


МИНИСТЕРСТВО ЗДРАВООХРАНЕНИЯ ОМСКОЙ ОБЛАСТИ
БЮДЖЕТНОЕ ОБРАЗОВАТЕЛЬНОЕ УЧРЕЖДЕНИЕ ОМСКОЙ ОБЛАСТИ
«МЕДИЦИНСКИЙ КОЛЛЕДЖ»

ПМ 01 Диагностическая деятельность

МДК. 01.01. Пропедевтика клинических дисциплин

Раздел 4. Диагностика заболеваний внутренних органов




**Тема 4.3. Функциональная диагностика заболеваний
сердечнососудистой системы.
Метод электрокардиографии.**

Преподаватель:

Придня Е.А.

2012 год

План лекции:



1. Значение функциональных методов исследования.
2. Принципы действия различных видов аппаратуры.
3. Техника безопасности при работе с электрическими приборами.
4. Методы функциональной диагностики при заболеваниях сердечно – сосудистой системы, физические основы.
5. Подготовка пациента к исследованию.




Электрокардиография

- метод регистрации электрической активности (биопотенциалов миокарда), распространяющейся по сердцу в течение сердечного цикла. Эйнтховен в 1903 году создал первый электрокардиограф, который позволил детально, без искажений записать ЭКГ и широко внедрить электрокардиографию в клиническую медицину.



Электрокардиограф

- -прибор, предназначенный для усиления и регистрации электрических потенциалов, возникающих на поверхностях тела, а также в полостях внутренних органов, которыми сопровождается распространение возбуждения по сердцу.



Современный кардиограф состоит из следующих основных узлов: коммутатора отведений, усилителя биопотенциалов, регистрирующего устройства и устройства калибровки. Неотъемлемой его частью являются электроды.

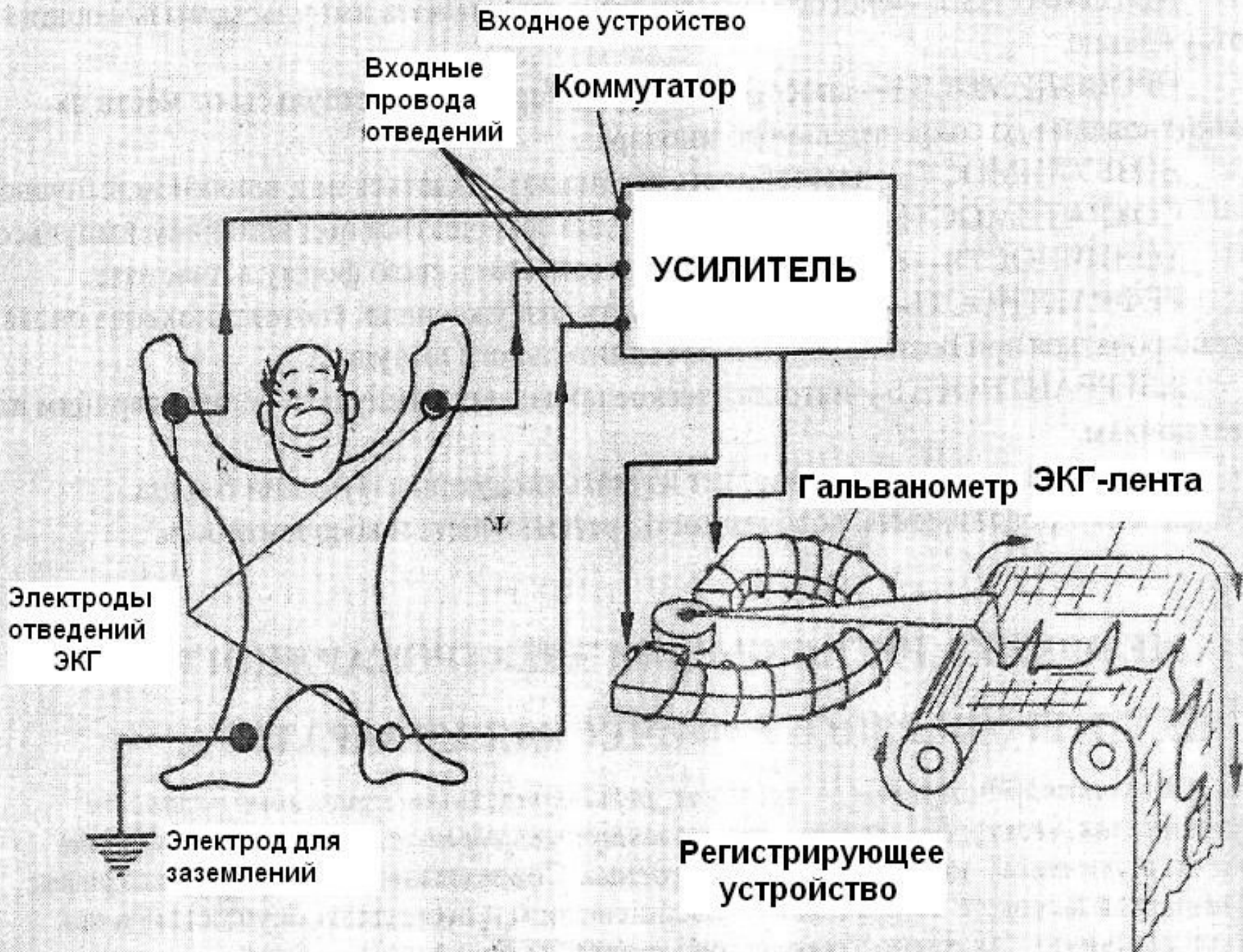
Э- электроды;

КО- коммутатор отведений;

УБП- усилитель биопотенциалов;

РУ- регистрирующее устройство;

УК- устройство калибровки.





Регистрация электрокардиограммы

- Регистрация ЭКГ осуществляется с помощью электродов, накладываемых на различные участки тела. Система расположения электродов называется электрокардиографическими отведениями.
- При регистрации ЭКГ всегда используют 12 общепринятых отведений: 6 от конечностей, 6 грудных.



Стандартные отведения

- ***I отведение:*** левая рука (+) и правая рука (-);
- ***II отведение:*** левая нога (+) и правая рука (-);
- ***III отведение:*** левая нога (+) и левая рука (-).

Электроды, накладываемые на конечности, имеют свою маркировку:

Правая рука - красная маркировка

Левая рука - желтая маркировка

Левая нога - зеленая маркировка

Правая нога (заземление) - черная маркировка.

Оси этих отведений в грудной клетке образуют во фронтальной плоскости так называемый треугольник *Эйнтговена*.

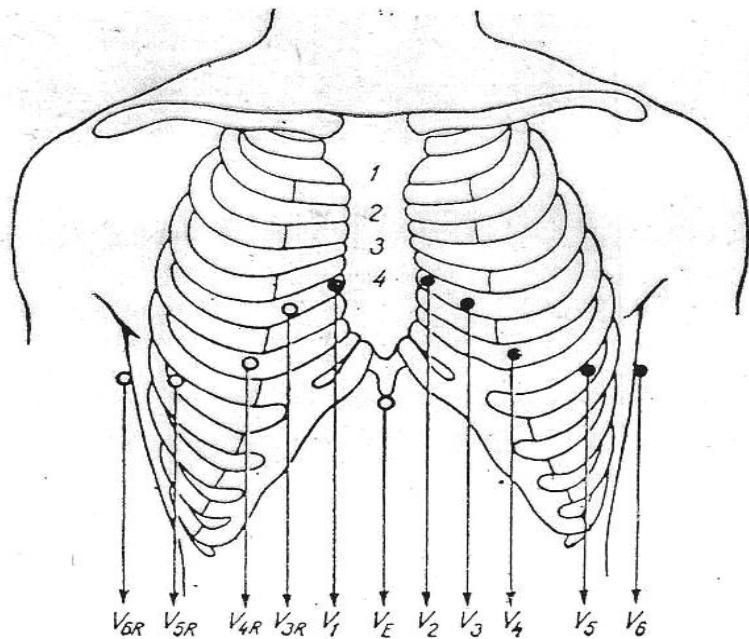
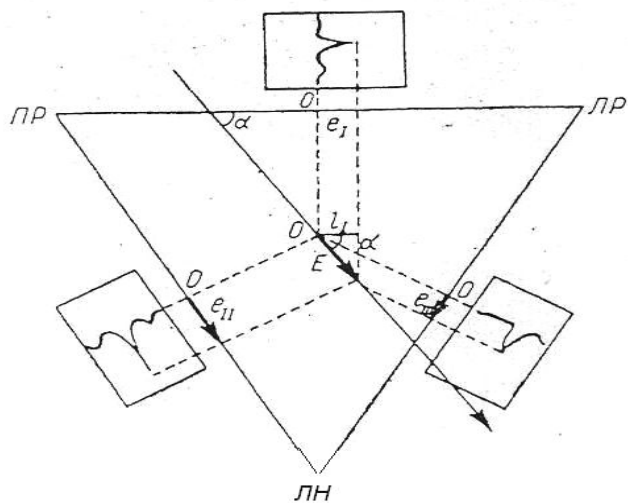
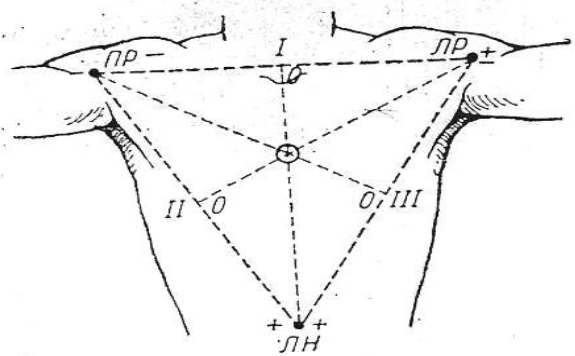
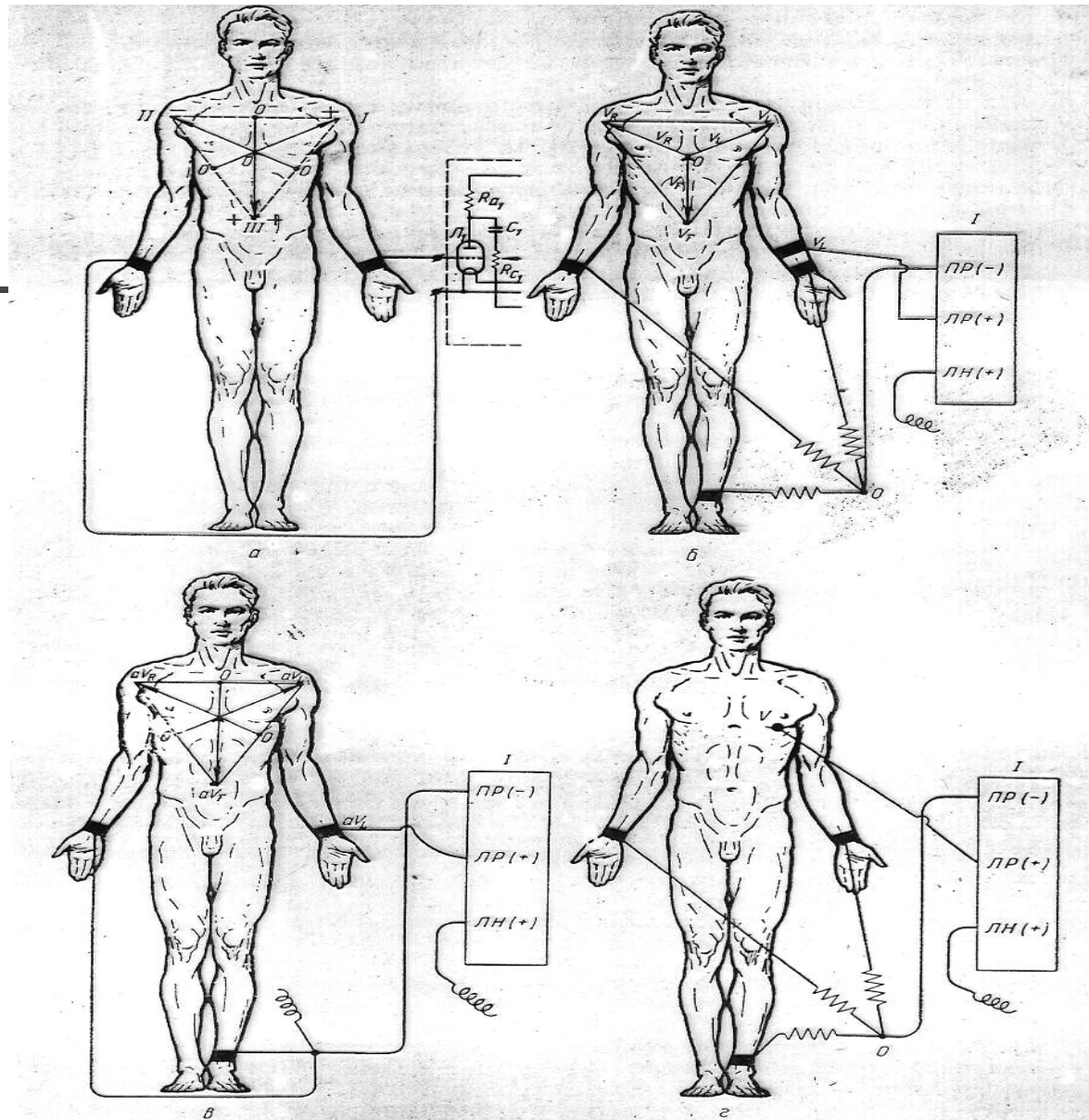


Рис. 35. Позиции электродов во множественных грудных отведениях. Арабскими цифрами обозначены межреберные промежутки.





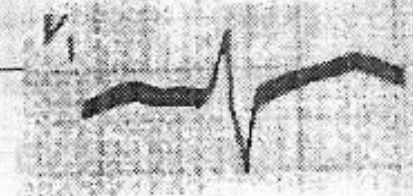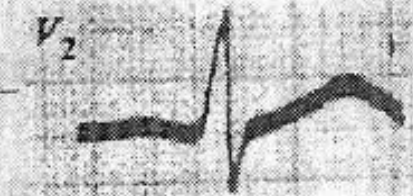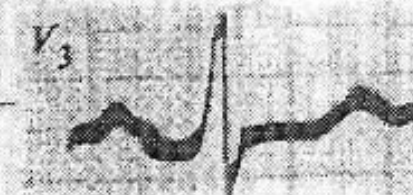
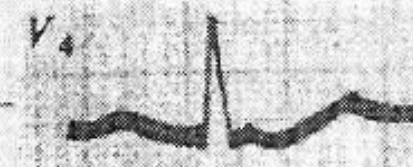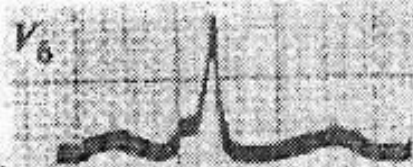
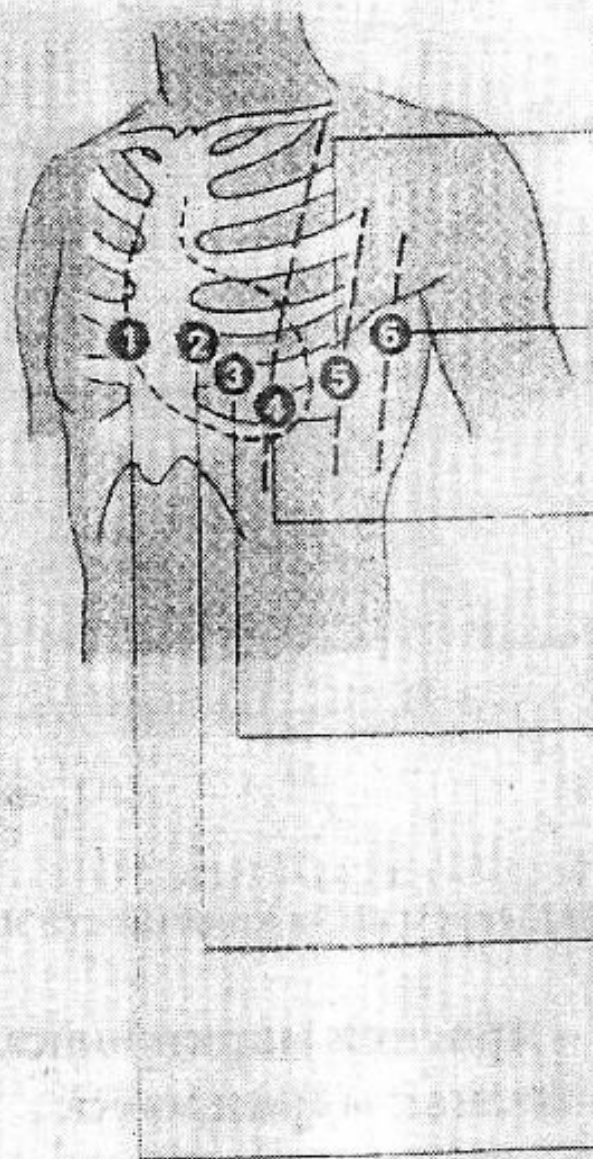
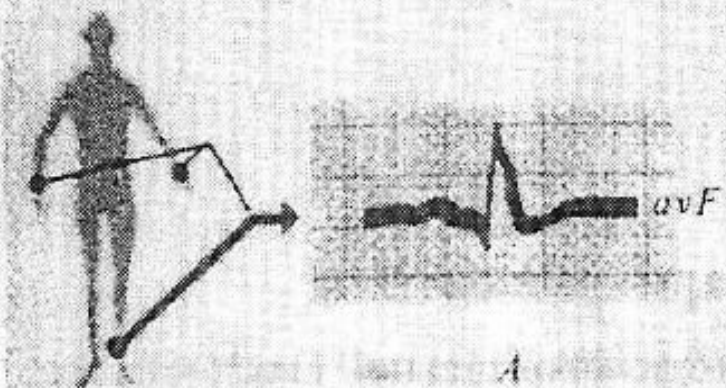
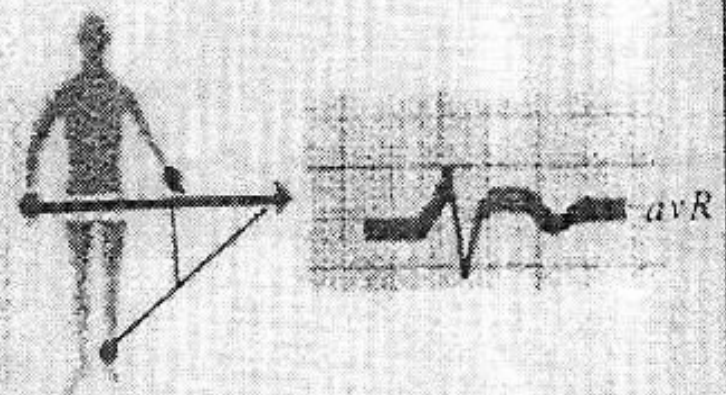
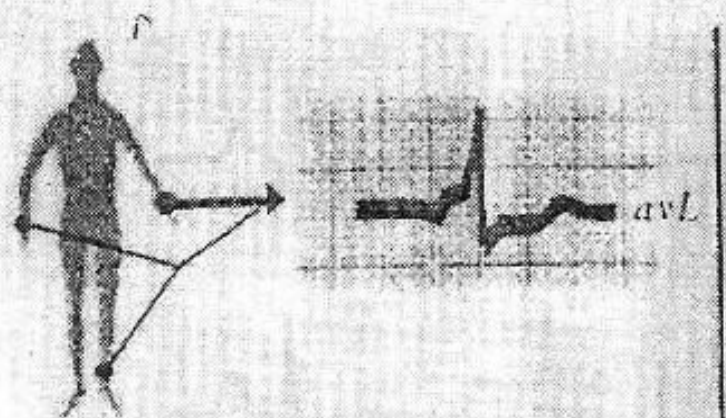
а

б

в

г

Рис. 33. Схемы отведений от конечностей и грудной клетки.
 а — стандартные отведения от конечностей по Эйнтгову. Показано I отведение: правая рука присоединена к катоду, левая — к сетке усилительной системы (\mathcal{L}_1); R_{a1} , R_{b1} , R_{c1} — сопротивления; C_1 — конденсатор; на грудной клетке показана образуемая наложением электродов координатная система; б — однополюсные отведения от конечностей по Вильсону. Показано отведение V_L . Сверху дана координатная система отведений, сбоку — способ соединения электродов с проводами от аппарата; в — однополюсные отведения от конечностей по Гольдбергеру. Показано отведение от левой руки. Сверху дана координатная система, сбоку — способ соединения с проводами; г — однополюсные грудные отведения по Вильсону. Показано отведение V_4 .



A

B

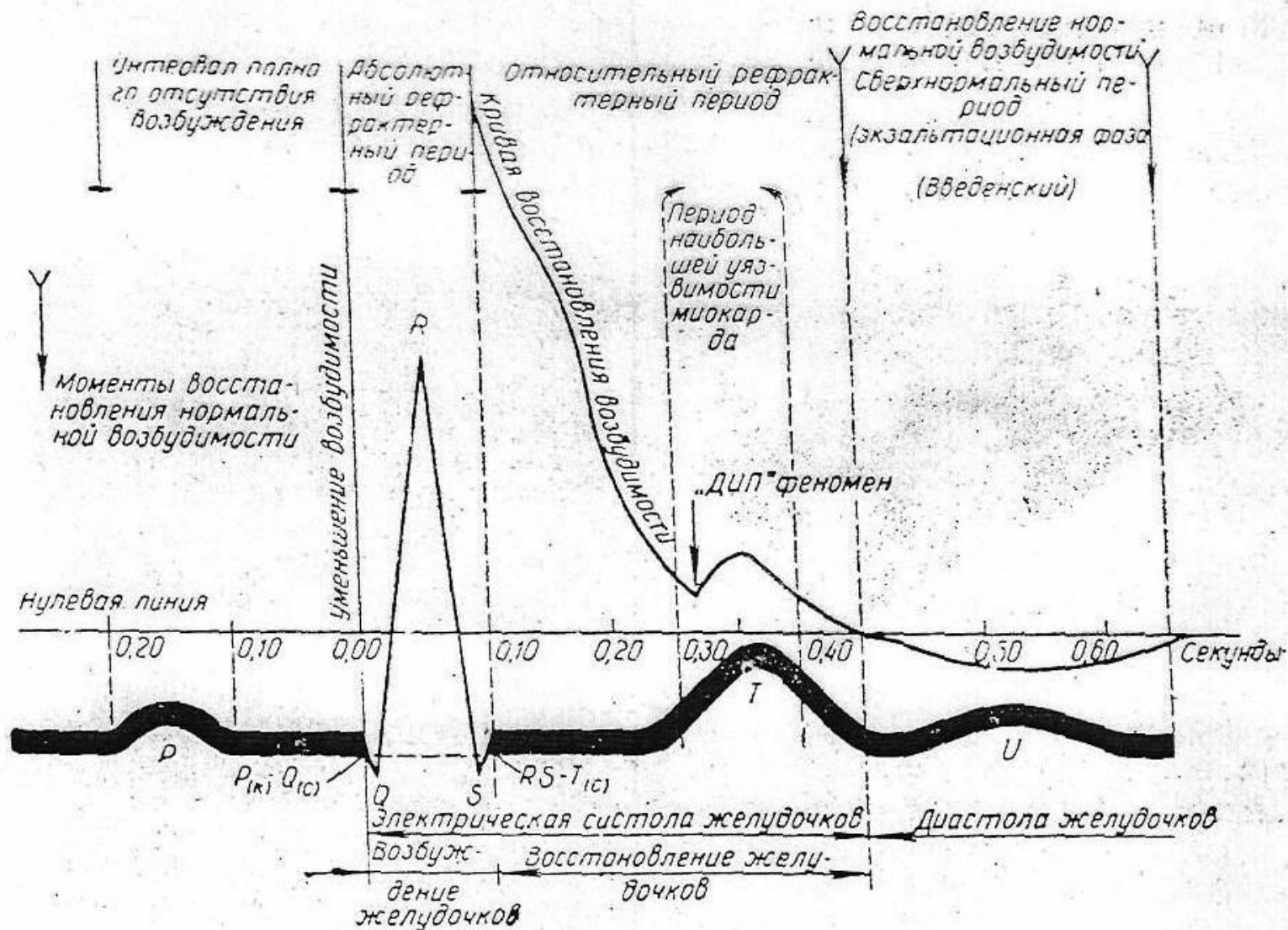




Рис. 31. Графическое выражение функции возбудимости миокарда желудочков сердца и отражение этой функции на электрокардиограмме (модифицировано по Di-Palma).
Объяснение в тексте.

Правила техники безопасности при работе с ЭКГ-аппаратом


- 
-
- ❖ Розетка, куда подключается вилка шнура питания, должна быть исправной и соответствовать техническим требованиям.
 - ❖ В кабинете ЭКГ обязательно должен быть металлический контур заземления (штанга заземления), к которому присоединяется находящаяся в кабинете аппаратура.
 - ❖ Недопустимо пользоваться электрокардиографом при нарушенной целостности изоляции шнура питания и неисправности ЭКГ .
 - ❖

При включении в сеть ЭКГ запрещается:

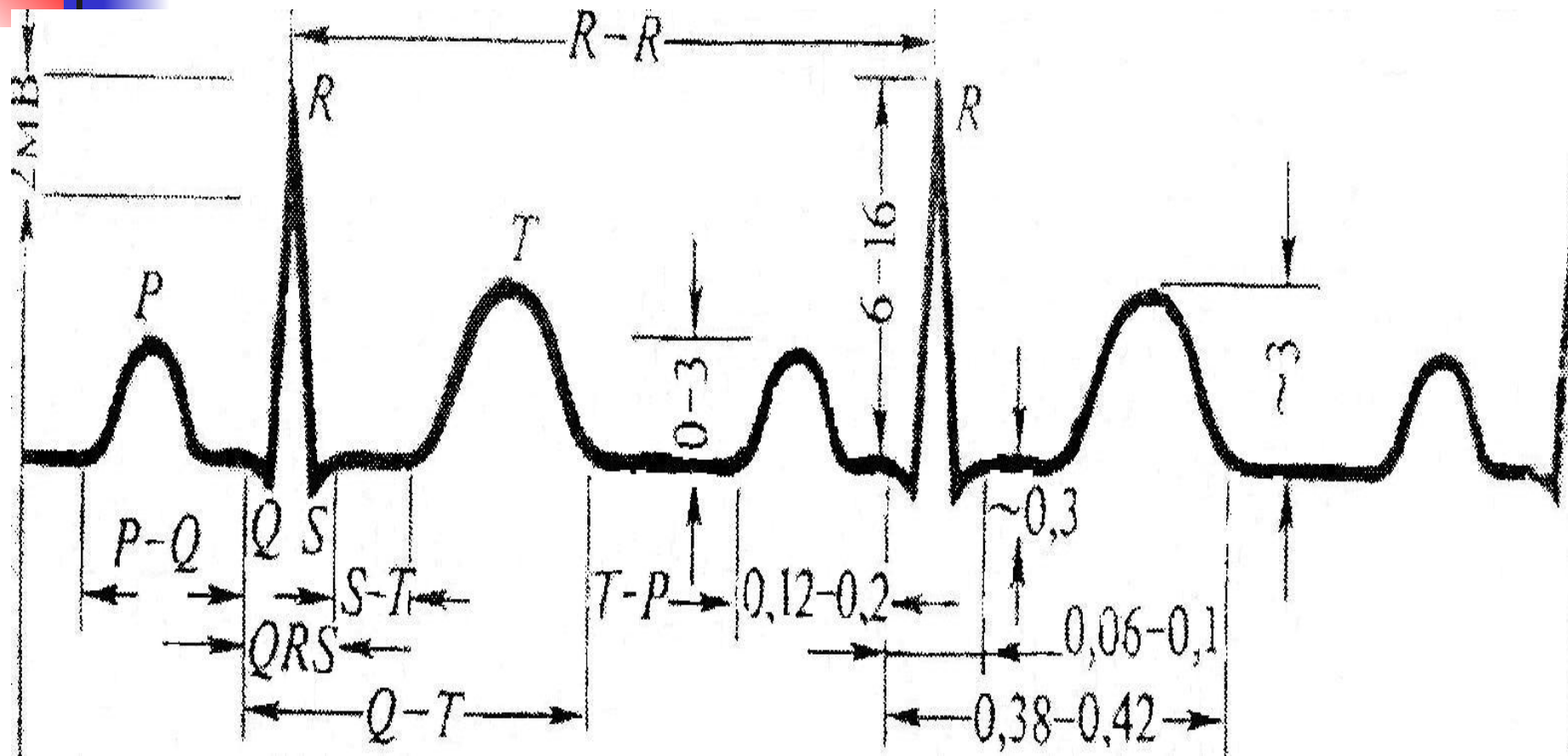


- ❖ Проводить ремонт аппарата, снимать вентиляционные крышки, производить замену любых деталей.
- ❖ Во время работы аппарат ЭКГ, а также металлическая кровать или экранирующая сетка, на которой лежит пациент, должны быть заземлены.

ПРИЧИНЫ ИСКАЖЕНИЯ ЭКГ:

- 
-
- ❖ Наводящие токи или токи "наводки".
 - ❖ Недостаточный контакт электродов с кожей;
 - ❖ Высыхание прокладок электродов;
 - ❖ Волосяной покров на теле исследуемого;
 - ❖ Контакт тела исследуемого с металлическими частями кровати.
 - ❖ Неправильное соединение проводов с электродами.


Нормальная электрокардиограмма





Компоненты нормальной электрокардиограммы.

- **Зубец Р** отражает возбуждение предсердия. В норме зубец Р положителен (направлен вверх) во всех отведениях, кроме aVR. По амплитуде он обычно не превышает 0,25 мВ, а по ширине- 0,1с.
- **Интервал P-Q (P-R)** отсчитывается от начала зубца Р. Продолжительность интервала P-Q зависит от частоты сердечного ритма (чем реже ритм, тем длиннее интервал), в норме этот интервал не должен быть короче 0,12с. и не должен превышать 0,2с.



Зубец Q в отведениях в норме зубец Q не повышает по глубине 25% амплитуды зубца R. По ширине он не должен превышать 0,03с.

Зубец R. Зубцом R называется любой положительный зубец комплекса QRS. Высота зубца R в норме варьирует в широких пределах: 0,5-2,5 мВ.

Зубец S определяется как любой следующий за зубцом R отрицательный зубец комплекса QRS. Максимальная глубина зубца S в отведении, где он наиболее выражен, в норме не должна превышать 2,5 мВ.

Комплекс QRS ширина комплекса от начала



Общая схема расшифровки ЭКГ

1) Анализ сердечного ритма и проводимости


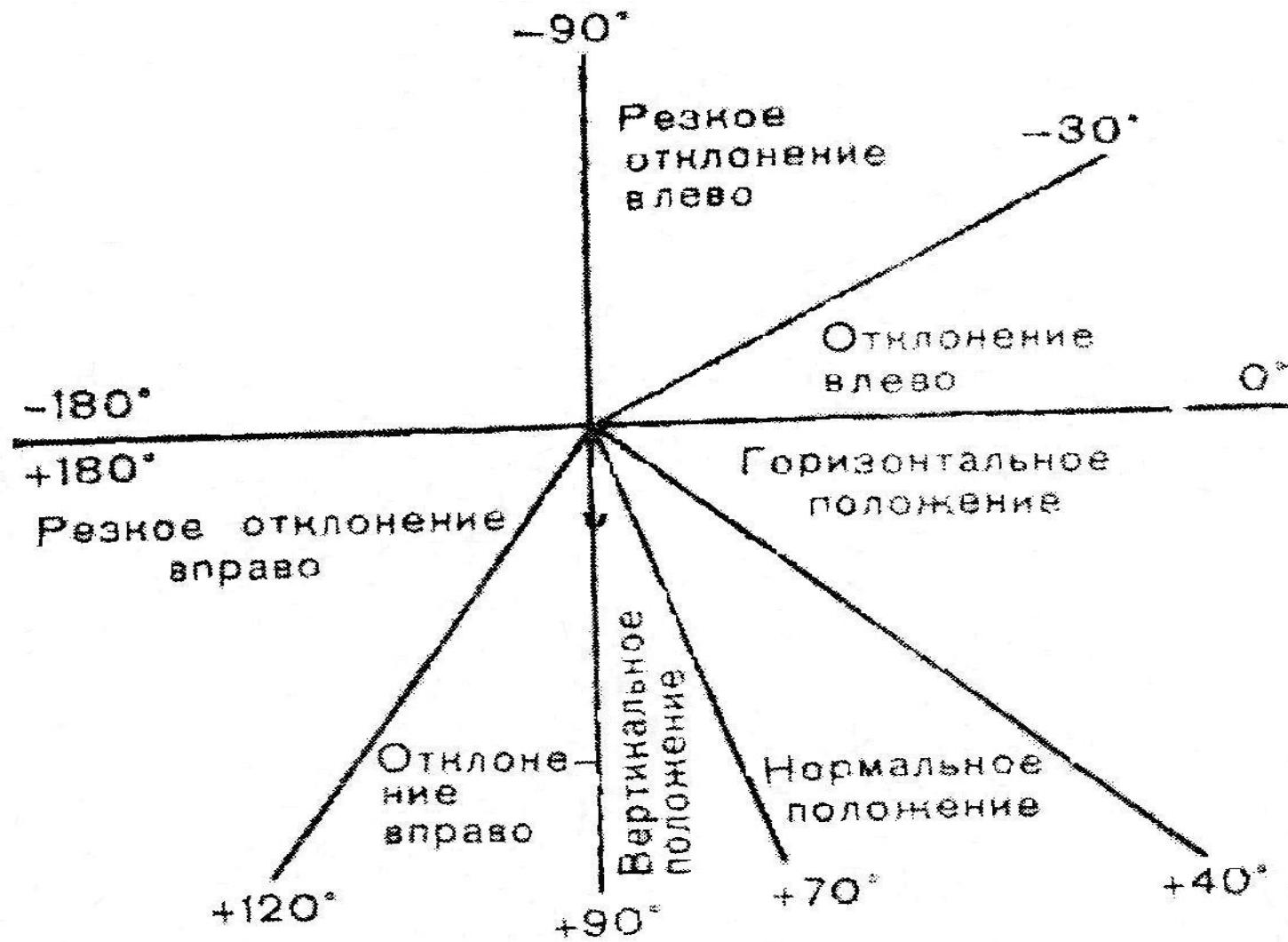
- оценка регулярности сердечных сокращений
- подсчет числа сердечных сокращений
- определение источника возбуждения
- оценка функции проводимости

2) Определение электрической оси сердца

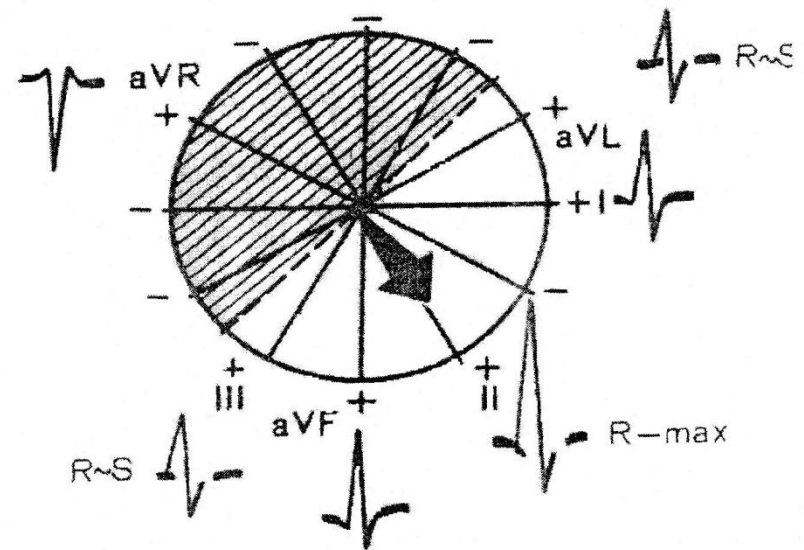
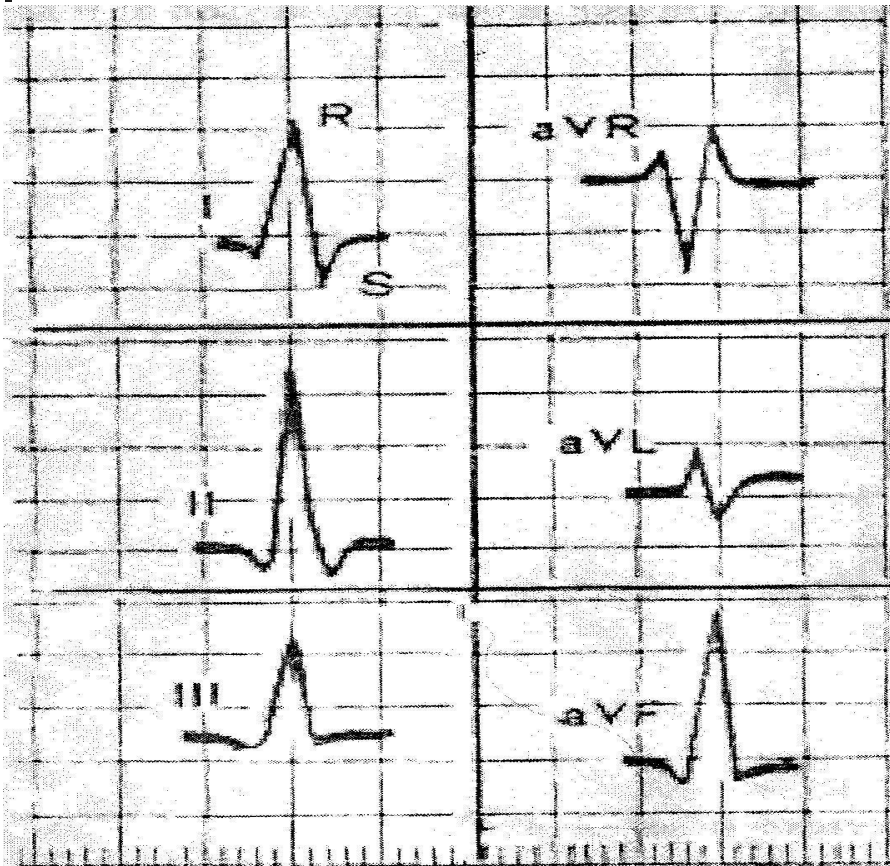
3) Анализ зубцов, комплексов, интервалов ЭКГ

4 Заключение.

Определение положения электрической оси сердца

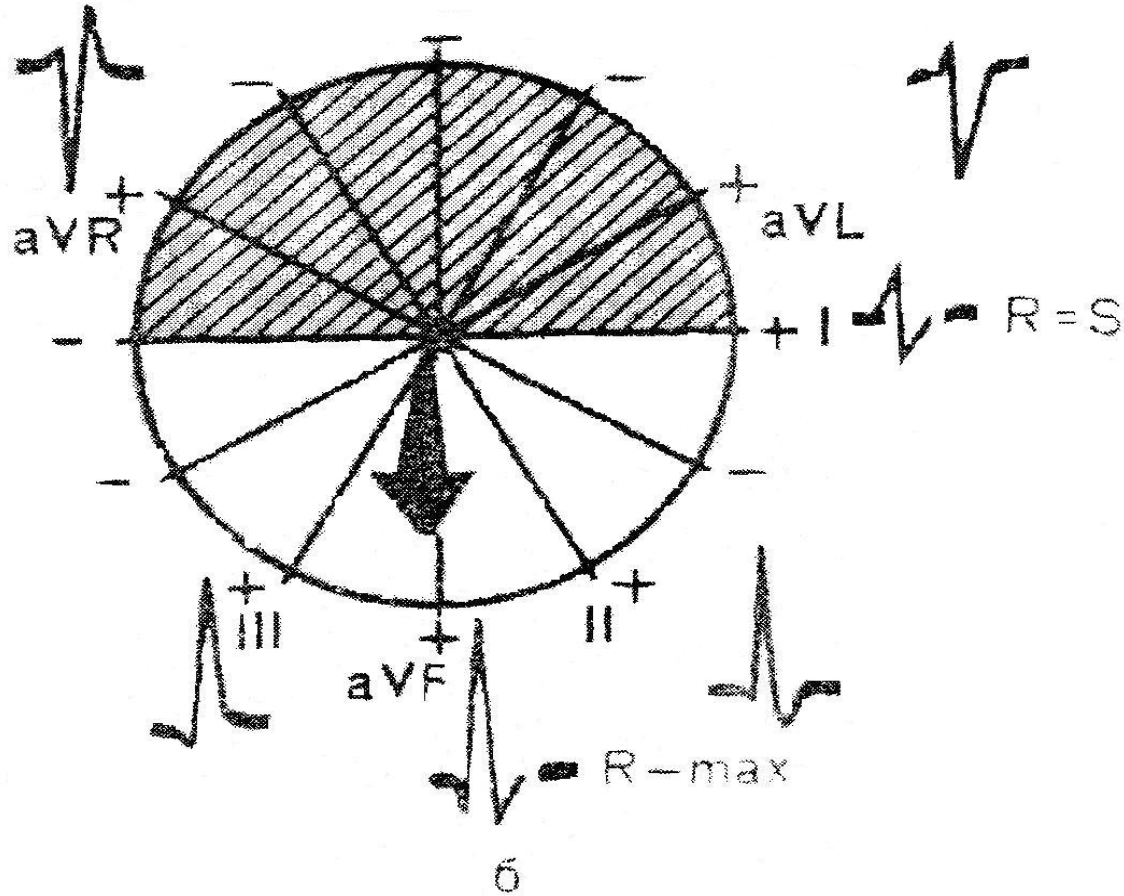



Нормальная электрическая позиция. Электрическая ось не отклонена. $R II \geq R I > R III$



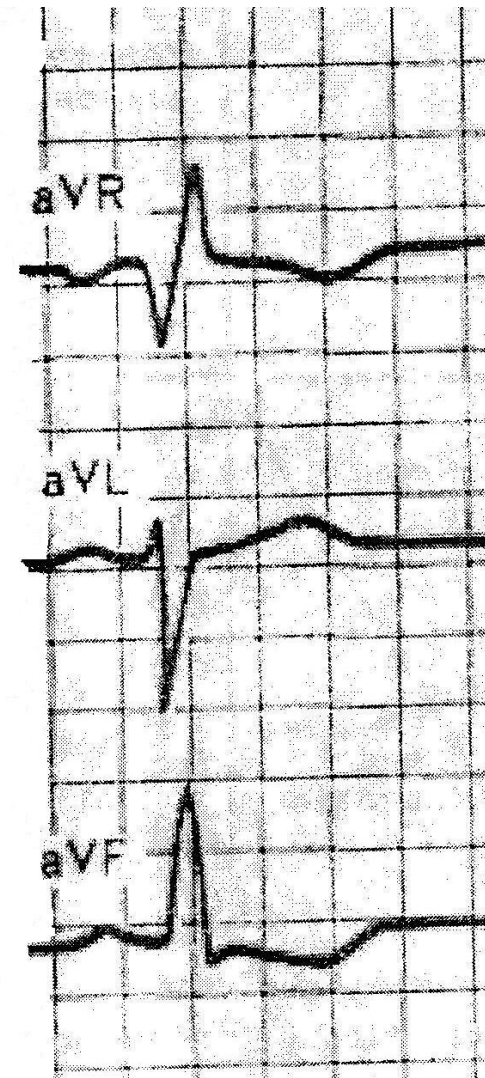
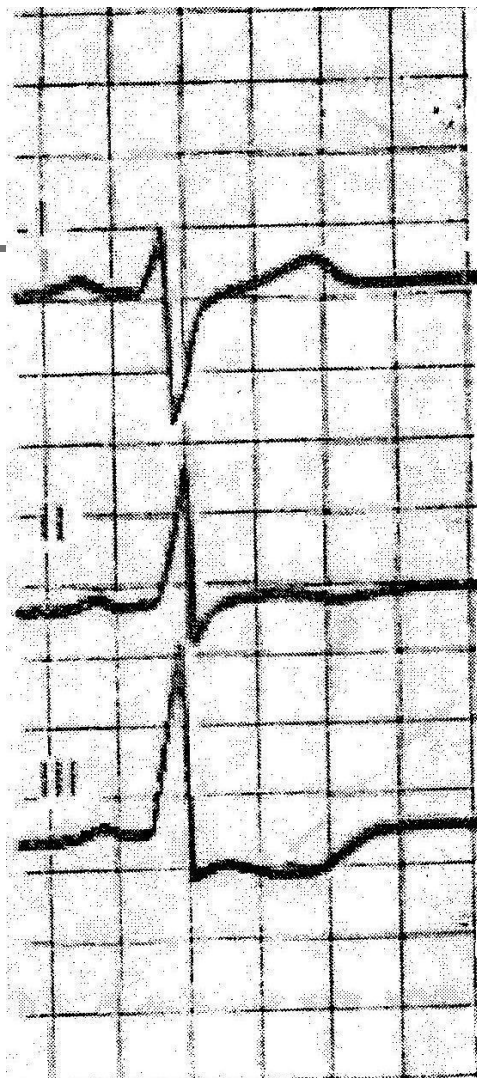
□ Высокие зубцы R регистрируются в отведении III и aVF причем $R_{III} > R_{II} > R_{I}$.

Глубокие зубцы S регистрируются в отведениях I и aVL





Электрическая ось
отклонена вправо



Для горизонтального положения электрической оси сердца угол от 0 до +30. $R I > R II > R III$

