

СРС

На тему: «Моделирование влагалища прямой
мышцы живота»

Выполнила: студентка 269 гр. ОМ

Гриценко М. И.

Проверил: преподаватель Агаркова И.. А

План:

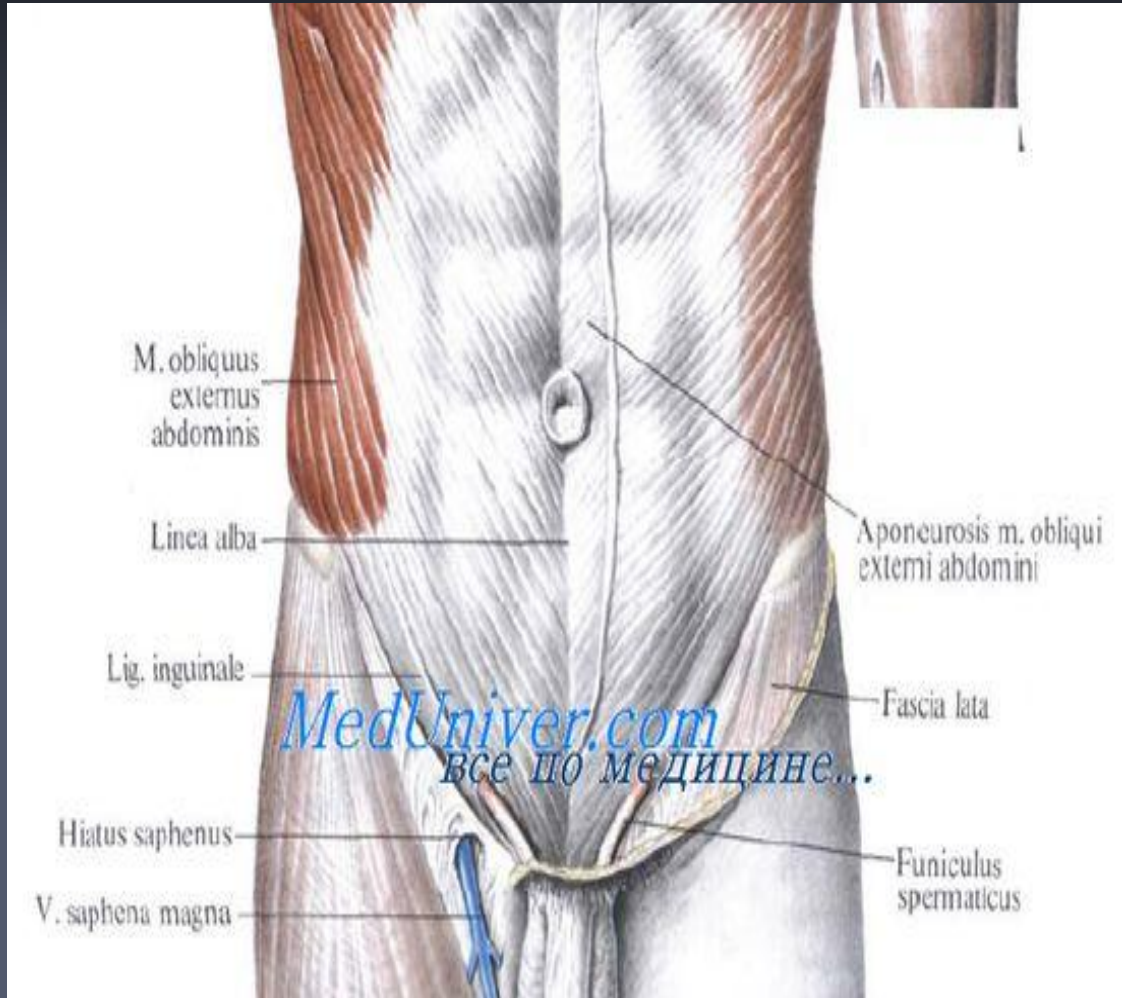
1. Строение передней стенки живота
2. Мышцы живота
3. Строение передней и задней стенок влагалища прямой мышцы живота:
 - Выше пупка
 - Ниже пупка
 - Ниже дугообразной линии
4. Список используемой литературы

Строение передней стенки живота

- Кожа передней стенки живота сравнительно тонка, легко собирается в складку, обладает значительной подвижностью и эластичностью.
- Подкожная ткань передней стенки живота, *tela subcutanea abdominis*, или подкожная жировая клетчатка, часто содержит большое количество жира. Исключения составляют срединная линия, куда проецируется белая линия живота, жира здесь обычно мало, и пупок, где жира нет совсем. В нижней половине живота подкожный жировой слой развит сильнее. Поверхностный слой клетчатки передней стенки живота имеет ячеистое строение, глубокий — слоистое.

■ Поверхностная фасция состоит из двух пластинок: поверхностной и глубокой. Поверхностная пластинка тонкая и рыхлая, она переходит на соседние области. Глубокая пластинка хорошо выражена в нижней половине живота и известна под названием фасции Скарпы [Scarpa]. Эту пластинку часто называют фасцией Томсона.

■ Глубокая пластинка фасции прикрепляется к паховым связкам, чем объясняется то, что паховые грыжи не опускаются ниже паховой связки.



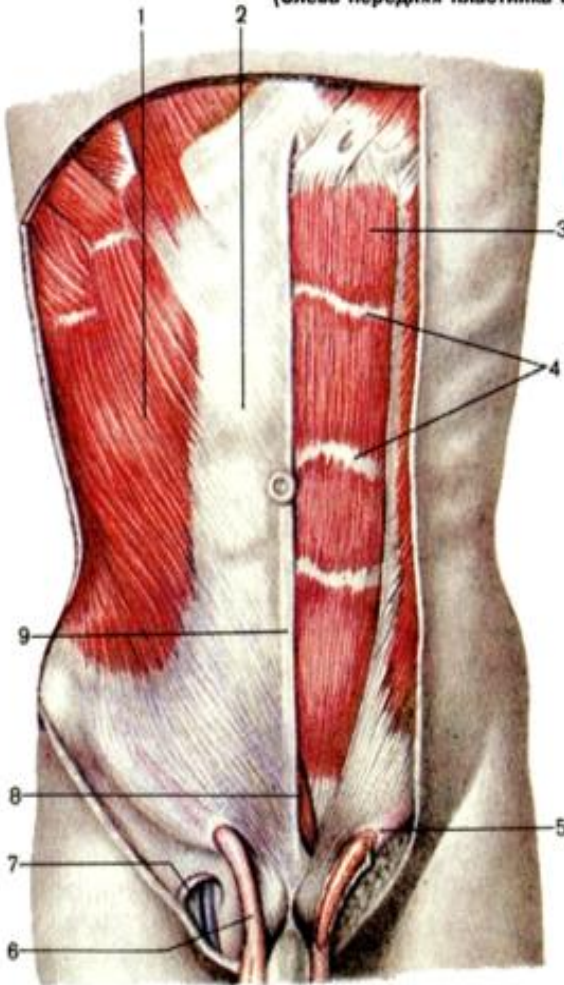
Мышцы живота

Рис. 125. Мышцы живота.

(Слева передняя пластинка влагалища прямой мышцы живота удалена.)

FireAiD - все по
медицине.

- 1 — m. obliquus externus abdominis;
- 2 — lam. anterior vaginae m. recti abdominis;
- 3 — m. rectus abdominis;
- 4 — intersectiones tendineae;
- 5 — anulus inguinalis superficialis;
- 6 — funiculus spermaticus;
- 7 — hiatus saphenus;
- 8 — m. pyramidalis;
- 9 — linea alba.



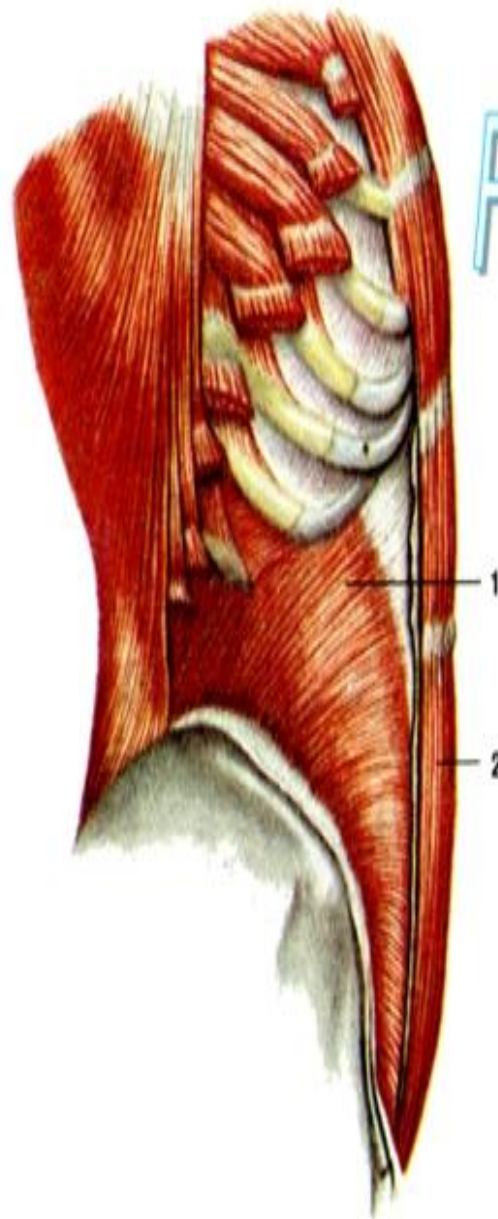
Мышцы живота занимают промежуток между нижней апертурой грудной клетки и верхним краем таза. Они окружают брюшную полость, образуя ее стенки.

Различают: боковые, передние и задние мышцы.

Мышцы живота иннервируются межреберными нервами (V—XII) и верхними ветвями поясничного сплетения.

К БОКОВЫМ МЫШЦАМ ЖИВОТА ОТНОСЯТСЯ:

1. *M. obliquus externus abdominis*, наружная косая мышца живота
2. *M. obliquus internus abdominis*, внутренняя косая мышца живота
3. *M. transversus abdominis*, поперечная мышца живота



FireAiD - все по
медицине.

Рис. 126. Мышцы живота; вид сбоку.
(Наружная косая мышца живота и передняя пластинка
влагалища прямой мышцы живота удалены.)

1 – *m. obliquus internus abdominis*;
2 – *m. rectus abdominis*.

К передним мышцам живота относятся:

1. *M. rectus abdominis*, прямая мышца живота: начинается от передней поверхности V, VI и VII реберных хрящей и от мечевидного отростка грудины, затем, постепенно суживаясь, направляется вниз и прикрепляется крепким сухожилием к лобковой кости на пространстве между симфизом и *tuberculum pubicum*.
2. *M. pyramidalis*, пирамидальная мышца: небольшой мышечный треугольник, залегающий под передней стенкой влагалища прямой мышцы над лобковым симфизом. Она представляет собой рудимент мышцы, которая у однопроходных и сумчатых окружает сумку для ношения детенышей.

К задним мышцам живота относятся:

M. quadratus lumborum, квадратная мышца поясницы, четырехугольная мышечная пластинка, лежащая впереди m. erector spinae и отделенная от последнего глубоким листком fascia thoracolumbalis. Начавшись от подвздошного гребня и lig. iliolumbale, она идет к XII ребру и к поперечным отросткам I—IV поясничных позвонков (см. рис. 73). Функции: при одностороннем своем сокращении вместе с другими брюшными мышцами и m. erector spinae наклоняет в сторону позвоночный столб с грудной клеткой. При тоническом сокращении на обеих сторонах одновременно с теми же мышцами она удерживает позвоночник в вертикальном положении. Оттягивая XII ребро книзу, может действовать и как выдыхательная мышца.

Строение передней и задней стенок влагалища прямой мышцы живота

Влагалище прямой мышцы живота, *vagina t. recti abdominis*, формируется апоневрозами трех широких мышц живота со стороны ее передней и задней поверхностей. Строение передней и задней стенок влагалища прямой мышцы живота неодинаково.

Строение передней и задней стенок влагалища прямой мышцы живота (выше пупка)

На протяжении верхнего отдела прямой мышцы, выше поперечной линии, проведенной между верхними передними подвздошными остями правой и левой сторон, апоневроз внутренней косой мышцы живота расщепляется на две пластинки - переднюю и заднюю. Передняя пластинка апоневроза вместе с апоневрозом наружной косой мышцы живота образует переднюю стенку влагалища прямой мышцы живота. Задняя пластинка, срастаясь с апоневрозом поперечной мышцы живота, формирует заднюю стенку влагалища прямой мышцы живота.

Строение передней и задней стенок влагалища прямой мышцы живота (ниже пупка)

Ниже (на 4-5 см ниже пупка) апоневрозы всех трех широких мышц живота переходят на переднюю поверхность прямой мышцы живота и формируют переднюю стенку ее влагалища. Поэтому ниже указанной поперечной линии прямая мышца живота сзади покрыта только поперечной фасцией. Нижний край сухожильной задней стенки влагалища прямой мышцы живота хорошо виден со стороны брюшной полости (через брюшину) или после удаления прямой мышцы живота и носит название дугообразной линии, *linea arcuata*

Строение передней и задней стенок влагалища прямой мышцы живота (ниже дугообразной линии)

Со стороны задней своей поверхности прямая мышца живота покрыта только поперечной фасцией, позади которой располагаются забрюшинная клетчатка и брюшина. Такая анатомическая особенность строения задней стенки влагалища прямой мышцы живота непосредственно над малым тазом обусловлена изменениями размеров и положения тазовых органов, которым они подвергаются при различных физиологических состояниях: смещение наполненного мочевого пузыря, матки при беременности вверх, в направлении брюшной полости, когда границы этих органов находятся на значительном расстоянии от пограничной линии таза.

Список используемой литературы

1. Нормальная анатомия человека: учебник для мед. Вузов в 2 т./ И. В. Гайворонский. – 5-е изд., испр. и доп. – СПб.: СпецЛит, 2007
2. Сапин М.Р. Анатомия человека в двух томах: учебное пособие в 2-х томах под редакцией академика РАМН, профессора М. Р. Сапина издание пятое, переработанное и дополненное, Москва "Медицина" 2001.
3. <http://www.twirpx.com/files/biology/anatomy/>
4. <http://www.anatomus.ru/>

Спасибо за внимание!!!