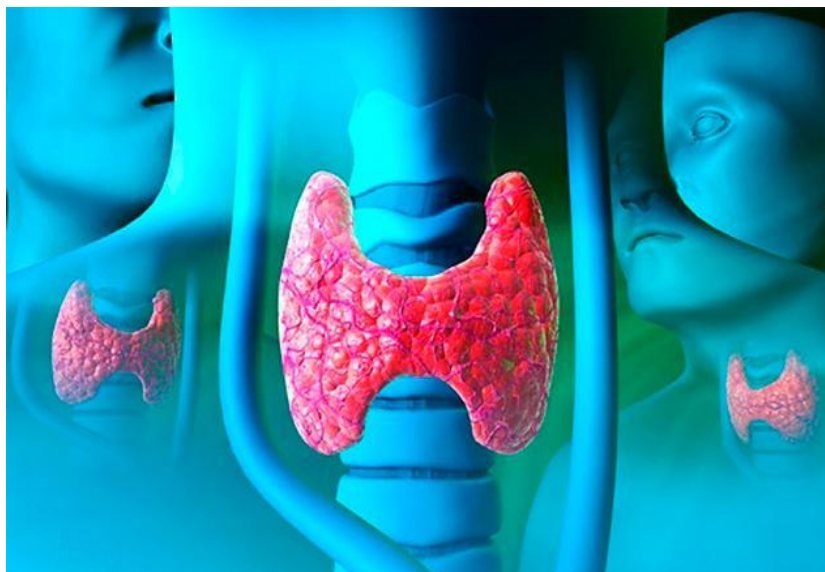

**ГБОУ СПО Медицинское училище
Департамента здравоохранения города Москвы
Внеаудиторная Самостоятельная Работа
по дисциплине: Основы общей и клинической патологии**




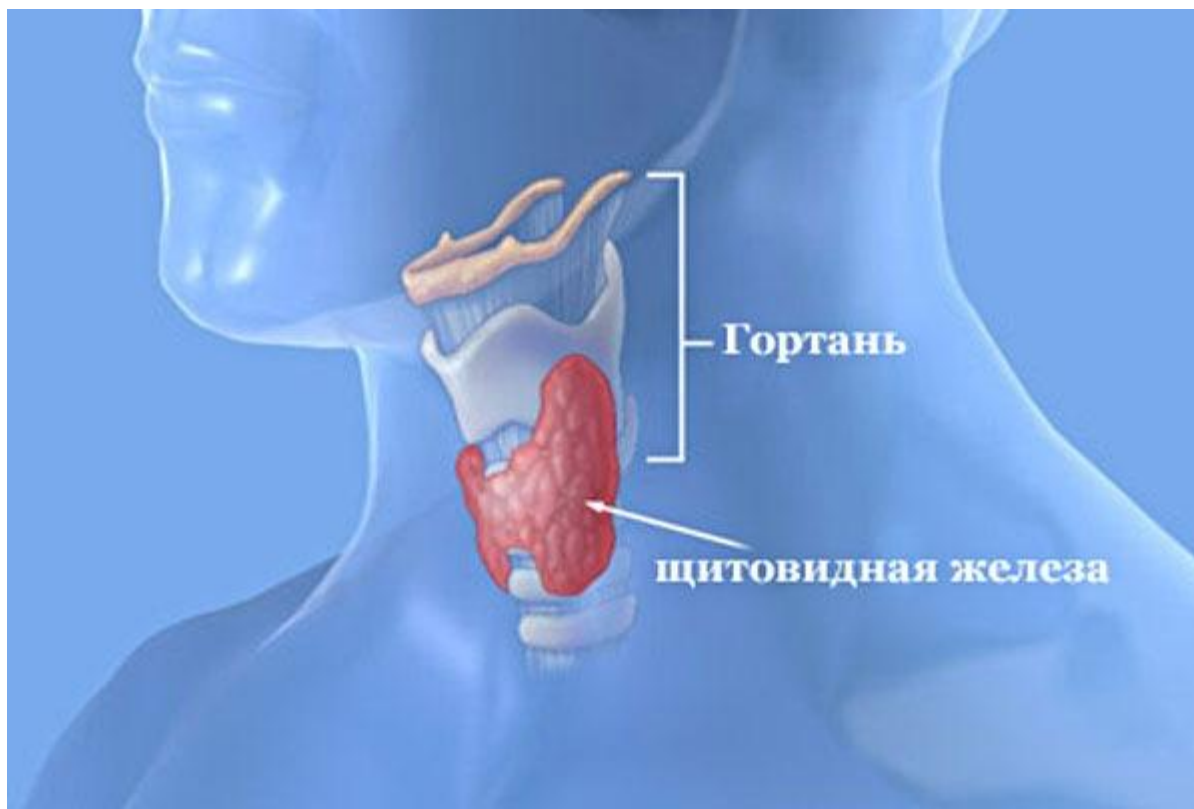
Презентация на тему: «Щитовидная железа»



**Выполнил студент группы 41тл9
Бичикова Анастасия
Проверил преподаватель:
Сайдаков М.В.**

Щитовидная железа (glandula thyroidea)

Щитовидная железа (glandula thyroidea) — железа внутренней секреции, синтезирующая ряд гормонов, необходимых для поддержания гомеостаза.

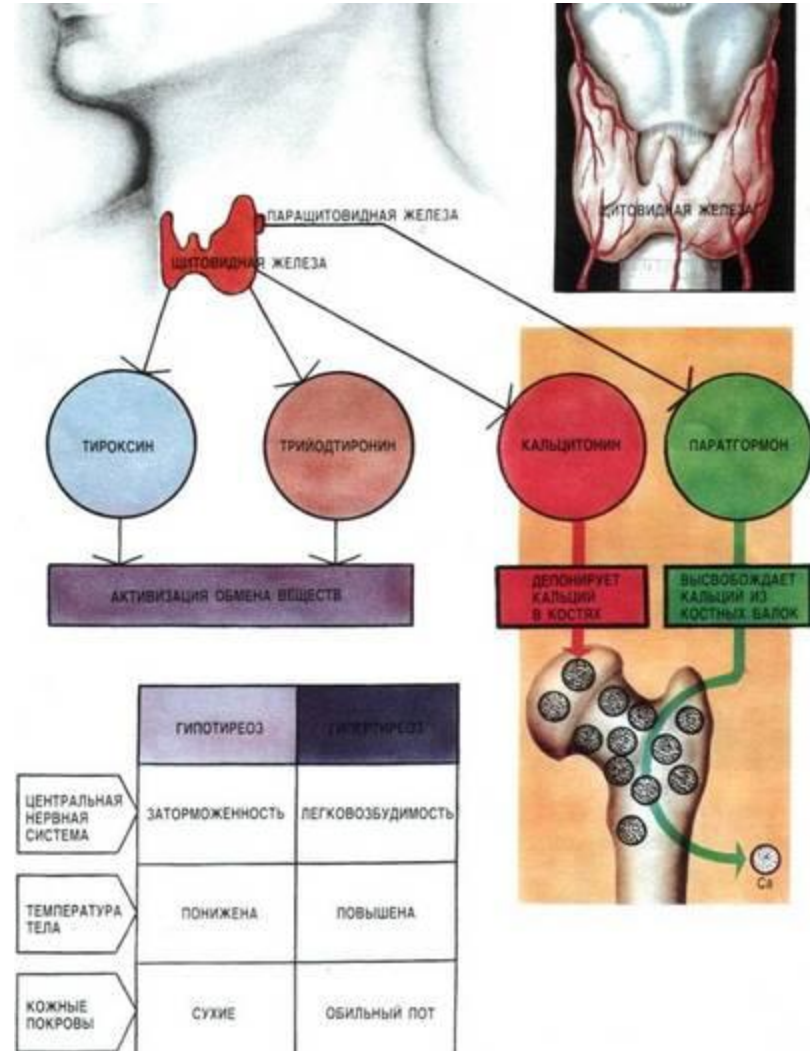


ЭТИОЛОГИЯ



Щитовидная железа весит около 30 грамм. Она производит два гормона – тироксин и трийодтиронин. Помимо гормонов, железа продуцирует тиреокальцитонин, биохимическая роль которого состоит в регуляции кальциевого метаболизма в организме.

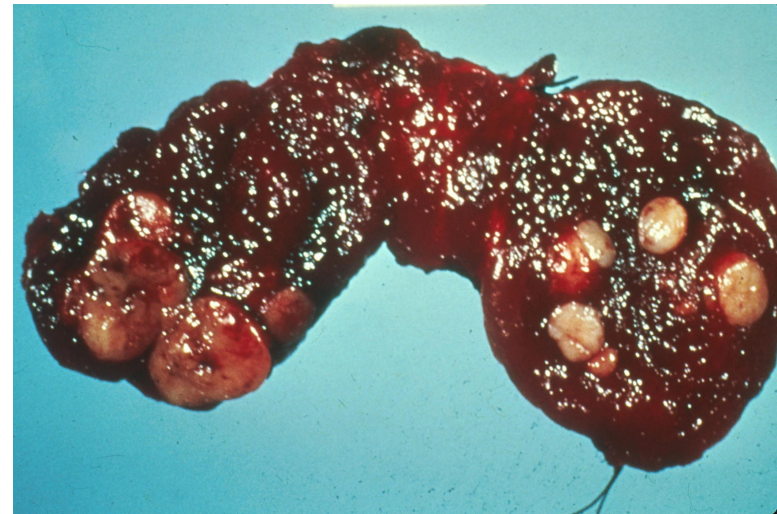Щитовидная железа – это одна из эндокринных желез нашего организма. вырабатывают различные гормоны – химические вещества, участвующие в регуляции обмена веществ и передачи биологической информации в организме.



ПАТОЛОГИЯ



Клинические проявления заболеваний щитовидной железы обусловлены либо избыточной или недостаточной продукцией тиреоидных гормонов, либо избыточной продукцией кальцитонина и простагландинов (например, при медуллярной карцине — кальцитонинпродуцирующей опухоли), а также симптомами сдавления тканей и органов шеи увеличенной щитовидной железой без нарушений продукции гормонов (эутиреоз).



Пять степеней увеличения размеров щитовидной железы:

0 степень — железа не видна при осмотре и пальпаторно не определяется;

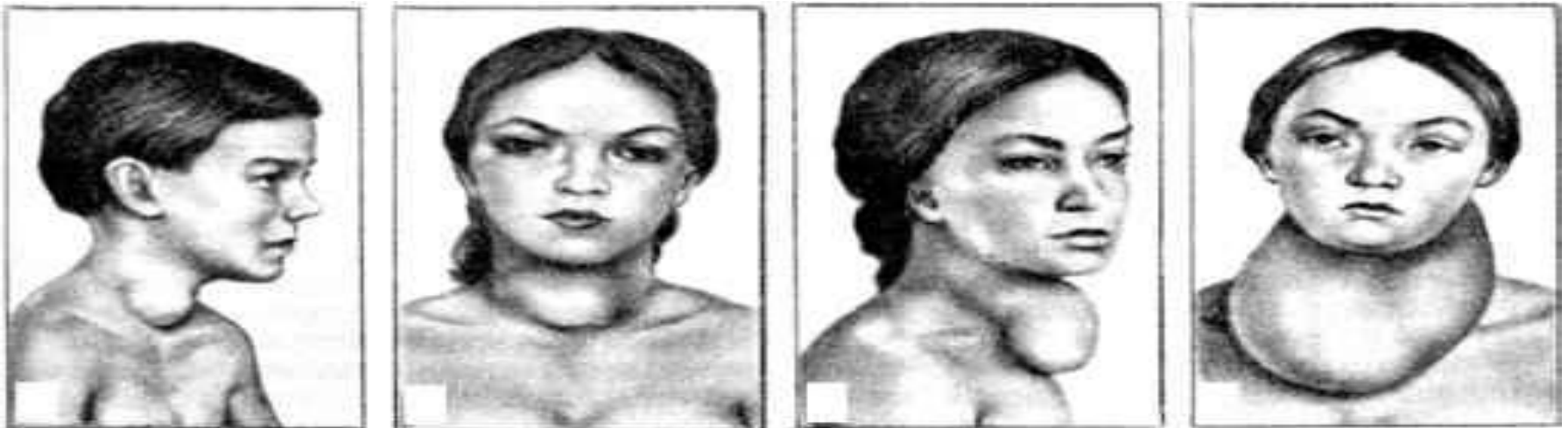I степень — при глотании виден перешеек, который определяется пальпаторно, или пальпируется одна из долей щитовидной железы и перешеек;

II степень — пальпируются обе доли, но при осмотре контуры шеи не изменены;

III степень — щитовидная железа увеличена за счет обеих долей и перешейка, видна при осмотре в виде утолщения на передней поверхности шеи (толстая шея);

IV степень — зоб больших размеров, нерезко асимметричный, с признаками сдавления близлежащих тканей и органов шеи;

V степень — зоб чрезвычайно больших размеров.





причина заболеваний щитовидной железы

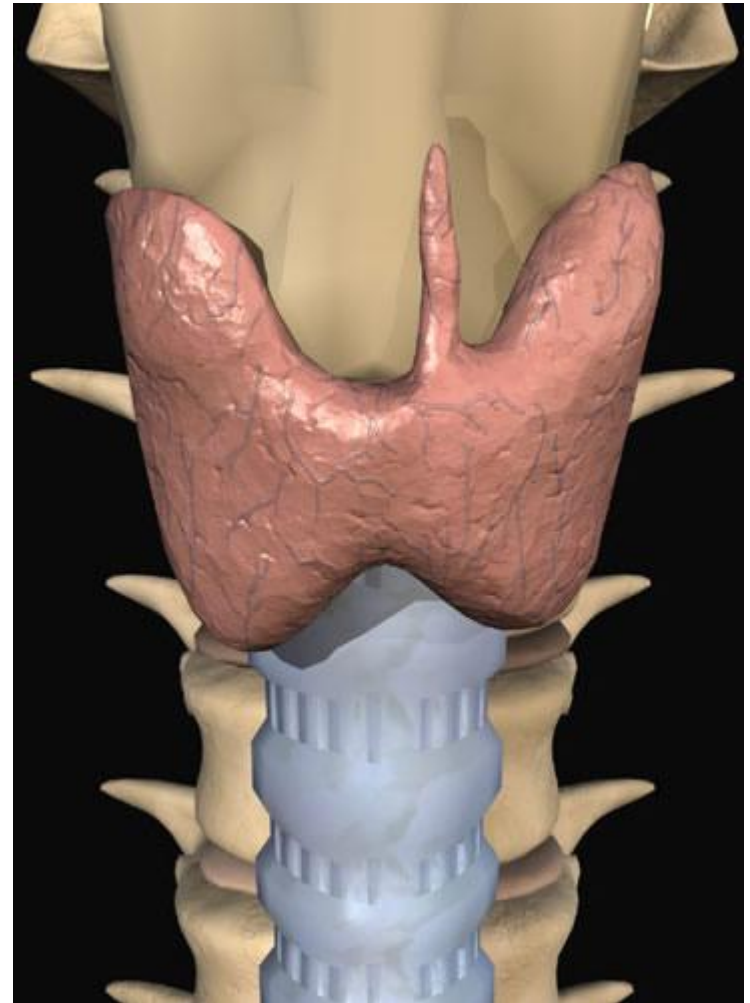
- стрессы
- повышенный уровень солнечной активности
- наследственная предрасположенность
- дефицит йода

- преждевременного или позднего полового созревания,
- нарушений менструального цикла,
- ановуляции,
- бесплодия,
- не вынашивания беременности,
- патологии плода и новорожденного.

Нарушения функции щитовидной железы в виде гипо- и гипертиреоза наблюдают при различной ее патологии:



- болезнь Грейвса;
- узловой токсический зоб;
- многоузловой токсический зоб;
- подострый тиреоидит;
- бессимптомный тиреоидит;
- йодиндуцированный тиреотоксикоз.




Тиреотоксикоз(гипертиреоз)

повышение уровня гормонов щитовидной железы.

Наиболее часто синдром тиреотоксикоза развивается при диффузном токсическом зобе (болезнь Грейвса-Базедова), многоузловом токсическом зобе, подостром тиреоидите, при передозировке препаратов тиреоидных гормонов и др.

Клинические проявления синдрома тиреотоксикоза включают поражение различных органов и систем.

- Нарушения ритма сердца (тахикардия, экстрасистолия, - пароксизмальная мерцательная аритмия)
- Артериальная гипертензия
- Повышенная возбудимость, плаксивость
- Расстройство сна
- Тремор пальцев вытянутых рук, тремор всего тела
- Неустойчивый стул, боли в животе
- Снижение веса
- Субфебрильная температура тела (повышение температуры до 37-38°C)
- Горячая кожа, потливость
- Повышенный аппетит
- Мышечная слабость
- Нарушение менструального цикла
- Нарушенная толерантность к глюкозе
- Экзофтальм (выпячивание глазного яблока)
- Диффузная аллопеция

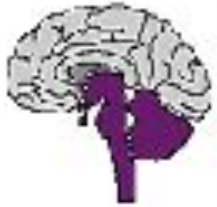

Симптомы



Нервная система

Повышенная
раздражимость,
перепады настроения,
плаксивость



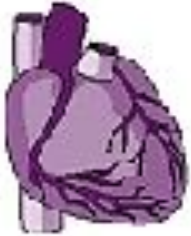Опорно-двигательная система

Мышечная слабость, уменьшение
объема мускулатуры, снижение
плотности костей (склонность к
переломам)



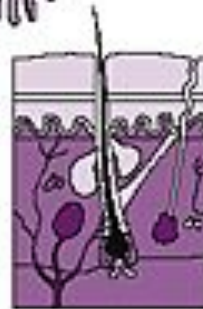Сердечно-сосудистая система

Частый пульс, сердцебиения,
повышение артериального
давления, аритмии сердца,
сердечная недостаточность



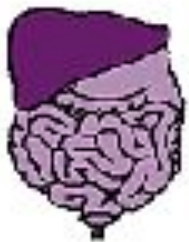
Кожа, волосы, жировая клетчатка

Похудение, ощущение жара
(плохая переносимость высоких
температур), потливость,
усиленное выпадение волос



Пищеварительная система

Диарея



Половая система

Снижение полового влечения,
нарушение эрекции, нарушения
менструального цикла



Диффузный токсический зоб (Болезнь Грейвса-Базедова)



Болезнь Грейвса - системное аутоиммунное заболевание, характеризующееся стойким патологическим повышением продукции тиреоидных гормонов, как правило, в сочетании с диффузным увеличением щитовидной железы и экстратиреоидными нарушениями (эндокринная офтальмопатия).

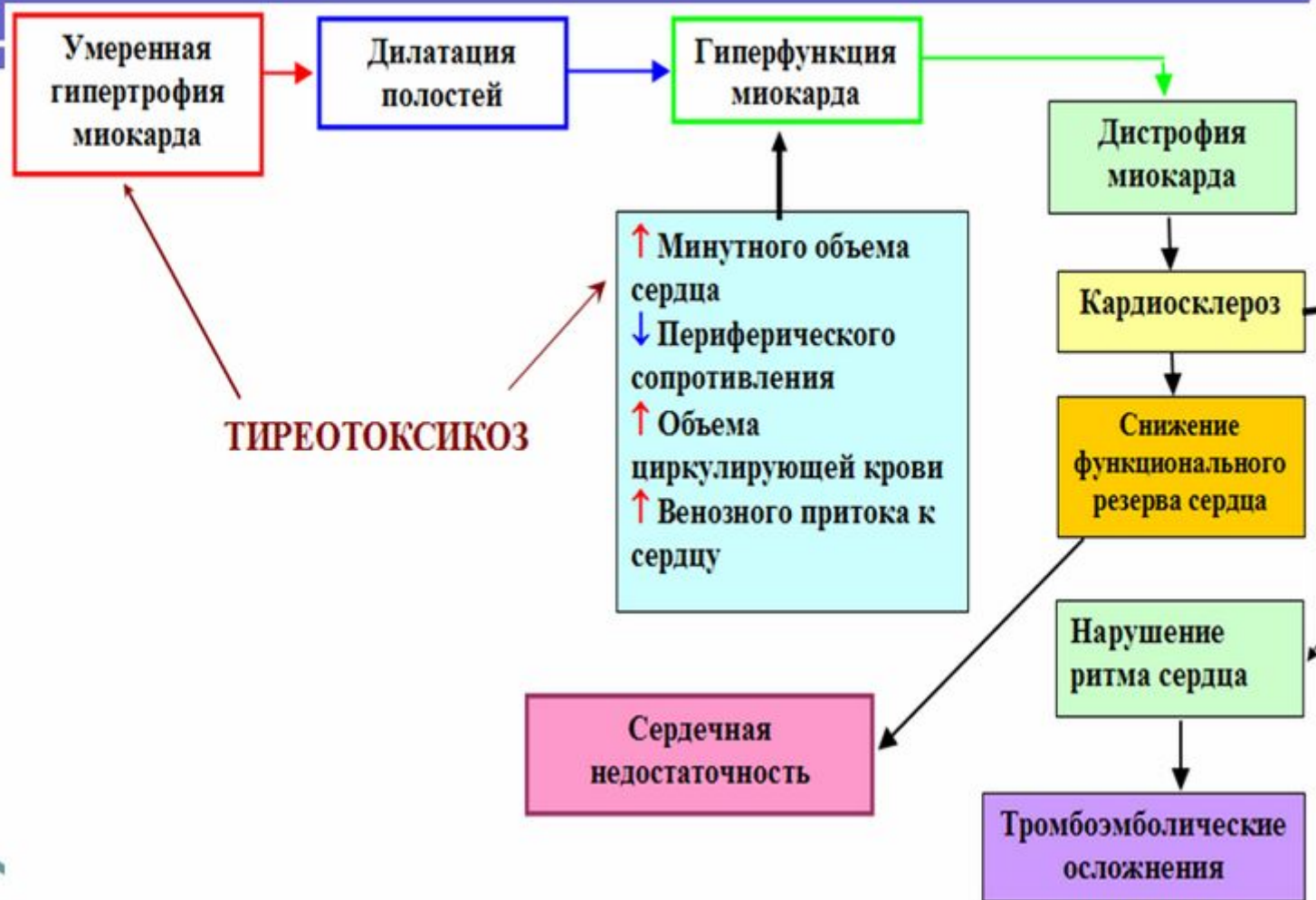Эндокринная офтальмопатия— проявляется расширением глазной щели, больные редко мигают,

предибуальная микседема проявляется гиперемией кожи передней поверхности голени, в данной области формируются **отек** и уплотнение тканей.

- В большинстве случаев к данной симптоматике присоединяется зуд в области передней поверхности голени.
- Характерным для **акропатии** является утолщение фаланг пальцев рук вследствие отека плотных тканей фаланг и периостальных образований костной ткани.
- При рентгенологическом исследовании периостальные образования костной ткани (фаланги пальцев, кости запястья) имеют сходство с пузырями мыльной пен



ПОРАЖЕНИЕ СЕРДЦА ПРИ ТИРЕОТОКСИКОЗЕ




Диагностика тиреотоксикоза



1. Гормональное исследование крови
2. Определение антител – подтверждение аутоиммунной природы заболевания.
3. Выполнить УЗИ щитовидной железы.
4. В некоторых случаях врач может назначить исследование – сцинтиграфию щитовидной железы.
5. При наличии эндокринной офтальмопатии, экзофтальма выполняется УЗИ глазницы или магнитно-резонансная или компьютерная томография области глазниц.

Гипотирео

з



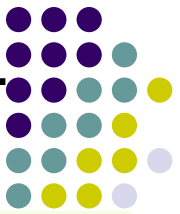Синдром гипотиреоза – уменьшение выработки гормонов

Наиболее частые причины гипотиреоза - хронический аутоиммунный тиреоидит, следствием операций на щитовидной железе, облучения, нехватки йода, приема некоторых медикаментов.

Клиническая картина

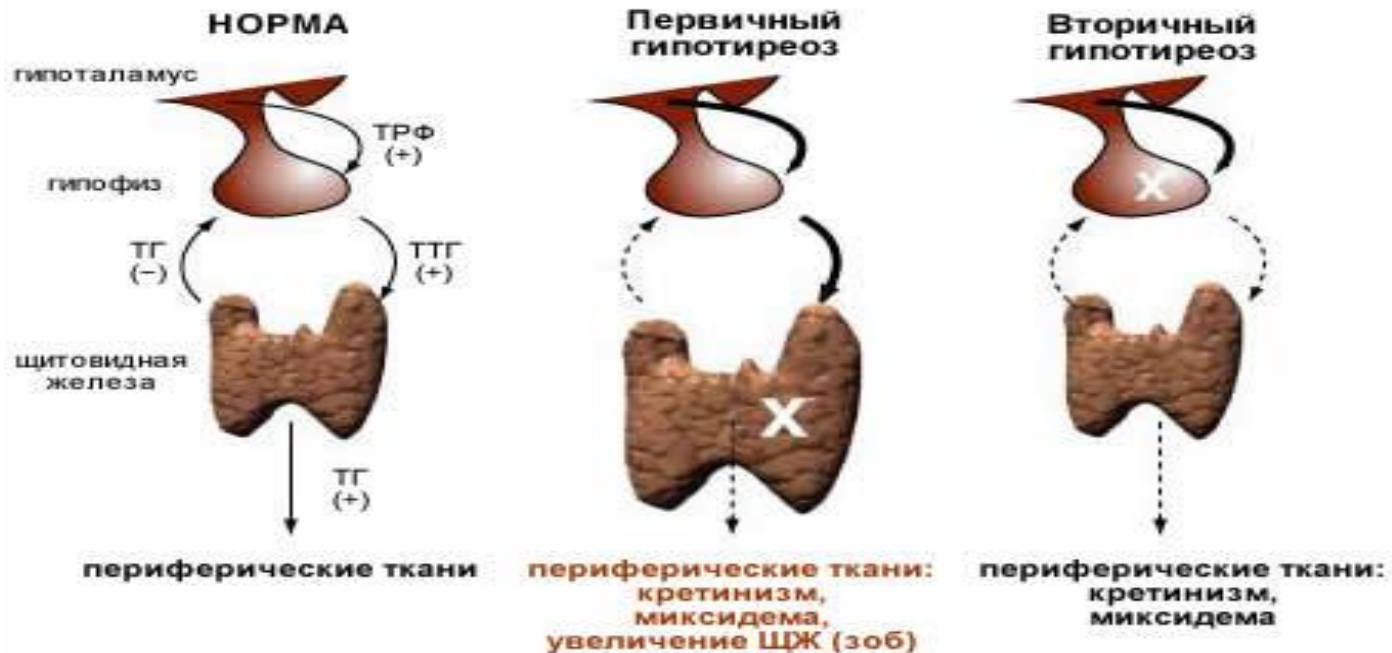
- Одутловатость лица
- Отечный язык, с отпечатками зубов по краям
- Алопеция (выпадение волос на голове), поредение бровей, - ресниц
- Зябкость
- Пастозность голеней
- Нарушения жирового обмена (повышение уровня триглицеридов, ЛПНП)
- Нарушение менструального цикла
- Запоры

Различают первичный, вторичный и третичный гипотиреоз.




При **первичной форме** процесс, приводящий к развитию гипотиреоза, локализуется непосредственно в щитовидной железе (врождённый дефект развития щитовидной железы, уменьшение объёма ее функционирующей ткани после операции/воспаления, разрушения радиоактивным йодом или опухолью и т.д.).

Если же снижение функции ЩЖ происходит из-за нехватки или отсутствия стимулирующего влияния тиреотропного гормона (ТТГ) или рилизинг-гормона (ТРГ-РГ), то речь идёт о **вторичном и третичном гипотиреозе** гипофизарного или гипоталамического генеза, соответственно (в настоящее время эти формы нередко объединяют в одну – вторичный гипотиреоз).



виды гипотиреоза




Первичный (тиреогенный)

Вторичный (гипофизарный)

Третичный (гипоталамический)

Тканевой (транспортный, периферический)

Характерные для гипотиреоза синдромы



Обменно-гипотермический синдром: ожирение, понижение температуры, зябкость, непереносимость холода, гиперкаротинемия, вызывающая желтушность кожных покровов.

Микседематозный отек: периорбитальный отек, одутловатое лицо, большие губы и язык с отпечатками зубов по латеральным краям, отежные конечности, затруднение носового дыхания (связано с набуханием слизистой оболочки носа), нарушение слуха (отек слуховой трубы и органов среднего уха), охрипший голос (отек и утолщение голосовых связок), полисерозит.

Синдром поражения нервной системы: сонливость, заторможенность, снижение памяти, брадикардия, боли в мышцах, парестезии, снижение сухожильных рефлексов, полинейропатия.

Синдром поражения сердечно-сосудистой системы: микседематозное сердце (брадикардия, низкий вольтаж, отрицательный зубец Т при ЭКГ, недостаточность кровообращения), гипотония, полисерозит, возможны нетипичные варианты (с гипертонией, без брадикардии, с постоянной тахикардией при недостаточности кровообращения и с пароксизмальной тахикардией по типу симпатико-адреналовых кризов в дебюте гипотиреоза).

Синдром поражения пищеварительной системы: гепатомегалия, дискинезия желчевыводящих протоков, дискинезия толстой кишки, склонность к запорам, снижение аппетита, атрофия слизистой оболочки желудка, тошнота, иногда рвота.

Анемический синдром: анемия — нормохромная, нормоцитарная, гипохромная, желездефицитная, макроцитарная, В12-дефицитная.

Синдром гиперпролактинемического гипогонадизма: дисфункция яичников (меноррагия, олигоменорея или аменорея, бесплодие), галакторея.

Синдром эктодермальных нарушений: изменения со стороны волос, ногтей, кожи. Волосы тусклые, ломкие, выпадают на голове, бровях, конечностях, медленно растут. Сухость кожи. Ногти тонкие, с продольной или поперечной исчерченностью, расслаиваются.

Гипотиреоидная (микседематозная) кома.

Методы обследования при гипотиреозе



Основные методы обследования при гипотиреозе

- Клинический метод (анамнез, физикальное обследование, осмотр и пальпация шеи)
- Определение базального уровня ТТГ
- Определение свободного Т4

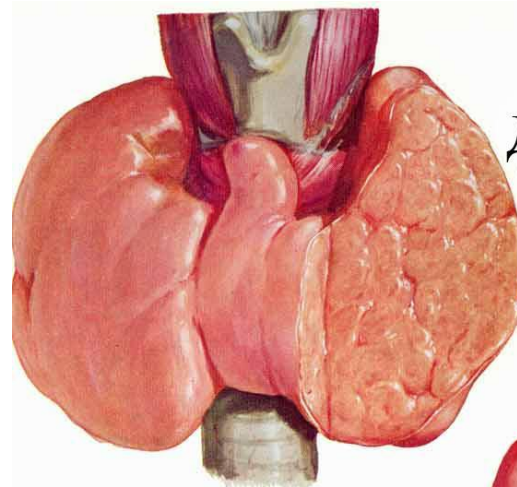
Дополнительные методы (по специальным показаниям)

- УЗИ щитовидной железы
- Изотопная сцинтиграфия
- Тонкоигольная пункционная биопсия
- Определение антител к ткани щитовидной железы

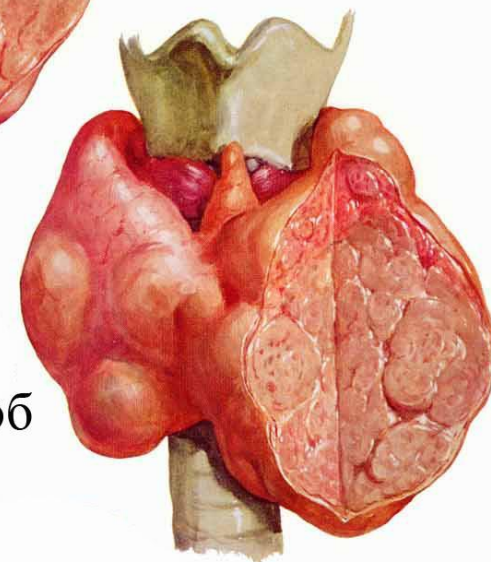
Узловой зоб



Узлы в щитовидной железе возникают в результате дефицита йода. Они отличаются своей автономностью, так как на них не действуют гормоны гипофиза и гипоталамуса. Нередко такие автономные узлы синтезируют гормоны с повышенной активностью, тогда развиваются признаки, сходные с базедовой болезнью. Если узелок очень маленький, назначают консервативное лечение. В тяжелых случаях проводят хирургическое вмешательство либо лечение радиоактивным йодом.



Диффузный зоб



Узловой зоб

Диагностика



- Общий анализ крови
- Биохимический анализ крови
- Гормональный анализ крови (ТТГ, Т4 свободный, Т3 свободный и др.)
- Иммунологический анализ крови (АТ к ТПО, АТ к ТГ, АТ к рецепторам ТТГ и др.)
- ЭКГ, Кардиовизор, Кардиокод, суточное мониторирование ЭКГ и АД
- УЗИ щитовидной железы
- Эластография** щитовидной железы - новый метод визуализации мягких тканей на основе различий характеристик упругости, позволяет более четко дифференцировать злокачественные опухоли и другие образования.
- Сцинтиграфия щитовидной железы** может показать - весь орган имеет повышенную функцию или в железе находится узел с повышенной функцией (один или несколько гиперфункционирующих узлов).