С.Ж. АСФЕНДИЯРОВ АТЫНДАҒЫ ҚАЗАҚ ҰЛТТЫҚ МЕДИЦИНА УНИВЕРСИТЕТІ		КАЗАХСКИЙ НАЦИОНАЛЬНЫЙ МЕДИЦИНСКИЙ УНИВЕРСИТЕТ ИМЕНИ С.Д. АСФЕНДИЯРОВА

Кафедра онкологии, маммологии и лучевой терапии

СРС на тему:

Рак молочной железы при лактации

Алматы,2012

План:

- Введение
- Этиология
- Гистологическая классификация РМЖ
- Стадии РМЖ
- Симптомы
- РМЖ, беременность и лактация
- Лечение
- Типы хирургических операций
- Заключение
- Источники

Введение

Рак молочной железы — эпителиальная опухоль, исходящая из протоков или долек железы.



Согласно медицинской статистике, показатель заболеваемости РМЖ в 2009 году составил 20,5 на 100 тысяч населения, смертность от рака молочной железы в 2009 году – 8,6 на 100 тысяч населения против 8,5 процента в 2008 году. РМЖ достаточно редко возникает у женщин в возрасте до 20 лет, а с увеличением возраста количество заболевших возрастает. Пик заболеваемости приходится на период менопаузы и постменопаузальный период.

Рак молочной железы является одной из основных проблем современной онкологии. Иногда рак молочной железы обнаруживается у беременных женщин и у только что родивших. Чаше всего такой рак встречается у женщин в возрасте 32 – 38 лет. По статистике, рак молочной железы встречается в 1 случае на 3000 беременностей. Около 3% всех случаев рака диагностируются во время беременности. В 25% случаев заболевание встречается в возрасте до 45 лет.

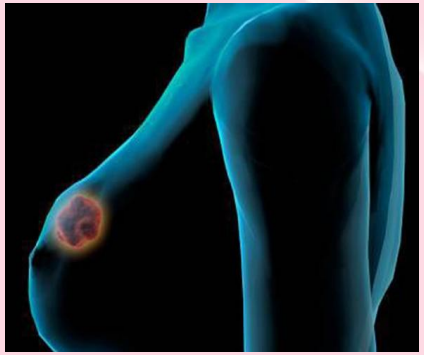

ЭТИОЛОГИЯ

• Факторы риска развития РМЖ, связанные с репродуктивной функцией.
- Раннее менархе, поздняя менопауза.
- Нерегулярный менструальный цикл.
- Отсутствие беременностей и родов (риск рака снижается на 7% с каждыми родами).
- Поздняя первая беременность и поздние первые роды. У женщин, имевших поздние первые роды (в возрасте старше 30 лет) или не имевших родов вообще, риск заболеть РМЖ в 2–3 раза выше, чем у родивших до 20 лет.
-Продолжительность лактации менее 1 мес. Отсутствие лактации сопровождается увеличением риска возникновения РМЖ в 1,5 раза. Прослеживается обратная зависимость между общей длительностью лактаций и риском развития РМЖ.

- Наследственные факторы. В 5–10% наблюдений РМЖ связан с мутацией генов BRCA1 и BRCA2, что объясняет семейные случаи заболевания.

ЭТИОЛОГИЯ

• Факторы риска, связанные с заболеваниями молочных желёз и других органов.
- Наличие пролиферативной формы фиброзно-кистозной болезни и различных доброкачественных опухолей молочных желёз (риск возникновения рака увеличивается в 2,3 раза).
- Травмы молочной железы, не оперированные лактационные маститы.

• Генитальные факторы риска.
- Рак эндометрия, рак яичников повышают риск развития РМЖ в 2 раза.
- Некомпенсированное влияние эстрогенов также повышает риск РМЖ.
- Приём синтетических прогестинов повышают риск развития РМЖ.

• Факторы внешней среды.
- Факторы риска внешней среды и питания (курение, алкоголь, избыточный вес).
- Ионизирующая радиация. В качестве фактора риска имеет наибольшую опасность в возрасте до 30 лет (в период от пременархе до 18 лет).

По международной гистологической классификации (ВОЗ, 1981 г.) эпителиальные опухоли молочной железы делятся на:

А. Доброкачественные
В. Злокачественные
Из них:
1. Неинвазивные:
а) внутрипротоковая карцинома;
б) дольковая карцинома.
2. Инвазивные:
а) инвазивная протоковая карцинома;
б) инвазивная протоковая карцинома с преобладанием внутрипротокового компонента;
в) инвазивная дольковая карцинома;
г) слизистая;
д) медуллярная;
е) папиллярная;
ж) тубулярная;
з) аденоидная кистозная;
и) секретирующая (юношеская);
к) апокриновая;
л) карцинома с метаплазией (плоскоклеточный тип, веретеноклеточный тип, смешанный тип);
м) прочие.
3. Болезнь Педжета соска молочной железы.

Формы рака молочной железы.

1. Папиллярный рак (1% всех случаев РМЖ) - внутрипротоковое неинвазивное новообразование низкой степени злокачественности.

2. Медуллярный рак (5-10%) - чаще большая объемная опухоль со слабой способностью к инвазивному росту, окруженная лимфоцитарным валом. Прогноз (по сравнению с инфильтрирующим протоковым раком) более благоприятный.

3. Воспалительный рак (маститоподобный, 5-10%) распространяется по лимфатическим сосудам кожи, что сопровождается ее покраснением, уплотнением и рожеподобным воспалением, повышением температуры тела.

4. Инфильтрирующий протоковый скиррозный рак (70%) характеризует образование гнезд и тяжей опухолей клеток, окруженных плотной коллагеновой стромой.

5. Болезнь Педжета (рак соска и ареолы молочной железы) - разновидность рака молочной железы; характерно экземоподобное поражение соска. В глубоких слоях эпидермиса выявляют происходящие из эпителия апокриновых желез крупные клетки со светлой цитоплазмой. Существенное значение имеет цитологическое исследование мазка, взятого с изъязвленной поверхности.

Стадии РМЖ:

· 0 (TisN0M0);
· I (T1N0M0);
· IIA (T1N1M0,T2N0M0);
· IIB (T2N1M0,T3N0M0);
· IIIA (T1N2M0,T2N2M0,T3N1M0,T3N2M0);
· IIIB (T4N0M0,T4N1M0,T4N2M0);
· IIIC (любая T N3M0);
· IV (любая T любая N M1).

Стадия (степень) рака молочной железы	Что это означает и каков прогноз ?(процент женщин, проживших минимум 10 лет после обнаружения и лечения рака молочной железы)
0 стадия	неинвазивный рак или рак «на месте, in situ» - опухоль, распложенная в молочном протоке или железе в железистой ткани, и не распространившаяся в окружающие ткани. 0 стадия обнаруживается во время профилактической маммографии, когда симптомов заболевания еще нет. При условии правильного лечения 10-летняя выживаемость при 0 стадии рака молочной железы составляет 98%
1 стадия	опухоль, которая имеет не более 2см в диаметре и еще не распространилась в окружающие ткани. При условии правильного лечения 10-летняя выживаемость при 1 стадии рака молочной железы составляет 96%
2 стадия	2А стадия означает, что опухоль имеет менее 2 см в диаметре и распространилась на 1-3 подмышечных лимфатических узла, либо имеет до 5 см в диаметре и не распространилась в подмышечные лимфатические узлы. 2В стадия означает, что опухоль имеет до 5 см в диаметре и распространилась на 1-3 подмышечных лимфатических узла, либо опухоль имеет более 5 см в диаметре и не распространилась за пределы молочной железы. При условии правильного лечения 10-летняя выживаемость при 2 стадии рака молочной железы составляет от 75 до 90%
3 стадия	3А стадия -опухоль имеет менее 5 см в диаметре и распространилась на 4-9 подмышечных лимфатических узла, либо имеются увеличенные лимфатические узлы в области груди на той же стороне, где и раковый процесс. При условии правильного лечения 10-летняя выживаемость при 3А стадии рака молочной железы составляет 65-75% 3В стадия -опухоль достигла стенки грудной клетки, либо кожи. К 3В стадии также относят воспалительную форму рака молочной железы. При условии правильного лечения 10-летняя выживаемость при 3В стадии рака молочной железы составляет 10-40% 3С стадия -опухоль распространилась на подмышечные лимфатические узлы и на лимфоузлы около грудины. При условии правильного лечения 10-летняя выживаемость при 3С стадии рака молочной железы составляет около 10%
4 стадия	опухоль распространилась на другие органы (дала метастазы). Размеры опухоли могут быть различными. При условии правильного лечения 10-летняя выживаемость при 4 стадии рака молочной

Симптомы РМЖ:

1. Пальпируемое образование, единичное или множественное, плотное, иногда с втяжением кожи в виде "лимонной корочки".

2. Боли в области молочной железы.

3. Увеличенные плотные подмышечные лимфатические узлы: среди женщин с увеличением подмышечных узлов у 1/3 - 1/2 находят рак молочной железы.

К сожалению, явные проявления болезни появляются, как правило, уже при запущенных формах опухоли.
Как правило, это плотные безболезненные образования в молочных железах. При прорастании в грудную стенку, опухоль и вся железа становятся неподвижными.
А при прорастании опухоли на кожу — она деформируется, втягивается, изъязвляется, втягивается сосок. Проявлением рака могут быть и выделения из соска, как правило, кровянистые.
При распространении процесса в лимфатические узлы, они увеличиваются, что может вызывать дискомфорт в подмышечных областях.

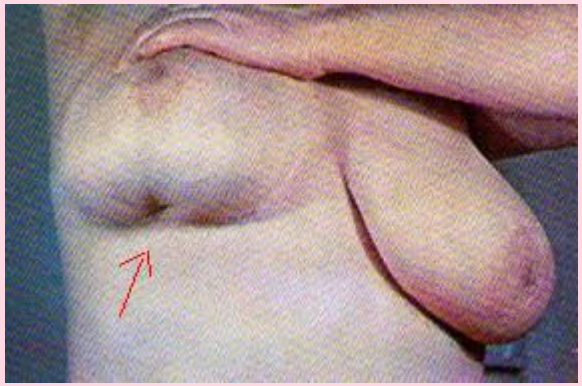

Втяжение кожи при раке молочной железы

Поверхностный компонент опухоли может кровоточить и нагнаиваться.

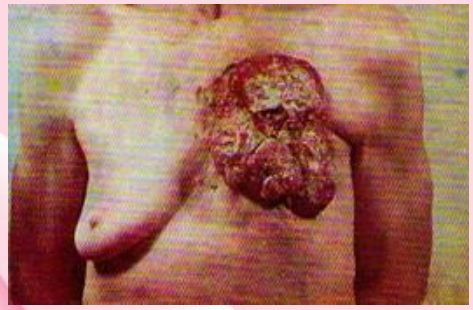

Рак молочной железы, связаный с беременностью подразумевает следующие случаи:

- рак диагностируется на фоне существующей беременности;
- рак диагностируется на фоне лактации;
- рак диагностируется в течение 1-го года после завершения беременности.

Рак молочной железы, беременность и лактация

Ранняя диагностика опухоли молочных желез у беременных женщин либо женщин, кормящих грудью затруднена, так как у них отмечается физиологическое изменение в ткани молочных желез в виде их нагрубания и увеличения в размере. Все это приводит к затруднению выявления маленьких опухолей и, соответственно, к задержке ранней диагностики рака. Поэтому у беременных женщин опухоль молочных желез выявляется часто на поздней стадии.
Вследствие этого обследование молочных желез у беременных женщин должно быть частью дородового и послеродового ухода.

Для диагностики опухоли молочных желез беременные женщины и женщины, кормящие грудью, должны регулярно проводить самообследование молочных желез. Кроме того, в период беременности и послеродовом периоде женщина должна обязательно проходить клиническое обследование молочных желез.

Рак молочной железы и лактация

Результаты научных исследований

Кормление грудью снижает риск заболеть раком грудной железы на **4.3** процента на каждый год кормления (вне зависимости от количества детей.) Риск рака груди также дополнительно снижается на **7%** на каждые роды. Подсчитано, что заболеваемость раком грудной железы в развитых странах снизится больше чем вполовину, с **6.3** до **2.7** на 100 женщин, если бы женщины в среднем рожали и кормили грудью примерно как женщины в развивающихся странах до недавнего времени. На кормление грудью приходится **2/3** части в снижении заболеваемости.

Ссылка: журнал Лансет (http://www.thelancet.com/journal/vol360/iss9328/full/llan.360.9328.original_research

Известно, что **кормление грудью** снижает количество овуляционных менструальных циклов в течение всей жизни, тем самым, снижая воздействие уровней гормонов присутствующих при нормальных менструальных циклах, и в частности, снижение воздействия прогестерона. Это все может объяснить наблюдения предыдущих исследований, в которых снижения риска заболеваний с диагнозом рак молочной железы происходило у женщин, применявших только кормление грудью.

Однако, с другой стороны, кормление грудью стимулирует выработку пролактина, гормона, который ответственен за выработку молока, он же блокирует онкоген, и делает рак груди значительно агрессивней. Но связь между *кормлением грудью*, содержанием пролактина и проявлением такого заболевания, как рак молочной железы является сложной и не вполне причинно объяснимой.

http://mem.ologia.info/node/108

Поздняя диагностика РМЖ в период беременности является типичной ситуацией. Гипертрофия, набухание и изменение консистенции молочных желез, усиленная васкуляризация в ответ на гормональную стимуляцию, а также ряд возможных осложнений (мастит, галактоцеле) затрудняют осмотр и маскируют развивающуюся опухоль. Резкое увеличение массы молочной железы во время беременности и лактации не всегда принимается в расчет врачом, наблюдающим беременную, и может быть расценено как нормальное физиологическое явление. Половину опухолей и опухолевидных образований, выявляемых на фоне беременности и лактации, составляет РМЖ; далее по частоте поражения следуют галактоцеле и хронический лактационный мастит.

Кроме совпадения сроков проявления истинного лактационного мастита и РМЖ, нередко совпадает и их клиническая картина. Увеличение васкуляризации железы в период беременности и лактации, а также лимфатической абсорбции в ряде случаев ведет к быстрой инвазии в окружающие ткани, образуя так называемые острые или диффузно-инфильтративные формы рака

Пациентка Л., 25 лет. Беременность 12 нед

В случае обнаружения какого-либо патологического образования в ткани молочных желез далее проводится один из методов диагностики:

- ультразвуковое исследование;
- маммография;

При этом риск для плода вследствие рентгеновского облучения минимален. У беременных женщин результаты маммографии могут быть и ложноотрицательными ввиду физиологических изменений в тканях молочных желез, которые как бы маскируют рак;

- биопсия молочных желез.

Лечение
рака молочной железы



- Хирургическое лечение
- Лучевая терапия
- Лекарственная терапия
- Эндокринная терапия
- Реконструктивно-пластическая хирургия

Типы хирургических операций, применяемых для лечения рака груди

- **Лампэктомия (Lumpectomy)** – частичное удаление тканей молочной железы. В ходе операции удаляется раковая опухоль и «пояс» окружающей ее здоровой ткани. Лампэктомия может проводиться с/без удаления прилегающих лимфатических узлов в подмышечной области. Такая операция также называется консервативной (сберегающей).
- **Квадрантэктомия (Quadrantectomy)** – локальная операция с более обширным удалением тканей. В ходе операции удалению подвергается примерно четверть молочной железы, включая молочный проток, отходящий от участка, пораженного злокачественным процессом, к соску. Также производится удаление подмышечных лимфоузлов.
- **Простая мастэктомия (Total or Simple Mastectomy)** – полное удаление молочной железы без подмышечных лимфатических узлов.
- **Модифицированная радикальная мастэктомия** – удаление молочной железы, подмышечных лимфатических узлов и части грудных мышц.
- **Радикальная мастэктомия** – обширная операция, заключающаяся в удалении молочной железы мышц грудной клетки и трех уровней лимфатических узлов подмышечной области. Такая операция приводит к серьезной инвалидности. Она вышла из употребления в качестве общепринятого метода лечения, поскольку ее эффективность в продлении жизни пациентки достаточно низка.

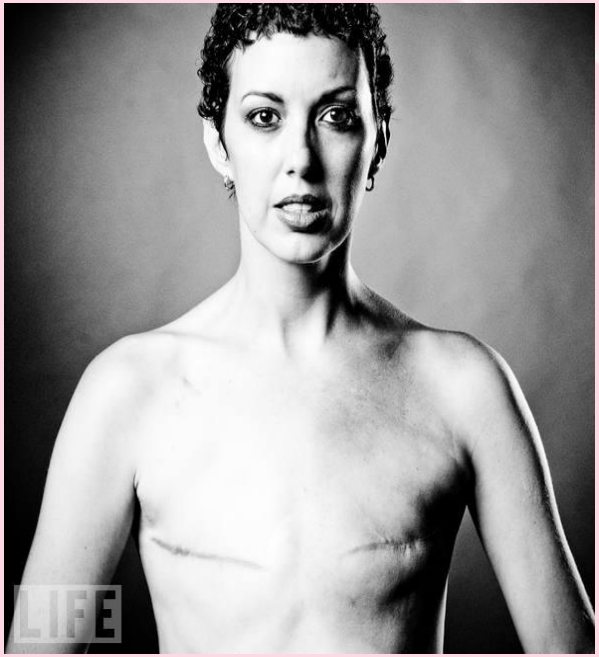

Перед проведением **хирургического вмешательства** необходимо прекращение грудного вскармливания для того, чтобы снизить объем кровопотери во время операции, а также уменьшить объем самой ткани молочной железы. Кроме того, перед проведением химиотерапии также следует прекратить кормление грудью, так как многие химиопрепараты, особенно циклофосфамид и метотрексат, могут выделяться с грудным молоком в очень высоких концентрациях, что, естественно, вредит организму новорожденного.

ЗАКЛЮЧЕНИЕ

Проблема РМЖ при беременности и лактации является комплексной. Она требует коллективного участия врачей различных специальностей (специалистов УЗД, рентгенологов, генетиков, акушеров-гинекологов, онкологов), а также разработки единой программы поэтапного обследования беременных для выявления болезни на максимально ранних сроках.

Источники

http://www.oncology.kz/cancer/23-rak-molochnoy-zhelezy.html

http://www.medsecret.net/akusherstvo/onkologicheskie-zabolevanija-pri-beremennosti/402-rak-molochnoj-zhelezy-pri-beremennosti

http://gvi-rkutsk.ru/publ/kormlenie_grudju_i_rak_grudi_ketrin_dettvajler/3-1-0-25

СПАСИБО ЗА ВНИМАНИЕ!!!!!!!!!!!!