

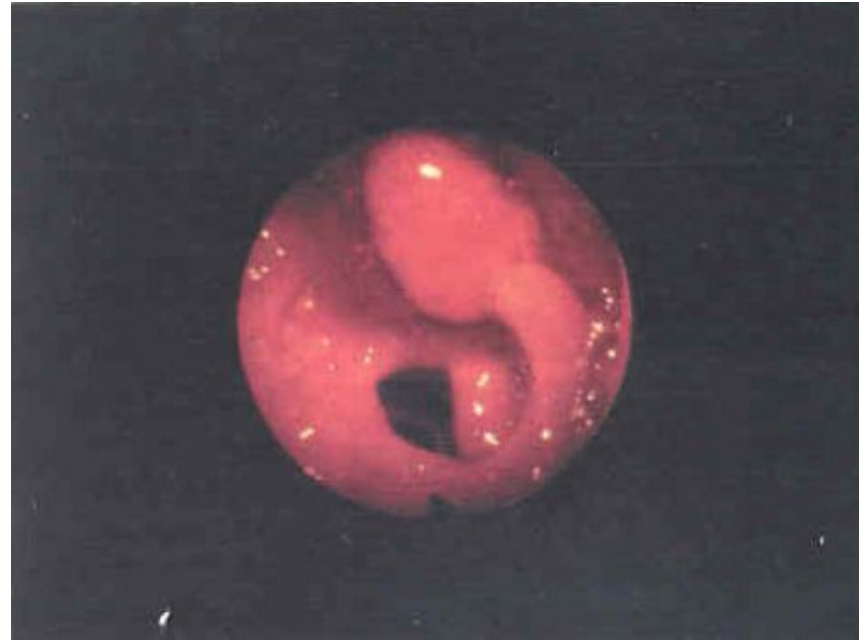
The background features several large, stylized, overlapping swirls in shades of purple, green, and light blue. Scattered throughout the scene are numerous small, yellow, triangular shapes that resemble confetti or light rays, adding a festive and dynamic feel to the composition.

Полипы прямой кишки

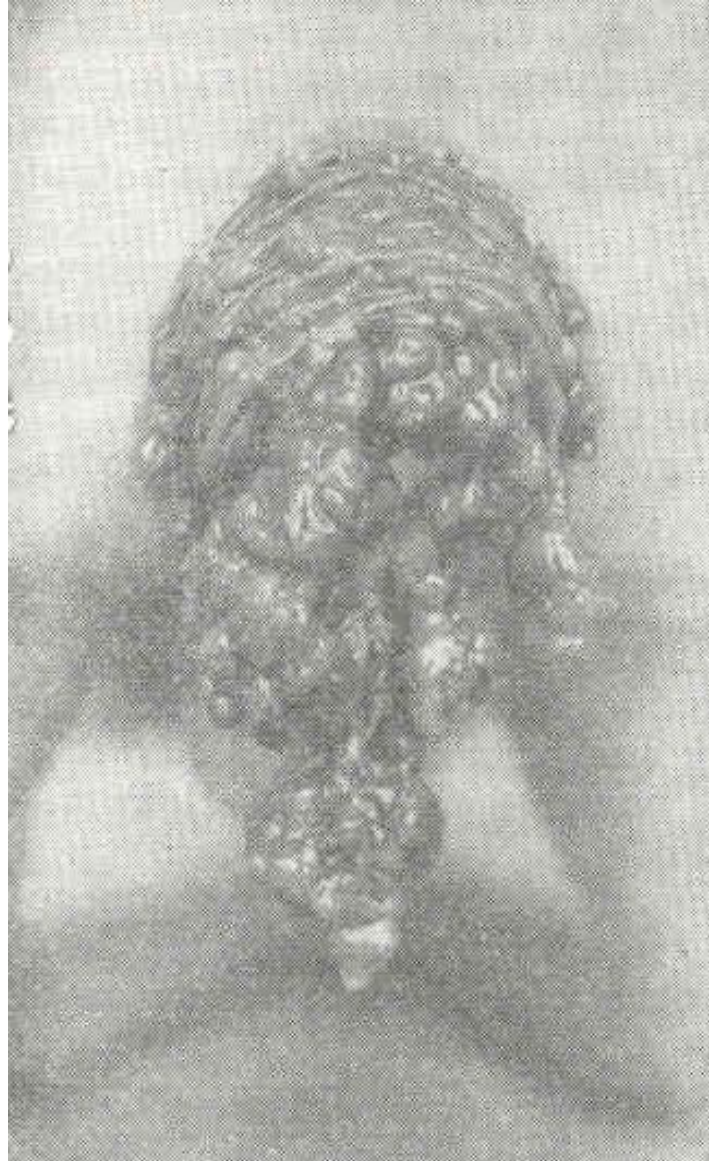
Полипы прямой кишки

1. Одиночные
2. Множественные
3. Диффузный полипоз толстой кишки:

- *Полипоз с преобладанием процессов пролиферации*
- *Ювенильные полипы*
- *Гамартомный полипоз*

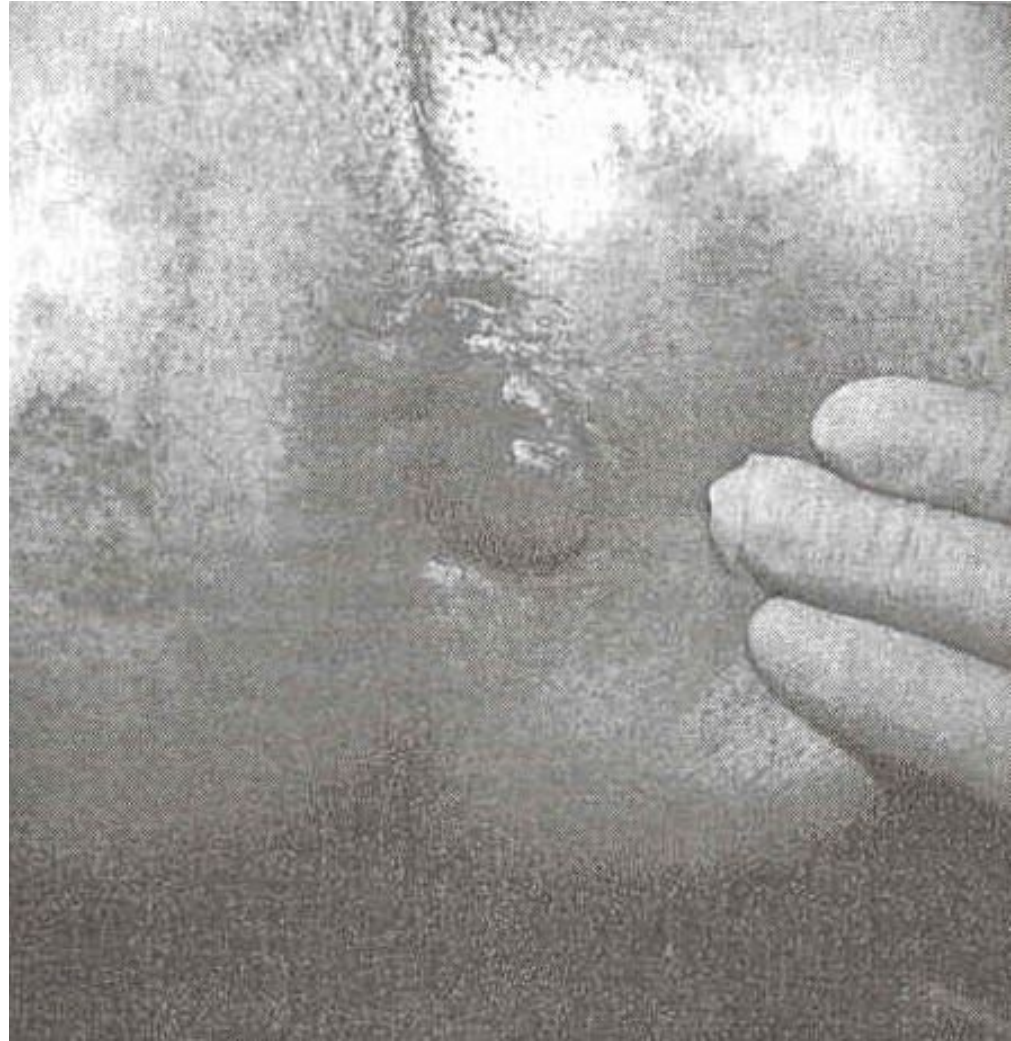


Полипы прямой кишки



Клиническая картина полипов прямой кишки

- Боли в животе
- Частый жидкий стул с примесью крови и слизи
- Желудочный дискомфорт
- Пролабирование через анус
- Общие проявления (похудения, отставание в росте и т.д.)





Лечение полипов прямой кишки

При одиночных – электрокоагуляция или иссечение трансанально (*при локализации до 6 см от ануса*)

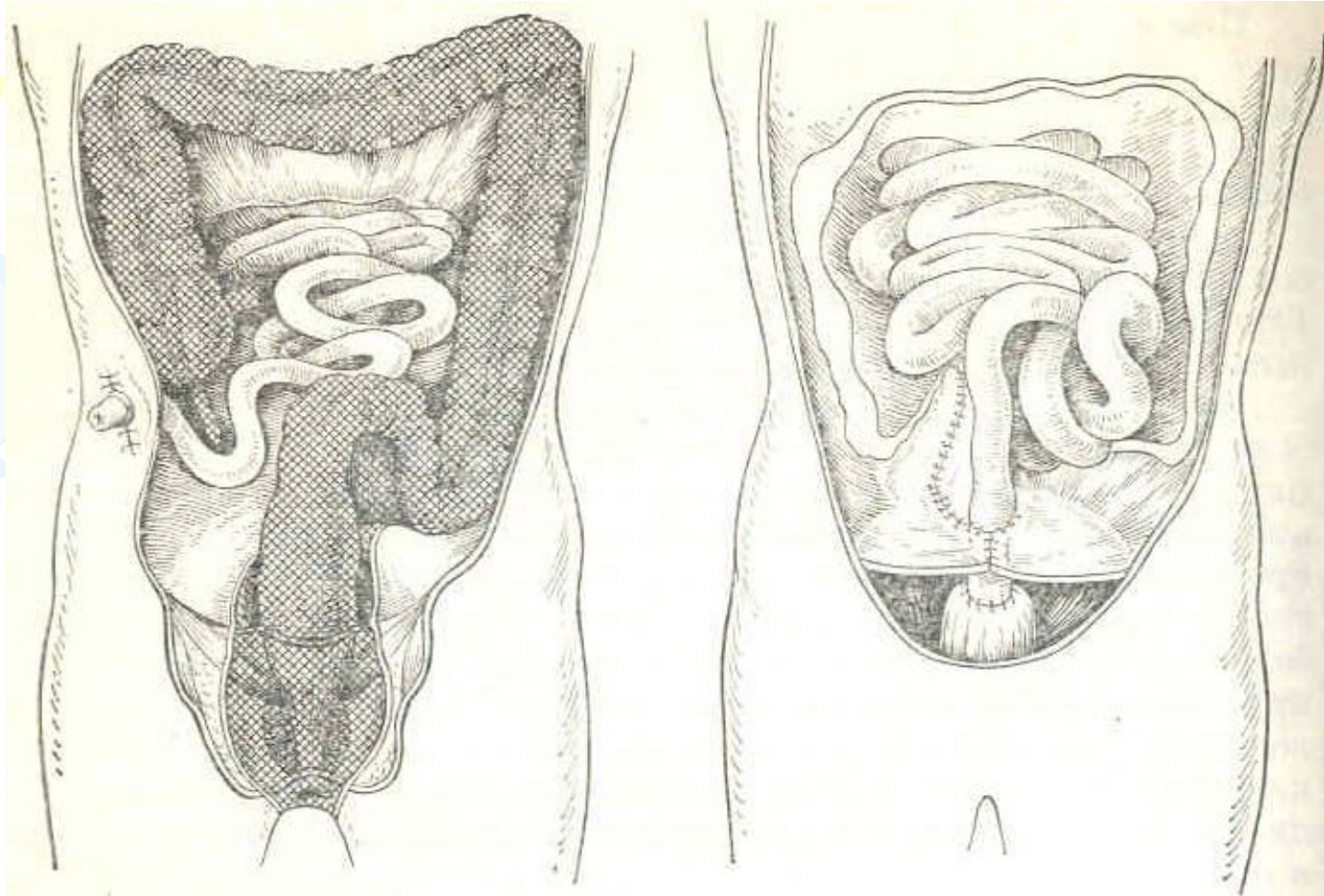


При множественных полипах – резекция или ампутация прямой кишки

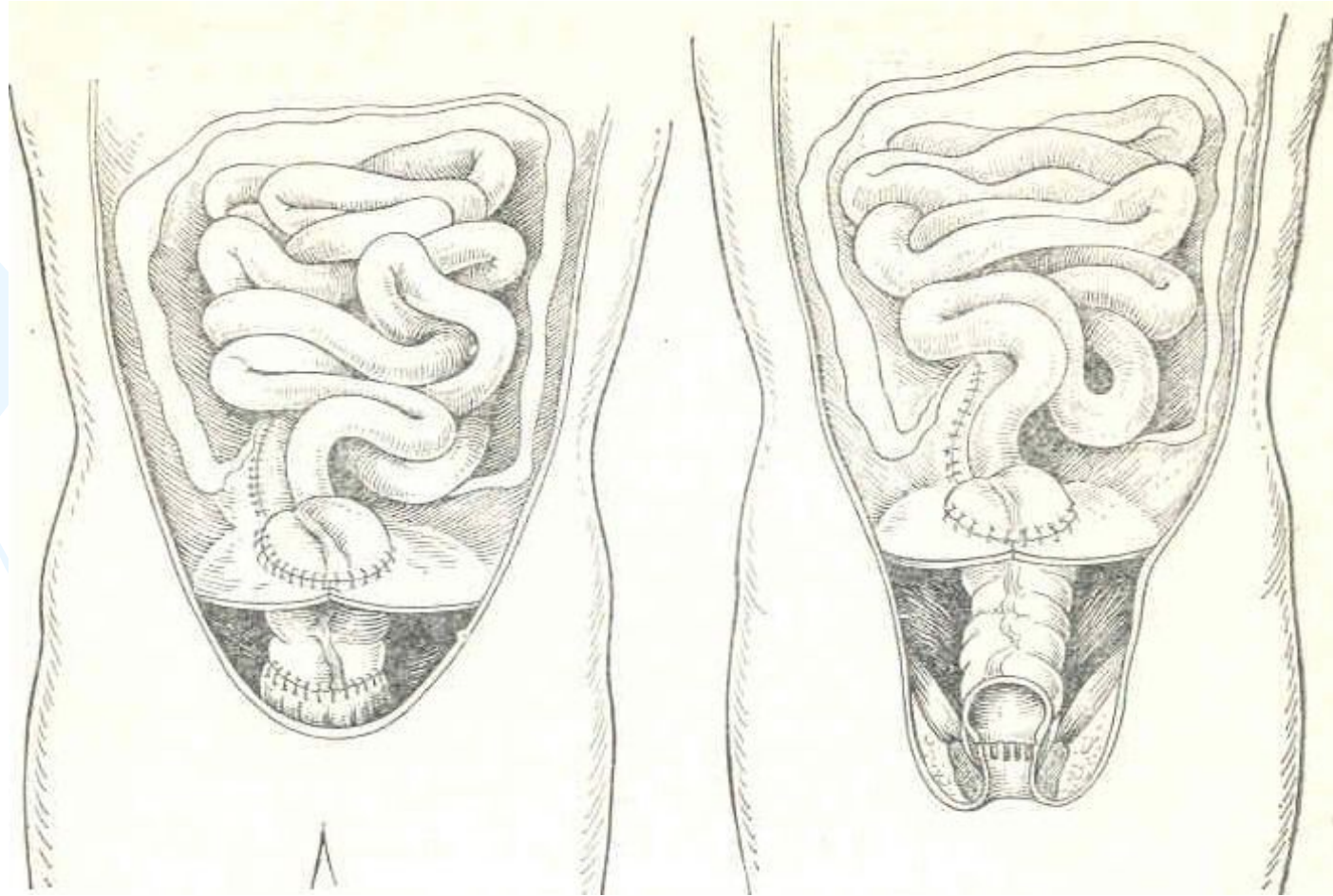
При диффузном полипозе толстой кишки – субтотальная или тотальная колэктомия



Лечение полипов прямой кишки



Лечение полипов прямой кишки



The background features several large, stylized, overlapping swirls in shades of purple, green, and light blue. Interspersed among these swirls are numerous small, yellow, starburst or triangular shapes, some pointing towards the center and others pointing outwards, creating a festive and celebratory atmosphere.

**Благодарю
за внимание**