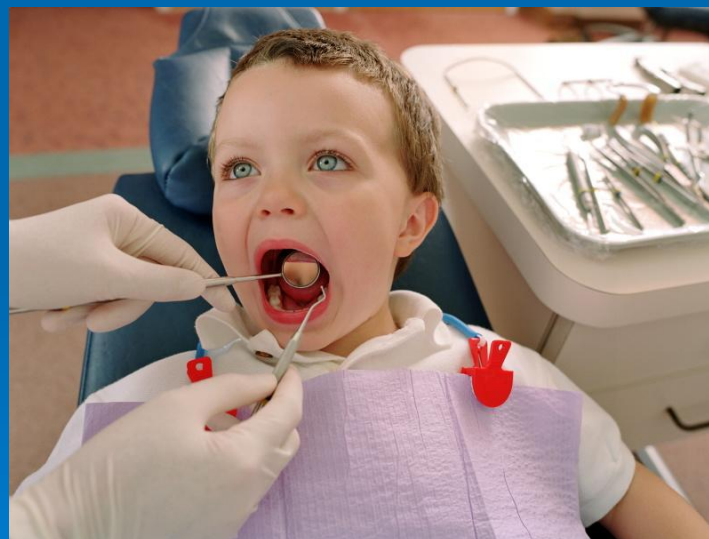
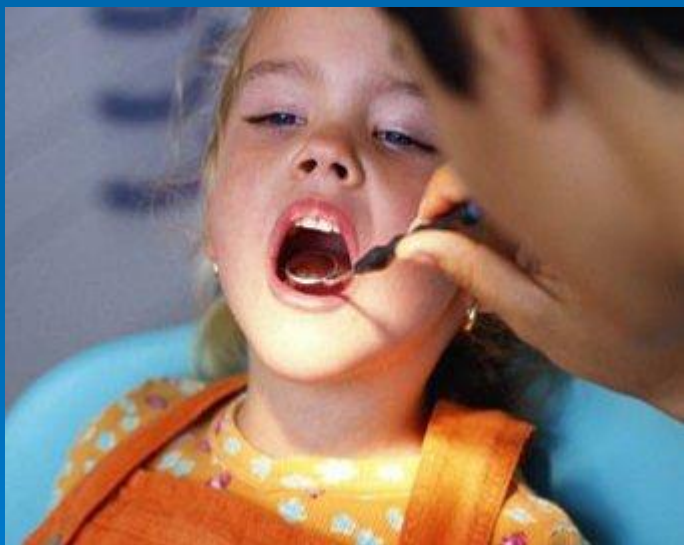
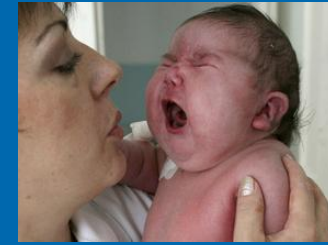Гематогенный
остеомиелит
челюстей в детском
возрасте



- ▣ **Острый гематогенный остеомиелит** (*osteomyelitis haematogenica*) составляет 7 % всех случаев остеомиелита челюстей у детей; чаще всего развивается на верхней челюсти в возрасте ребенка 1-2 года. Стафилококк — основной этиологический фактор, являющийся причиной гематогенного остеомиелита челюстей в раннем возрасте, биологической особенностью которого является высокая антибио-тикорезистентность. Входные ворота инфекции — пупочный сепсис, гнойничковые поражения кожи (стрепто- и стафилодермии), микротравмы слизистой оболочки ротовой полости, хронический сепсис, отпил и т.п.

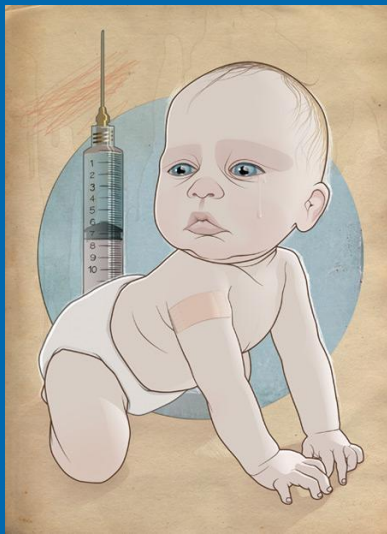
- Гематогенный остеомиелит с одинаковой частотой наблюдается у мальчиков и девочек. Преобладает изолированное поражение верхней челюсти, нижняя челюсть затрагивается реже. Нередко отмечается сочетанное поражение нескольких костей лицевого скелета.





- Процесс начинается остро, с выраженной интоксикации. В первые 2-3 суток местных симптомов настолько мало, что диагноз обычно своевременно не устанавливается. Симптомы нарушения общего состояния преобладают и дают основание педиатру в большинстве случаев диагностировать острое респираторное заболевание или сепсис.
- Жалобы родителей — на возбуждение ребенка, п.чач, отказ от пищи, плохой сон, повышение температуры тела.





- **Клиника.** По клиническому течению различают 3 формы гематогенного остеомиелита — токсическую, септикопиемическую и местноочаговую. Последняя у детей практически не встречается

- **Токсическая форма** имеет бурное течение — сопровождается высокой температурой тела, резкой интоксикацией организма. При обследовании выявляется тахикардия, дыхание частое и поверхностное. В крови — картина гипохромной анемии, лейкоцитоз, сдвиг формулы влево, увеличение СОЭ, гипопротеинемия. На фоне выраженной общей картины местные клинические признаки стерты. При внимательном обследовании можно обнаружить незначительный отек слизистой оболочки альвеолярного отростка и едва заметную гиперемию ее. Симптомы поражения челюсти выявляются лишь на 4-6-е сутки после начала заболевания.

- **Септикопиемическая форма** характеризуется стремительным развитием, резким ухудшением общего состояния ребенка. В отличие от токсической формы, местные признаки нарастают быстрее.

Если поражена верхняя челюсть, то выявляется припухлость в подглазничной области и инфильтрация мягких тканей. Вследствие воспаления клетчатки орбиты может наблюдаться экзофтальм; определяется хемоз конъюнктивы, глаз закрыт. Через 2-3 дня от начала заболевания гнойный экссудат расплавляет кортикальную пластинку кости и выходит под периост. Альвеолярный отросток челюсти деформирован с обеих сторон, переходная складка сглажена, слизистая оболочка гиперемирована, инфильтрирована. Может определяться флюктуация. Характерно наличие первичных инфильтратов и свищей. При поражении медиальных отделов верхней челюсти наблюдаются затрудненное носовое дыхание из-за отека слизистой оболочки носа, выделение гноя из соответствующего носового хода. Определяется припухлость и инфильтрация тканей в участке внутреннего угла глаза, отек век; кожа этих участков напряжена, гиперемирована. Слизистая оболочка альвеолярного отростка отечная, гиперемирована, переходная складка сглажена за счет инфильтрата, расположенного на передней поверхности верхней челюсти. Процесс распространяется на скат носа. Возникают свищи возле внутреннего угла глаза. Обе компактные пластинки кости могут быть деструктурированными, в таком случае наблюдается прорыв гноя в носовую полость или в верхнечелюстную пазуху.

- Если поражены латеральные отделы верхней челюсти (скуловой отросток), носовое дыхание свободное. Появляется инфильтрат в верхнем отделе щеки, наблюдается резкий отек век, экзофтальм, склера и конъюнктивы гиперемированы, на веках значительное слизисто-гнойное выделяемое. Процесс распространяется на скуловую кость, гной прорывается по нижнему глазничному краю возле наружного угла глаза, возможно образование свищей на альвеолярном отростке. Происходит гибель зачатков временных зубов.

- **При переходе заболевания в хроническую стадию** уже на 1-2-й неделе формируются маленькие секвестры. Большие секвестры обычно на верхней челюсти не формируются. Появление их может быть обусловлено нерациональным лечением. Фолликулы постоянных зубов могут погибать, секвестрироваться и поддерживать воспалительный процесс.

Чрезвычайно редко наблюдается **двустороннее диффузное поражение верхней челюсти**, сопровождающееся развитием флегмоны ретробульбарного пространства. Иногда развивается поражение костей лица и трубчатых костей.

Заболевание часто осложняется развитием септической пневмонии .

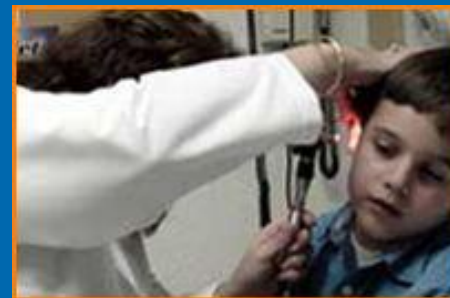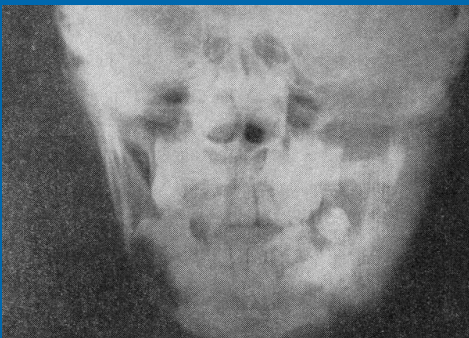- **Если поражена нижняя челюсть** (мышцелковый отросток), то через 3-4 дня от начала заболевания в подскуловой и околоушно-жевательной областях развиваются воспалительные инфильтраты. Гнойный экссудат распространяется в сторону наружного слухового прохода, что сопровождается расплавлением кости последнего с образованием свищей. Свищи могут возникать после вскрытия гнойных очагов по нижнему краю скуловой дуги.

Поражение суставного отростка нижней челюсти у детей раннего возраста при остеомиелите маскируется заболеванием среднего уха, из-за чего часто лечится неадекватно и выявляется значительно позднее у детей старшего возраста как одно- или двусторонний анкилоз височно-нижнечелюстного сустава.

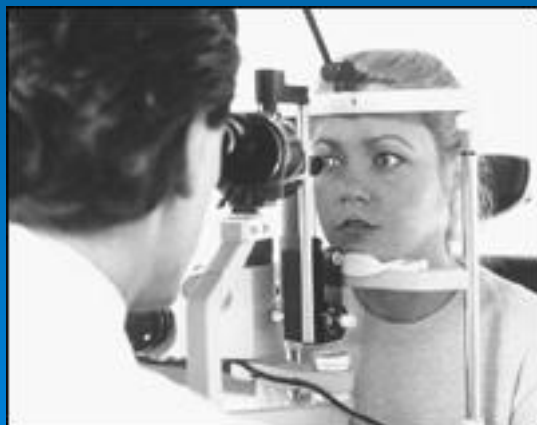- Очень редко **острый гематогенный остеомиелит** нижней челюсти у детей переходит в хроническую форму, при которой возникают средние и большие секвестры (через 2-3 нед от начала заболевания). Зачатки зубов в зоне воспаления гибнут и секвестрируются, поражаются зоны роста челюстей, развивается гнойный остеоартрит. Нередко заболевание приобретает хронический рецидивирующий характер, наблюдается секвестрация новых участков кости. При таком течении болезни у детей снижаются показатели клеточного иммунитета (лимфопения, уменьшение содержания активных Т-лимфоцитов).



- **Диагноз основывается на тщательном изучении жалоб** (резкое нарушение общего состояния ребенка — возбуждение, отказ от пищи, плохой сон, температура тела до 39-40 °С), данных объективного обследования (отек мягких тканей вокруг верхней челюсти с гиперемизированной кожей над ним, сглаженность переходной складки и флюктуация при пальпации, двустороннее утолщение альвеолярного отростка), данных исследования крови и мочи (эритропения, лейкоцитоз, повышение СОЭ, сдвиг формулы влево, С-реактивный белок — в крови; белок, эритроциты и лейкоциты — в моче).
- **Рентгенологическое обследование** челюсти в ранний период (до 10 сут) не выявляет признаков остеомиелита. Очень редко на 6-7-й день от начала заболевания в костной ткани нижней челюсти могут выявляться очаги диффузного лизиса и слабые признаки костеобразования. Исследование крови и мочи выявляет признаки острого воспаления (эритропения, лейкоцитоз, повышение СОЭ, смещение формулы влево, появление С-реактивного белка; в моче — наличие белка, эритроцитов, лейкоцитов).



- **Дифференциальную диагностику** острого гематогенного остеомиелита следует проводить с одонтогенным остеомиелитом, саркомой Юинга, абсцессами мягких тканей, острым паротитом, воспалительными заболеваниями среднего уха, острыми воспалительными заболеваниями глаз и орбиты.





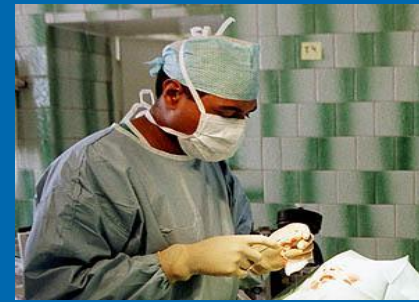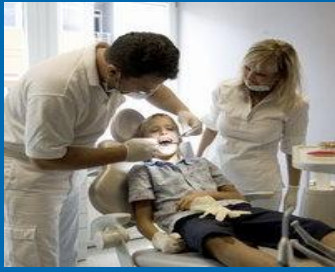Лечение



- Лечение должно быть ранним, комплексным и осуществляться только в УСЛОВИЯХ стационара. Общее лечение прежде всего направлено на дезинтоксикацию организма ребенка. Оно должно быть согласовано с педиатром.

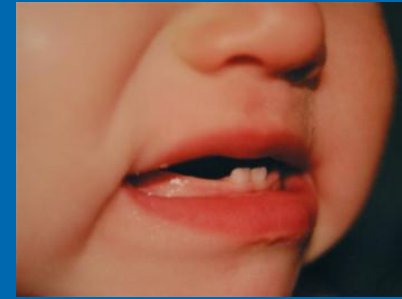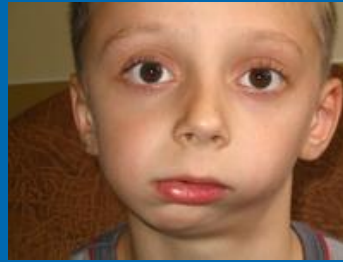Вся медикаментозная терапия в первые дни проводится исключительно внутривенно. Для этого выполняют венесекцию или венепункцию по Сельдингеру периферической или подключичной вены. В дальнейшем возможно внутримышечное введение препаратов. Из антибиотиков назначают препараты широкого спектра действия — клафоран, кефзол, цефазолин, цефалоспорины, тиенам и тройные к костной ткани; при необходимости вводят два совместимых антибиотика.

С дезинтоксикационной целью переливают изотопический раствор, глюкозу, неокомиенсан, неогемодез, реополиглюкин. Назначают витамины группы В и С. Оптимизация общесоматического состояния достигается проведением пассивной иммунотерапии — переливанием антистафилококковой гипериммунной плазмы, антистафилококкового гамма-глобулина.



- **Хирургическое лечение** включает адекватное вскрытие абсцессов и инфильтратов мягких тканей, поднадкостничных абсцессов с дальнейшим дренированием ран и ведением их по принципам гнойной челюстно-лицевой хирургии.

Осложнениями гематогенного остеомиелита может быть переход его в хроническую стадию, сепсис, менингит, медиастинит, артрит, паротит, образование абсцессов и флегмон, распространение воспаления в глазницу, гибель зон роста челюсти и зачатков постоянных зубов.



- **Последствия гематогенного остеомиелита:** возможны вторичные деформации челюстей, костей и мягких тканей челюстно-лицевой области, рубцовый выворот век, адентия, облитерация верхнечелюстной пазухи, одно- или двусторонний анкилоз височно-нижнечелюстного сустава.

□ Спасибо за внимание!

