

Профессиональные
Заболевания
Кожи

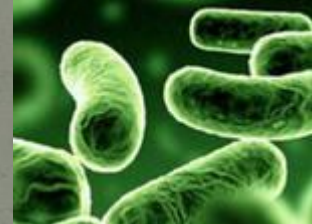
ПРОФЕССИОНАЛЬНЫЕ ЗАБОЛЕВАНИЯ КОЖИ

- заболевания кожи, в возникновении которых основную роль играют вредности, связанные с условиями труда на производстве.



Производственные раздражители:

- 1)химические - 95%;
- 2)физические;
- 3)бактериальные;
- 4)паразитарные;
- 5)растительные



ПАТОГЕНЕЗ

Ряд химических соединений (соли Cr, Zn, Co, Cu и др) проникая в кожу, образуют комплексы с белками, на эти АГ вырабатываются АТ, образуются комплексы АГ+АТ - аллергическая реакция.

Развитию сенсбилизации способствуют:

- наличие гнойной очаговой инфекции;
- наличие микотической инфекции;
- нарушение функций ЦНС и тд.

Классификация проф. дерматозов

1. Проф. дерматозы от воздействия химических раздражителей;
2. Профессиональные дерматозы от воздействия физических раздражителей;
3. Инфекционной и паразитарной этиологии;

Эпидермиты

- Развиваются при контактах с жирорастворимыми веществами, недостаточной выработке кожного сала.
- Объективно: эритема, поверхностные трещины, шелушение, сухость кожи. Субъективно: чувство сухости, иногда легкий зуд.
- Лечение: не требуется проведения общего лечения, местно применяются ожиряющие кремы и мази, в состав которых входят витамины А, Е, Р, С.
- Профилактика: применение индивидуальных средств защиты, защитные кремы, мази.

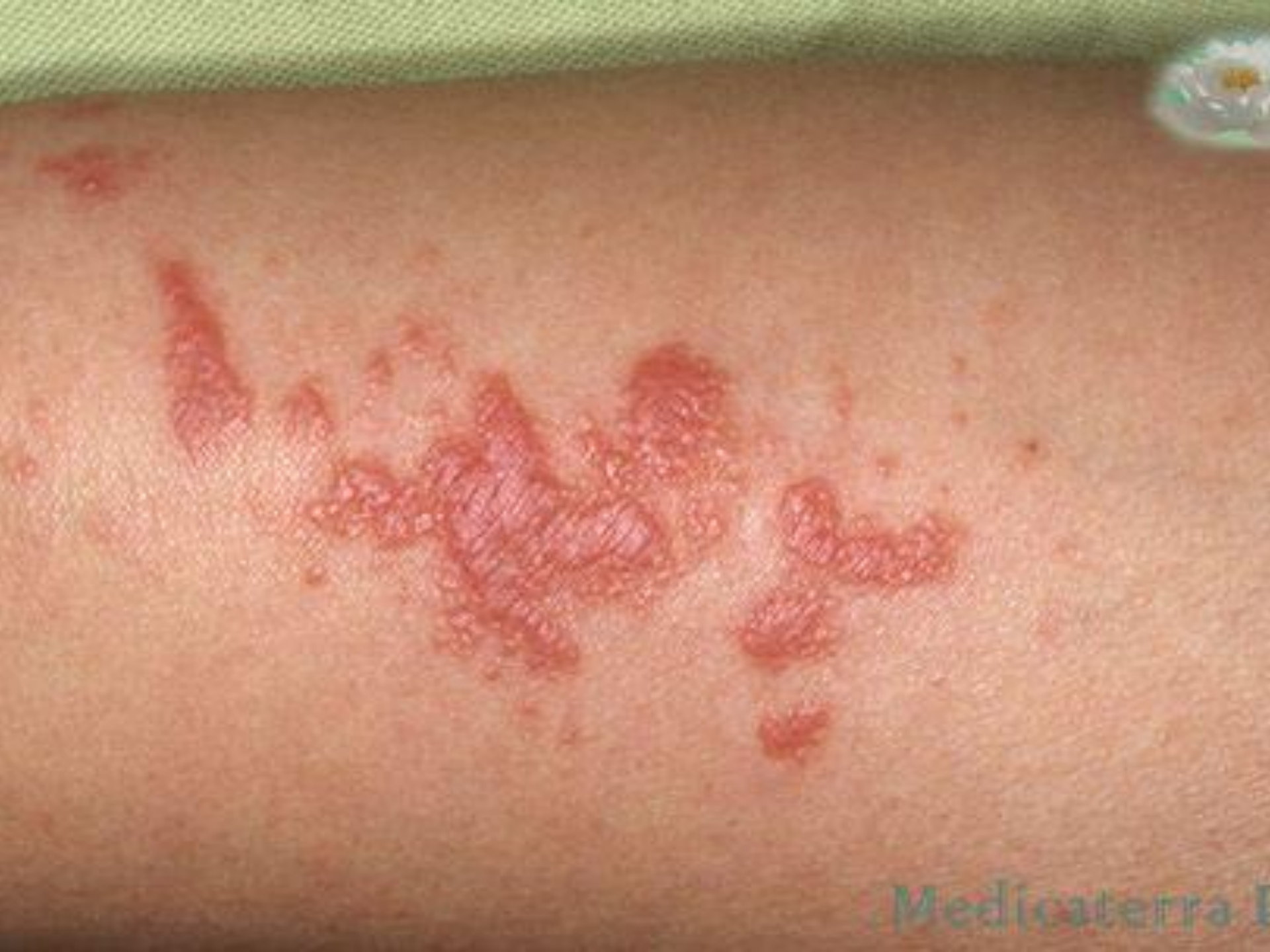Простой контактный дерматит

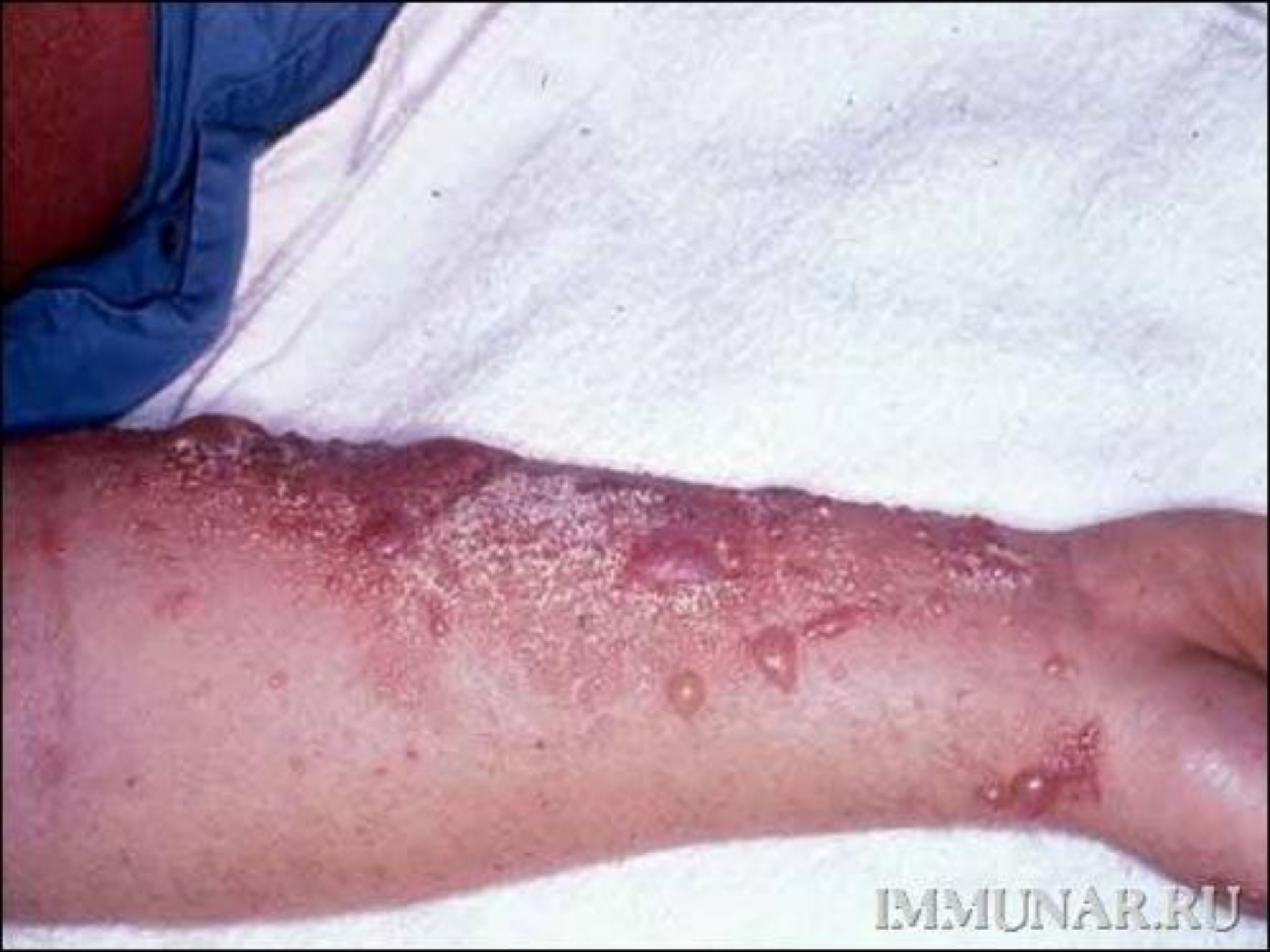Может проявляться эритемой или на фоне эритемы - булезные и пустулезные элементы.

Лечение зависит от стадии:

- эритема - цинковая паста с 5% нафталана;
- булезные элементы - примочки.

При ограниченных формах временная утрата трудоспособности 8-10 дней, при распространенных - 2-3 недели.





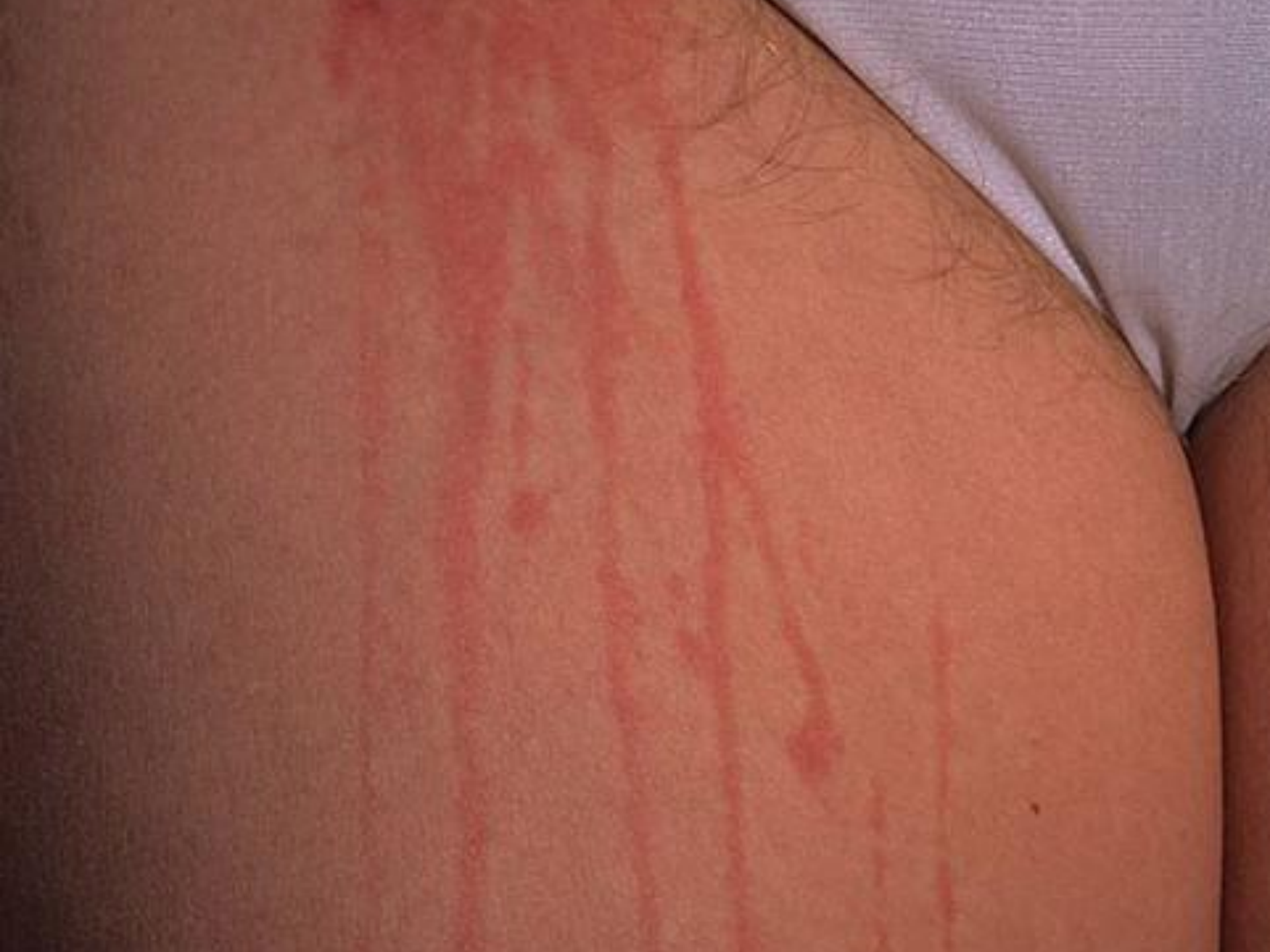Фотодерматит

1ст. эритема, зуд, парастезии.

2ст. на фоне отечной эритемы - пузыри с прозрачным содержимым.

Лечение: фотодесенсибилизирующие, антигистаминные препараты

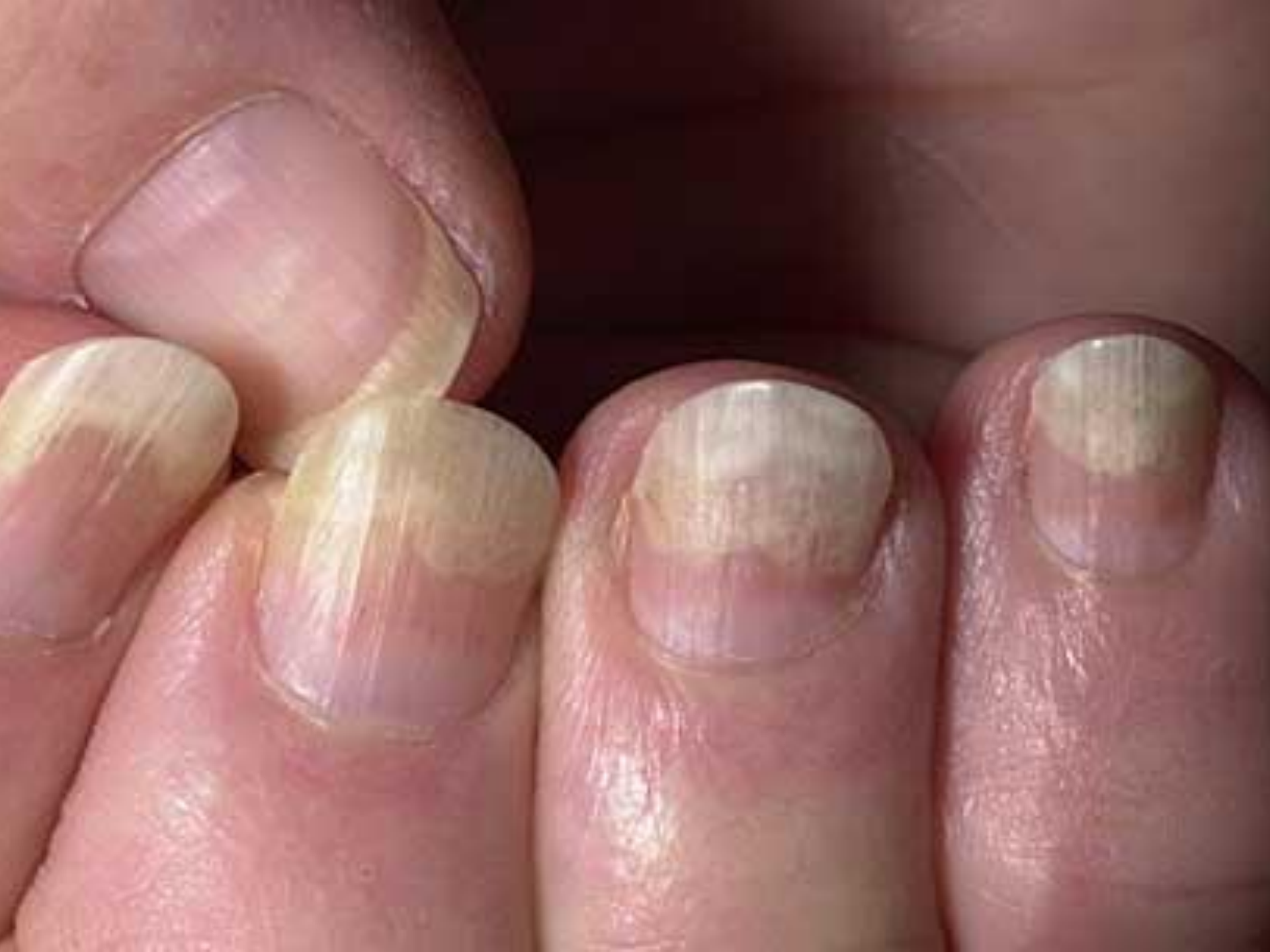Больные рационально трудоустраиваются вне контакта с веществами, вызвавшими заболевание. Один раз в год подлежат обследованию у врача-дерматолога.

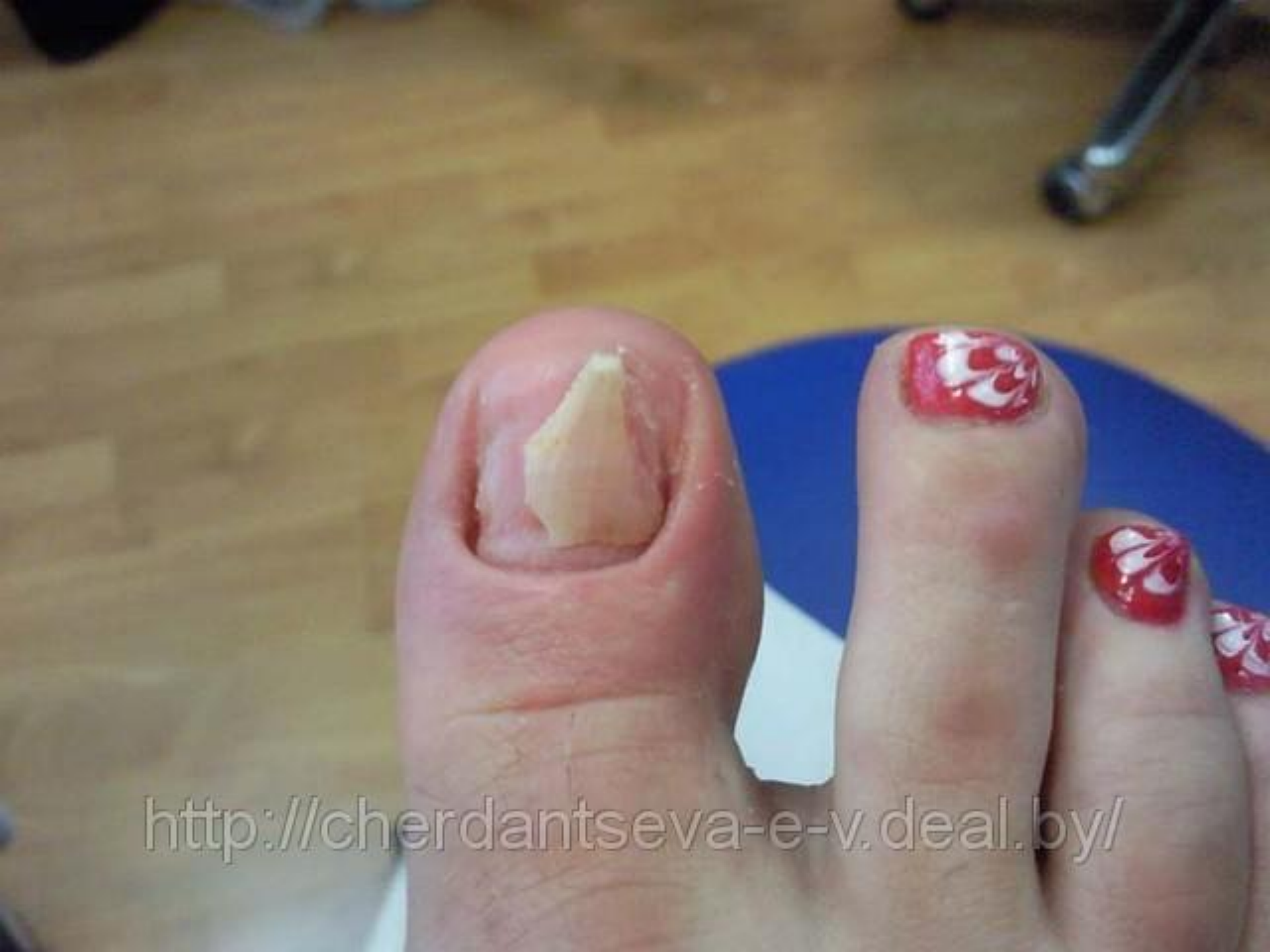

Онихии и паронихии

В результате контакта с формалином, щелочами, хлорной известью, соединений As. Способствуют травмы, нарушение целостности кожи ногтевого валика. Ногтевая пластинка теряет блеск и прозрачность, крошится; иногда развивается подногтевой гиперкератоз, полное разрушение ногтевой пластинки. Ногтевой валик отекает, гиперемизированный, чувство боли и жжения

В области поражения околоногтевых валиков проводят наружное противовоспалительное симптоматическое лечение





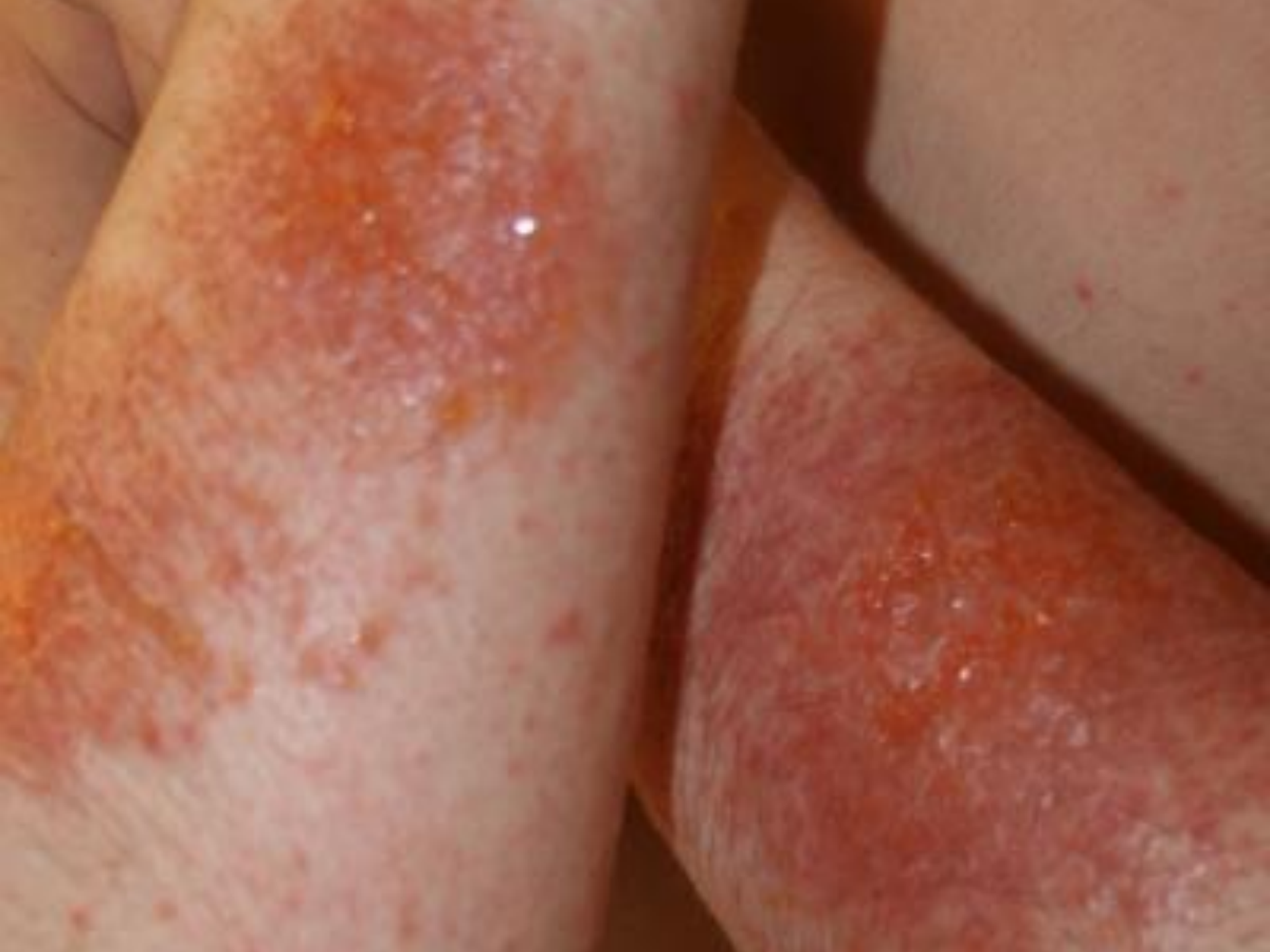<http://cherdantseva-e-v.deal.by/>

Проф. экзема

Локализуется на открытых участках тела, протекает более доброкачественно, значительное улучшение во время отпуска.

Временная утрата трудоспособности до 30 суток.

Лечение в стационаре, перевод на новое производство.

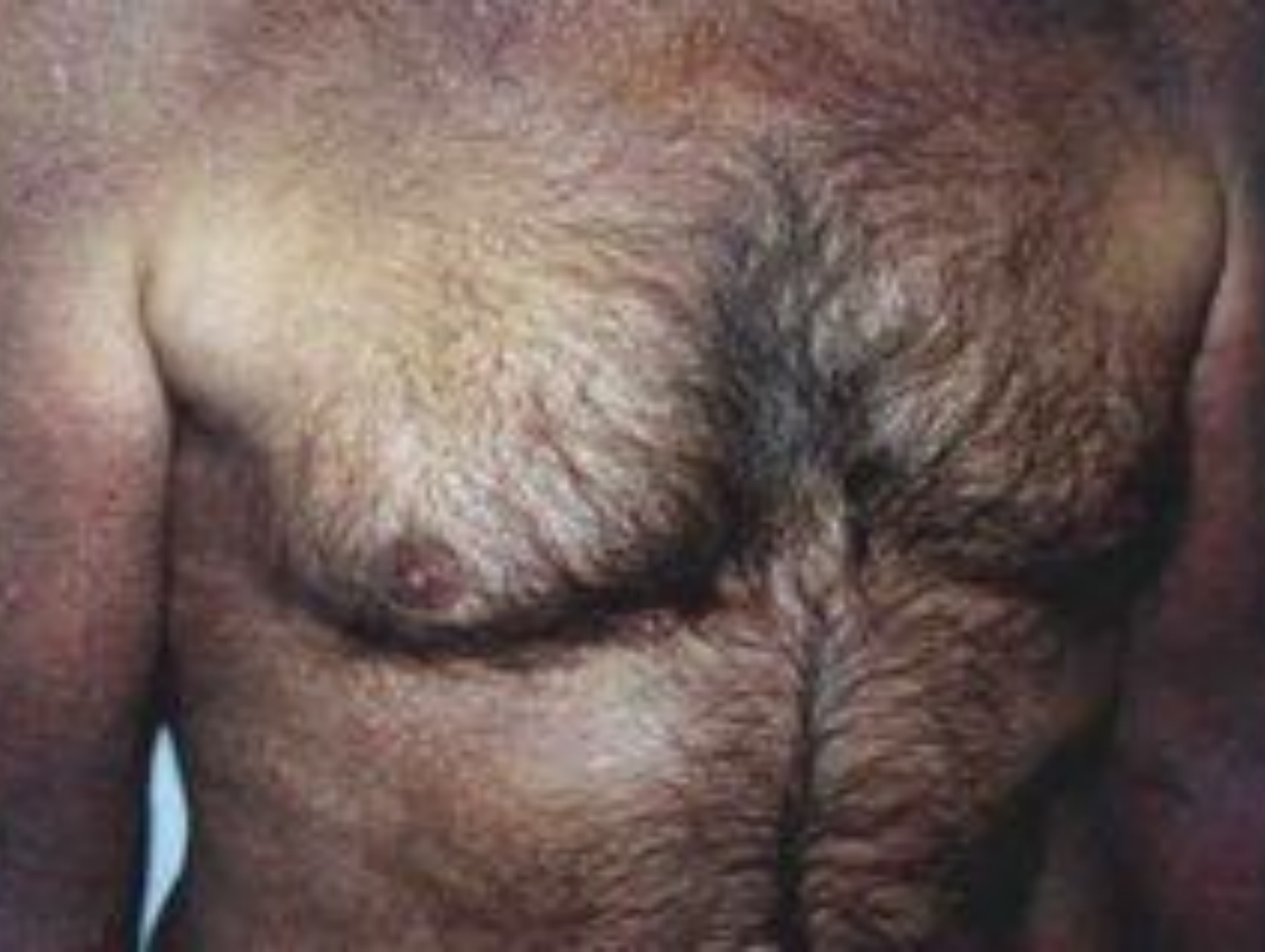

Токсическая меланодермия

Развивается в результате контакта с продуктами переработки нефти, угля. Эритема на коже лица, шеи, груди.

На фоне эритемы - сетчатая аспидно-серая пигментация. При поражениях печени - телеангиоэктазии.

С целью полного исключения воздействия углеводородов больные токсической меланодермией должны переводиться на работу вне контакта с указанными веществами.



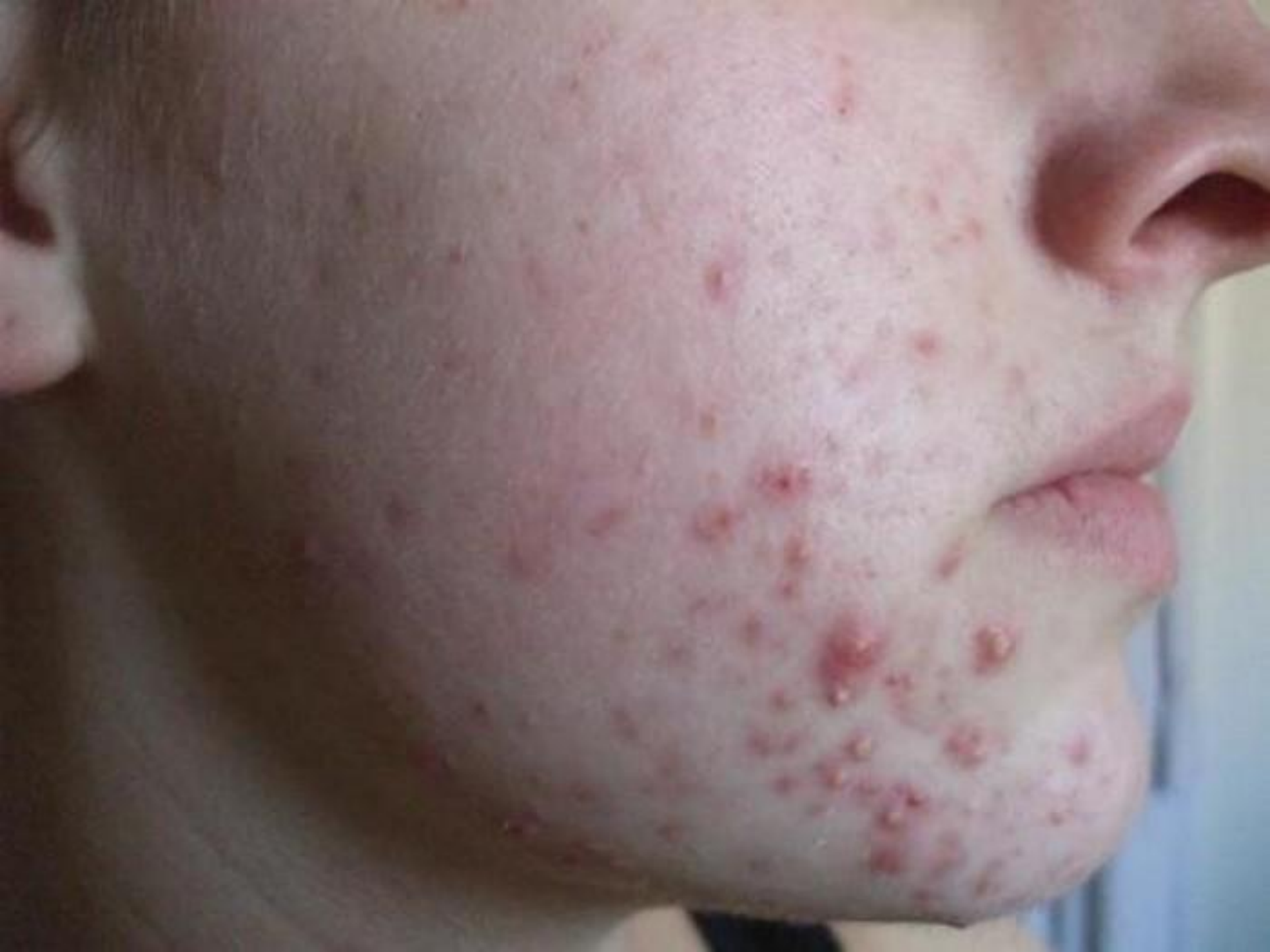Дерматокоптозы

Обусловлены проникновением в потовые железы и волосяные фолликулы пыли - образование папулезных элементов, жжение, боль, зуд.

Профилактика: усовершенствование производства, защитные кремы, мази

Механический дерматит

- эритема - Zn паста с нафталаном
- пузыри с прозрачной жидкостью - вскрыть, примочки.

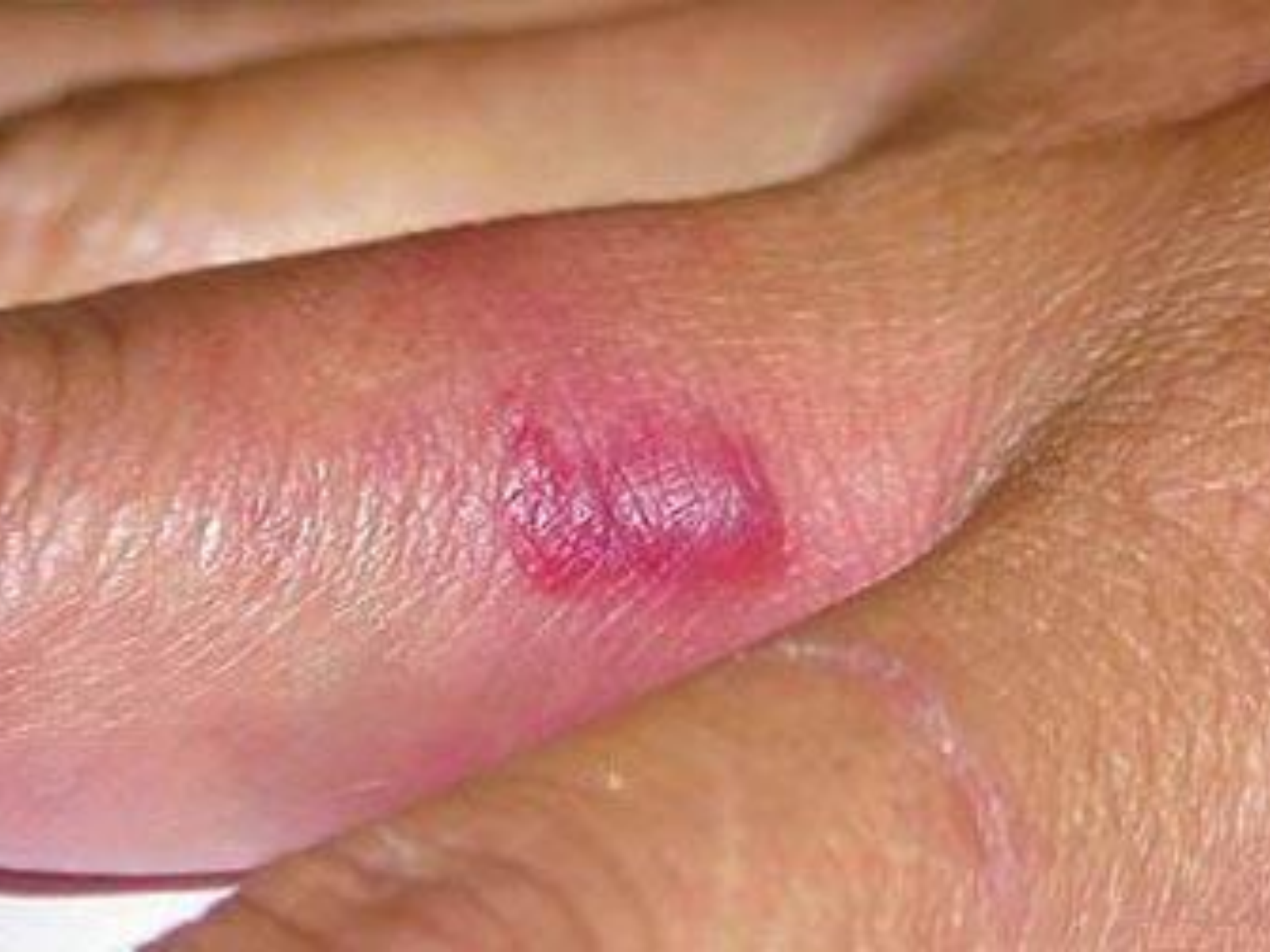

Хронический лучевой дерматит

- При длительном воздействии небольших доз радиации у рентгенологов, радиологов. Кожа бледно-розовая, сухая, истончается, легко травмируется; приобретает пятнистую окраску, могут развиваться хронические язвы.
- Лечение: масло облепихи и шиповника, общеукрепляющая терапия; средства, улучшающие трофику. При язвах - хирургическое лечение.

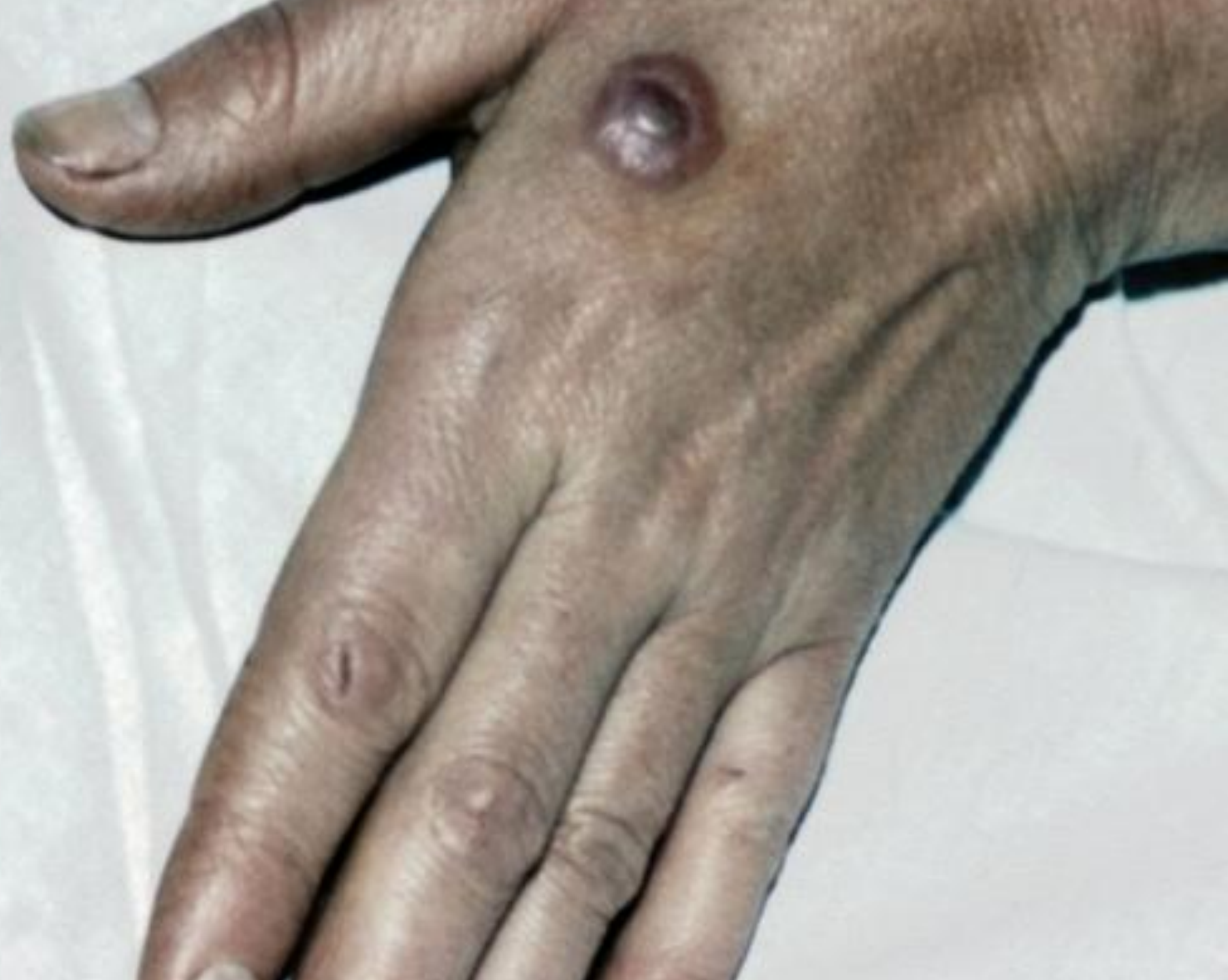Эризипелоид

- Синоним - эризипелоид Розенбаха, рожа свиная. Инфекционное заболевание кожи, вызываемое палочкой свиной рожи (*Erysipelothrix insidiosa*)
- Заражение происходит при разделке мяса, птицы, рыбы, особенно при уколах и других травмах кожи
- Лечение: антибиотики (пенициллин, линкомицин, цефалоспорины), УФ-облучение в эритемной дозе, наружно - 20-30% ихтиоловая мазь.



Узелки Долщиц

- Синоним - оспа коровья ложная. Вирусное поражение кожи в виде узелковых высыпаний, возникающее у лиц, контактирующих с больными животными. Возбудитель - параоспенный вирус семейства Poxviridae. Заболевание возникает обычно у доярок при работе с больными животными (коровы, козы)
- Лечения не требуется. Для ускорения рассасывания узелков и предотвращения вторичной инфекции применяют противовирусные мази (оксолиновая, теброфеновая) и анилиновые красители



ДИАГНОСТИКА ПРОФ. ДЕРМАТОЗОВ.

- 1) проанализировать производственные раздражители, подобные случаи у других рабочих, изменения во время отпуска, заболевания кожи до поступления на работу.
- 2) постановка кожных проб с предполагаемыми раздражителями или аллергенами.

ПРОФИЛАКТИКА ПРОФ. ДЕРМАТОЗОВ.

- 1) строгий и полный учет всех заболеваний кожи.
- 2) тщательный анализ заболеваемости.
- 3) обработка мест травм.
- 4) предварительные и периодические осмотры работающих.
- 5) санитарно-просветительная работа.
- 6) усовершенствование производства.
- 7) обеспечение работающих моющими средствами, спецодеждой, защитными пастами, мазями.

При диагнозе острого проф. заболевания -
случай должен быть расследован в течение 24 ,
если хроническое в течение недели.

Заболевания, обостряющиеся под влиянием
проф. вредностей не являются
профессиональными



СПАСИБО ЗА ВНИМАНИЕ