

The background features several large, overlapping, colorful swirls in shades of purple, green, and light blue. Scattered throughout are numerous small, yellow, triangular shapes that resemble confetti or starbursts.

# Посттромботическая болезнь

# Посттромботическая болезнь (ПТБ)

это патологическое состояние, которое развивается вследствие перенесенного тромбоза глубоких вен нижних конечностей и характеризуется клинической картиной хронической венозной недостаточности и ее осложнений.

# Классификация ПТБ (В.С. Савельев и соавт., 1983)

## **Форма посттромботической болезни:**

- склеротическая;
- варикозная;

## **Стадия посттромботической болезни:**

- I
- II
- III

## **Локализация поражений:**

- нижняя полая вена;
- подвздошные вены;
- бедренные вены;
- подколенные вены;
- берцовые вены;

## **Характер поражений вен:**

- окклюзия;
- частичная реканализация;
- полная реканализация;

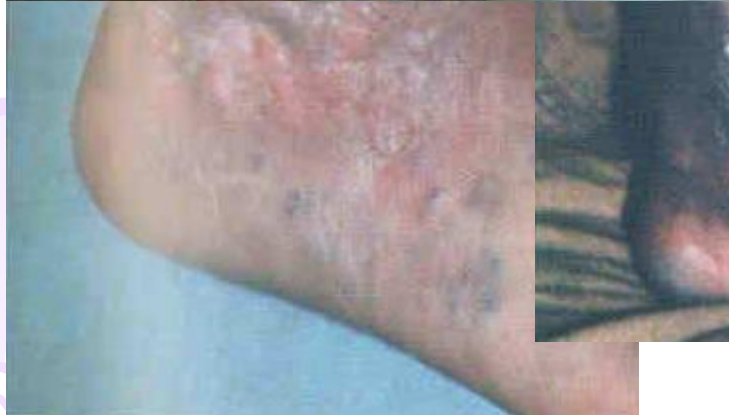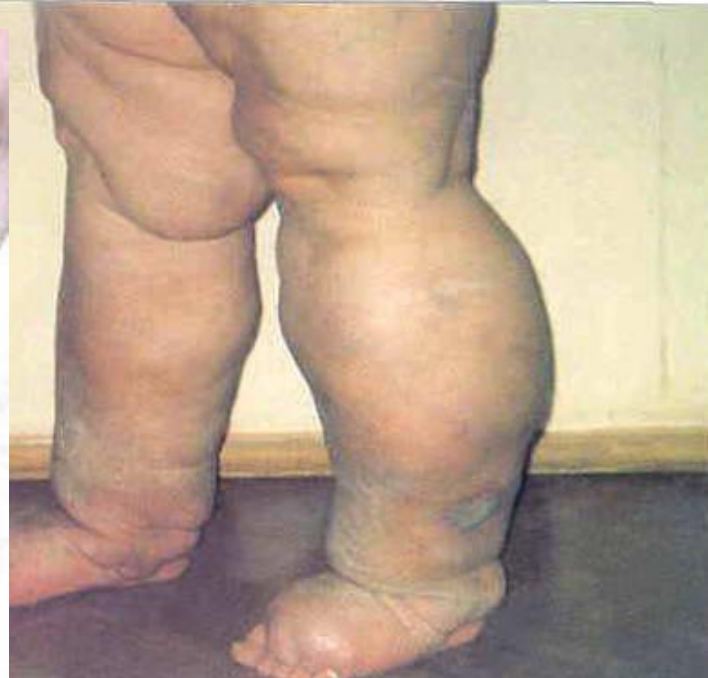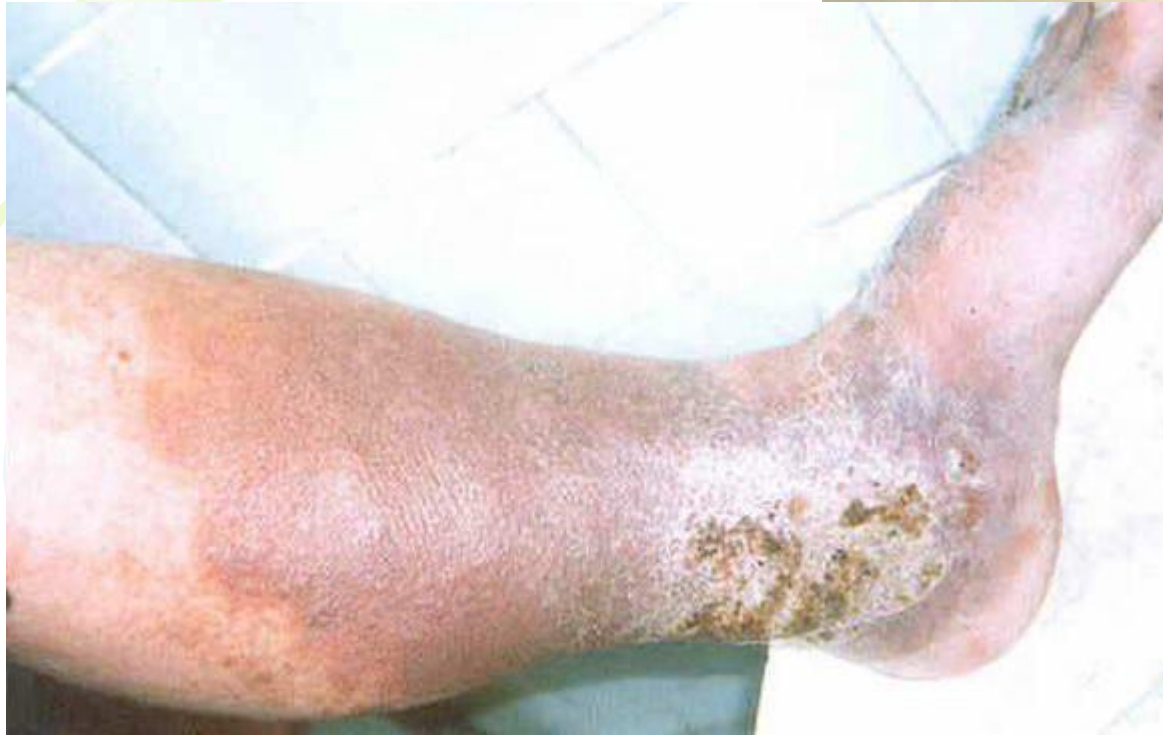## **Степень венозной недостаточности:**

- компенсация;
- субкомпенсация;
- декомпенсация.

# Клиническая картина ПТБ

- чувство тяжести, боли;
- отёки разной степени выраженности;
- подёргивание мышц;
- ночные судороги;
- вторичное компенсаторное расширение подкожных вен;
- симптом Пайра;
- симптом Мейра;
- трофические расстройства;
- трофические язвы;

# Трофические расстройства при ПТБ



# Диагностика ПТБ

- Анамнез
- Объективный осмотр
- Ультразвуковое исследование вен
- Радионуклидная флебосцинтиграфия исследование
- Флебография – *наиболее эффективна!*

# Дифференциальная диагностика ПТБ

*Дифференциальный диагноз проводят с:*

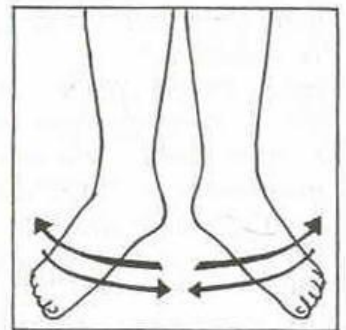
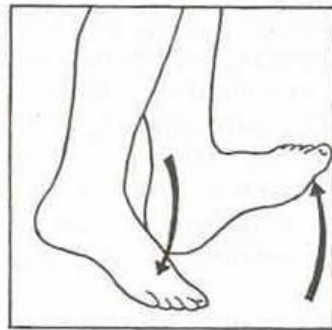
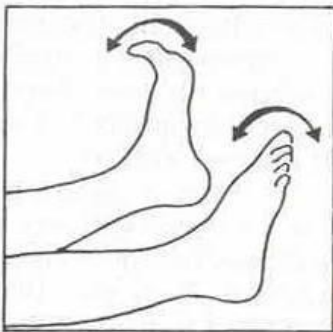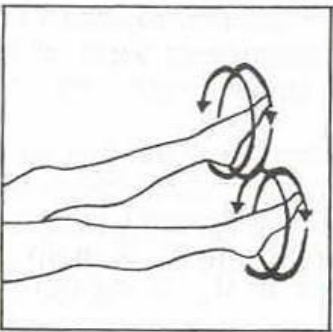
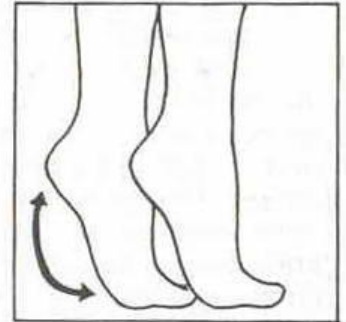
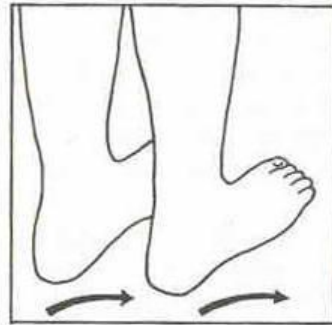
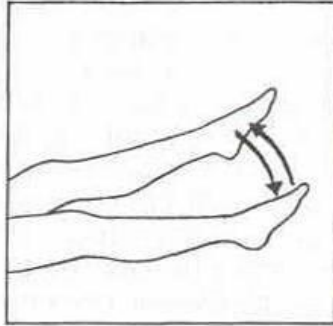
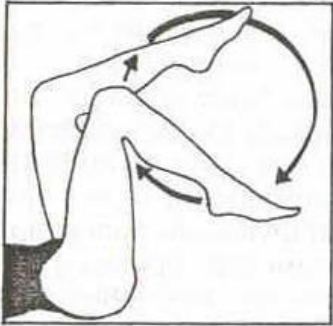- варикозной болезнью вен;
- болезнью Клиппеля-Треноне;
- болезнью Паркс-Вебера-Рубашова;
- отёками иного генеза;
- лимфостазом;
- гигромой Бейкера

# Консервативное лечение ПТБ

1. Режим, лечебная гимнастика
2. Рациональное трудоустройство
3. Эластическая компрессия (III-IV класс). **Противопоказана при хронические облитерирующие заболевания артерий нижних конечностей со снижением систолического давления на берцовых артериях ниже 80 мм.рт.ст.**
4. Фармакотерапия:
  - флеботоники (*гинкор форт, эндотелон, детралекс*);
  - энзимотерапия;
  - дезагреганты (*аспирин. плавикс, трентал и т.д*);
  - нестероидные противовоспалительные средства и антибиотики – **при воспалительных осложнениях**
4. Местное лечение (*лиотон-гель, фастум-гель, эссавен-гель*) и лечение трофических язв
5. Физиотерапия
6. Санаторно-курортное лечение (*радоновые (Пятигорск), сероводородные (Кисловодск, Пятигорск, Сочи) термальные воды*)



# Лечебная гимнастика (упражнения для улучшения венозного кровотока)



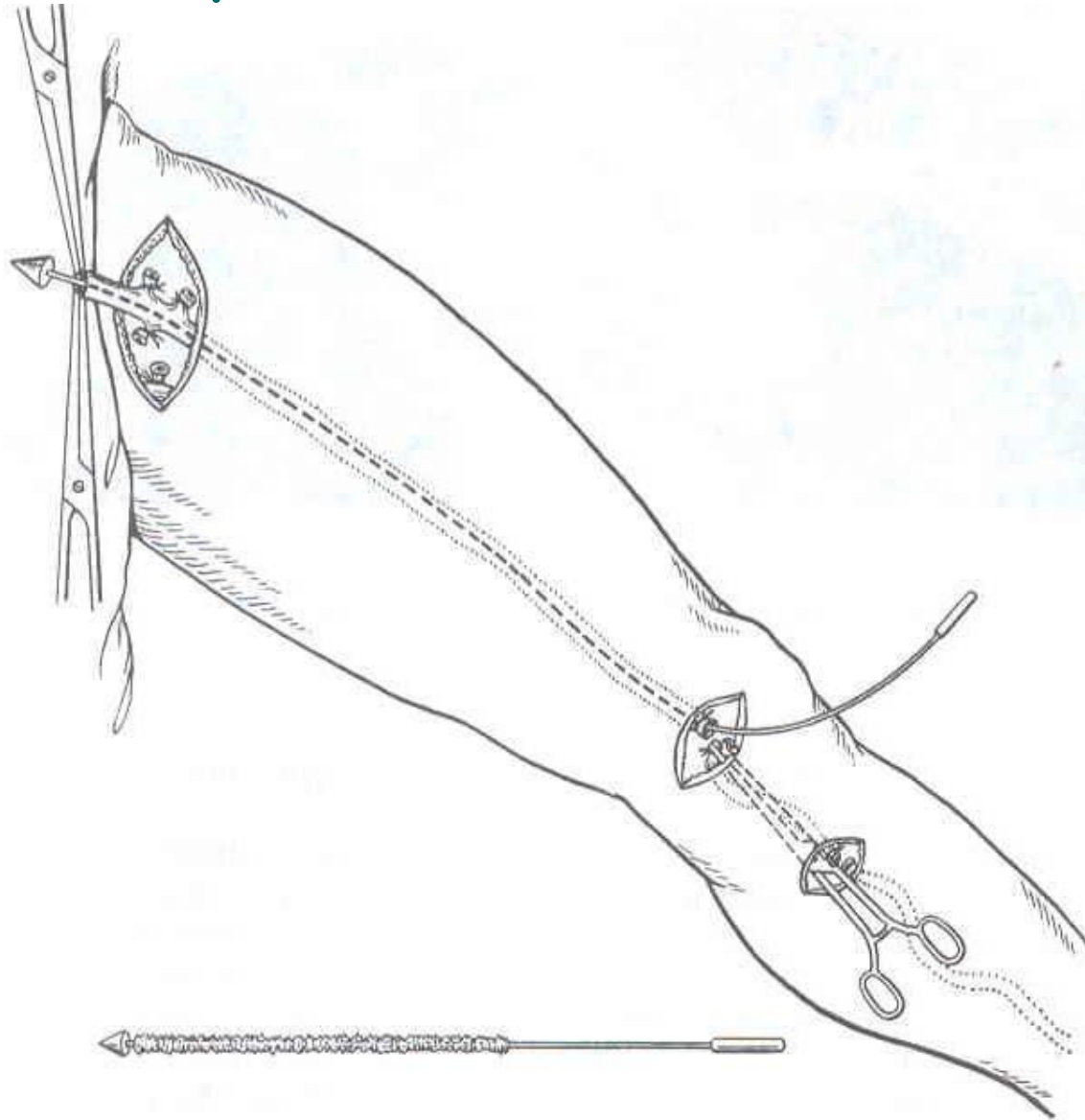
# Показания к оперативному лечению

- клапанная недостаточность подкожных и перфорантных вен;
- рецидивирующие трофические язвы;
- несостоятельность клапанов глубоких вен;
- сегментарная окклюзия бедренной и подвздошной вен;

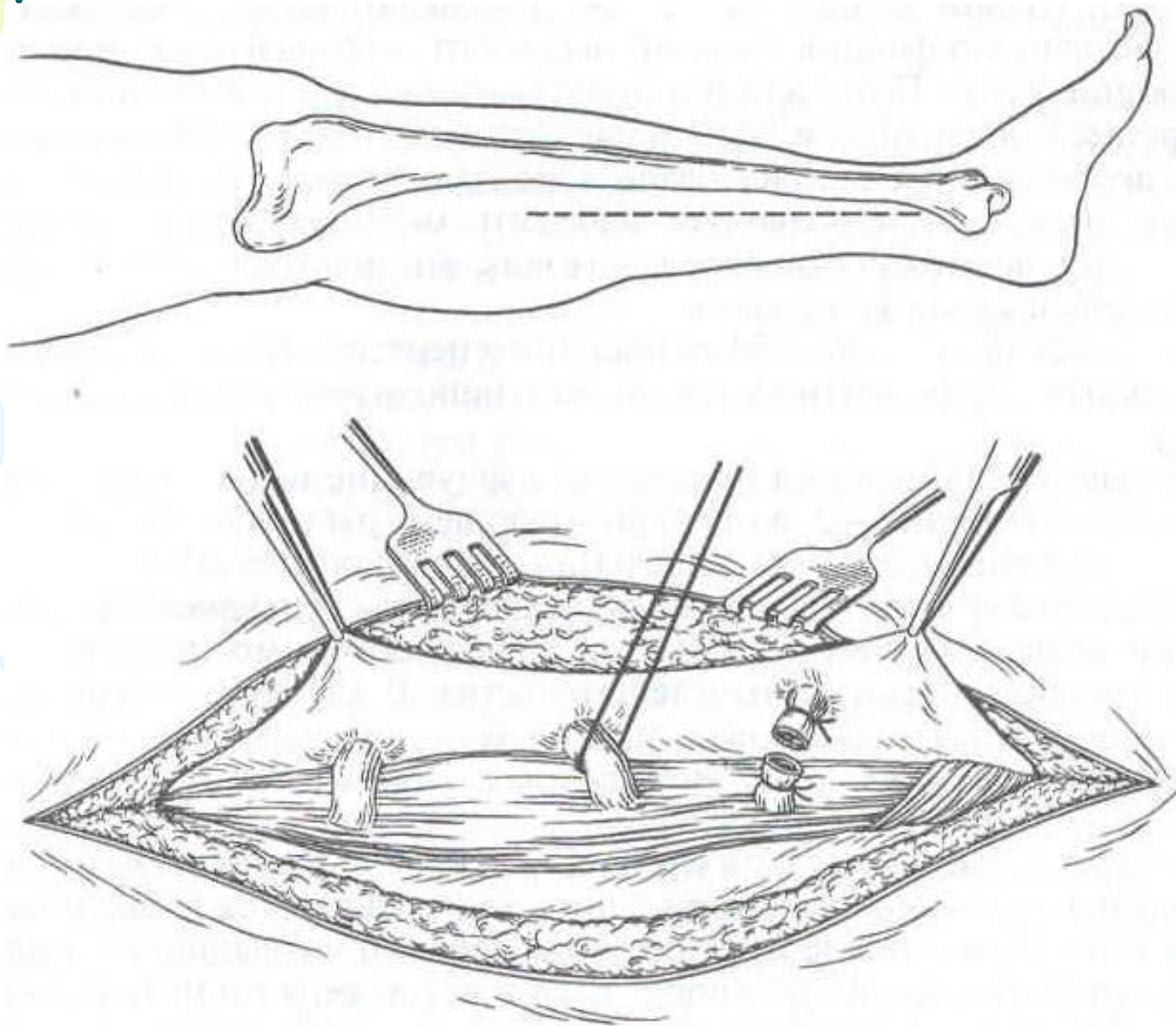
# Виды оперативных вмешательств

- удаление варикозно расширенных вен с перевязкой перфорантных вен (по Линтону, эндоскопически);
- обходное шунтирование (операция Пальма, бедренно-подколенное шунтирование с временной артерио-венозной фистулой);
- реконструкция клапанов, их трансплантация — редко, в специализированных стационарах;
- эндоскопическое бужирование и стентирование вен при ограниченных окклюзиях;

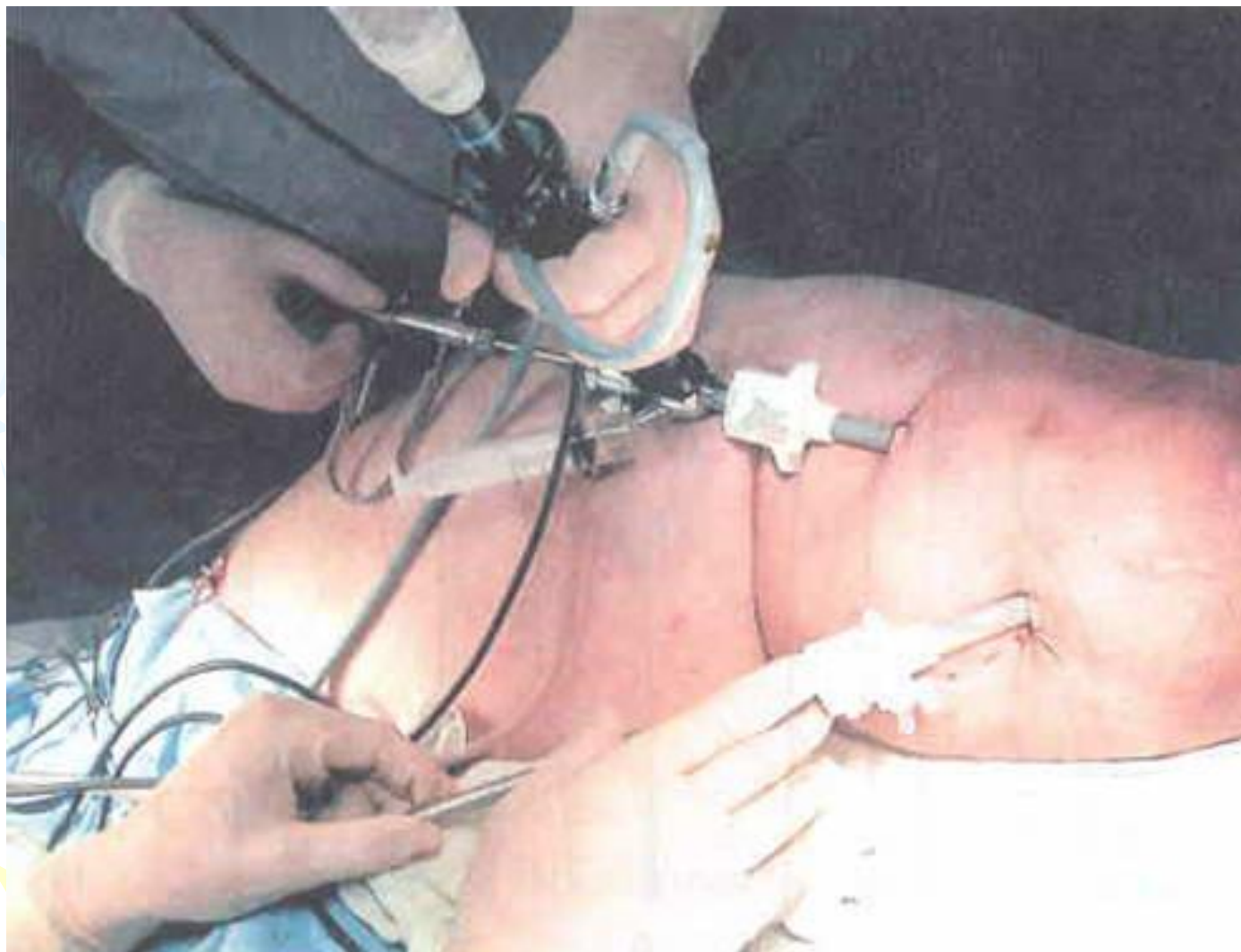
# Операция Троянова-Тренделенбурга, Бэбкока, Нарата



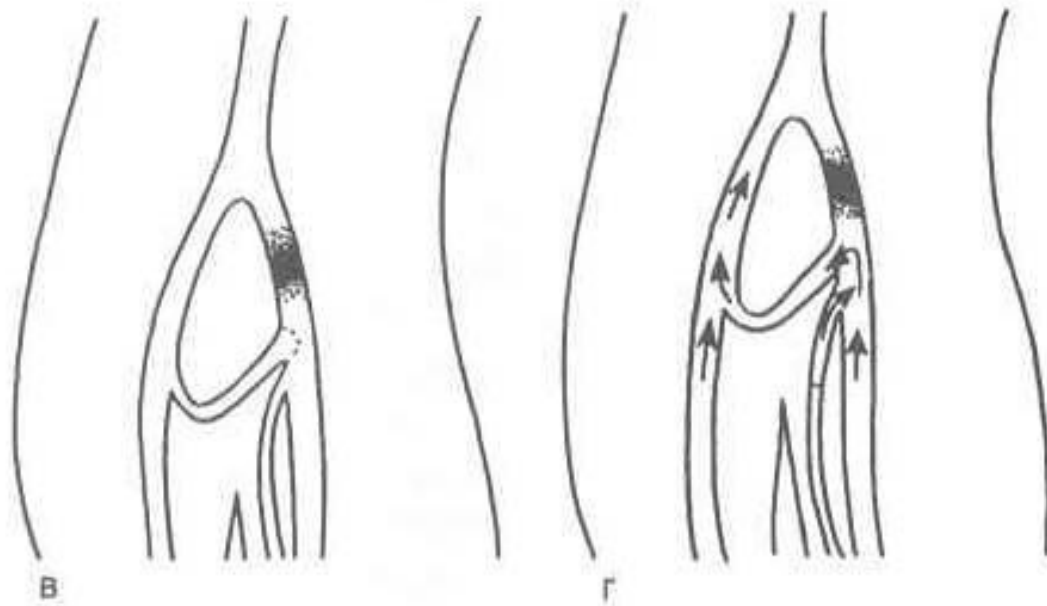
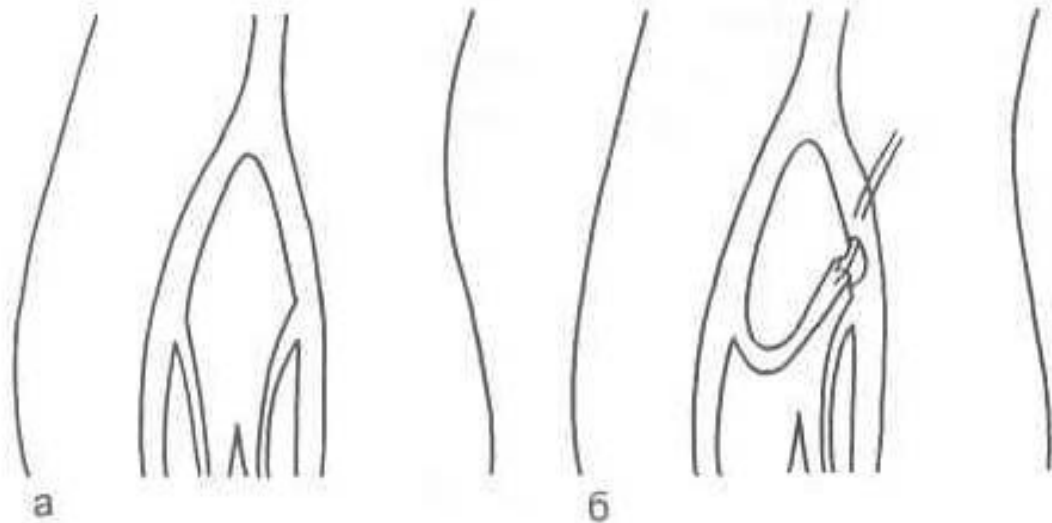
# Операция Линтона



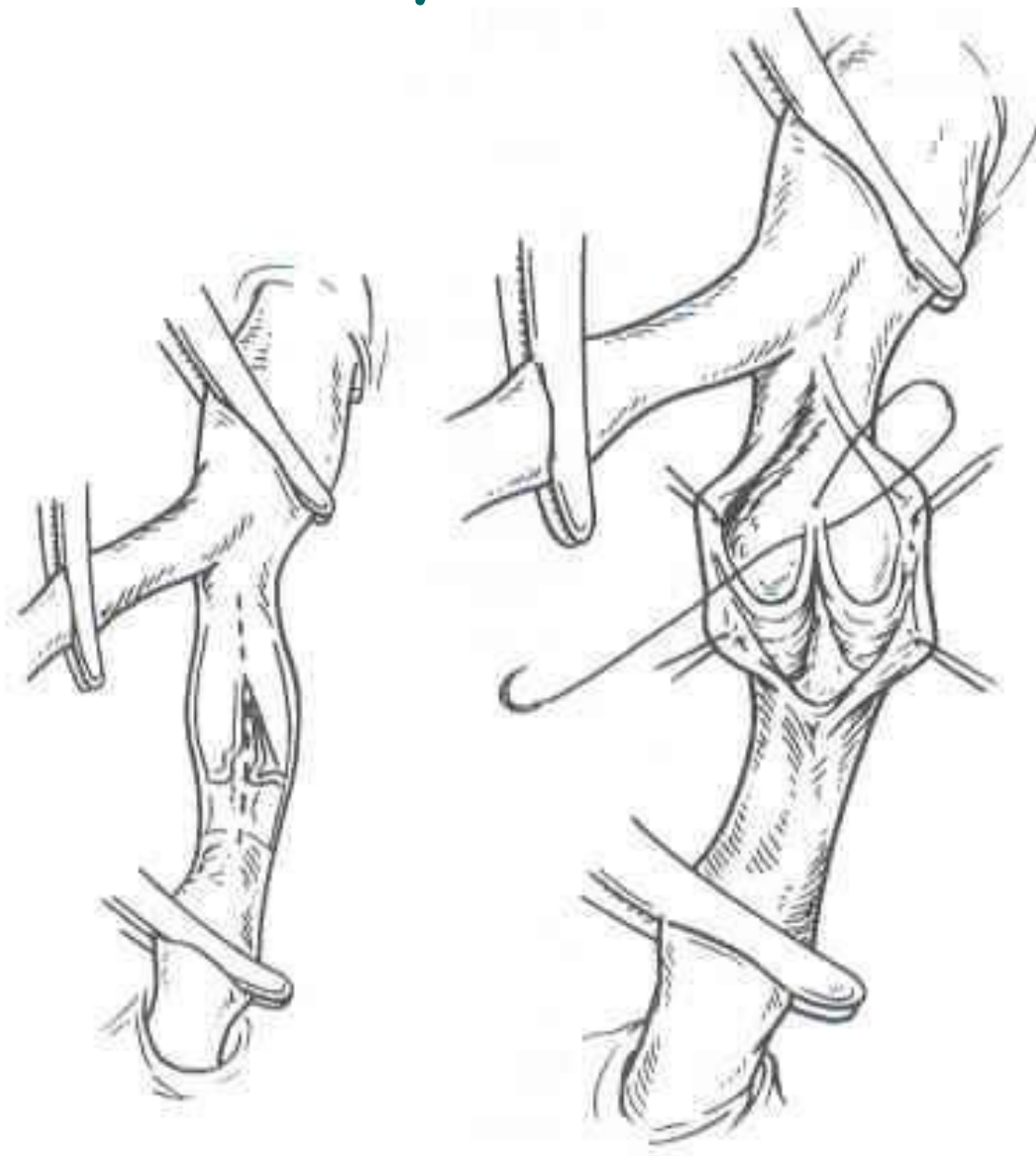
# Операция эндоскопической диссекции перфорантных вен с использованием двухпортовой техники SEPS



# Операция Пальма

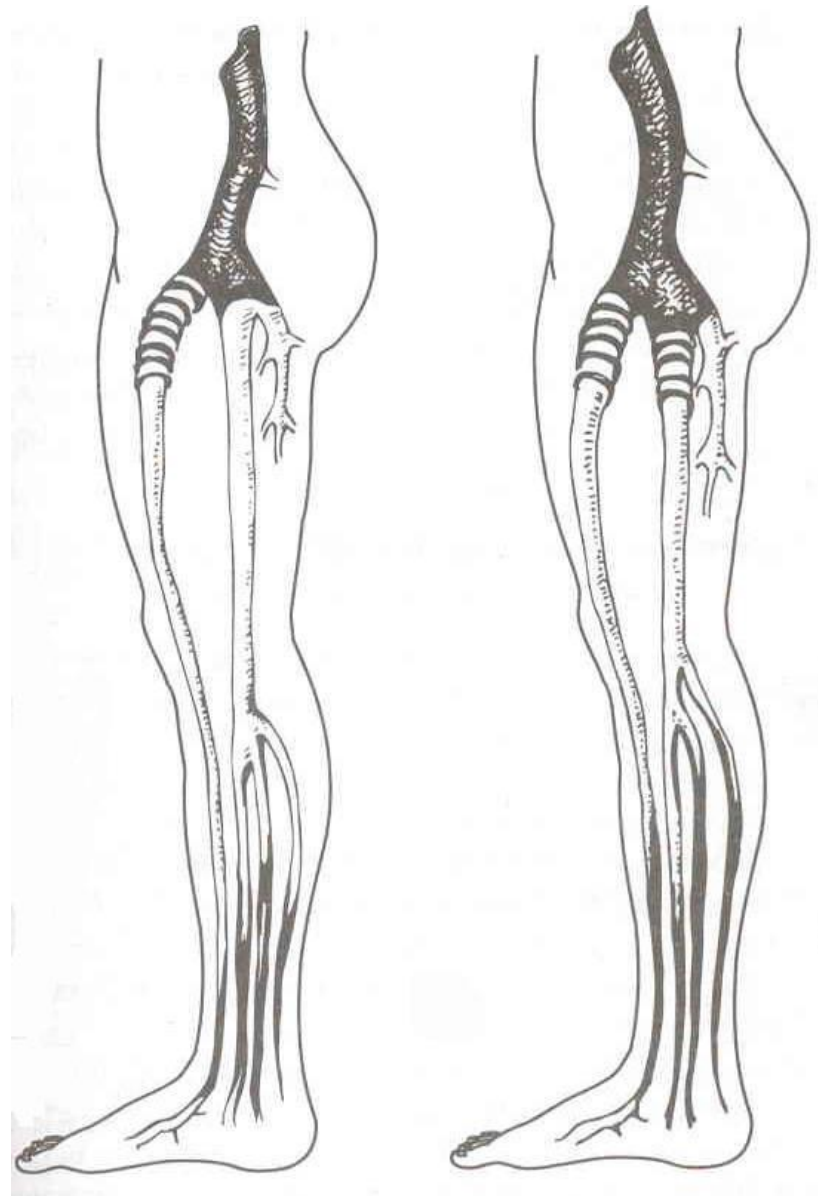
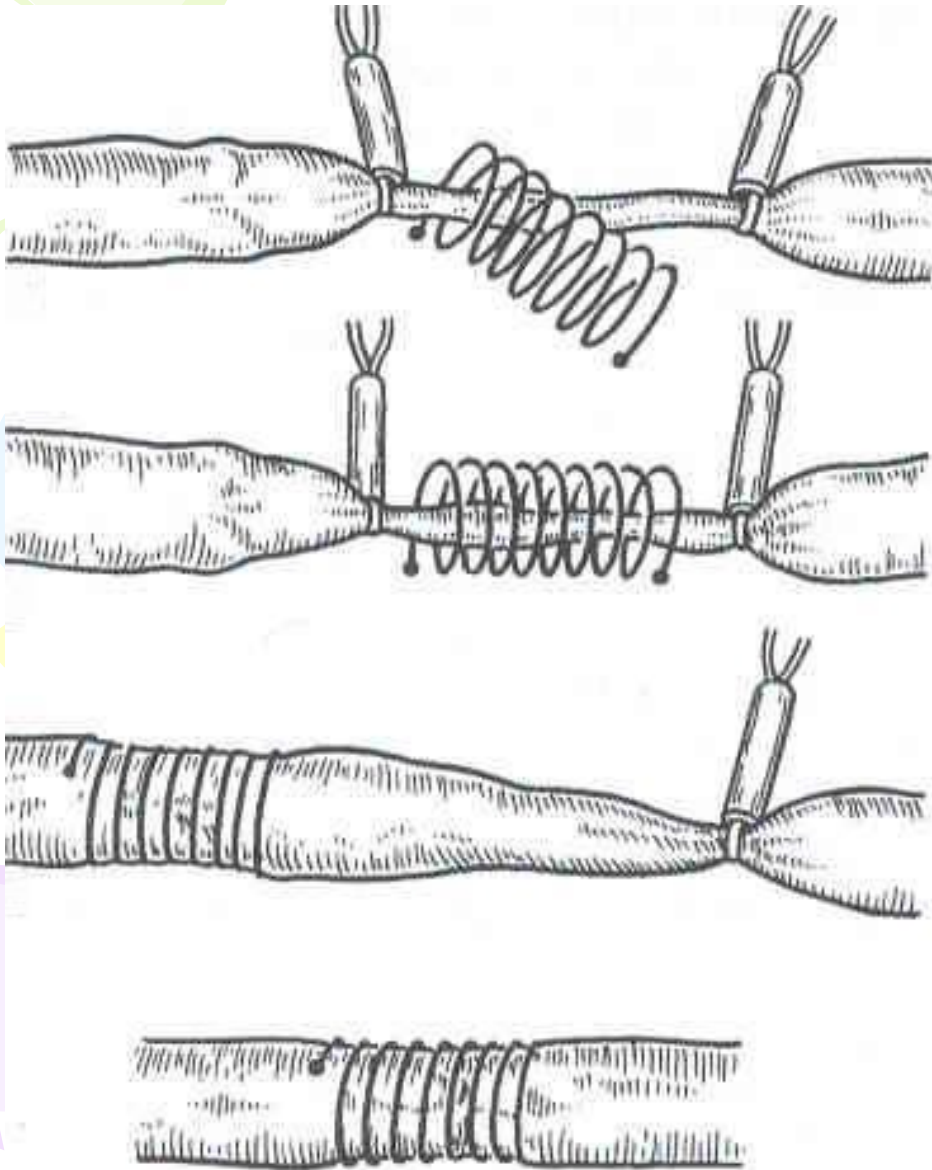


# Интравазальная вальвулопластика по Кистнеру





# Экстравазальная коррекция клапанов каркасной спиралью по А.Н. Веденскому





*Через 3-4 года происходит тромбирование шунтов.*

*Поэтому возрастает роль консервативных методов лечения ПТБ и профилактики её.*

*Своевременное применение современных медицинского компрессионного трикотажа и флеботоников позволяет снизить частоту развития тяжелых форм ПТБ, а иногда и предотвратить ее.*



Благодарю за внимание