Министерство здравоохранения РБ
УО «Витебский государственный медицинский университет»

Кафедра патологической анатомии

Тема: Эмфизема легких.

Выполнила:

Преподаватель:
Матвеенко М.Е.

Витебск 2011

Что такое эмфизема?

Синдром повышения воздушности легочной ткани (эмфизема легких)

Сущность эмфиземы

Нормальный ацинус

Ацинус при эмфиземе

При эмфиземе снижается эластичность альвеол, атрофируются межальвеолярные перегородки, уменьшается число альаеол, что приводит к увеличению количества остаточного воздуха в легких и повышению воздушности легочной ткани.

Этиология и патогенез

Эмфизема легких может быть первичной и вторичной

Причины первичной эмфиземы - дефицит альфа-1 - антирипсина, дефект эластина в альвеолах - приводят к постепенному уменьшению эластичности альвеол, уменьшению их количества и повышению воздушности легочной ткани.

Причина вторичной эмфиземы - хронический обструктивный бронхит - вследствие более или менее постоянной обструкции бронхов в момент выдоха возникает раннее экспираторное закрытие дыхательных путей, в альвеолах остается больше воздуха, повышается внутриальвеолярное давление, снижается эластичность альвеол, постепенно атрофируются межальвеолярные перегородки, уменьшается число альвеол, увеличивается остаточный объем воздуха в легких

Клиника

Жалобы – постоянная одышка, непродуктивный кашель

Осмотр - „ бочкообразная „ грудная клетка

Пальпация - голосовое дрожание ослаблено с обеих сторон

Перкуссия - при сравнительной - тимпанический, „коробочный“ тон; при топографической - опущение нижних границ легких, ограничение подвижности нижних краев легких

Аускультация - ослабление везикулярного дыхания

Данные дополнительных методов исследования

Рентгенография грудной клетки - повышение прозрачности легочных полей, обеднение легочного рисунка

Исследование функции внешнего дыхания - увеличение остаточного объема легких, снижение ЖЕЛ (рестриктивные расстройства), часто обструктивные расстройства

Что такое эмфизема?

Фактически,это сочетание двух признаков:

- Постоянное патологическое расширение ацинусов (MedicineNet, 1999)

  Разрушение альвеолярной стенки без явного фиброза (McCance и Huether, 2006)

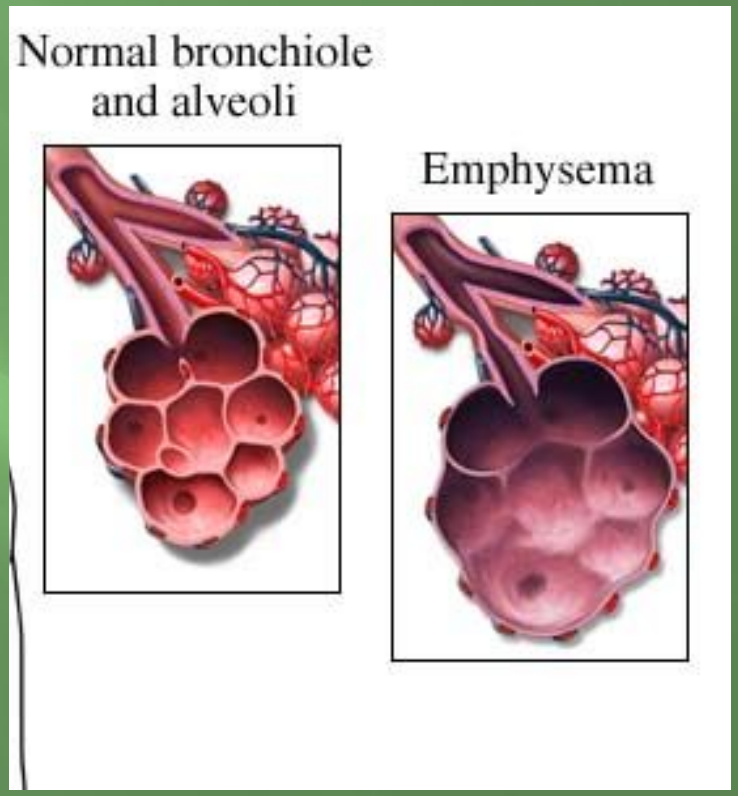

Image from www.nucleusinc.com

Эмфизема легких:

- ***хроническая диффузная обструктивная;***
- ***хроническая очаговая (перифокальная, рубцовая);***
- ***викарная (компенсаторная);***
- ***первичная (идиопатическая) панацинарная;***
- ***старческая (эмфизема у стариков);***
- ***межуточная.***

Механизм эмфиземы

При вдохе воздух, пройдя через нос, продолжает свой путь через трахею, бронхи, бронхиолы и достигает альвеол, дыхательных мешочков. В альвеолах происходит газообмен, кровь отдает углекислый газ и получает кислород. Вдыхание токсичных веществ, включая табачный дым, может вести к развитию эмфиземы, необратимому состоянию, приводящему к ухудшению функционирования легких. На ранних стадиях эмфиземы разрушается часть альвеол, приводя к образованию пустот, которые давят на бронхиолы, мешая воздуху достигать целых альвеол. Ухудшения газообмена, постоянное прогрессирование болезни ведут к одышке и увеличивающемуся повреждения легких и сердца.

"Порочные круги" патогенеза эмфиземы легких

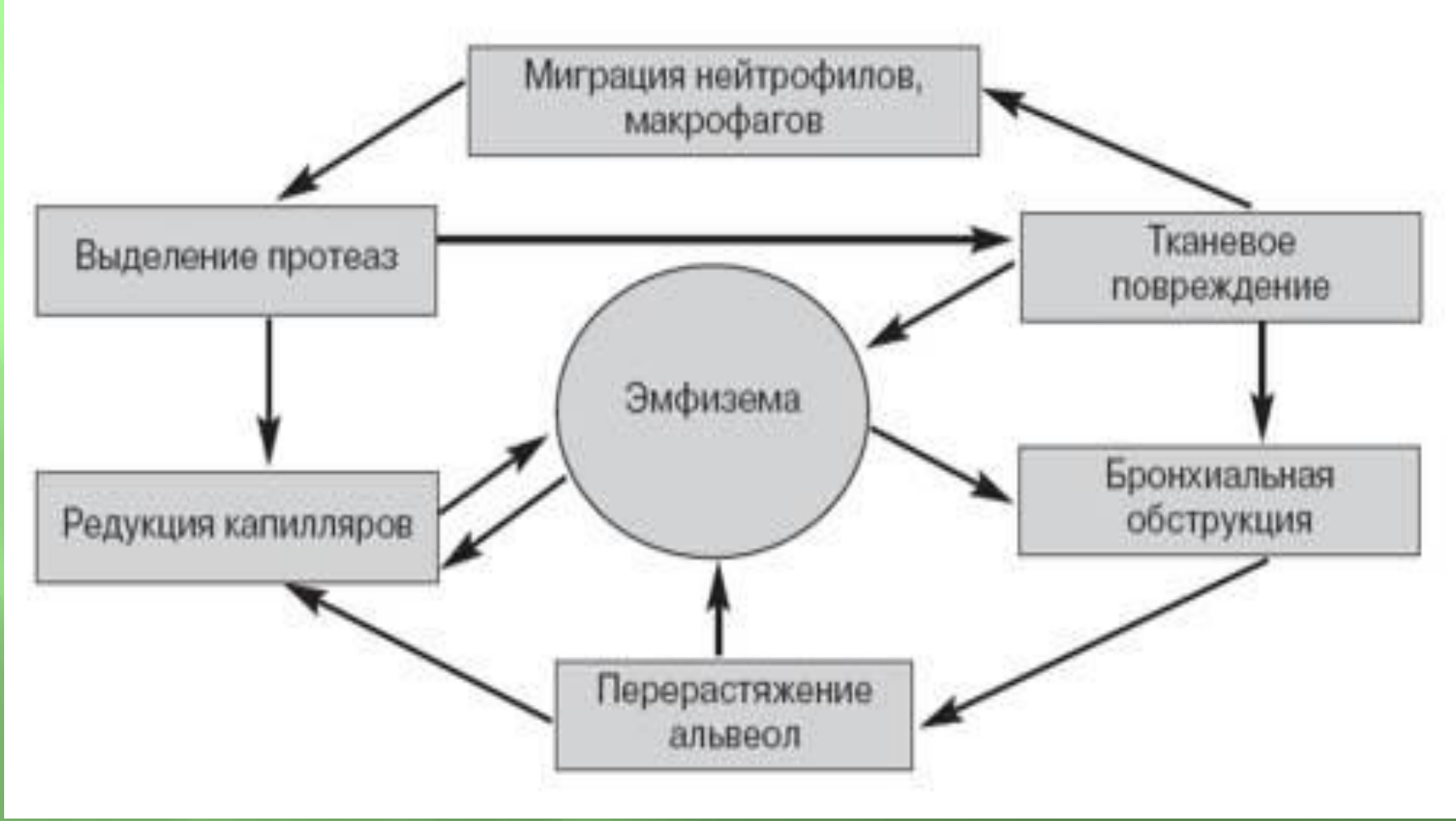

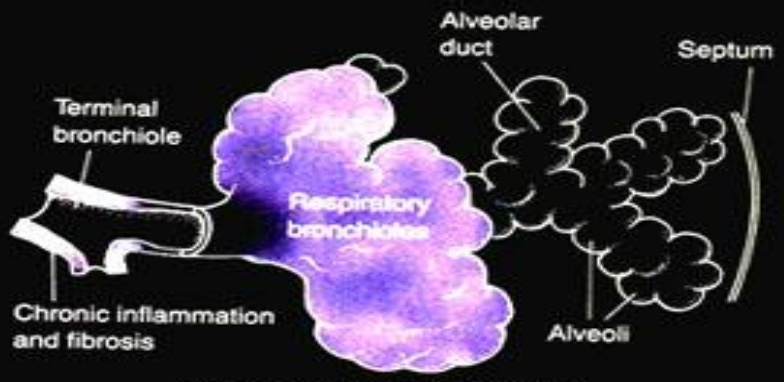

CENTRILOBULAR EMPHYSEMA

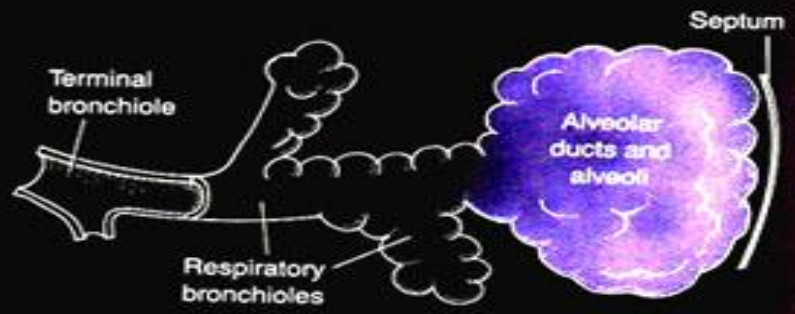

PARASEPTAL EMPHYSEMA

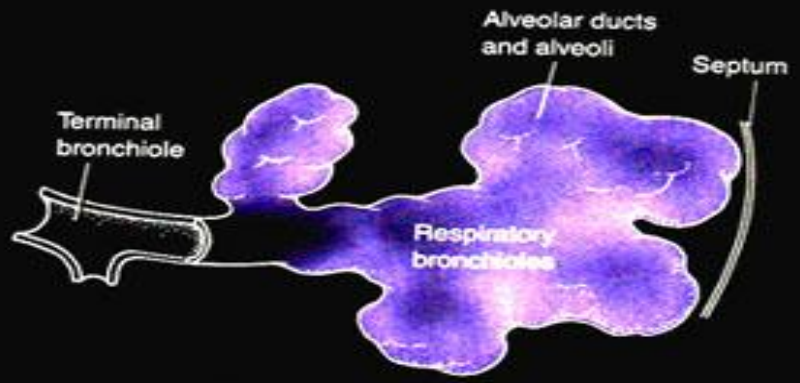

PANACINAR EMPHYSEMA

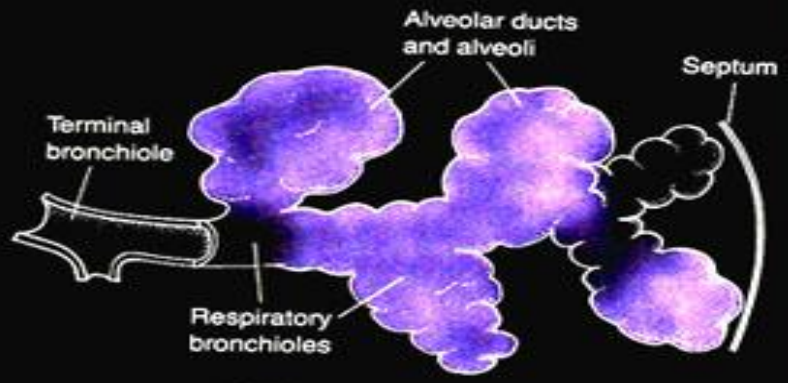

IRREGULAR EMPHYSEMA

Центроацинарная эмфизема

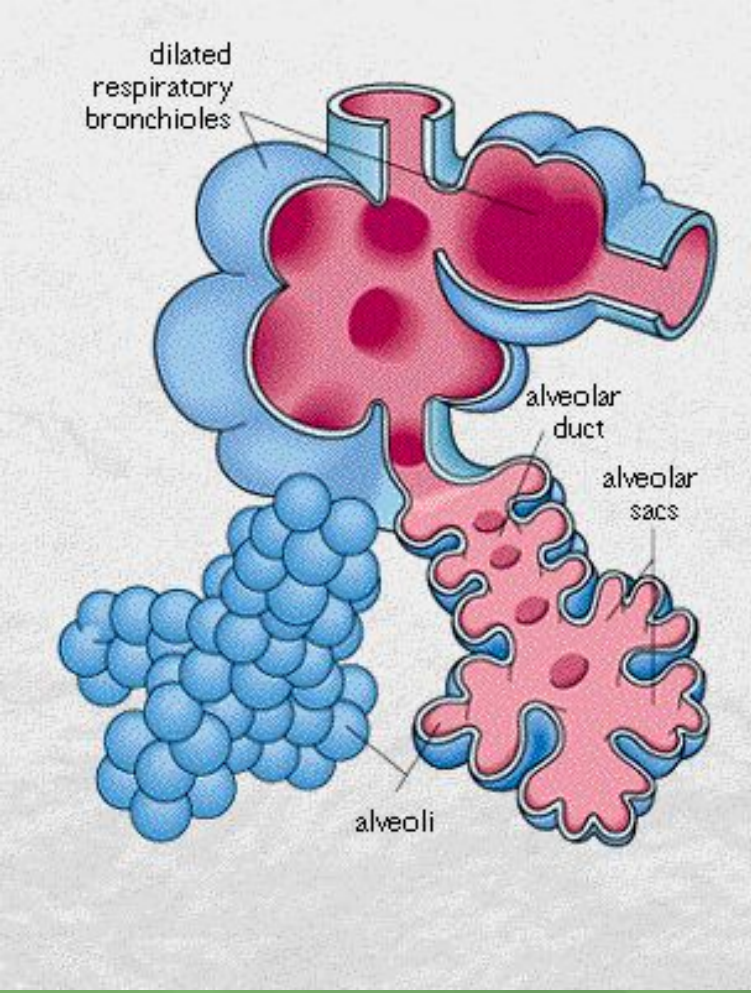

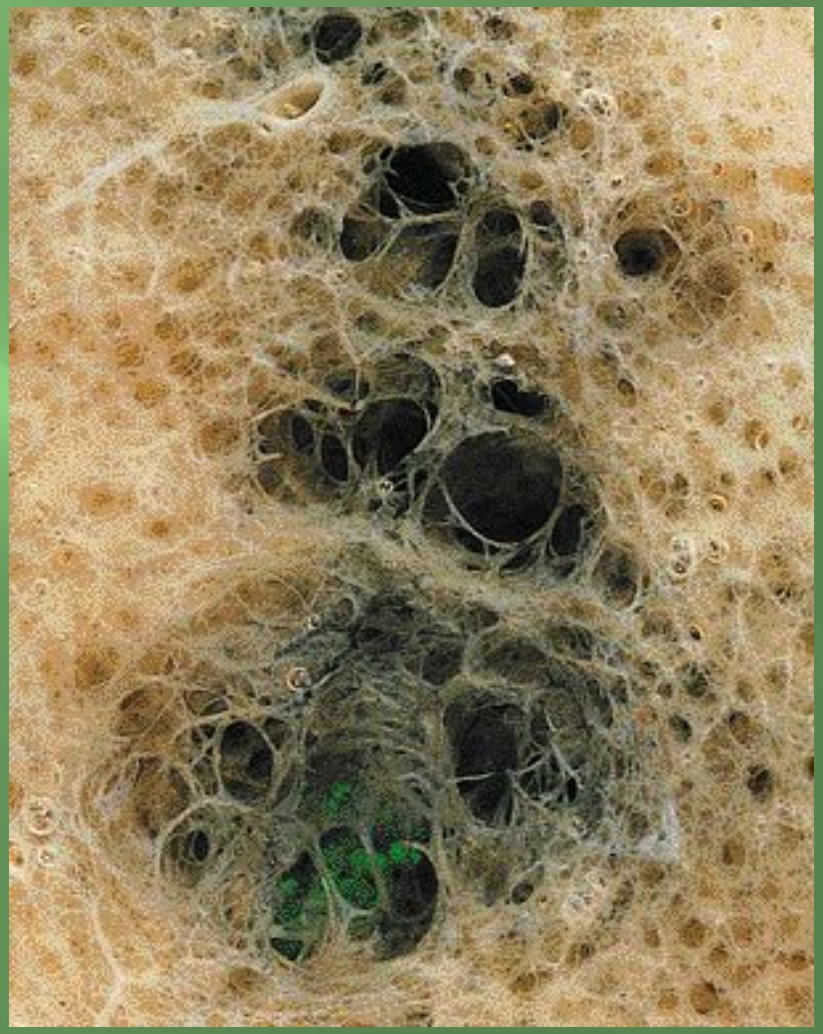

Центроацинарная эмфизема

- поражаются воздушные пространства в центре дольки. Этот тип наиболее часто встречается у курильщиков, однако легкая степень ее может встречаться при антракозе. Наиболее часто она локализуется в верхней доле. Часто центроацинарная эмфизема сочетается с бронхиолитом и хроническим бронхитом. В расширенных пространствах часто обнаруживаются макрофаги, заполненные пылевыми частицами, и клетки хронического воспаления. Хотя патогенез до конца не изучен, предполагается, что причиной является воспаление дыхательных бронхиол, что приводит к локальному нарушению структуры стенок бронхиол и расположеного рядом эластина в интерстициуме.

Панацинарная эмфизема

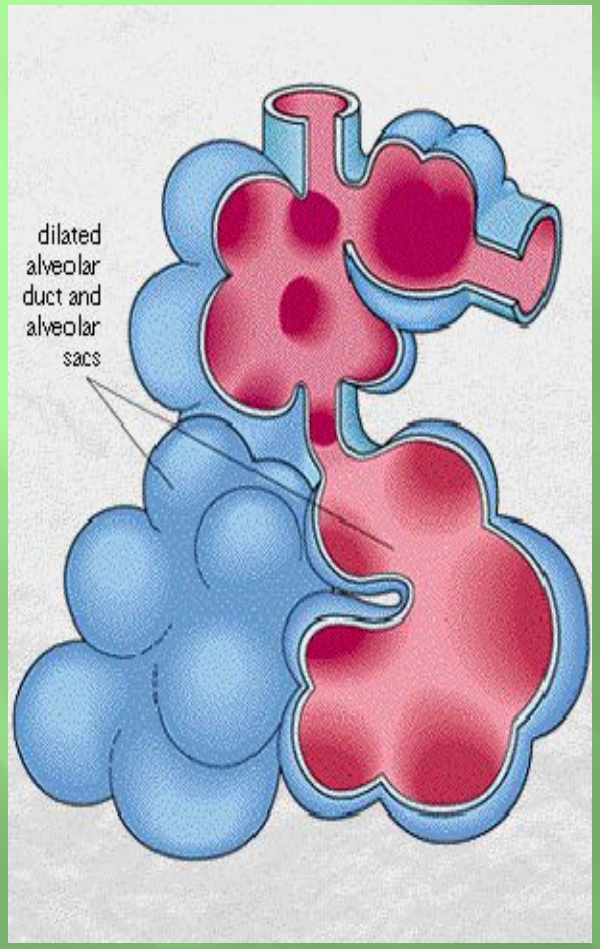



Панацинарная эмфизема

- поражаются все воздухоностые полости дистальнее терминальных бронхиол. Обычно поражаются нижние доли легких, причем базальные отделы – намного сильнее. Макроскопически легкие кажутся перерастянутыми. Этиология и патогенез мало изучены, однако у 70-80% больных с a_1-антитрипсиновой недостаточностью к возрасту 50 лет развивается этот тип эмфиземы. a_1-антитрипсин – это острофазовый белок сыворотки крови, который ингибирует активность коллагеназы, эластазы и других протеаз, включая трипсин. Этот белок также ингибирует ферменты, освобождающиеся после смерти нейтрофилов и макрофагов. Любые неблагоприятные воздействия, например, курение, которые приводят к увеличению количества клеток воспаления в легких, приводят к деструкции альвеолярной стенки у данных людей. Дефицит этого фермента передается по наследству по аутосомно-доминантному типу.

Парасептальная эмфизема

- **При парасептальной (дистальной ацинарной)** эмфиземе поражаются периферические участки долек, обычно, прилежащие к плевре. Часто наблюдается рубцевание пораженной ткани. Расширенные пространства могут значительно расширяться, до 10 мм в диаметре и более. Такие полости называют буллами. Наиболее часто поражаются верхние доли.

Смешанная эмфизема

- **При смешанной эмфиземе** поражаются различные участки дольки. Практически всегда имеется фиброз пораженных долек. Предполагается, что развитие эмфиземы связано с задержкой воздуха в ацинусе в результате фиброза. Наиболее часто этот тип встречается вокруг старых рубцов туберкулезной этиологии на верхушках легких.

Микроскопия

Для эмфиземы легких микроскопически характерными являются расширение альвеол, истончение альвеолярных перегородок с наличием в них дефектов, разрывов, атрофия эластических волокон.

0.62x

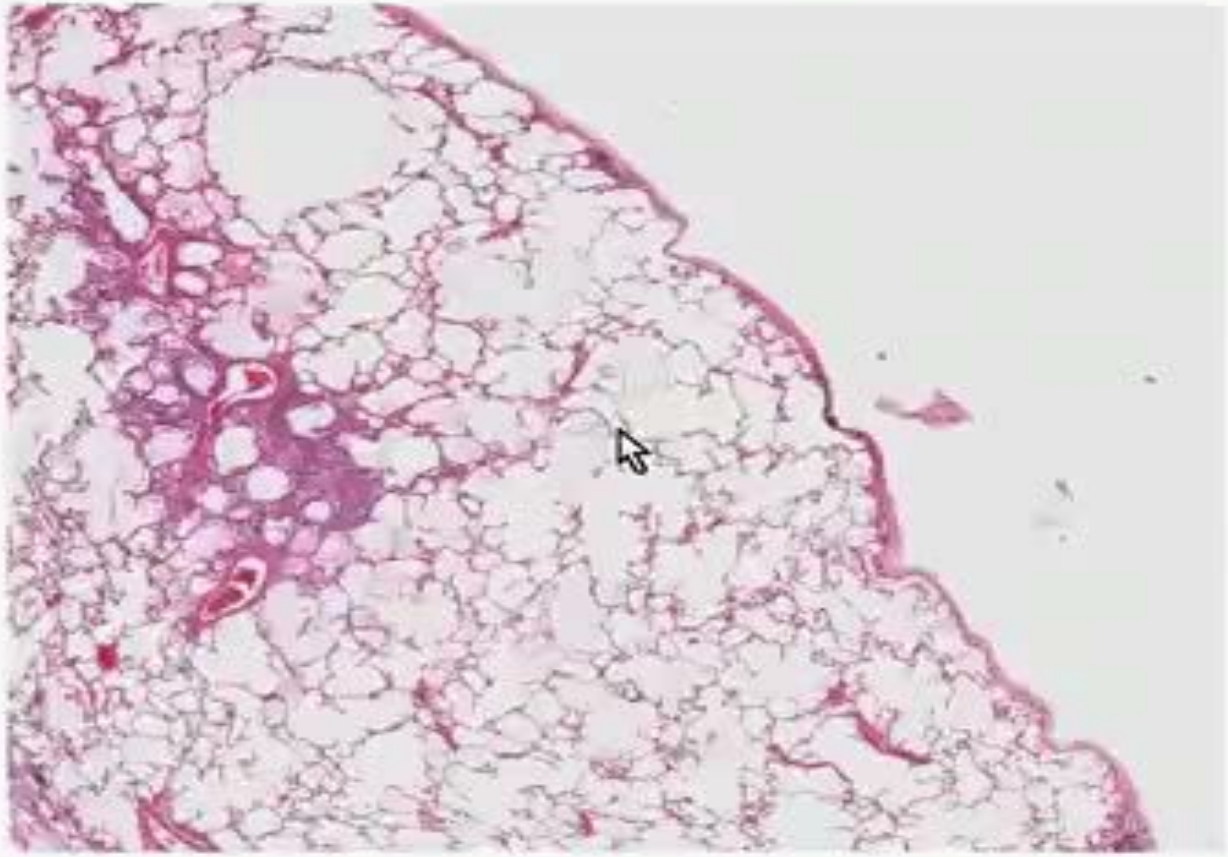



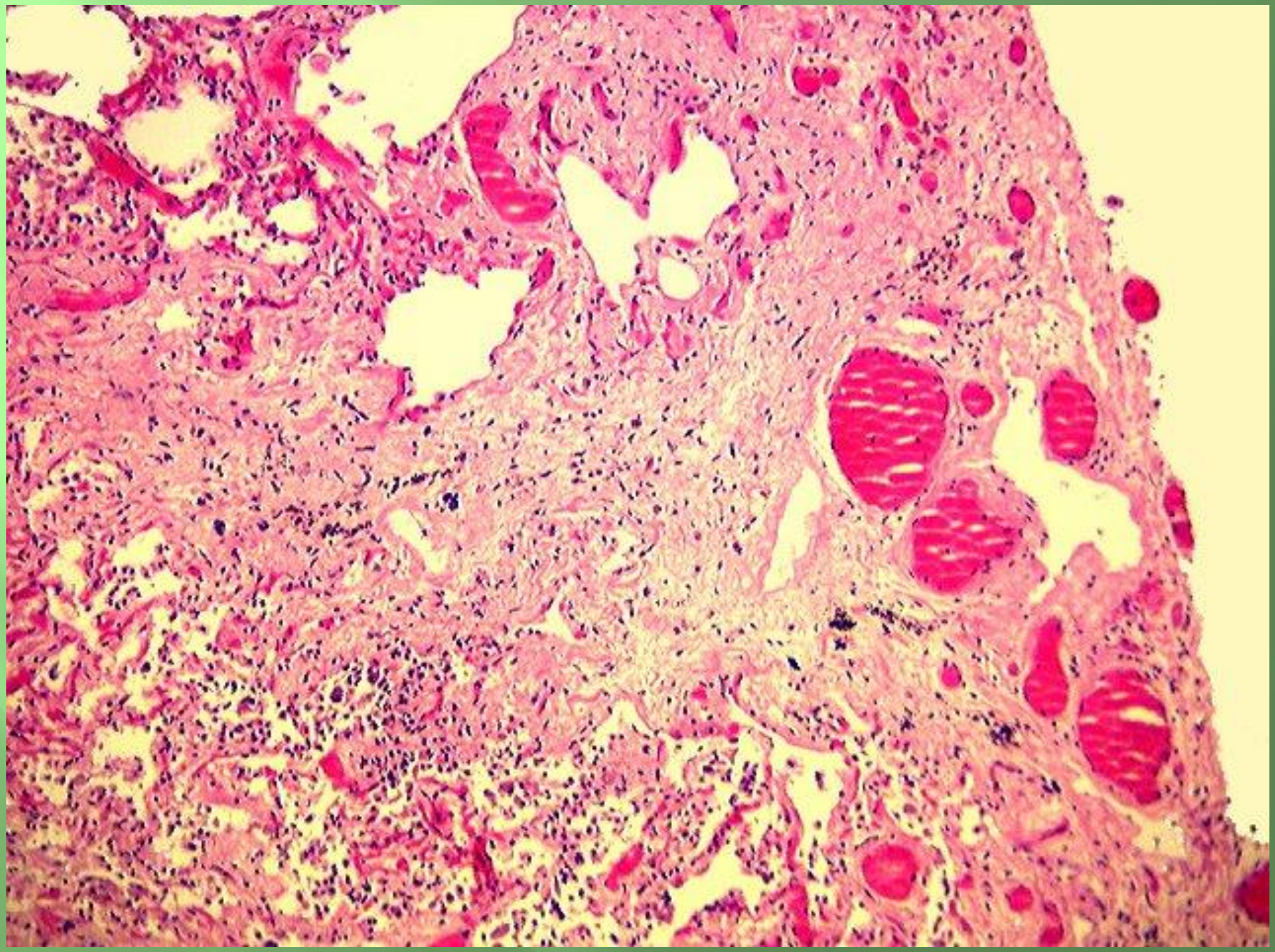

1 mm
HÔPITAL
SAINTE-JUSTINE

Два вида эмфизем:

Первичная эмфизема

1-2% случаев

Наследственное отсутствие альфа-1-антитрипсина, защитных белков .

Вторичная эмфизема

Вызванная неспособностью подавлять действие протеолитических ферментов в легких.

От вдыхания токсинов (например, сигаретный дым).

Вторичная эмфизема:

1 Токсины (дым) вызывают воспаление

2 Проникновение нейтрофилов, макрофагов и лимфоцитов

3 Воспалительные цитокины вызывают увеличение активности протеаз, препятствуя нормальной деятельности антитрипсина

4 Альвеолы разрушаются

(McCance & Huether, 2006)

Нормальный ацинус vs. Эмфизема

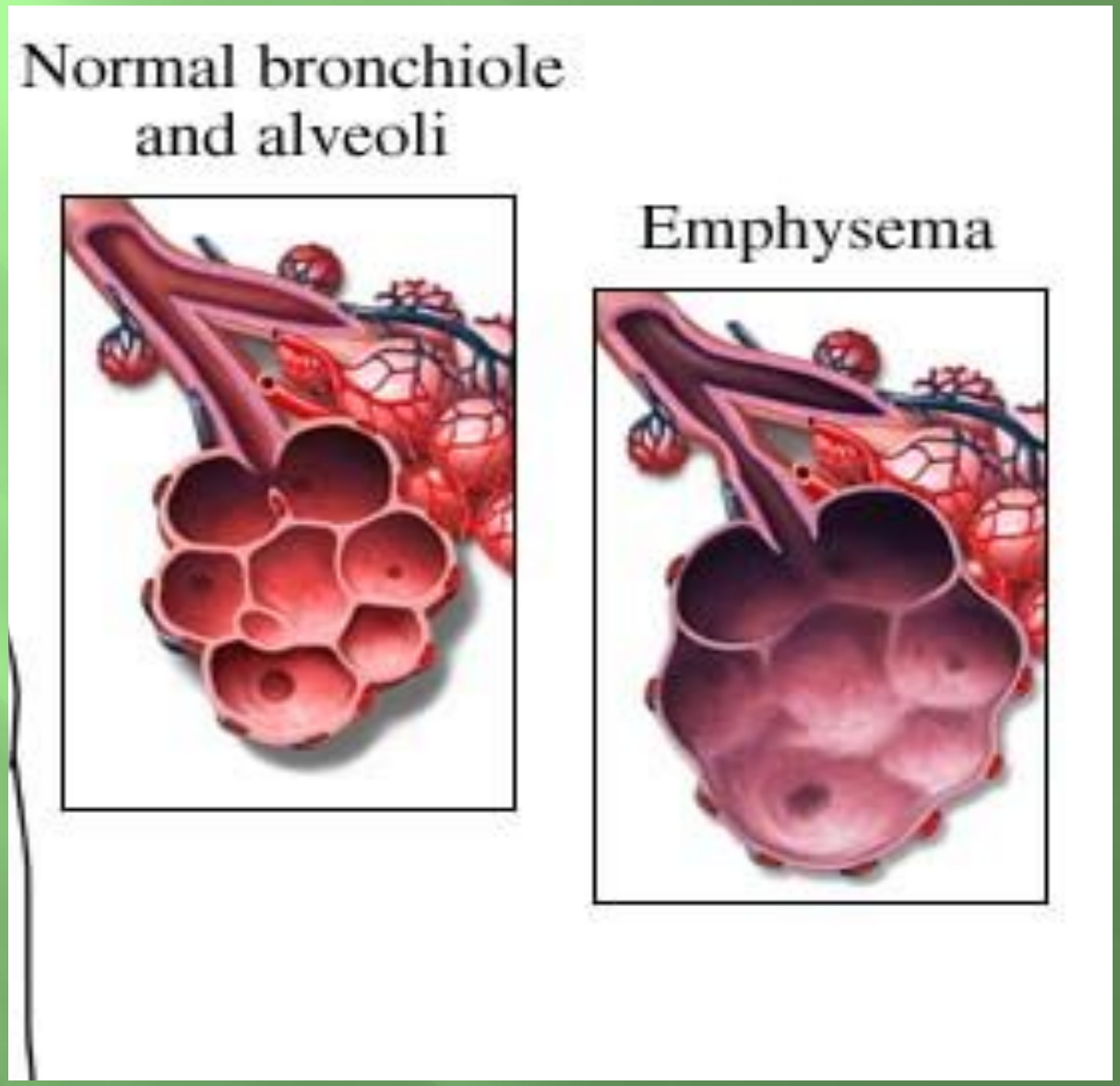

Эмфизема & Нормальная альвеола



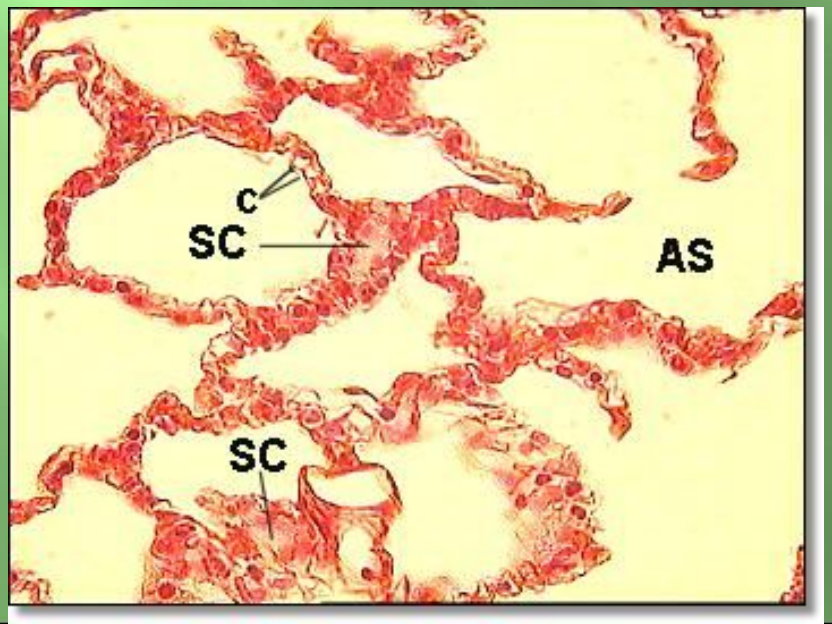

- Разрушение перегородок
- Разрушение стенок капилляров
- Потеря эластичности и коллапс альвеол
- Увеличение остаточного объема

Буллезная эмфизема

«Пузыри - большие расширенния воздушного пространства, которые выступают из-под плевры".

[Image and quote from http://medlib.med.utah.edu/WebPath/LUNGHTML/LUNG056.html]

Центроацинарная эмфизема



Возникает у курильщиков с хроническим бронхитом

Чаще в верхних долях

Альвеолы дистальнее конечной бронхиолы нетронуты

Эмфизема:клинические проявления

- Диспноэ
- Небольшая одышка
- Бочкообразная грудная клетка, часто незначительно выражена
- Тахипноэ с длительным выдохом
- Гипоксемия и/или гиперкапния
- Хроническая гиповентиляция
- Кашель с незначительной мокротой

Бочкообразная грудная клетка: Увеличение переднезаднего размера

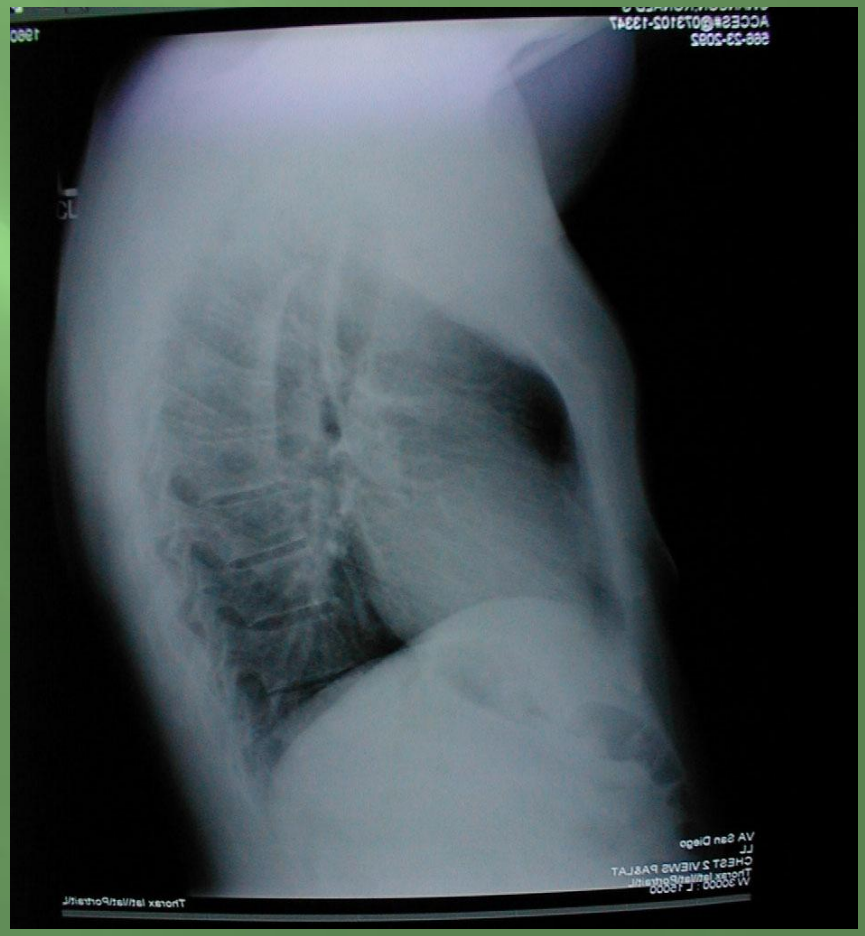

Рентгенография: Эмфизема, легочная гипертензия, кардиомегалия

- Уплощенная диафрагма
- Гиперинфляция
- Прозрачность легких
- Гипертрофия сердца (гипоксия = легочной вазоконстрикции и гипертензии, позже легочное сердце)

Изменение ногтей

Следствие хронической гипоксии

Нормальная спирограмма

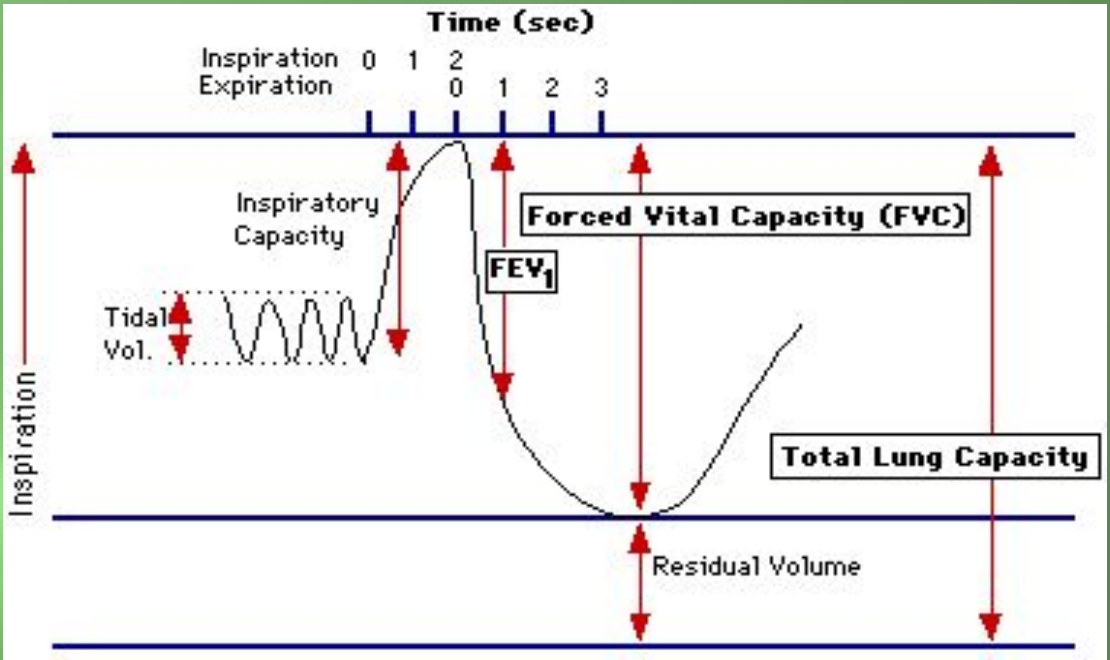

Спирограмма при эмфиземе

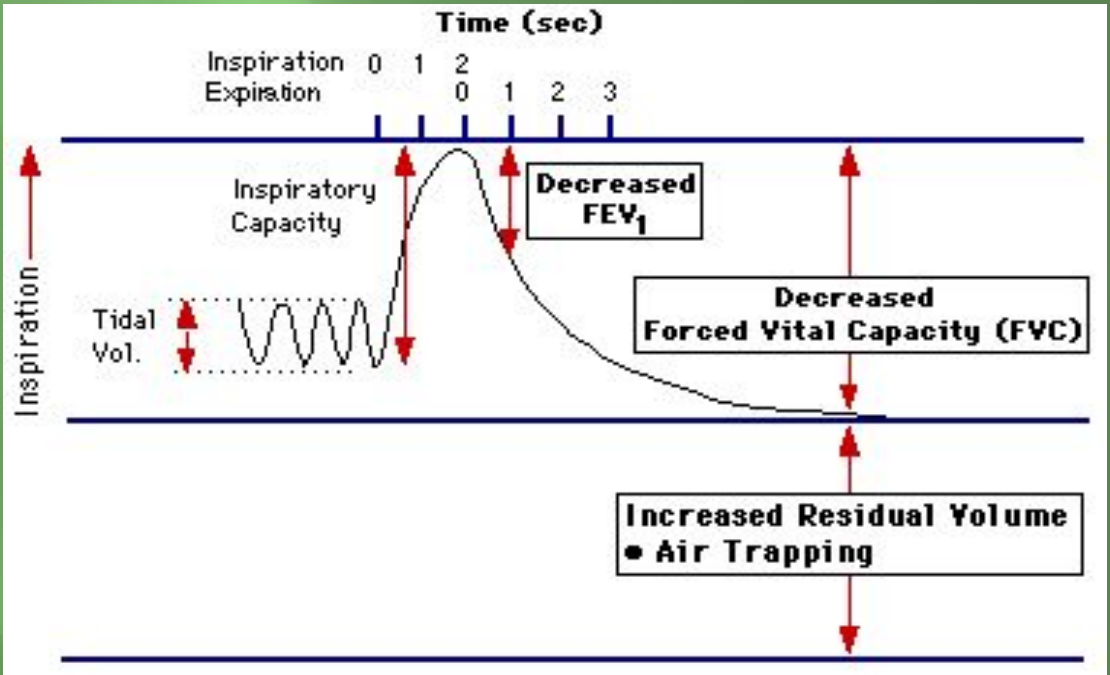

Неинфекционные осложнения

- дыхательная недостаточность;
- сердечная недостаточность;
- пневмоторакс (нагнетание воздуха в грудной клетке).

Инфекционные осложнения

В связи с тем что при эмфиземе значительно страдает вентиляция легочной ткани, и нарушается функционирование мукоцилиарного эскалатора, легкие становятся значительно более уязвимы к бактериальной агрессии.

Инфекционные заболевания респираторной системы у больных с данной патологией зачастую переходят в хронические формы, формируются очаги персистирующей инфекции, что значительно затрудняет лечение. При наличии такой патологии следует уделять особое внимание антибиотико терапии даже незначительных респираторных инфекций с целью предотвращения их хронизации.

Лечение

Основные мероприятия направлены на борьбу с дыхательной недостаточностью и лечение основного заболевания, вызвавшего развитие эмфиземы легких.

В случае обострения хронического воспалительного процесса в легких назначают антибактериальные препараты, при наличии бронхоспастического синдрома — бронхолитические средства.

Для улучшения отхождения мокроты назначаются отхаркивающие препараты, протеолитические ферменты .

Появление симптомов декомпенсированного легочного сердца требует проведения комплексного лечения кардиотоническими препаратами, диуретическими средствами.

При развитии дыхательной недостаточности используется дыхательная гимнастика в виде курсов по 4—6 недель, что способствует улучшению вентиляции легких, газообмена.

При наличии выраженной дыхательной недостаточности применяется вспомогательная искусственная вентиляция легких с помощью респираторов любого типа, регулируемых по объему, частоте или давлению (РО-1, РО-2, РО-5, РД-1, ДП-8, РЧП-1). Методика вспомогательной искусственной вентиляции заключается в проведении двухразовых сеансов продолжительностью 40—60 мин. Длительность курса составляет 3—4 недели

Эмфизема легких может климатически лечиться в условиях Крыма, средней полосы в период летне-осеннего сезона.

Список литературы:

- http://www-medlib.med.utah.edu/WebPath/LUNGHTML/LUNGIDX.html#6
- http://peer.tamu.edu/curriculum_modules/Properties/Module_5/emphysema.htm
- http://www.lumen.luc.edu/lumen/meded/mech/cases/case8/list.htm
- http://medicine.ucsd.edu/clinicalmed/lung.htm
- http://www.normanallan.com/Med/askdr/finger.html
- http://www.mcl.tulane.edu/classware/pathology/medical_pathology/renal-lung_cases/c4q6.html
- http://www.dermatology.org/hairnailsmucousmembranes/Untitled-14page.htm
- McCance, Kathryn L. and Sue E. Huether, Pathophysiology: The Biological Basis for Disease in Adults and Children, 5th Edition, Elsevier Mosby, St Louis, 2006
- «Патологическая анатомия» Струков А.И. ,Серов В.В.,1995
- «Патологическая анатомия» Крылов Ю.В.,2002