

Вертеброгенные дорсопатии  
Туннельные  
синдромы.

Зотов Арнольд Васильевич

Доцент кафедры неврологии  
лечебного факультета



# Позвоночно-двигательный сегмент (ПДС)

1. Два смежных позвонка;
2. Межпозвонковый диск;
3. Межпозвонковые связки;
4. Межпозвонковые мышцы;
5. Фиброзные ткани.



# Межпозвонокóый диск


- \* Фиброзное кольцо;
- \* Студенистое ядро  
(мякотное, пульпозное);
- \* Гиалиновые пластинки.



# Источники болевых

## НОЦИЦЕПТИВНЫХ ИМПУЛЬСОВ

- \* Мягкие ткани ПДС при дегенеративных заболеваниях позвоночника;
- \* Капсульно-связочный аппарат;
- \* Межпозвонковые диски (наружная часть)
- \* Периост позвонков;
- \* Миофасциальный аппарат;
- \* Твердая мозговая оболочка;
- \* Сосуды в том числе паравертебральных мышц;
- \* Эпидуральная жировая клетчатка.



# Алгогенные субстанции

## На периферии

- \* Простогландины
- \* Гистамин
- \* Серотонин
- \* ацетилхолин

## Центральные

- \* Субстанция Р
- \* Норадреналин
- \* Серотонин





# Противоболевые субстанции

На периферии

- \* Лейкотриены

Центральные

- \* Эндорфины
- \* Энкефалины



# Клинические варианты дорсопатии

1. Деформирующие дорсопатии:
  1. Кифоз и лордоз;
  2. Сколиоз (юношеский, идеопатический);
  3. Остеохондроз (без протрузии, без грыжи диска);
  4. Спондилолистез или подвывихи в суставах С1-С2;
2. Спондилопатии (спондилез):

(окостенение задней продольной и др. связок, артроз позвоночника, остеофиты, спондилоартроз суставов);



# Клинические варианты дорсопатии

3. Другие дорсопатии:
  1. Протрузия, грыжа диска;
  2. Симпатические синдромы:
    1. Шейно-черепной;
    2. Шейно-плечевой;
4. Дорсалгии:
  1. Цервикалгия;
  2. Торакалгия;
  3. Люмбалгия;
  4. Ишиалгия;





# Клинические варианты дорсопатии

## \* Компрессия

- Корешков (радикулопатия);
- Спинного мозга (миелопатия);
- Сосудов (радикулоишнения, миелоишемия);

## \* Реперкуссия (ирритация):

- Рефлекторные синдромы.



# Другие вертеброгенные заболевания

- \* Воспалительные поражения позвонков (tbc, бруцеллез, эпидуральный абсцесс);
- \* Неинфекционные воспалительные заболевания (анкилозирующий спондилит, синдром Рейтера, РА);
- \* Болезни роста (сколиоз);



# Другие вертеброгенные заболевания

- \* Новообразования позвоночника, спинного мозга;
- \* Травмы позвоночника и мягких тканей;
- \* Миофасциальный болевой синдром;
- \* Системные заболевания соединительной ткани и позвоночника;
- \* Аномалии позвоночника.

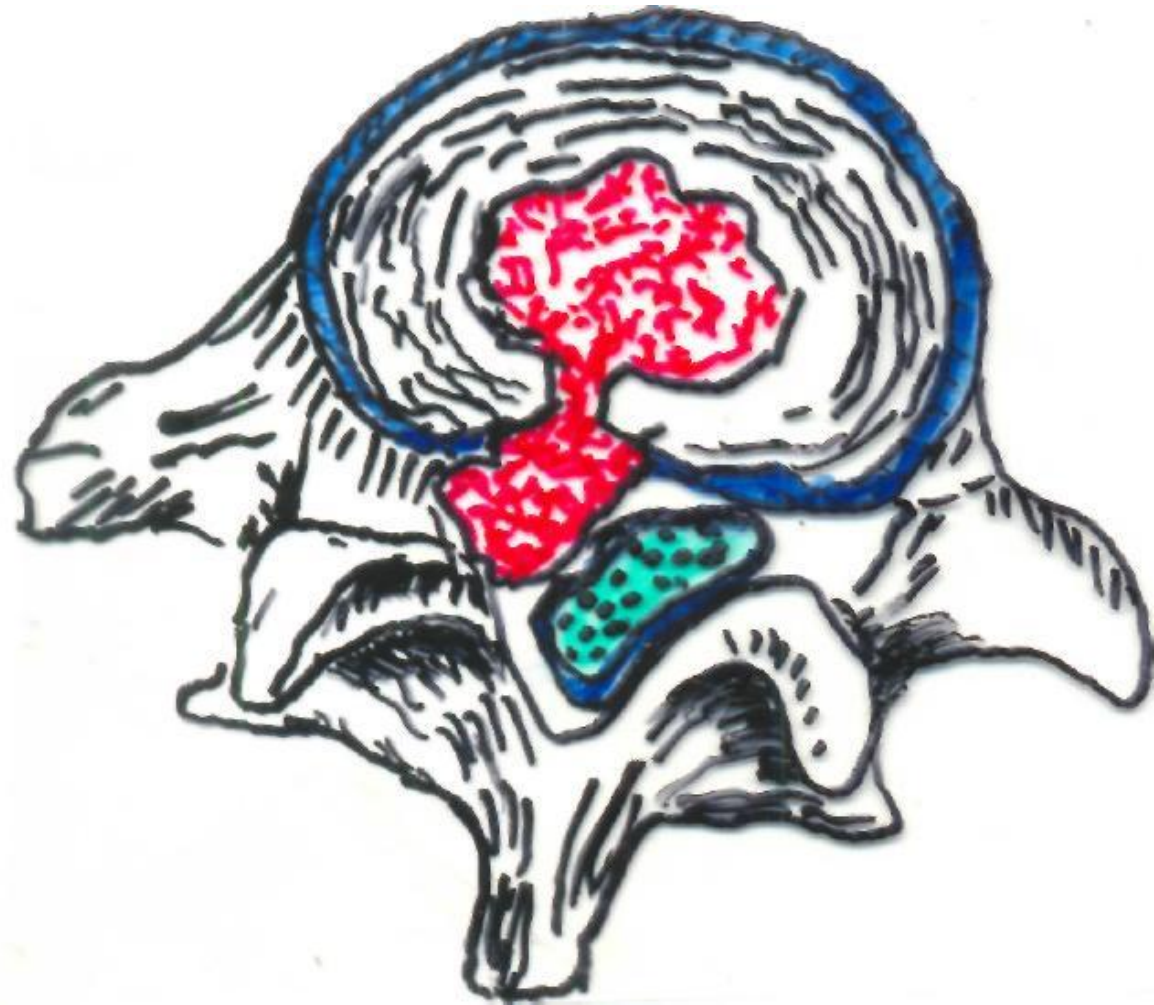


# Невертеброгенные заболевания

- \* Соматические болезни:
  - Заболевания почек, печени, легких, гинекологические заболевания;
- \* Психогенные заболевания:
  - Депрессия и др.;
- \* Неврологические заболевания.

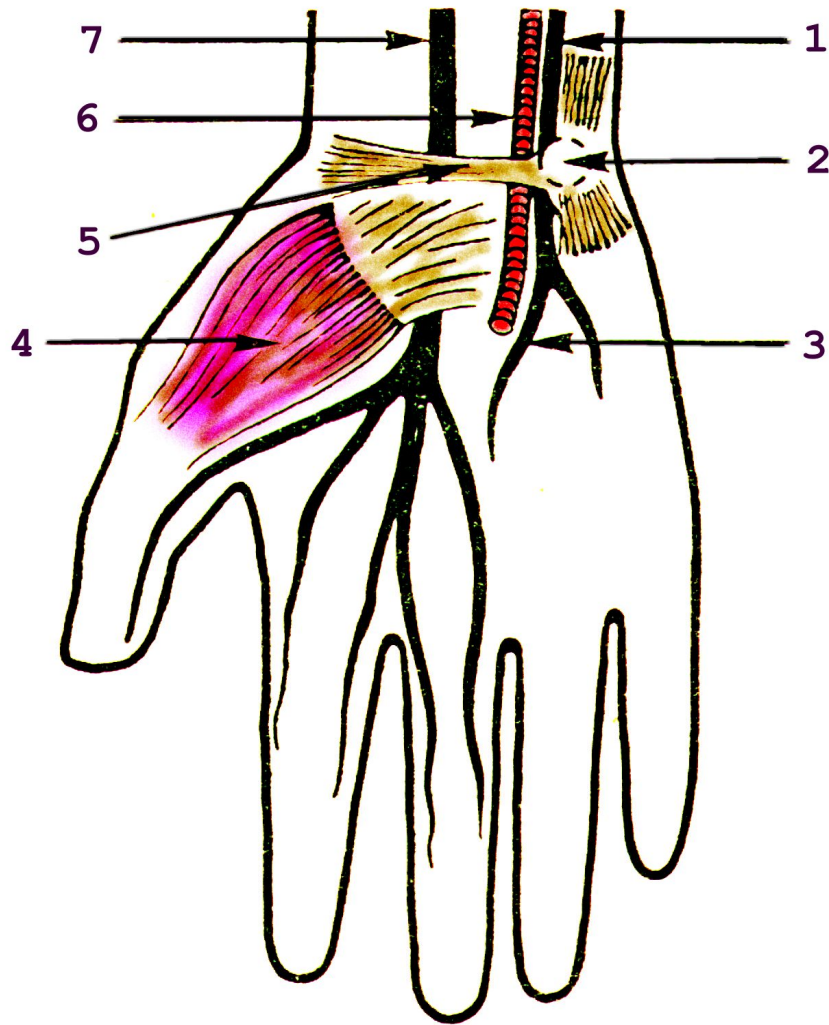








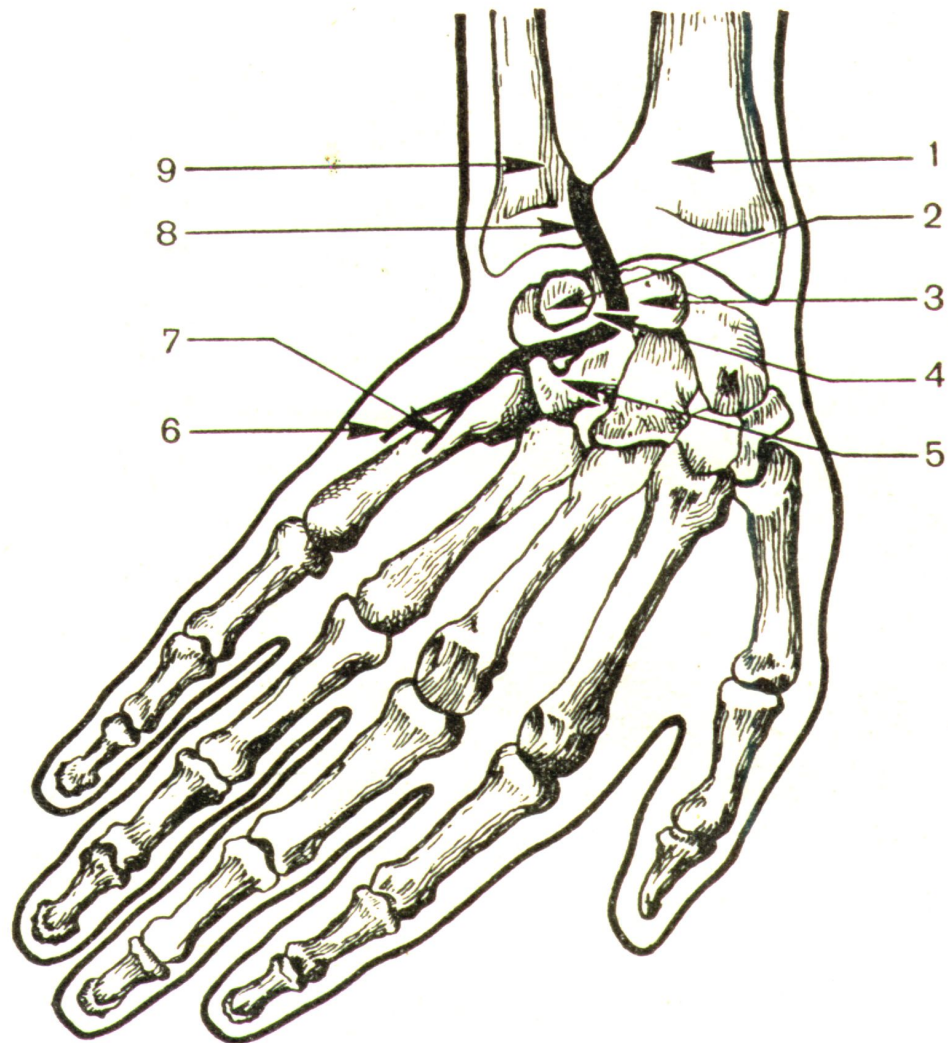




### Запястный канал

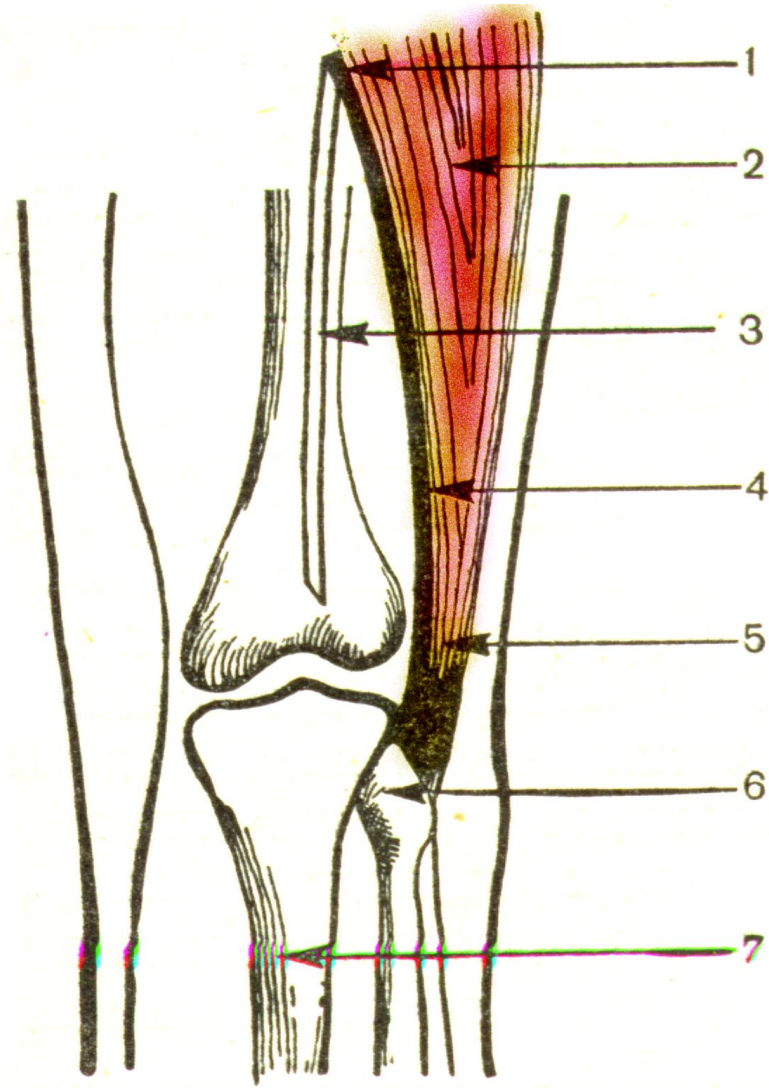
1 – локтевой нерв; 2 – гороховидная кость; 3 – анастомотическая ветвь локтевого и срединного нерва; 4 – короткий сгибатель большого пальца; 5 – поперечная связка ладони; 6 – локтевая артерия; 7 – срединный нерв.





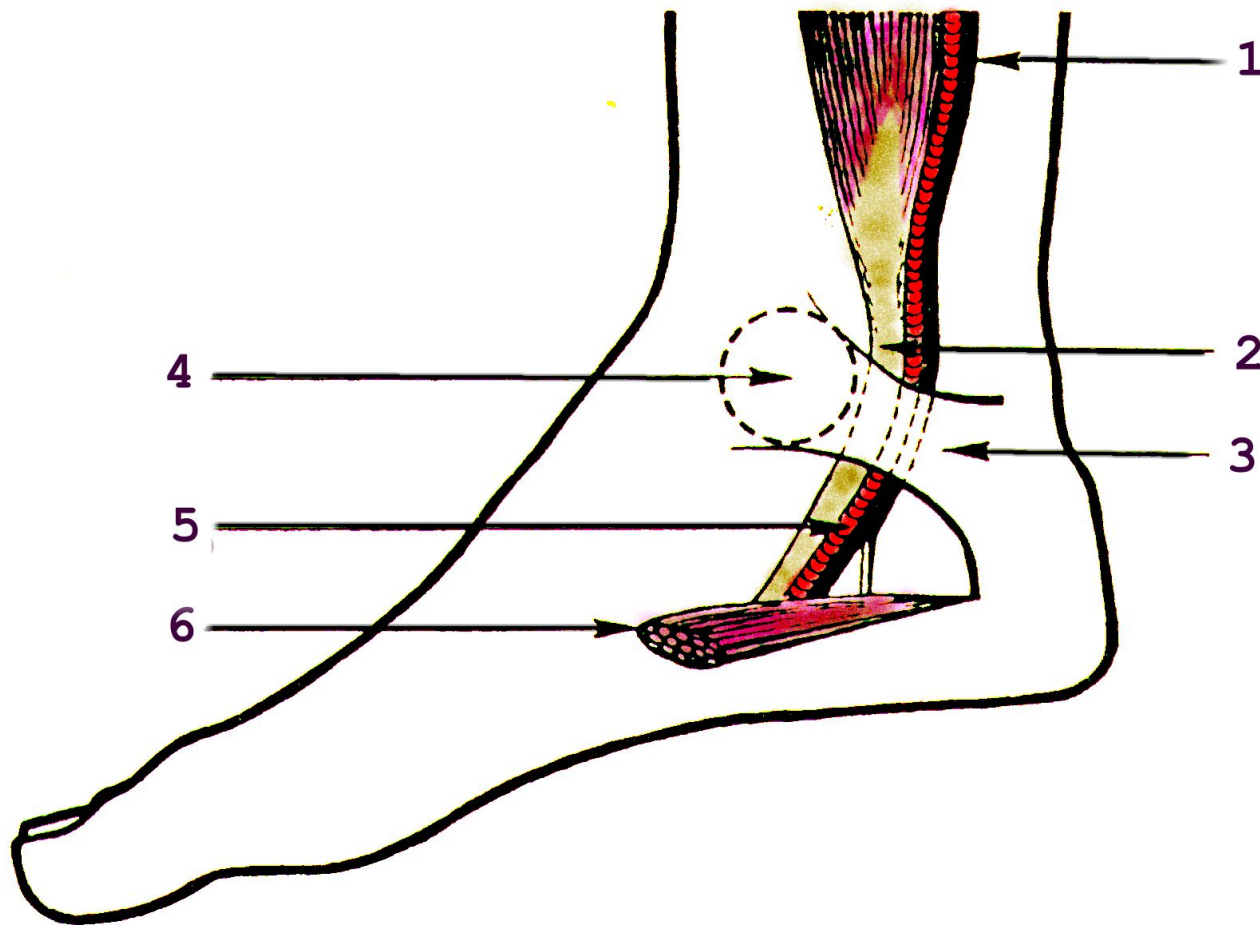
### **Ущемление локтевого нерва в области запястья**

1 – лучевая кость; 2 – гороховидная кость; 3 – крючковидная кость; 4 – трехгранная кость; 5 – полулунная кость; 6 и 7 – кожная и мышечная ветви глубокой ладонной ветви локтевого нерва; 8 – локтевой нерв; 9 – локтевая кость.



**Ущемление общего малоберцового нерва под сухожилием двуглавой м-цы**  
1 – место дробения седалищного нерва; 2 – двуглавая мышца бедра; 3 – большеберцовый нерв; 4 – общий малоберцовый нерв; 5 – сухожилие двуглавой мышцы бедра; 6 – головка малоберцовой кости; 7 – большеберцовая кость





### Тарзальный канал

1 – большеберцовый нерв; 2 – сухожилие длинного сгибателя пальцев стопы; 3 – медиальная дельтовидная связка; 4 – латеральная лодыжка; 5 – задняя большеберцовая артерия; 6 – мышца, отводящая большой палец стопы.