

Карагандинский Государственный Медицинский Университет

Кафедра внутренних болезней №2 .

Заведующий кафедрой

профессор д.м.н. Конакбаева Р.Д.

ПРЕЗЕНТАЦИЯ

На тему: “Аортальные пороки сердца”.

Выполнил: Бегалиев А.А.

301 с. гр.

Проверил: ассистент-Толеубеков К.К.

Караганды 2010 г.


АОРТАЛЬНЫЕ ПОРОКИ СЕРДЦА

ЭТИОЛОГИЯ АОРТАЛЬНЫХ ПОРОКОВ СЕРДЦА


ЭТИОЛОГИЯ СТЕНОЗА УСТЬЯ АОРТЫ

- Ревматизм (ревматическая лихорадка).
- Дегенеративный фиброз и кальциноз.
- Врожденные поражения:
 - двустворчатый клапан
 - гипоплазия клапана
 - однокомиссурный клапан

НЕДОСТАТОЧНОСТЬ АОРТАЛЬНОГО КЛАПАНА



КЛАПАННОЕ
ПОРАЖЕНИЕ



ОТНОСИТЕЛЬНАЯ
НЕДОСТАТОЧНОСТЬ
КЛАПАНА

ЭТИОЛОГИЯ НЕДОСТАТОЧНОСТИ КЛАПАНА АОРТЫ (1)

клапанное поражение:

- Ревматизм (ревматическая лихорадка).
- Инфекционный эндокардит.
- Сифилис.
- Дегенеративный кальциноз (*в пожилом и старческом возрасте*).
- Диффузные заболевания соединительной ткани (*крайне редко, выраженность порока незначительная*).
- Врожденные поражения (*двустворчатый клапан, пролабирование створок клапана в ДМЖП*).

ЭТИОЛОГИЯ НЕДОСТАТОЧНОСТИ КЛАПАНА АОРТЫ (2)

относительная недостаточность клапана:

- **Расширение аортального кольца (*атеросклероз аорты, высокая артериальная гипертензия*).**
- **Аневризма аорты (*хроническая и остро возникшая – расслаивающаяся*).**
- **Аневризма синуса Вальсальвы.**
- **Синдром Марфана.**
- **Миксоматозная дегенерация створок клапана.**

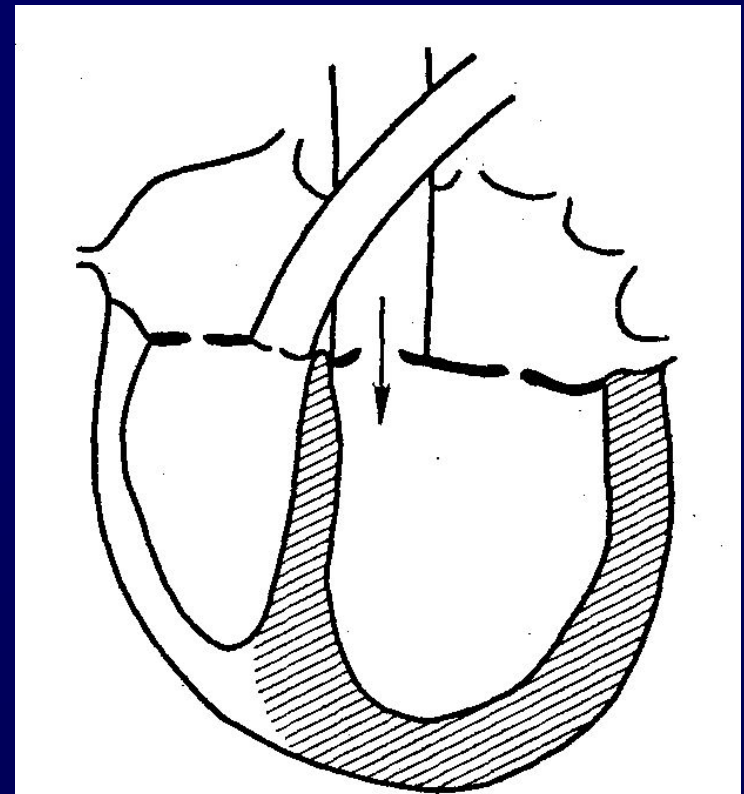
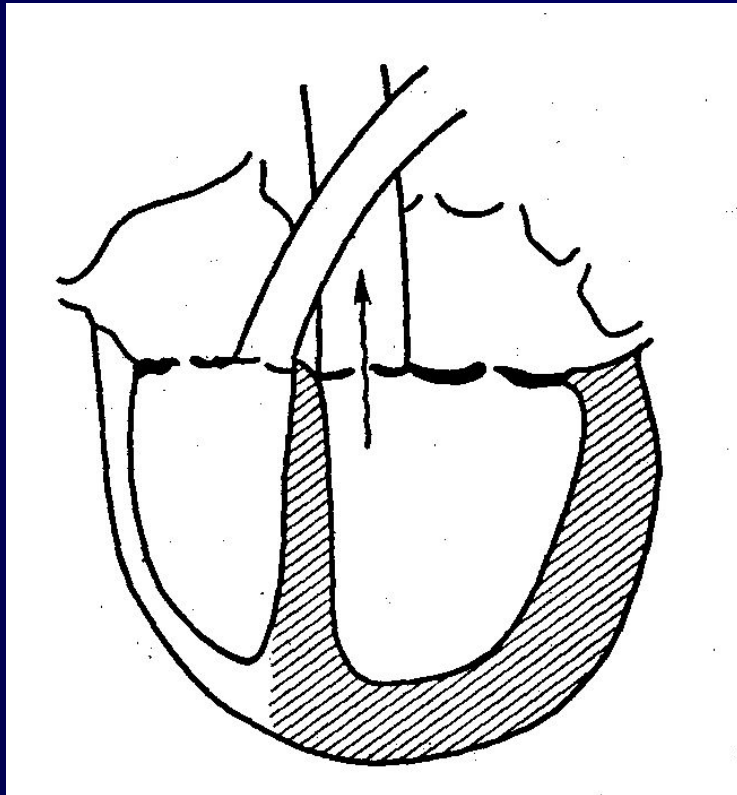
врожденное поражение

НАРУШЕНИЯ ГЕМОДИНАМИКИ ПРИ АОРТАЛЬНЫХ ПОРОКАХ СЕРДЦА

Компенсация порока сердца за счет гиперфункции и
гипертрофии миокарда левого желудочка:

перегрузка давлением
при стенозе устья аорты

перегрузка объемом
при недостаточности клапана аорты



НАРУШЕНИЯ ГЕМОДИНАМИКИ

ПРИ

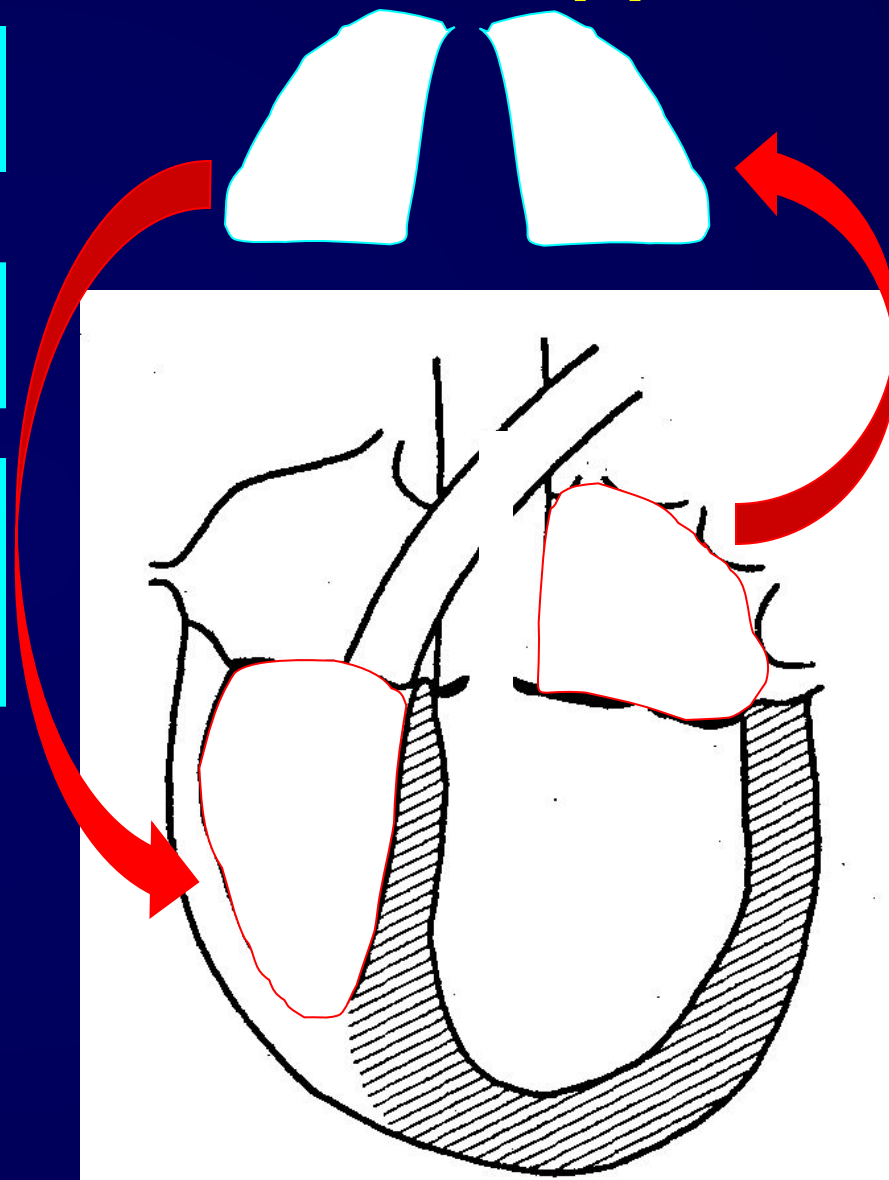
АОРТАЛЬНЫХ ПОРОКАХ СЕРДЦА (2)

снижение сократительной функции
левого желудочка

увеличение конечного
диастолического объема и давления

компенсаторная гиперфункция *левого предсердия* («митрализация» порока) и развитие легочной гипертензии (венозной, пассивной)

компенсаторная гиперфункция и гипертрофия *правого желудочка* с последующим развитием его недостаточности и появлением застоя в большом круге кровообращения

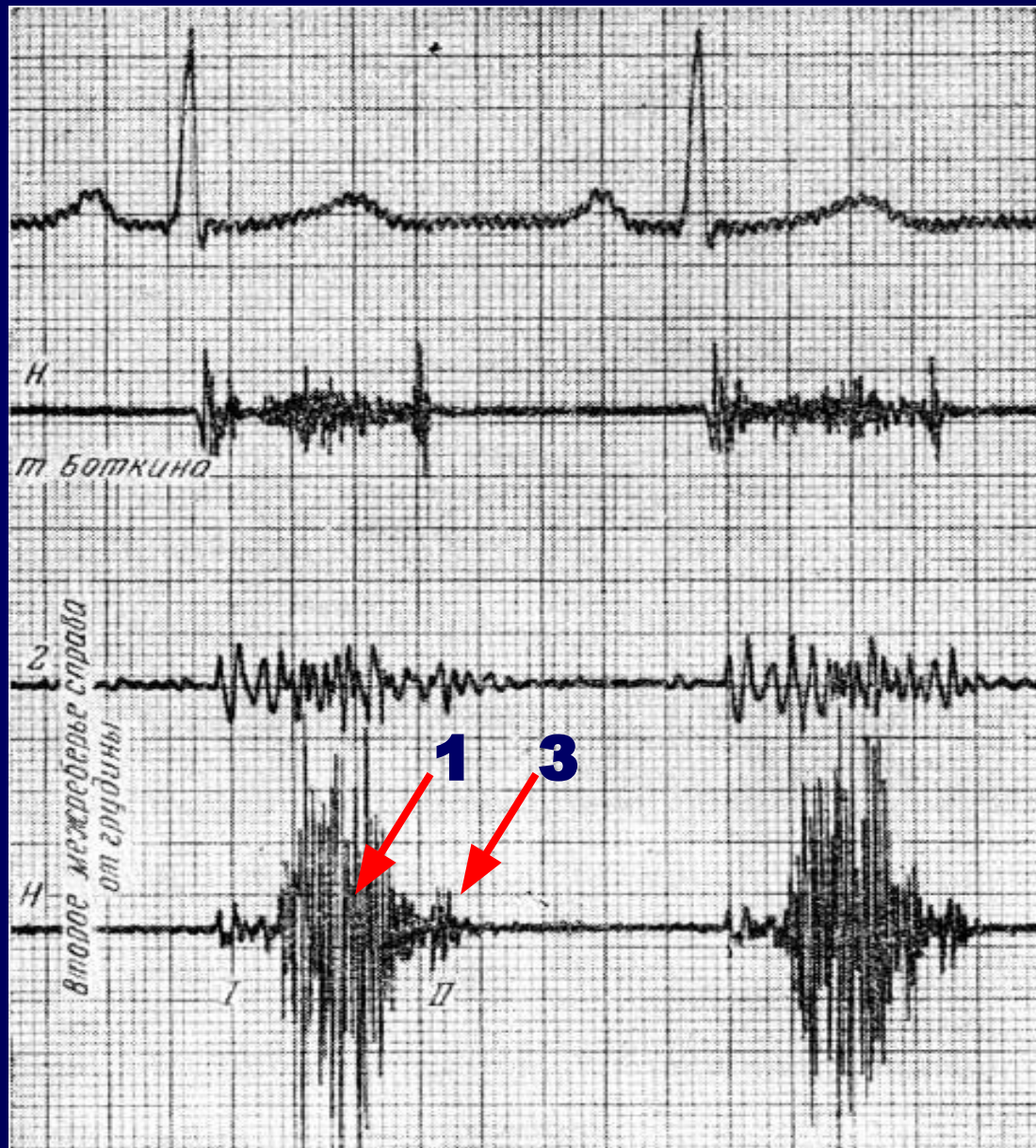


«КЛАПАННЫЕ» ПРИЗНАКИ СТЕНОЗА УСТЬЯ АОРТЫ

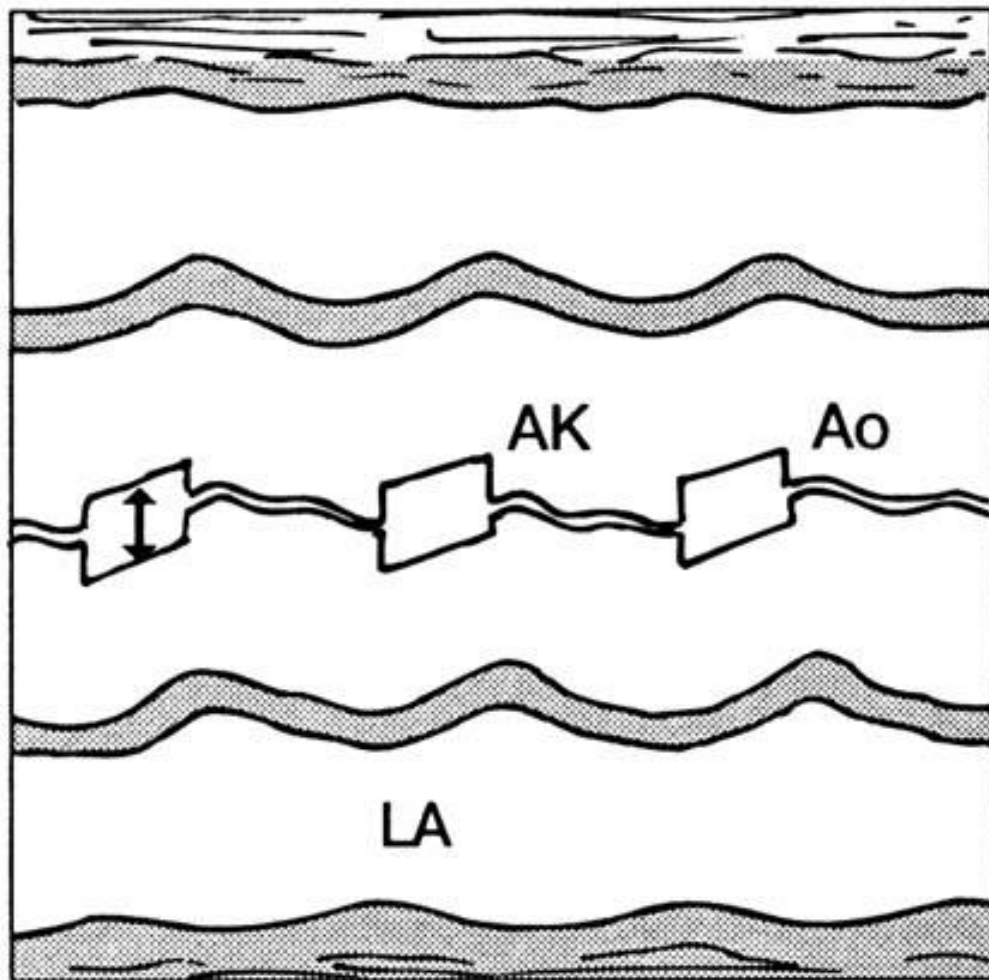
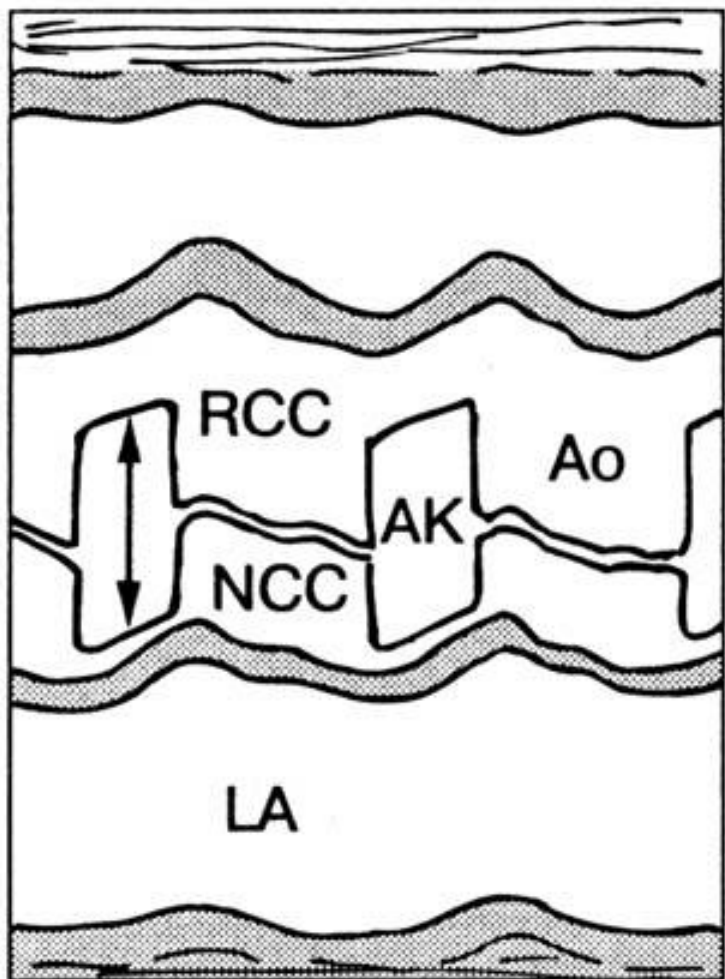
1.Систолический шум («стенотический») во втором межреберье справа от грудины .

2.Систолическое дрожание во втором межреберье справа от грудины .

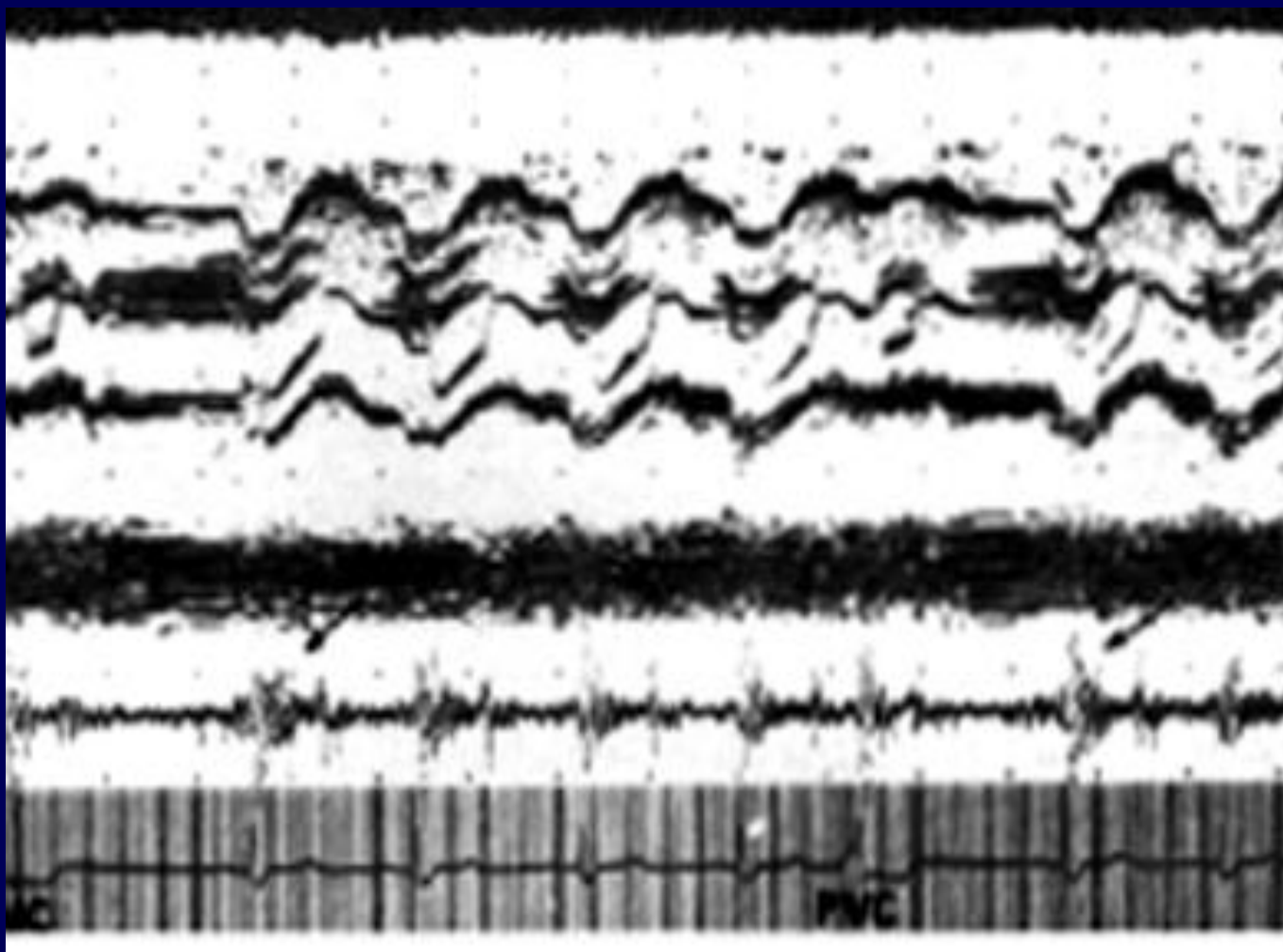
3.Ослабление (исчезновение) II тона за счет его аортального компонента.



ЭХО-КАРДИОГРАММА (М-РЕЖИМ) аортального клапана в норме и при аортальном стенозе



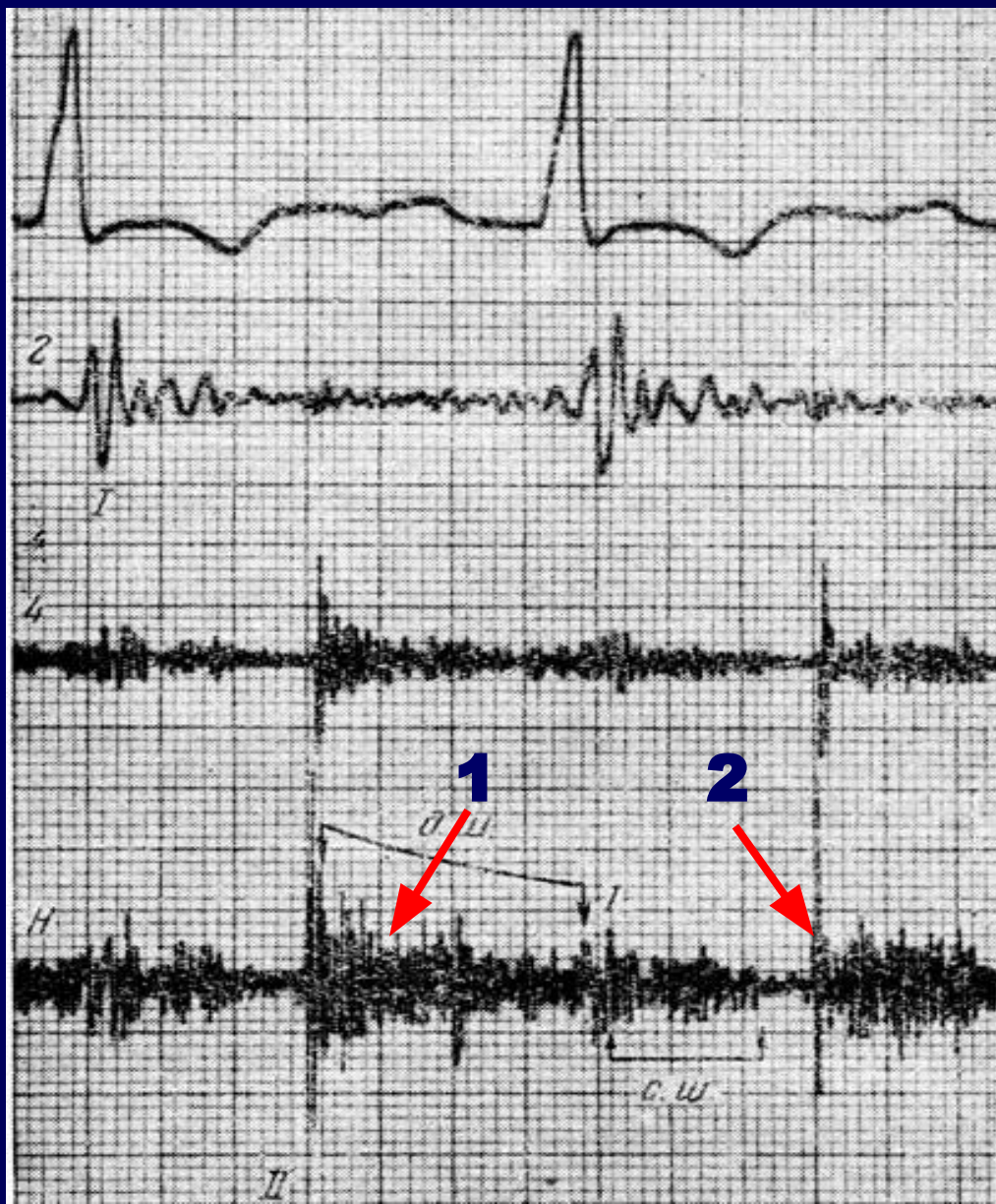Эхо-КГ при аортальном стенозе (М-режим)



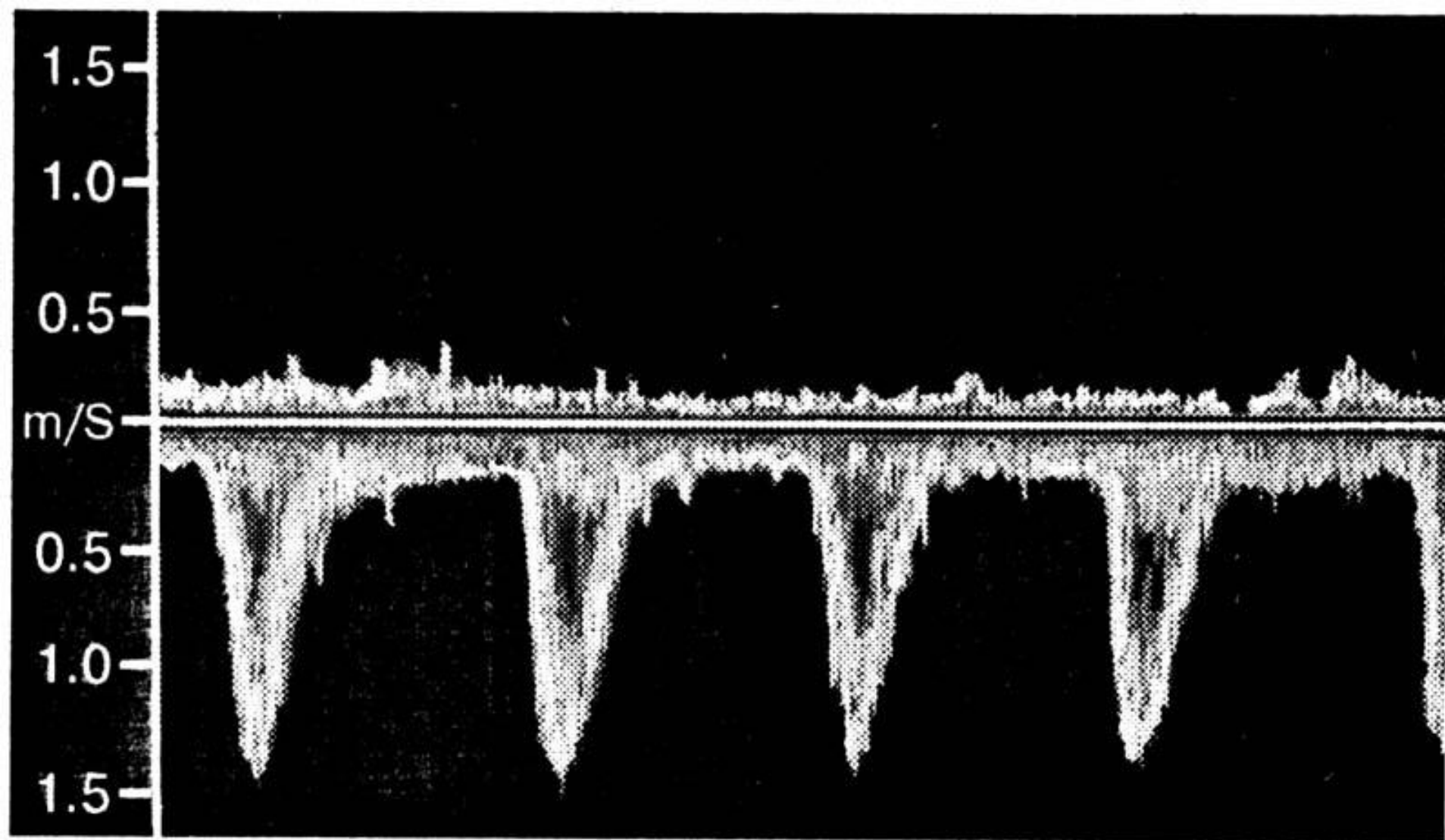
«КЛАПАННЫЕ» ПРИЗНАКИ НЕДОСТАТОЧНОСТИ АОРТАЛЬНОГО КЛАПАНА

1. Протодиастолический шум над аортой (во втором межреберье справа от грудины и в точке Боткина).

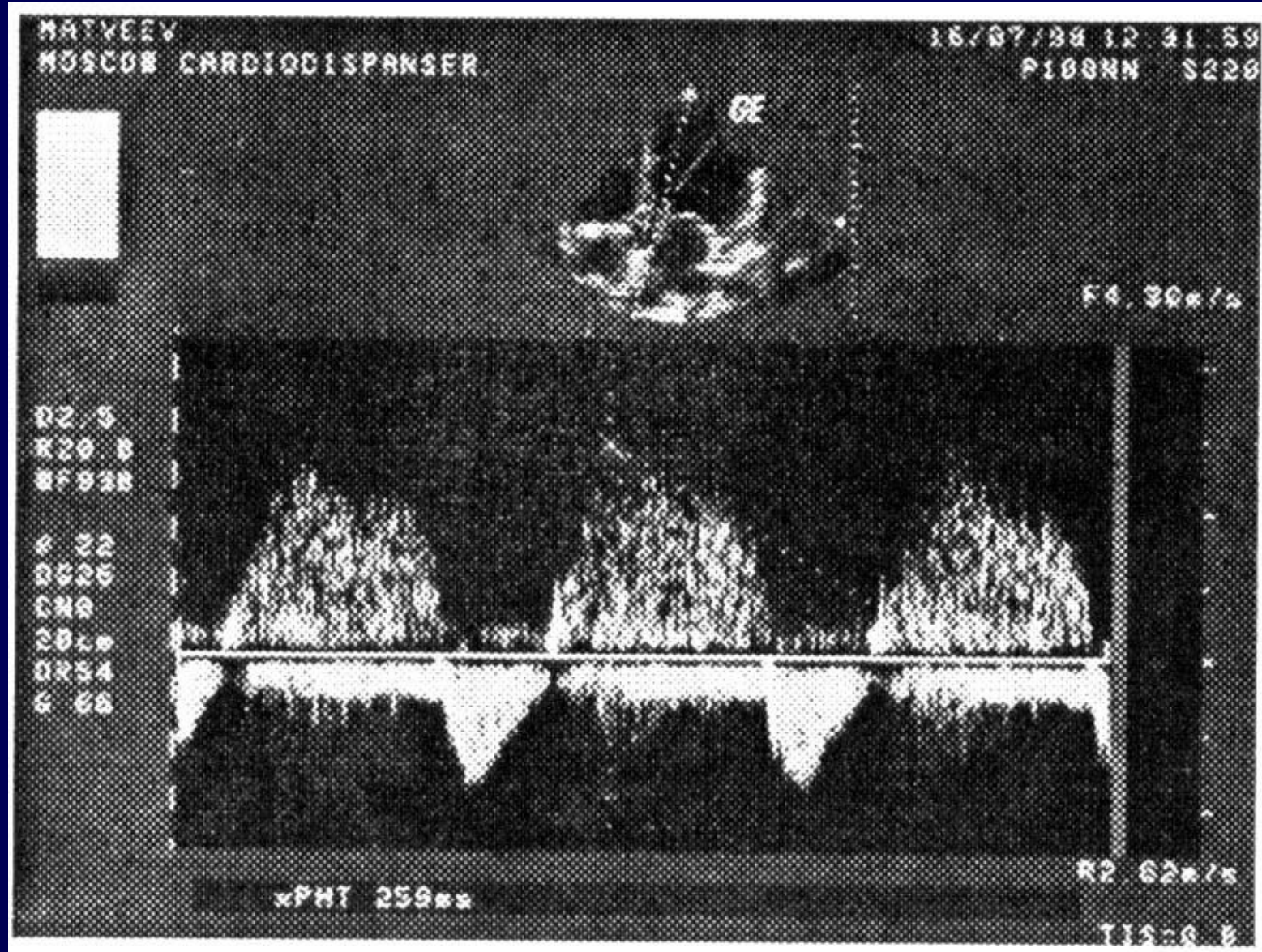
2. Ослабление (исчезновение) II тона за счет его аортального компонента.



ДОПЛЕР-КАРДИОГРАММА АОРТАЛЬНОГО КЛАПАНА В НОРМЕ



ДОПЛЕР-КАРДИОГРАММА ПРИ АОРТАЛЬНОЙ НЕДОСТАТОЧНОСТИ

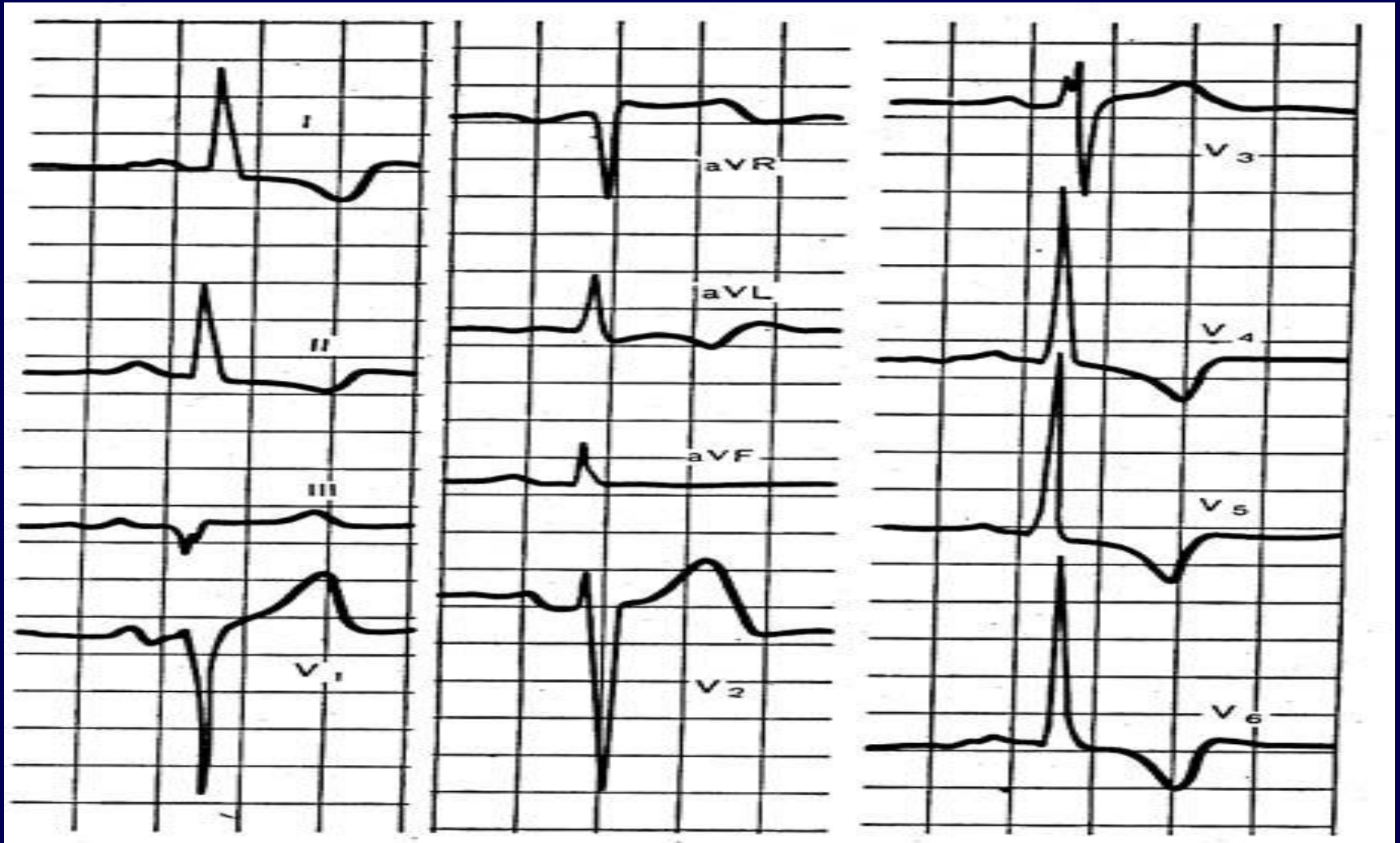


«ЛЕВОЖЕЛУДОЧКОВЫЕ» ПРИЗНАКИ АОРТАЛЬНЫХ ПОРОКОВ СЕРДЦА

Выявление гипертрофии и дилатации левого желудочка с помощью различных методов исследования:

- ✓ пальпация верхушечного толчка и перкуссия относительной тупости сердца;
- ✓ рентгенологическое исследование;
- ✓ электрокардиографическое исследование
(выявление синдрома гипертрофии левого желудочка, выраженного в различной степени);
- эхокардиографическое исследование:
 - *величина полости левого желудочка*
 - *толщина задней стенки левого желудочка и межжелудочковой перегородки.*

ВЫЯВЛЕНИЕ ГИПЕРТРОФИИ И ДИЛЯТАЦИИ ЛЕВОГО ЖЕЛУДОЧКА С ПОМОЩЬЮ ЭКГ

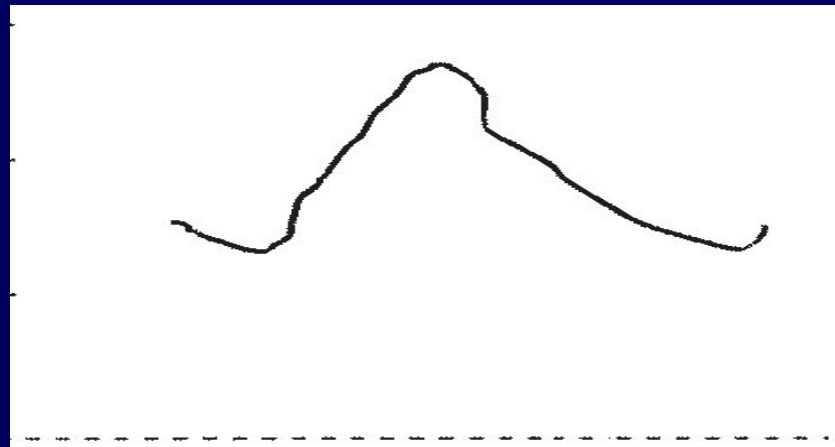


«ПЕРИФЕРИЧЕСКИЕ» ПРИЗНАКИ УСТЬЯ АОРТЫ

СТЕНОЗА

1. Головные боли, головокружения, чувство дурноты, обмороки.
2. Приступы сжимающих болей в области сердца, за грудиной.
3. Низкое систолическое давление.

4. Малый,
медленный
пульс.



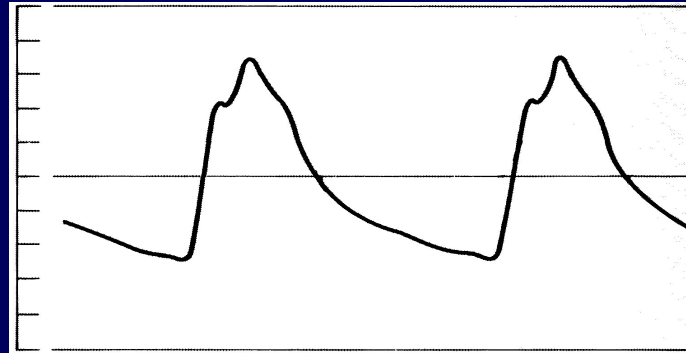
5. Бледность кожных покровов.

«ПЕРИФЕРИЧЕСКИЕ» ПРИЗНАКИ НЕДОСТАТОЧНОСТИ АОРТАЛЬНОГО КЛАПАНА

1. Давящие, сжимающие боли в области сердца, за грудиной.

2. Низкое диастолическое давление.

3. Высокий,
скорый
пульс.



4. Тон Траубе и шум Дюрозье на периферических артериях.

5. «Капиллярный» пульс.

6. Бледность кожных покровов.


СТАДИИ ТЕЧЕНИЯ АОРТАЛЬНЫХ ПОРОКОВ СЕРДЦА

- 0 стадия** бессимптомная (жалоб нет)
- I стадия** начальных клинических проявлений (появление жалоб при повышенной физической нагрузке)
- II стадия** выраженных клинических проявлений:
- *застойный тип (одышка при небольшой физической нагрузке, в покое, приступы сердечной астмы);*
 - *ишемический тип (приступы загрудинных сжимающих и давящих болей, возникающих чаще ночью)*
- III стадия** тотальной сердечной недостаточности (по малому и большому кругам кровообращения)

СХЕМА ФОРМУЛИРОВКИ ДИАГНОЗА ПОРОКА СЕРДЦА


- 1. Этиология**
(степень активности, где это возможно).
- 2. Характер клапанного поражения.**
- 3. Наличие или отсутствие хронической сердечной недостаточности.**
- 4. Осложнения.**
- 5. Сопутствующие заболевания.**

ЛЕЧЕНИЕ АОРТАЛЬНЫХ ПОРОКОВ СЕРДЦА



КОНСЕРВАТИВНОЕ

- лечение сердечной недостаточности
- лечение аритмий
- лечение коронарной, церебральной недостаточности
- профилактика тромбозов и тромбоэмболий



ХИРУРГИЧЕСКОЕ

протезирование аортального клапана

КОГДА СЛЕДУЕТ НАПРАВЛЯТЬ БОЛЬНОГО АОРТАЛЬНЫМ СТЕНОЗОМ К КАРДИОХИРУРГУ

❖ клинические критерии:

- одышка
- стенокардитические боли
- синкопальные состояния

❖ ЭКГ-критерий:

- инверсия зубца Т в отведениях V_{5-6}

❖ эхокардиографические критерии:

- градиент давления 50 мм.рт.ст. и более
- площадь аортального отверстия менее 0.75 см^2
- давление в левом желудочке 200мм и более

КОГДА СЛЕДУЕТ НАПРАВЛЯТЬ БОЛЬНОГО С АОРТАЛЬНОЙ НЕДОСТАТОЧНОСТЬЮ К КАРДИОХИРУРГУ

► клинические критерии:

- одышка, стенокардитические боли, обмороки

► эхокардиографические критерии

(даже при удовлетворительном самочувствии):

- регургитация $> 50\%$ ударного объема (III-IV ст.)
- снижение сократительной функции левого желудочка:
 - фракция выброса $< 40-50\%$ (норма $\geq 55\%$)
 - конечный диастолический размер > 70 мм
 - конечный систолический размер > 50 мм

СТЕНОЗЕ УСТЬЯ АОРТЫ

❖ при развитии **хронической сердечной недостаточности:**

- диуретики
- небольшие дозы ИАПФ (*следить за давлением*)
- сердечные гликозиды (*осторожно, преимущественно при возникновении тахисистолической мерцательной аритмии*)

❖ при **выраженных стенокардитических болях:**

- β -адреноблокаторы (*осторожно*)
- небольшие дозы пролонгированных нитратов

МЕДИКАМЕНТОЗНАЯ ТЕРАПИЯ ПРИ НЕДОСТАТОЧНОСТИ АОРТАЛЬНОГО КЛАПАНА

- ❖ периферические вазодилататоры (*короткими курсами*)
- ❖ при необходимости – диуретики (*тиазидные, петлевые, спиронолактоны*)
- ❖ при развитии ХСН – сердечные гликозиды
ингибиторы АПФ
- ❖ при выраженной тахикардии – небольшие дозы β -адреноблокаторов

ЛИТЕРАТУРА:

- ▶ А.Н. Окороков. Лечение и диагностика внутренних органов. Том 3. Лечение болезней сердца и сосудов.
- ▶ Прогнозирование в кардиохирургии. Ю.Л. Шевченко, А.В. Аточкин. 1998 г. Город Москва.
- ▶ Хирургия аорты и магистральных артерий. А.А. Шалимов, Н.С. Дрюн.