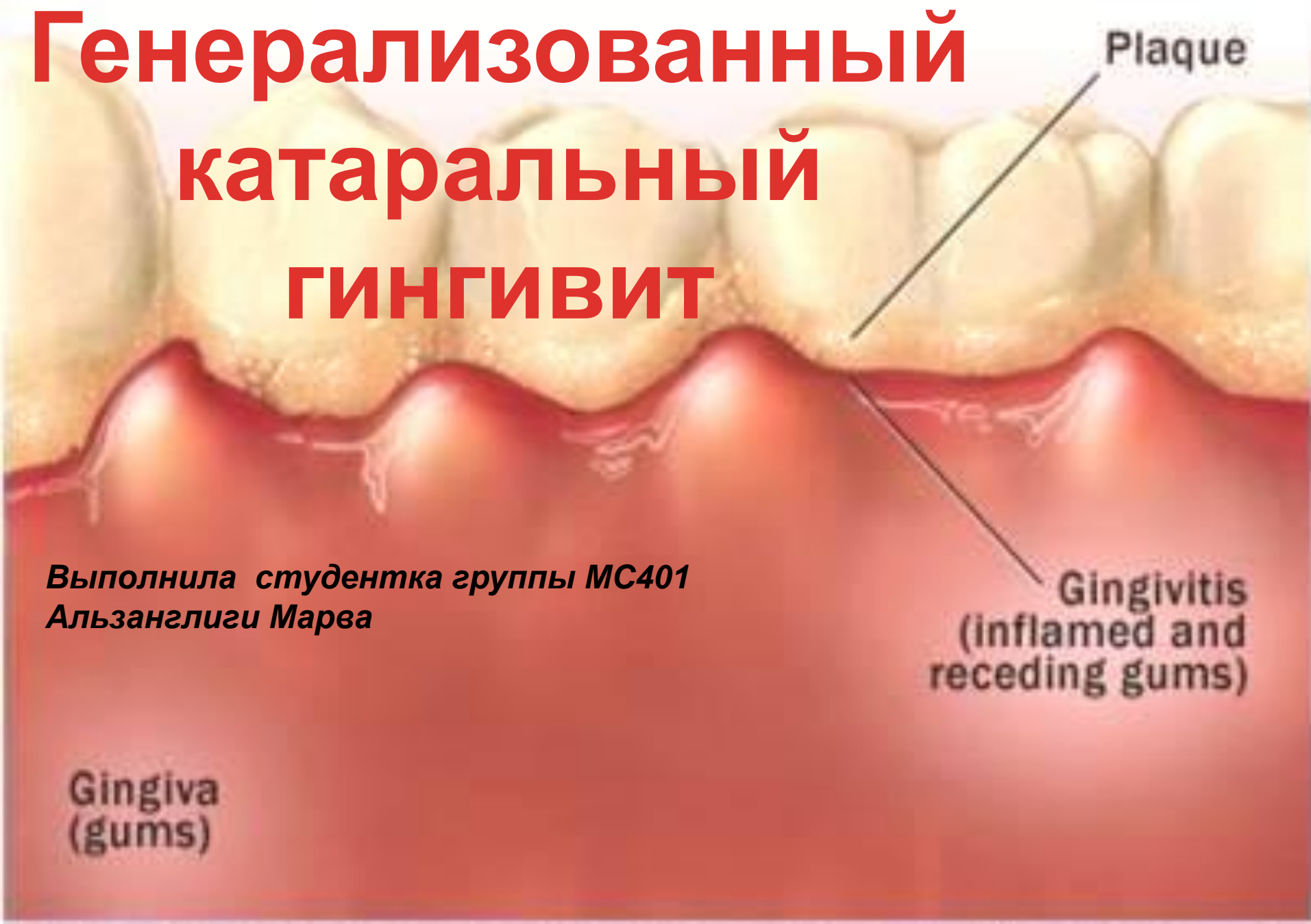

Генерализованный катаральный ГИНГИВИТ



*Выполнила студентка группы МС401
Альзанглиги Марва*

Gingiva
(gums)

Plaque

Gingivitis
(inflamed and
receding gums)


ЭТИОЛОГИЯ

- *Зубной камень*
- *Мягкий зубной налет*
- *Химическое раздражение*
- *Травматичная чистка зубов*
- *Вредные привычки: курение*
- *Реставрационные материалы*
- *Съемные протезы. мосты*
- *Чрезмерная окклюзионная нагрузка*

ПАТОГЕНЕЗ

Механизм патологических изменений в десне:

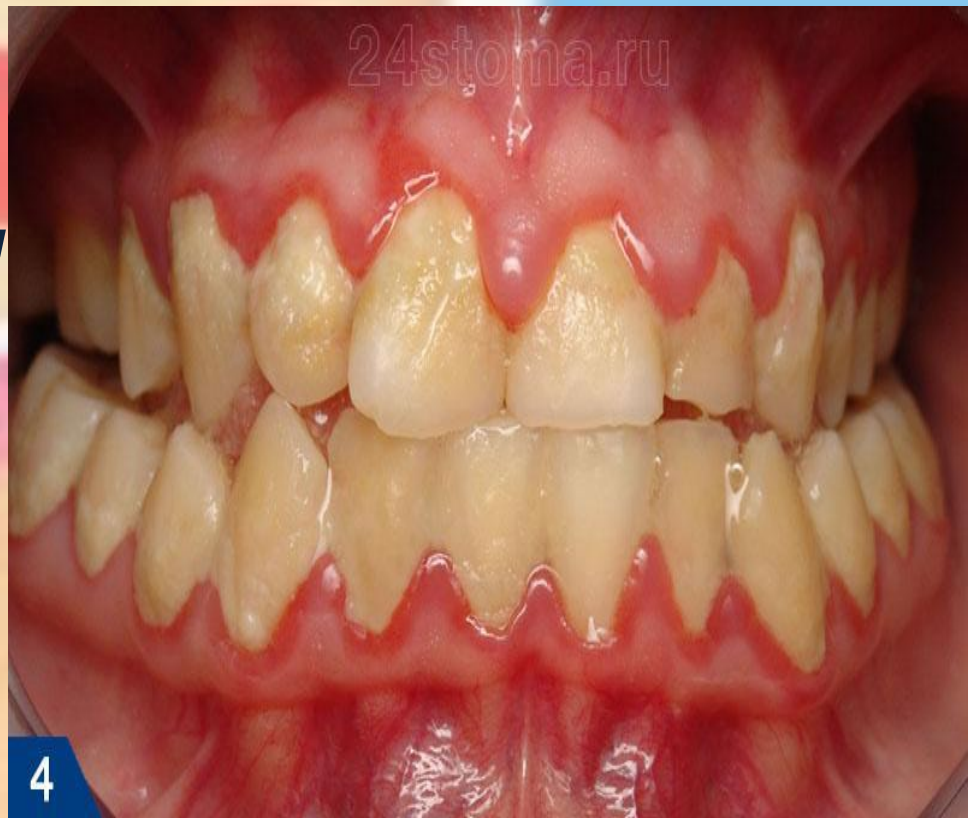- Для стадии раннего воспаления характерно проникновение в ткани десны большого количества лимфоцитов мелкого и среднего размера, полиморфноядерных лейкоцитов, макрофагов, плазматических и тучных клеток. Поэтому морфологическая особенность этой стадии — плотные мелкоклеточные инфильтраты с преобладанием лимфоцитов .***

- 
- **Фаза установившегося воспаления характеризуется преобладанием в клеточном инфильтрате плазматических клеток, которые отражают иммунный ответ на повреждение.**

Катаральный гингивит бывает острым и хроническим:

Острый катаральный гингивит

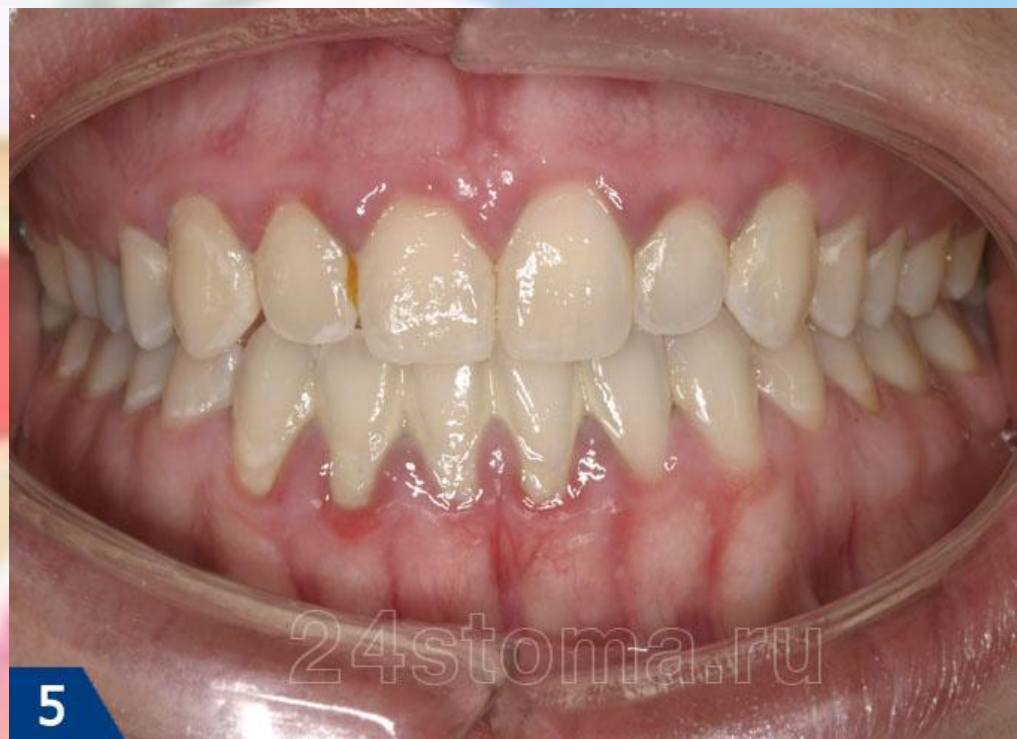(К 05.0)– отличается быстроразвивающейся и выраженной симптоматикой. Десна, ярко красного цвета, отечна. Механическое раздражение десны болезненно, вследствие чего пациенты часто отказываются от чистки зубов, что приводит к еще большему нарастанию симптомов. Характерна выраженная кровоточивость десны.



4

Острый катаральный гингивит

• **Хронический катаральный гингивит (К 05.1)** – отличается длительным течением со слабо выраженными симптомами. Симптомы становятся выраженнее в период простудных заболеваний, когда падает иммунитет. Краевая десна, межзубные сосочки имеют, синюшный цвет. Кровоточивость десны умеренная.



Хронический катаральный гингивит. Выраженная синюшность краевой десны, твердые зубные отложения

КЛИНИЧЕСКАЯ КАРТИНА

Характерные признаки катарального гингивита:

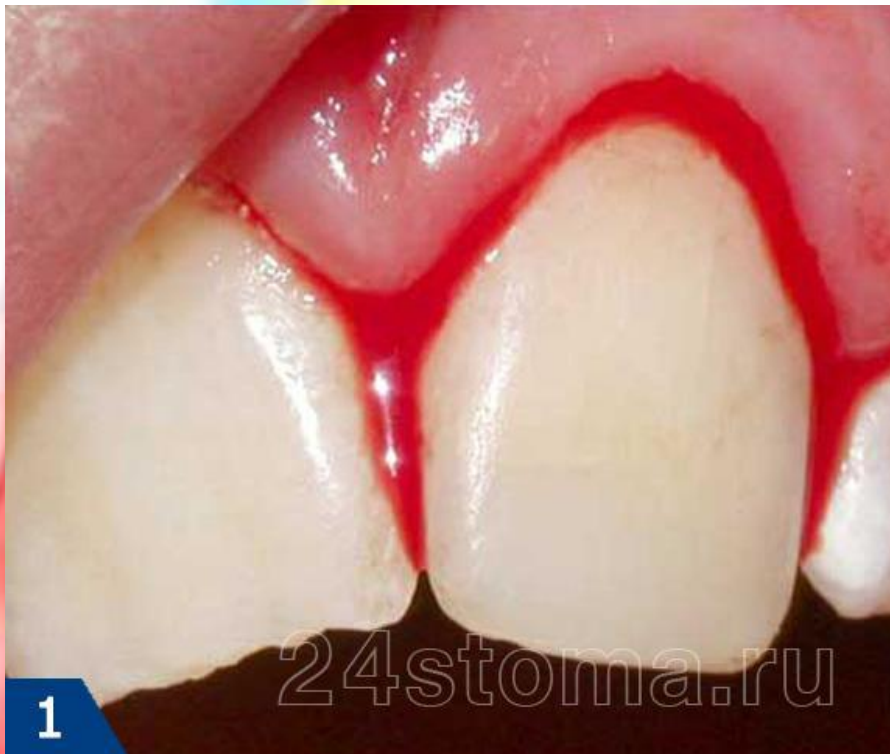- **заболевание выявляют у детей и подростков или у лиц молодого возраста**
- **десна гиперемирована, отёчна или в области всех зубов, или нескольких зубов**
- **зубодесневое соединение сохранено**
- **имеется неминерализованный зубной налёт и (или) зубной камень**

24stoma.ru

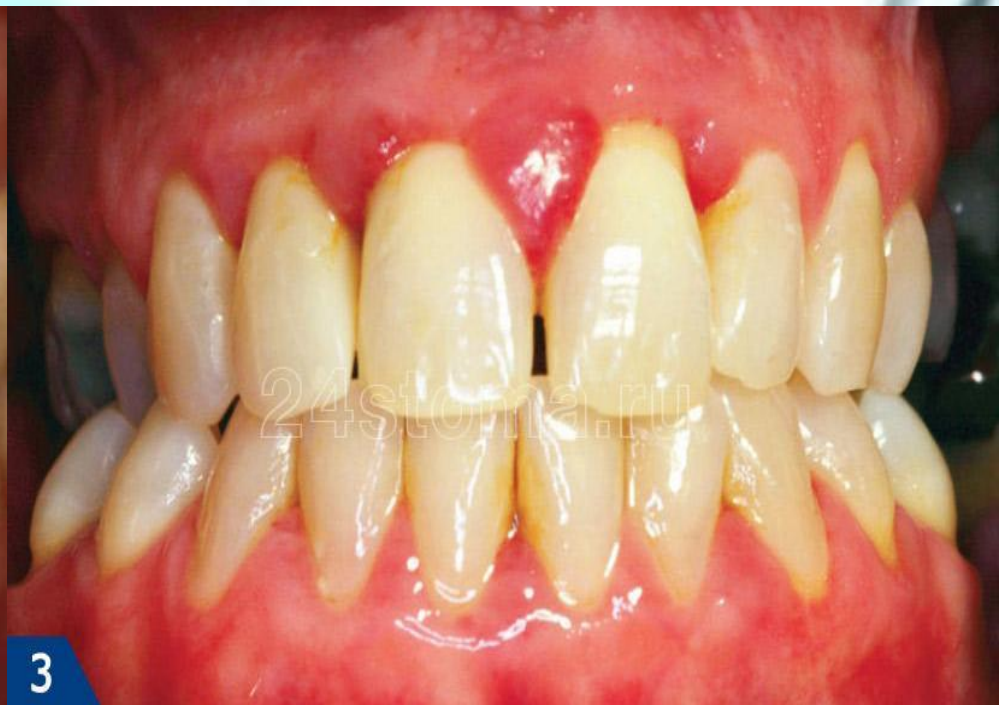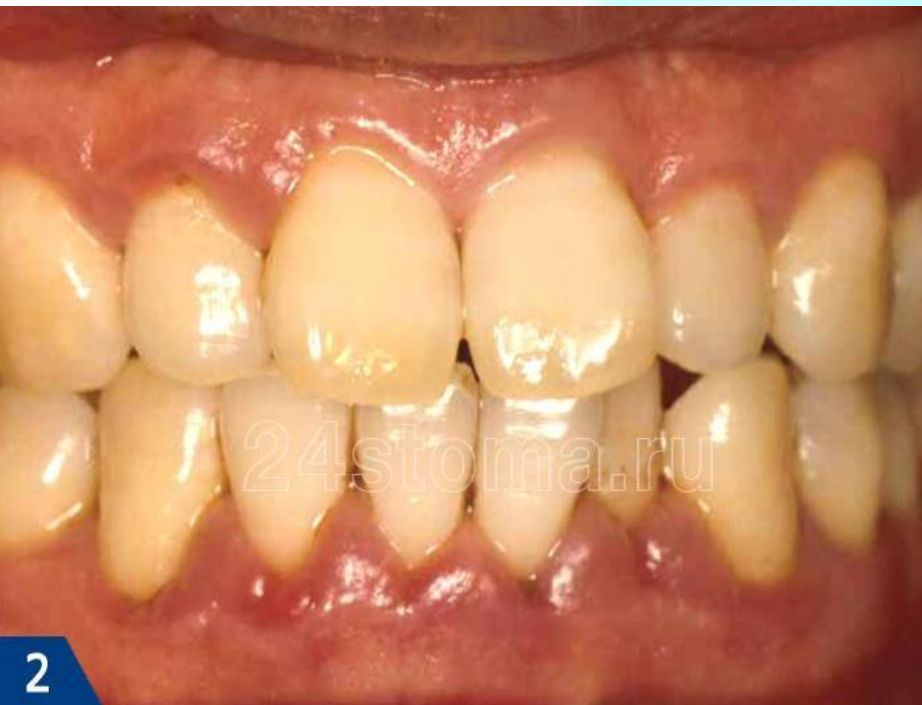1

Катаральный гингивит. Скопление мягкого зубного налета у шеек зубов, покраснение краевой десны

- **в зависимости от интенсивности воспаления отмечается разная степень кровоточивости, но зондовая проба на кровоточивость всегда положительная**
- **на рентгенограмме нет признаков деструкции межальвеолярных перегородок**

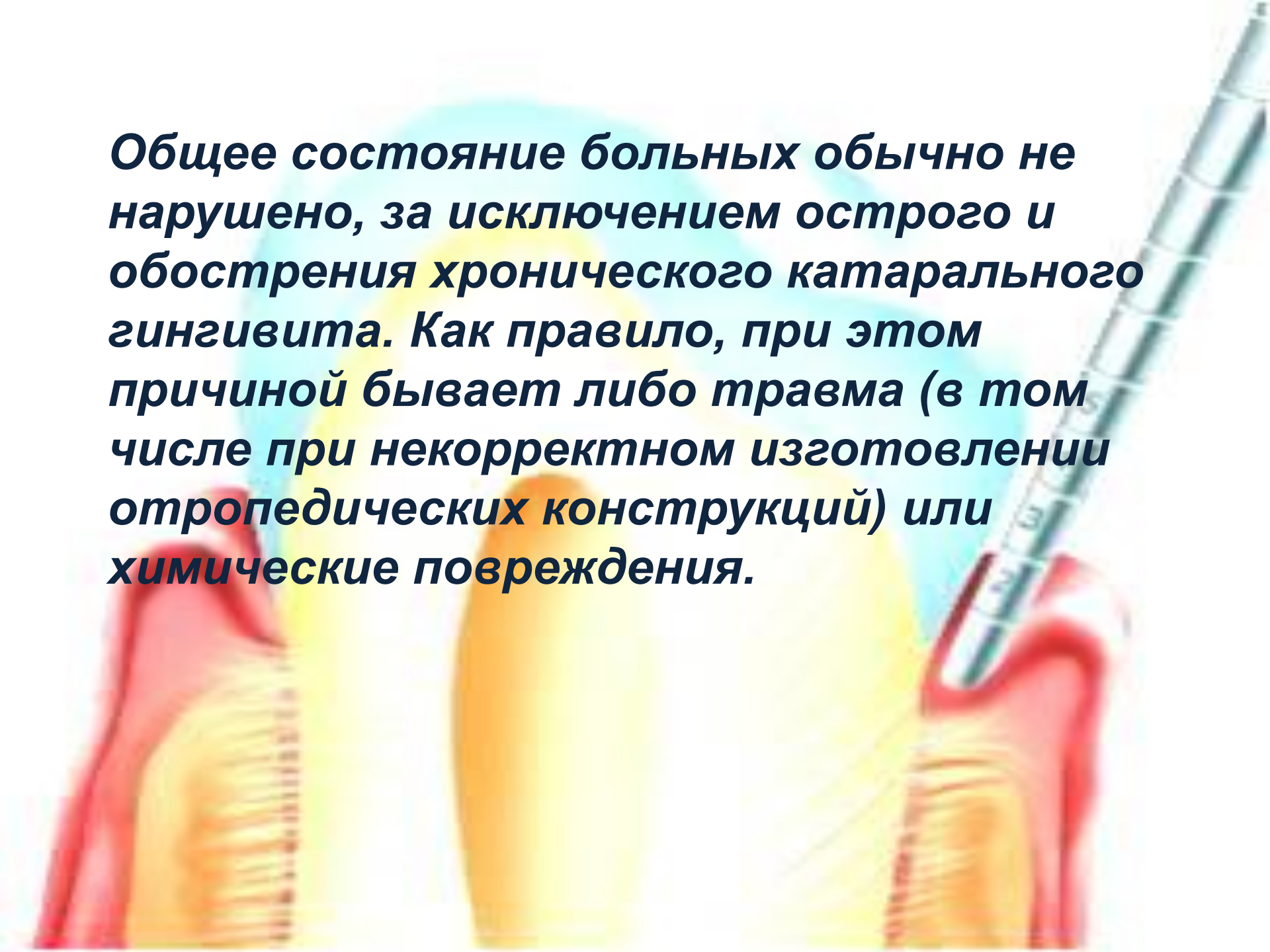


Кровоточивость десен



Катаральный гингивит пр беременности

Общее состояние больных обычно не нарушено, за исключением острого и обострения хронического катарального гингивита. Как правило, при этом причиной бывает либо травма (в том числе при некорректном изготовлении ортопедических конструкций) или химические повреждения.



ЖАЛОБЫ

На кровоточивость десны при чистке зубов и неприятный запах изо рта.

ОБЪЕКТИВНО

Десна - десневые сосочки и свободная десна гипермированы, отечны с цианотичным оттенком, при зондировании десневой борозды возникает кровоточивость, эпителиальное приращение не нарушено.

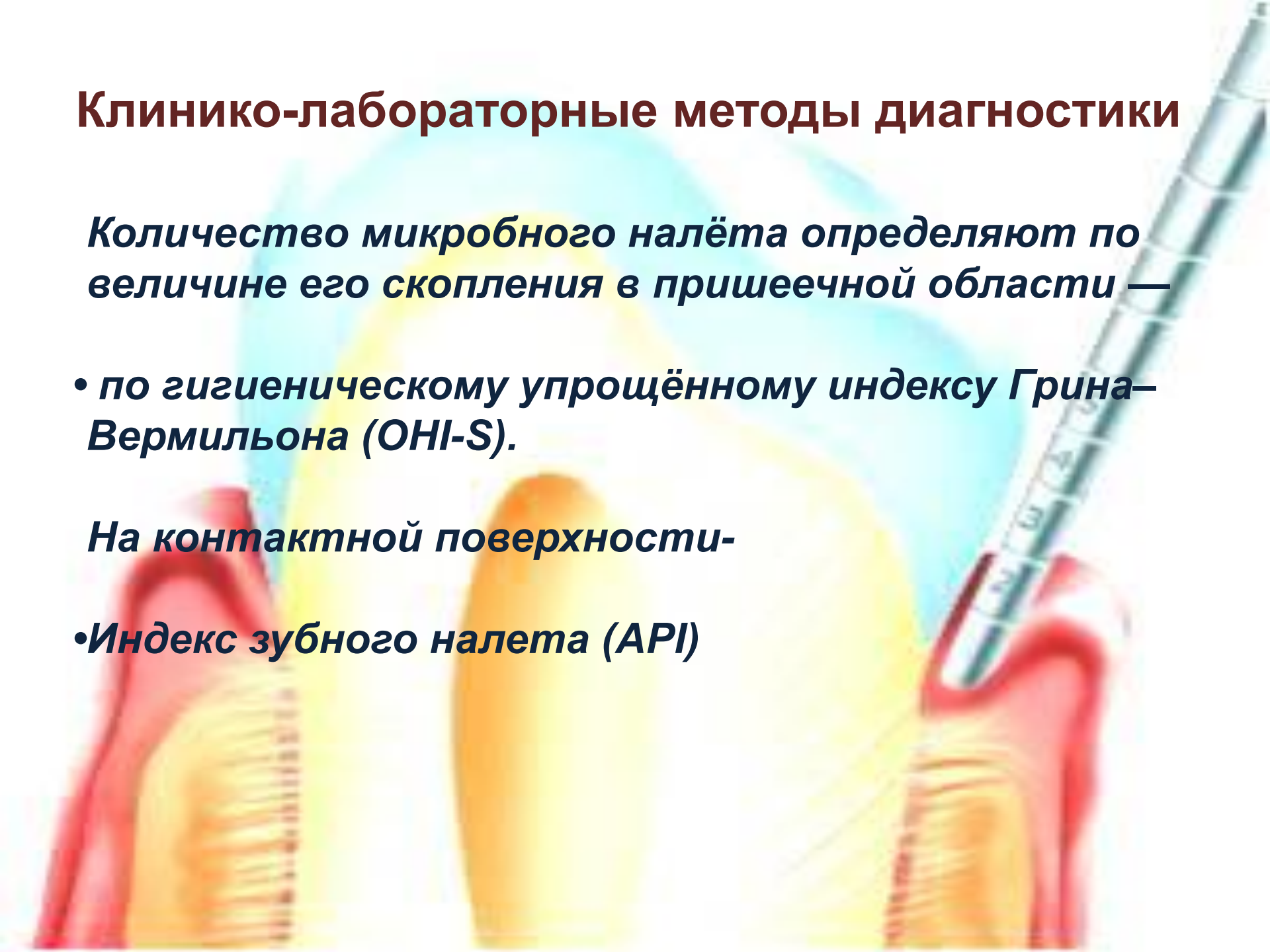
Клинико-лабораторные методы диагностики

Количество микробного налёта определяют по величине его скопления в пришеечной области —

- *по гигиеническому упрощённому индексу Грина–Вермильона (ОHI-S).*

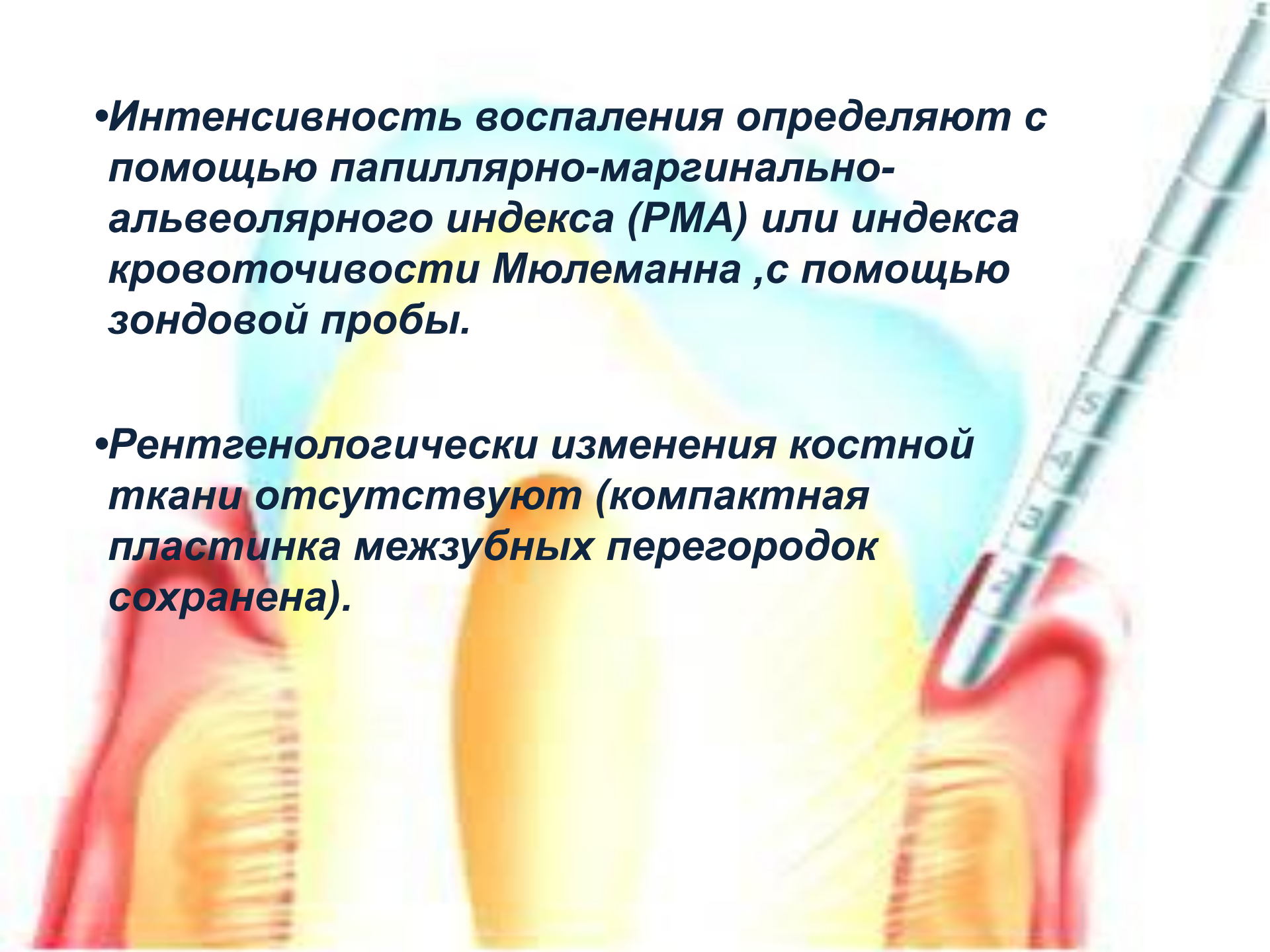
На контактной поверхности-

- *Индекс зубного налета (API)*



•Интенсивность воспаления определяют с помощью папиллярно-маргинально-альвеолярного индекса (РМА) или индекса кровоточивости Мюлеманна ,с помощью зондовой пробы.

•Рентгенологически изменения костной ткани отсутствуют (компактная пластинка межзубных перегородок сохранена).




Катаральный хронический гингивит дифференцируют с



- *Гипертрофический гингивит
(отечная форма)*



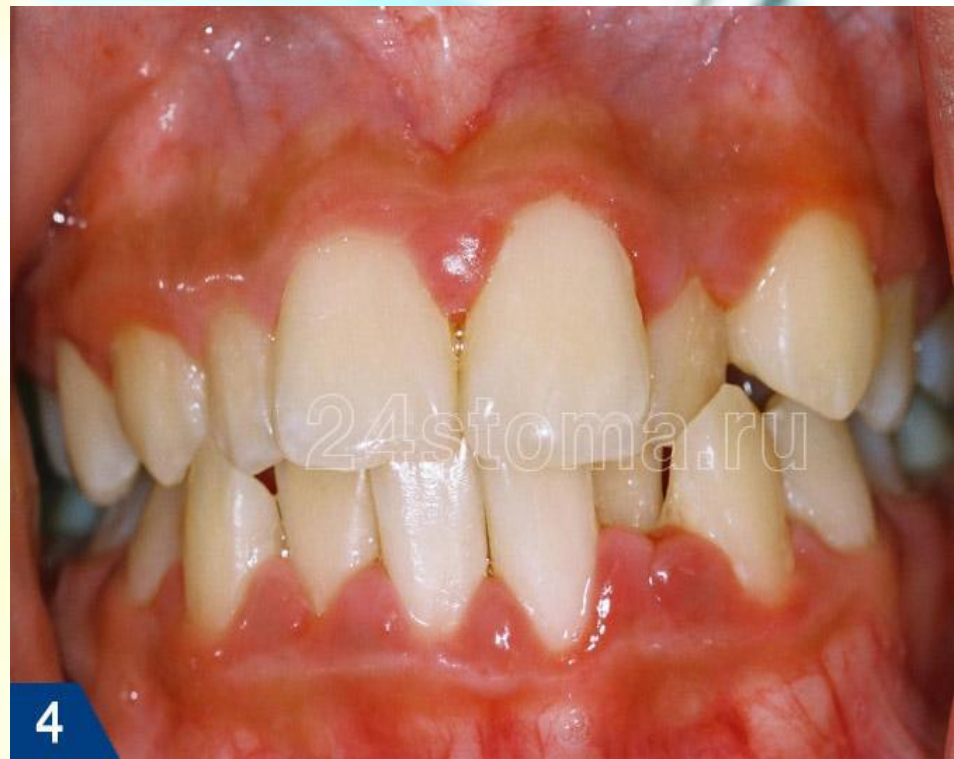- *Медикаментозный гингивит*



- *Хронический генерализованный
пародонтит легкой степени
тяжести*

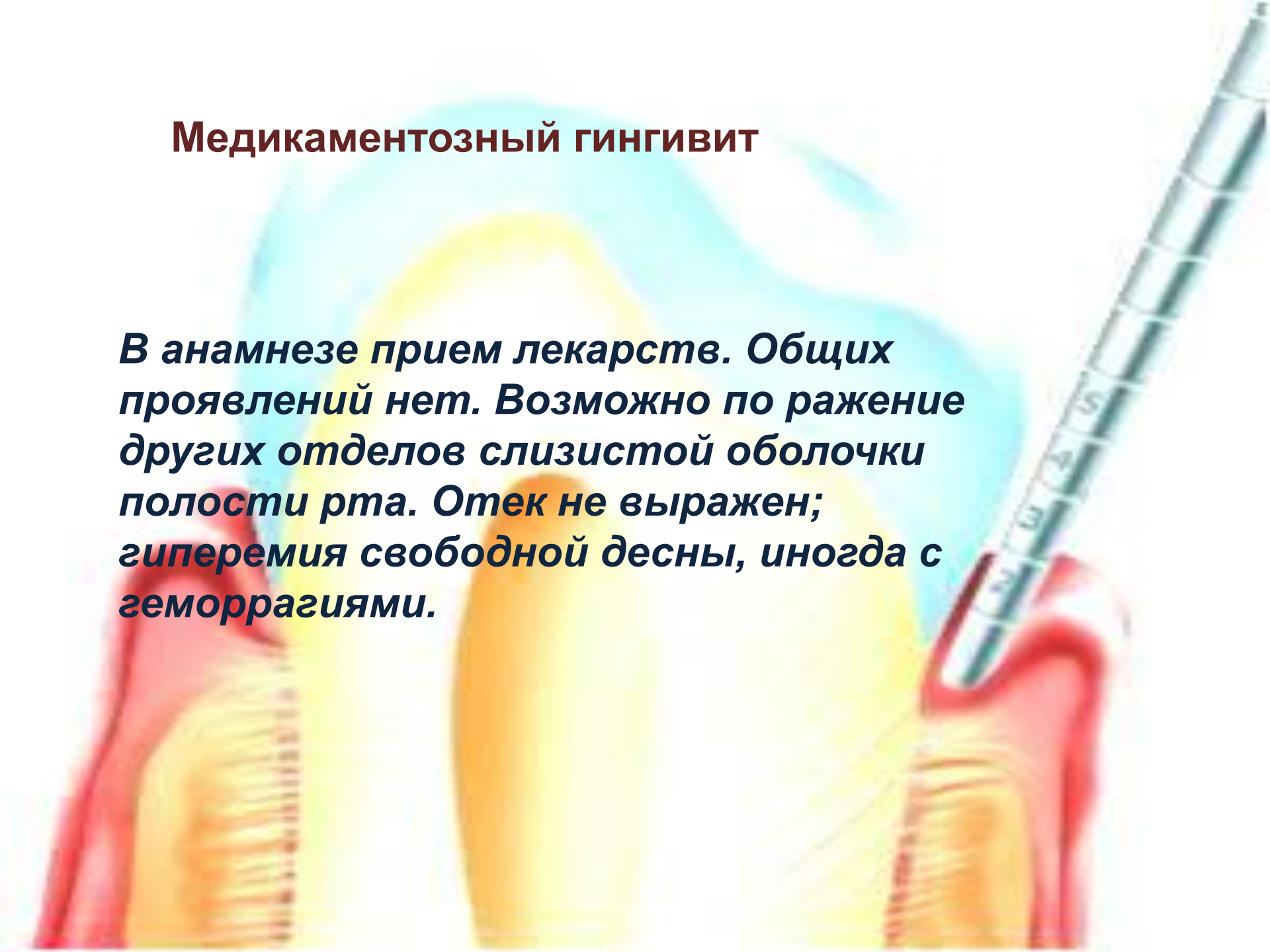
• Гипертрофический гингивит (отечная форма)

Гипертрофический гингивит не сопровождается острыми явлениями. Наблюдается преимущественно у детей, подростков и беременных. Медленно развивается и долго сохраняется.



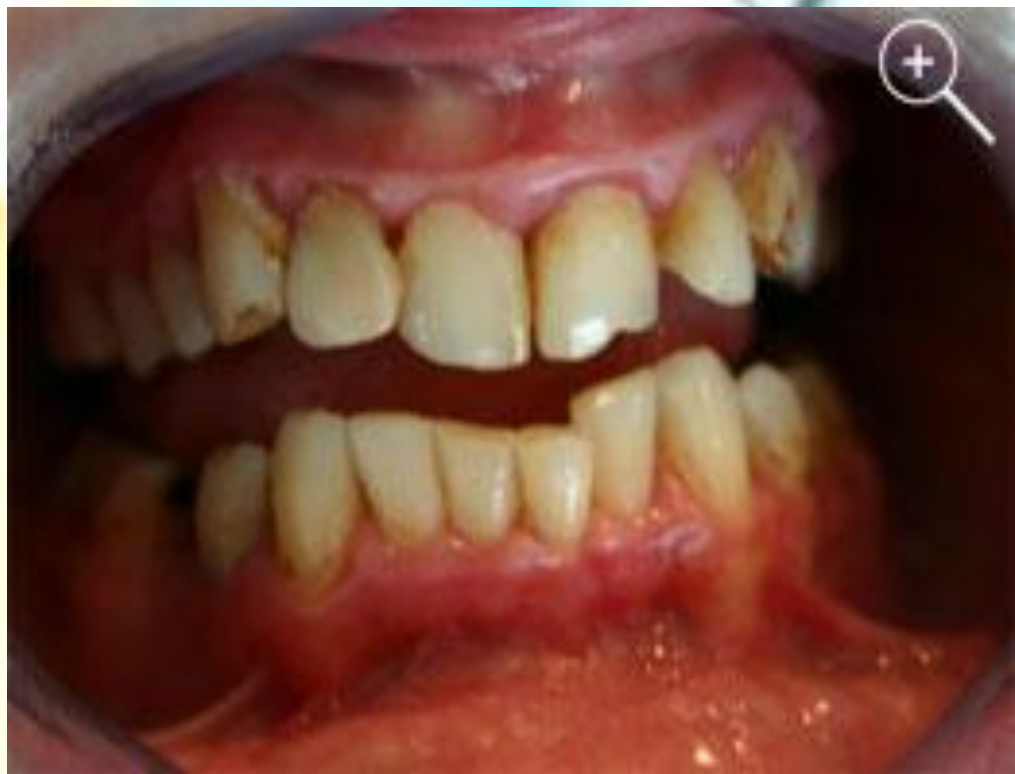Медикаментозный гингивит

В анамнезе прием лекарств. Общих проявлений нет. Возможно поражение других отделов слизистой оболочки полости рта. Отек не выражен; гиперемия свободной десны, иногда с геморрагиями.



Хронический генерализованный пародонтит легкой степени тяжести

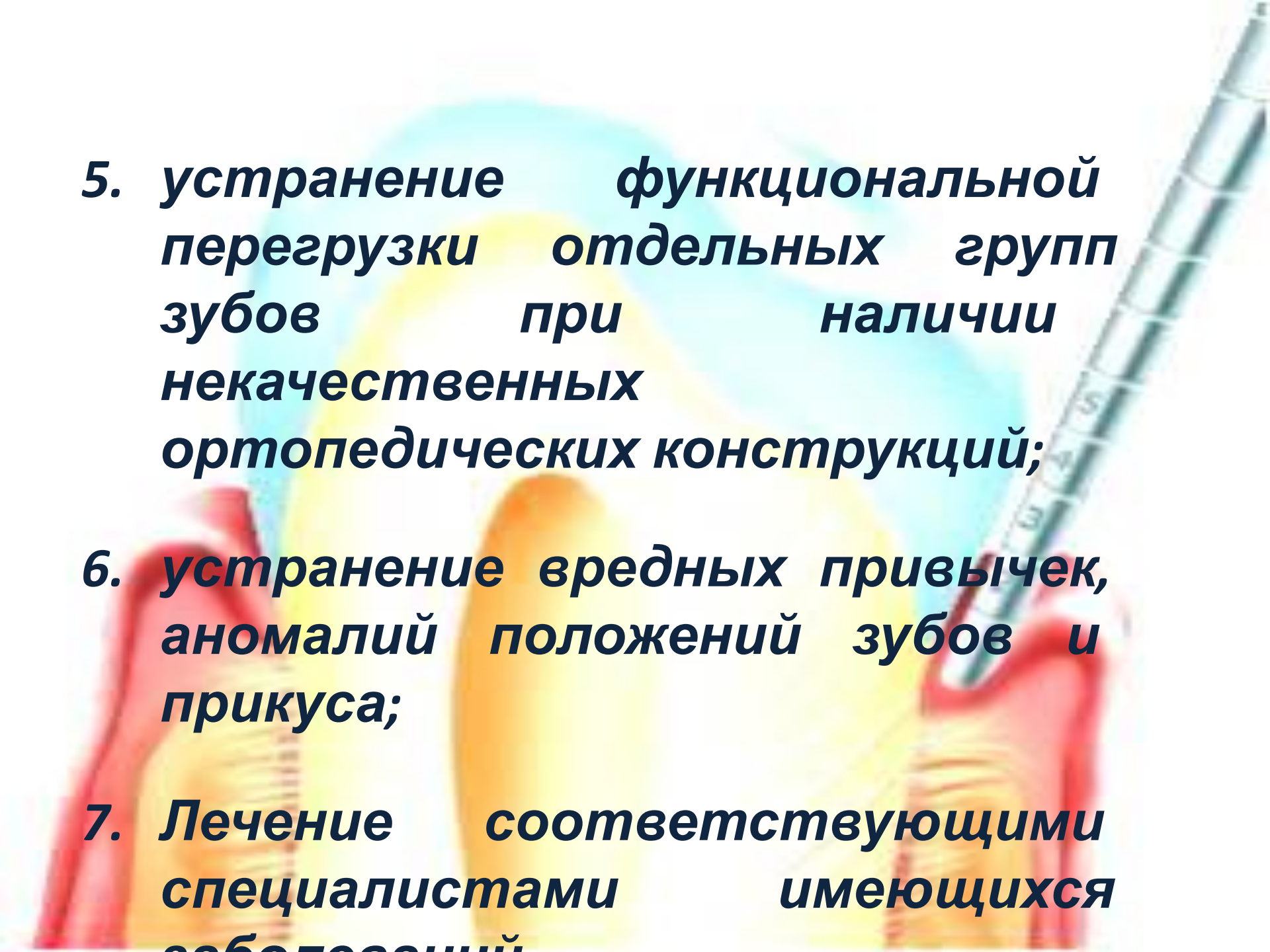
При пародонтите определяется симптом кармана, на рентгенограмме определяются признаки воспалительной резорбции костной ткани межзубных перегородок.



ЛЕЧЕНИЕ

Принципы этиотропной терапии

- 1. устранение микробного налета, предупреждение его образования;**
- 2. удаление назубных минерализованных отложений;**
- 3. пломбирование кариозных полостей с восстановлением контактных пунктов;**
- 4. выравнивание окклюзионной поверхности зубов, путем избирательного пришлифовывания;**

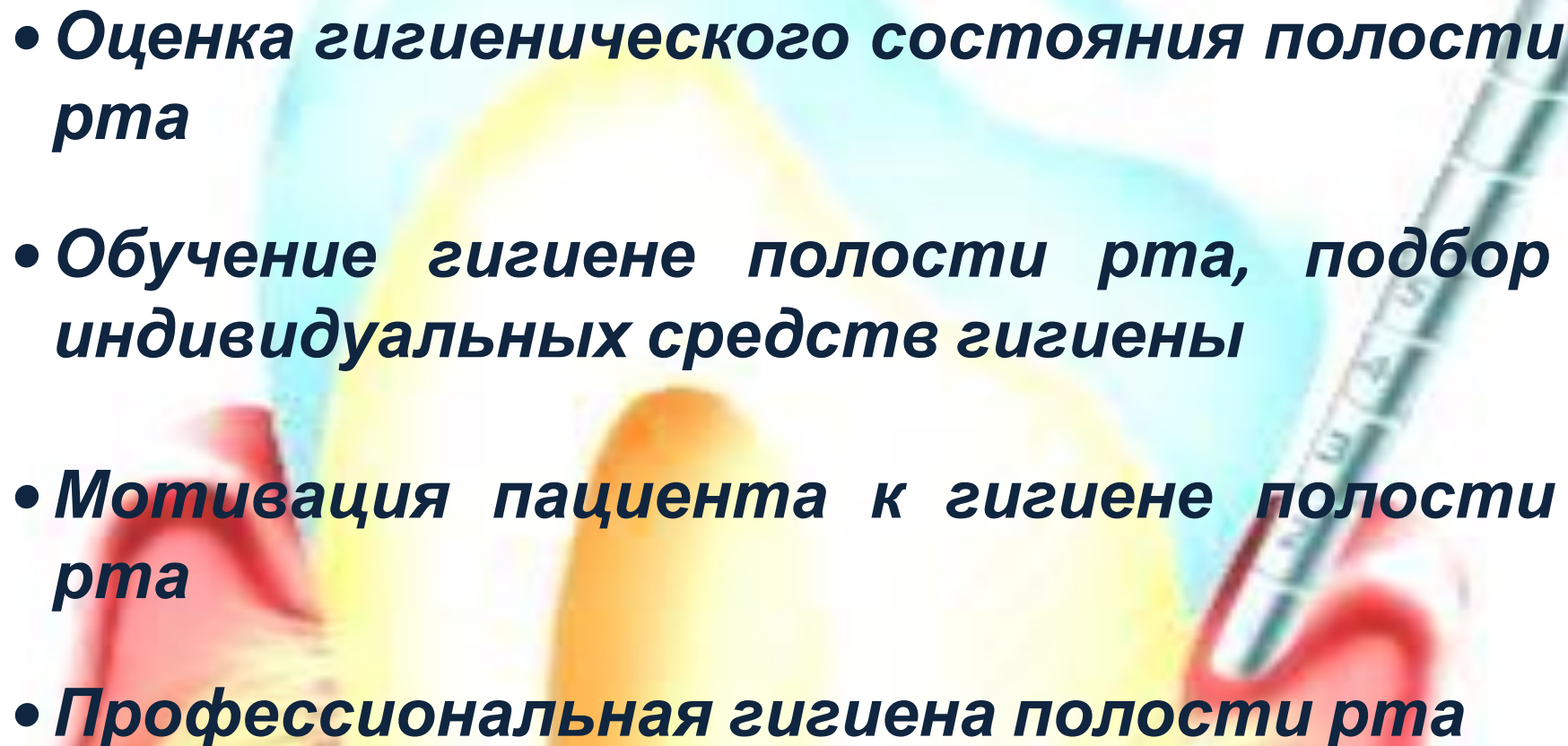


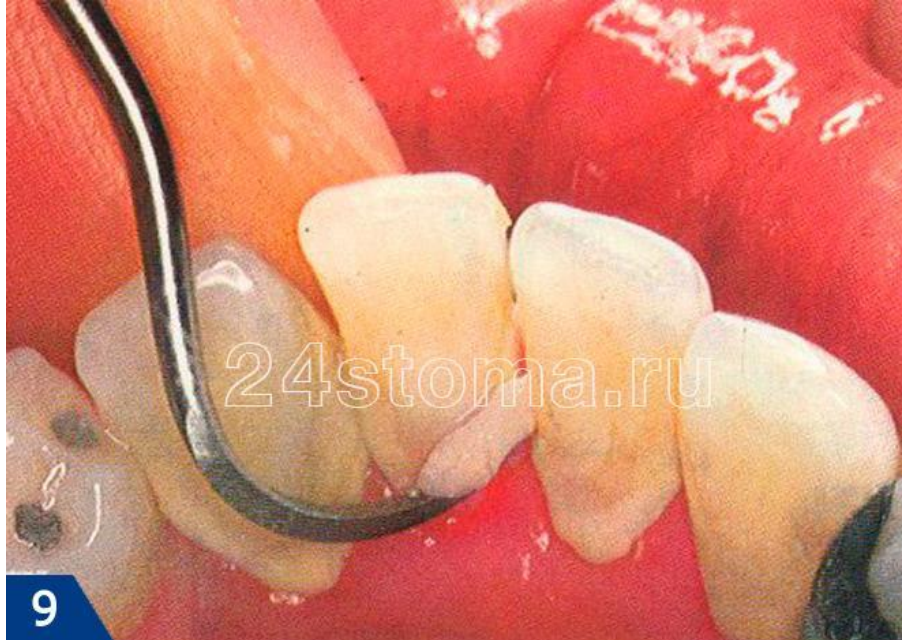5. устранение функциональной перегрузки отдельных групп зубов при наличии некачественных ортопедических конструкций;

6. устранение вредных привычек, аномалий положений зубов и прикуса;

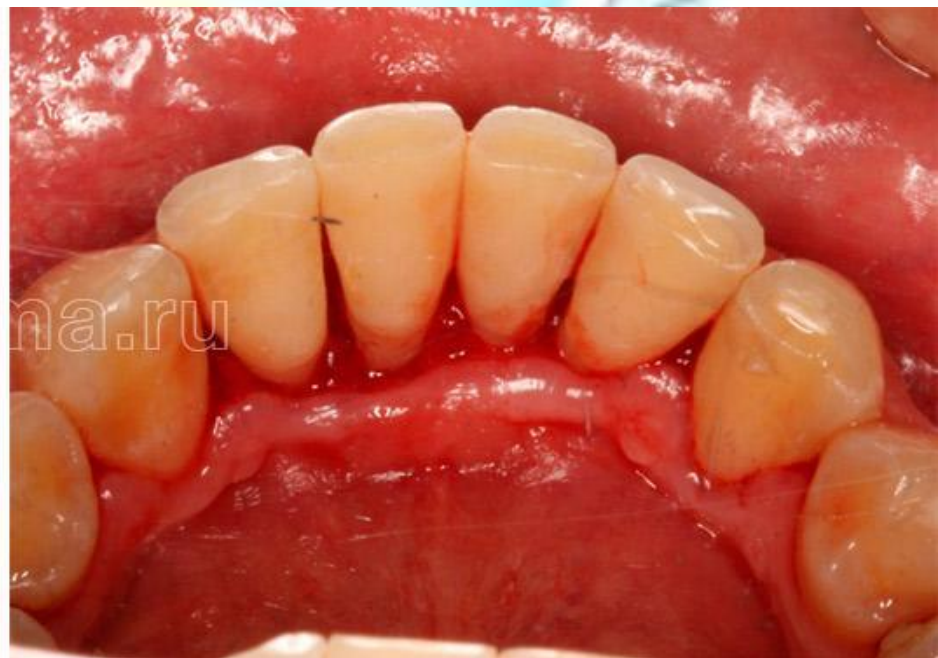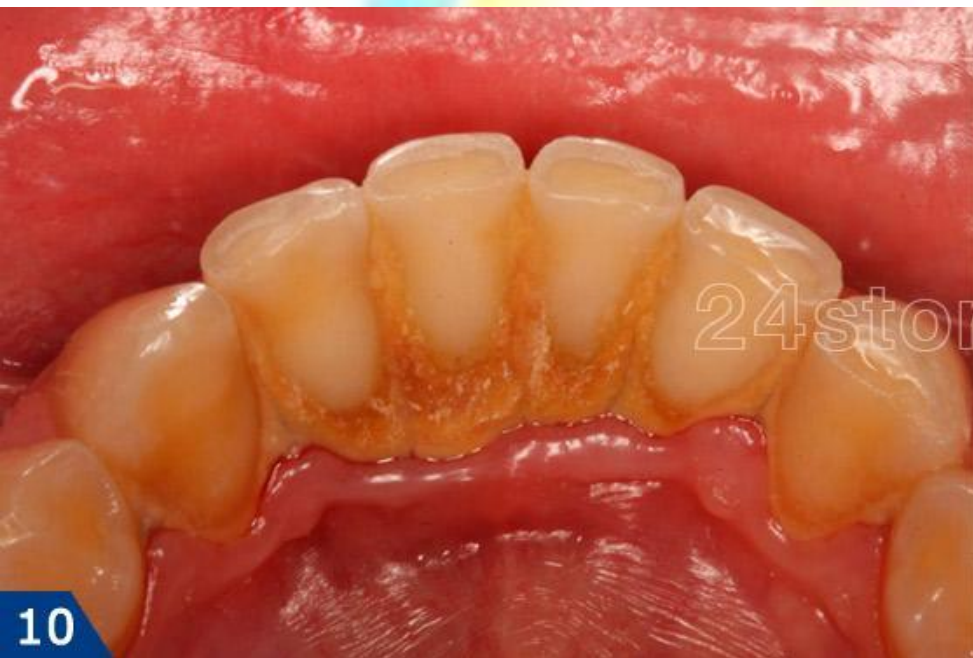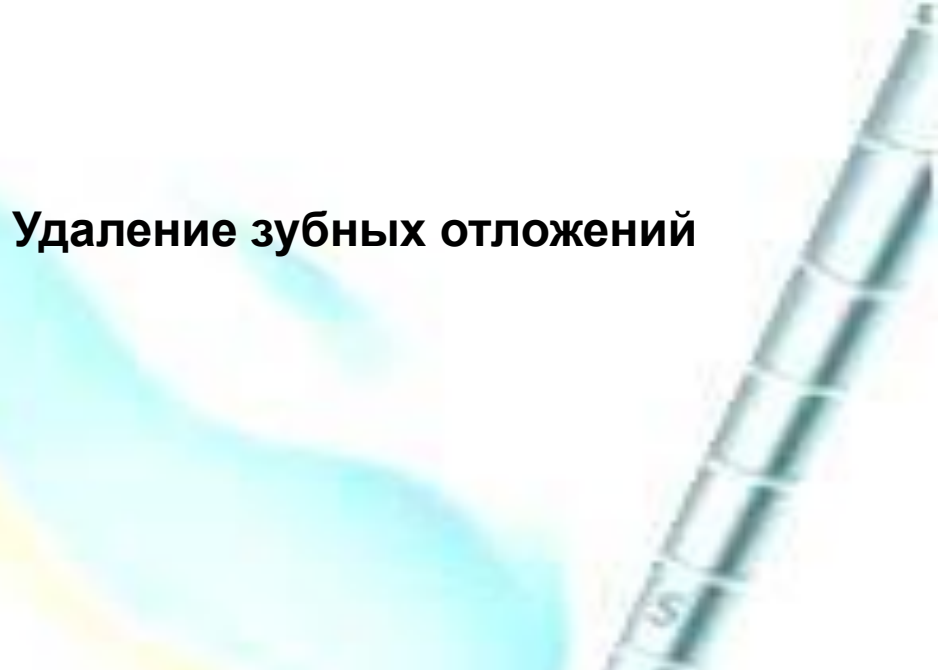
7. Лечение соответствующими специалистами имеющихся заболеваний

План лечения.

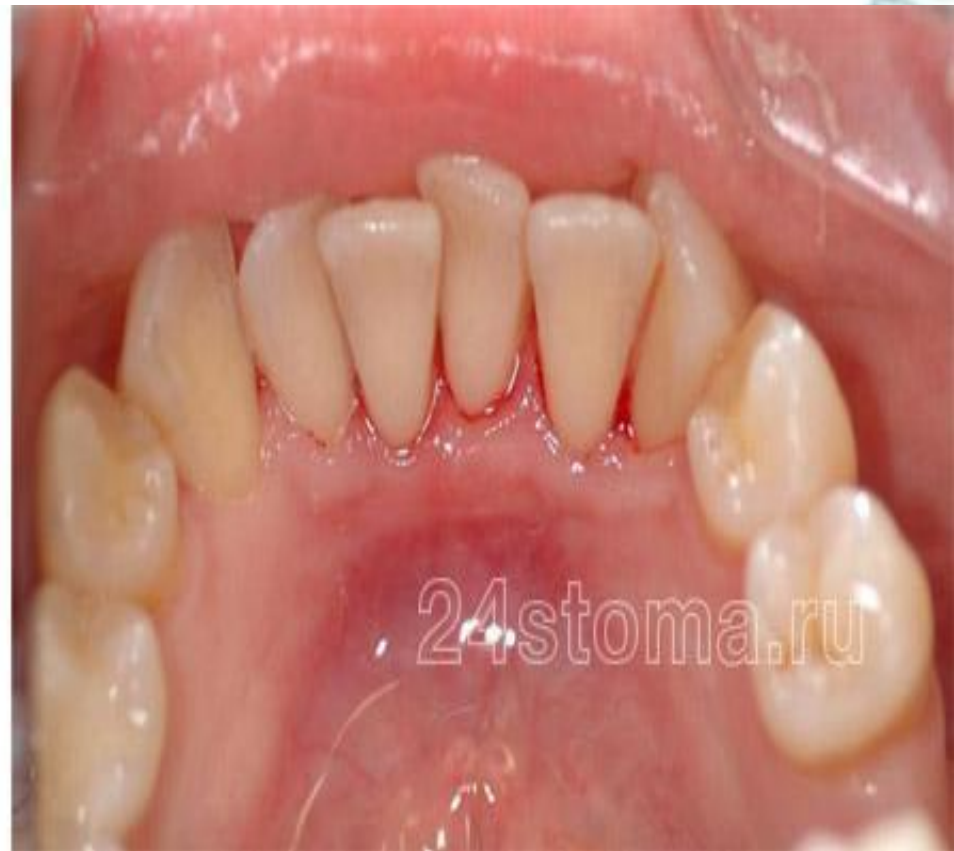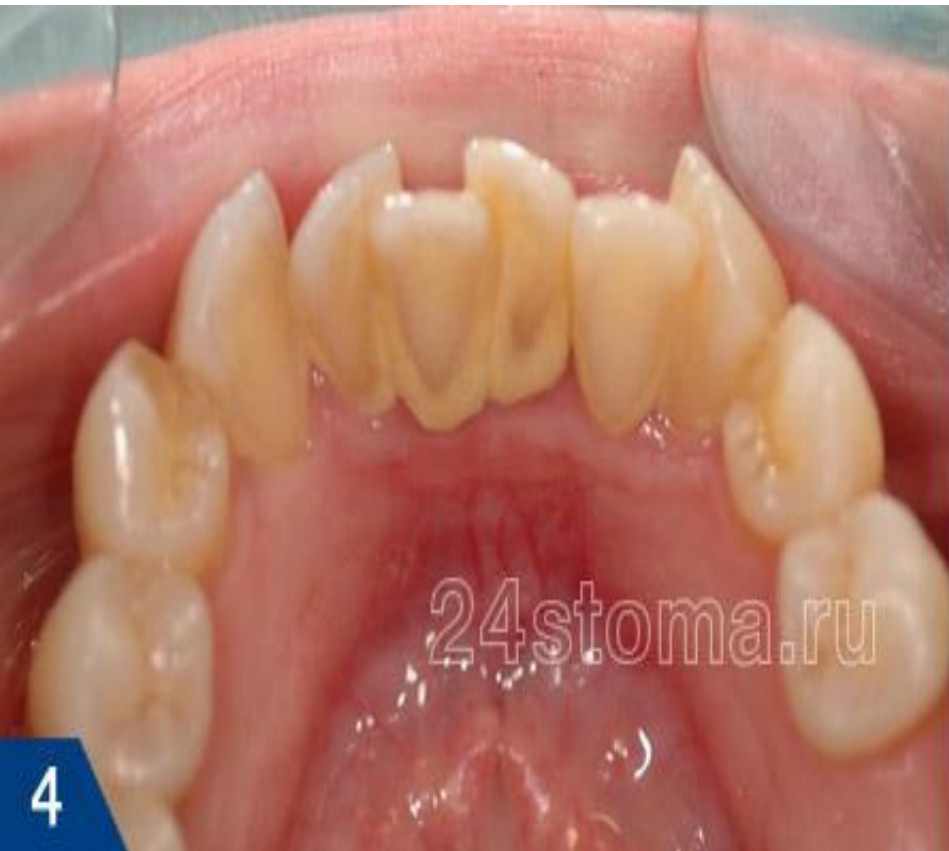- **Оценка гигиенического состояния полости рта**
 - **Обучение гигиене полости рта, подбор индивидуальных средств гигиены**
 - **Мотивация пациента к гигиене полости рта**
 - **Профессиональная гигиена полости рта**
- 
- The background features a soft-focus illustration of dental hygiene items. On the left, a red toothbrush is shown. In the center, a yellow tube of toothpaste stands upright. On the right, a silver dental probe or explorer is visible, angled downwards. The overall aesthetic is clean and clinical, with a light blue and yellow color palette.



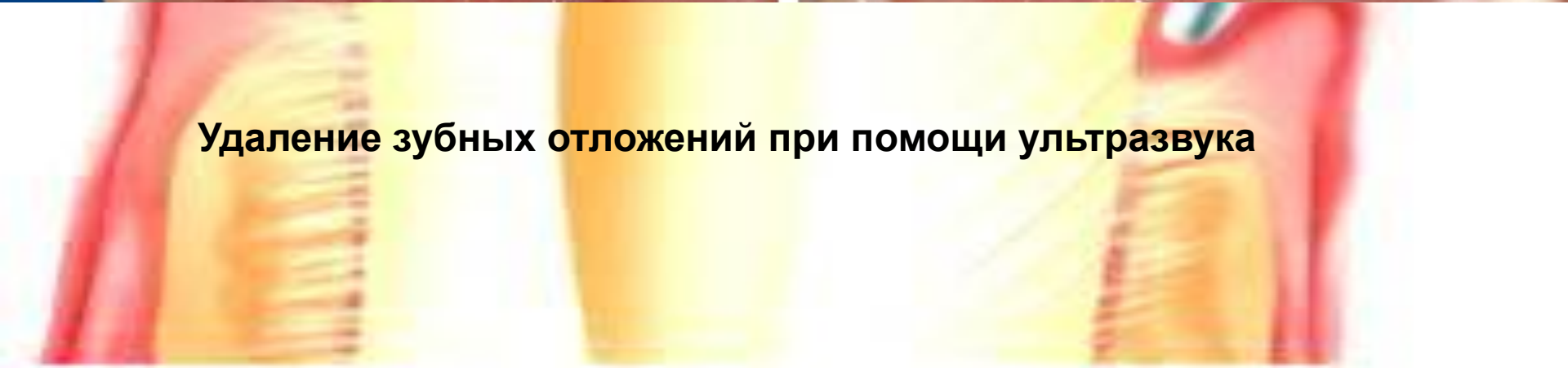
Удаление зубных отложений




Снятие зубных отложений ДО и ПОСЛЕ

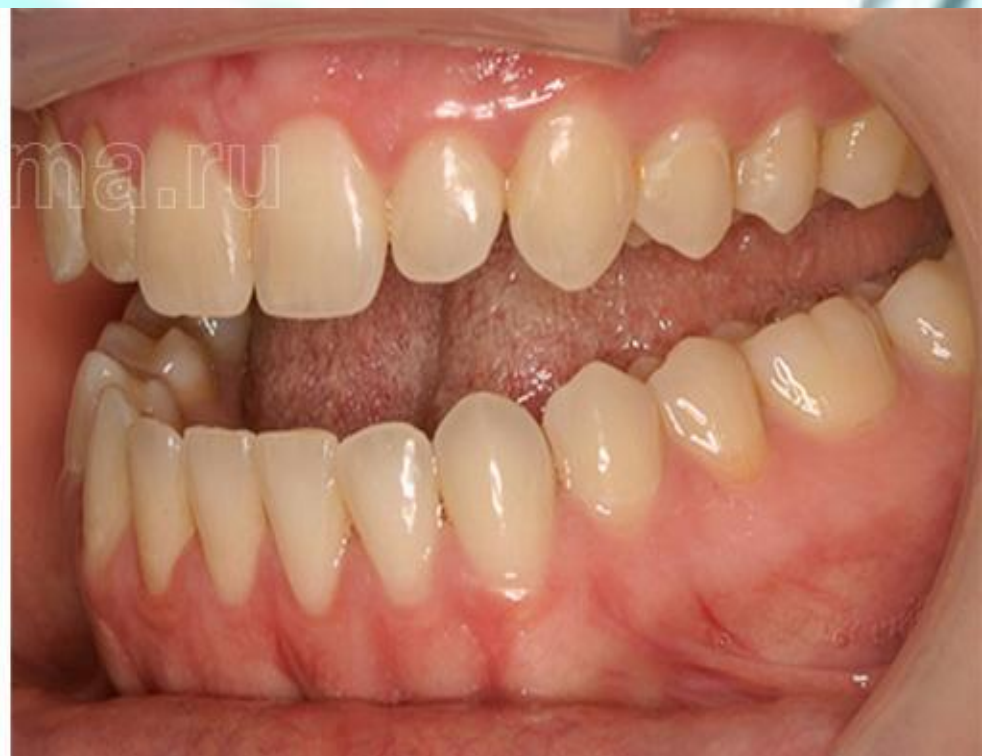
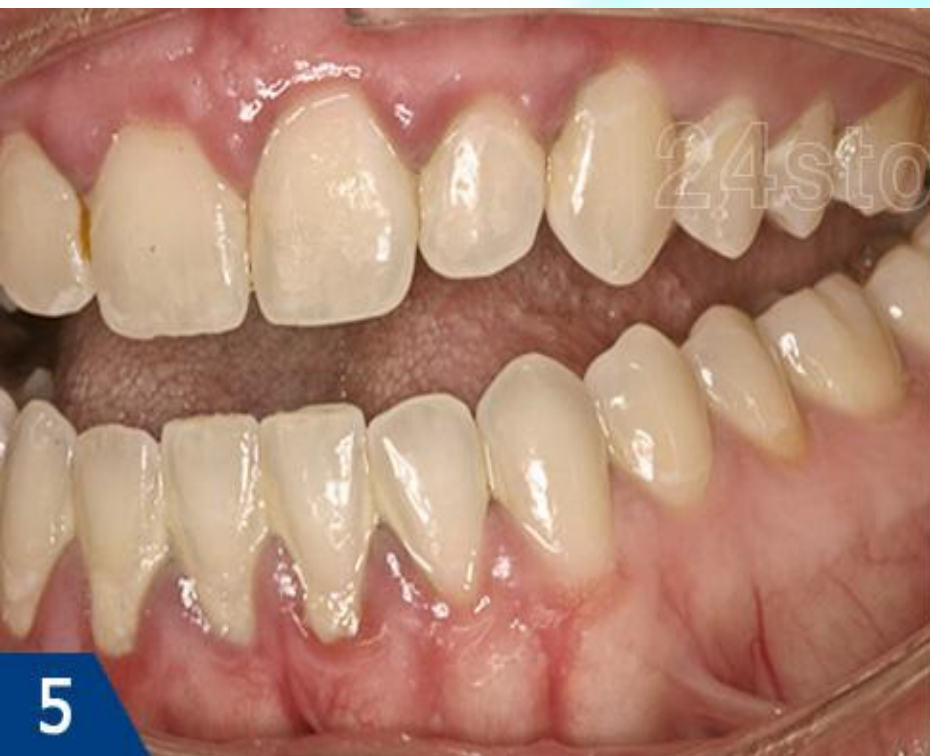
Удаление зубных отложений при помощи ультразвука

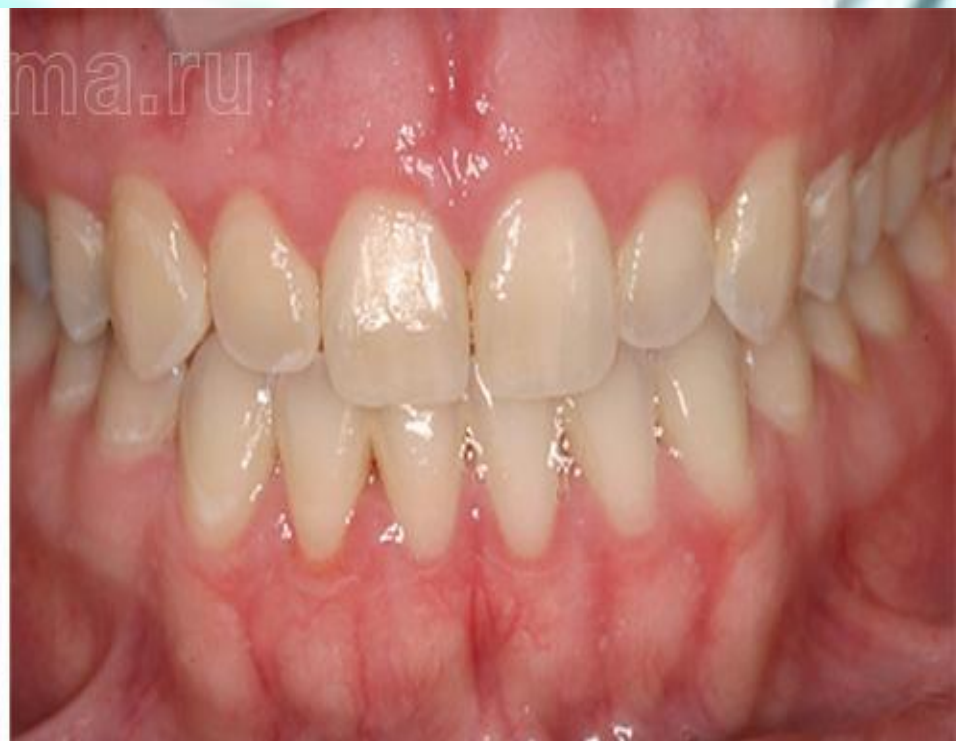
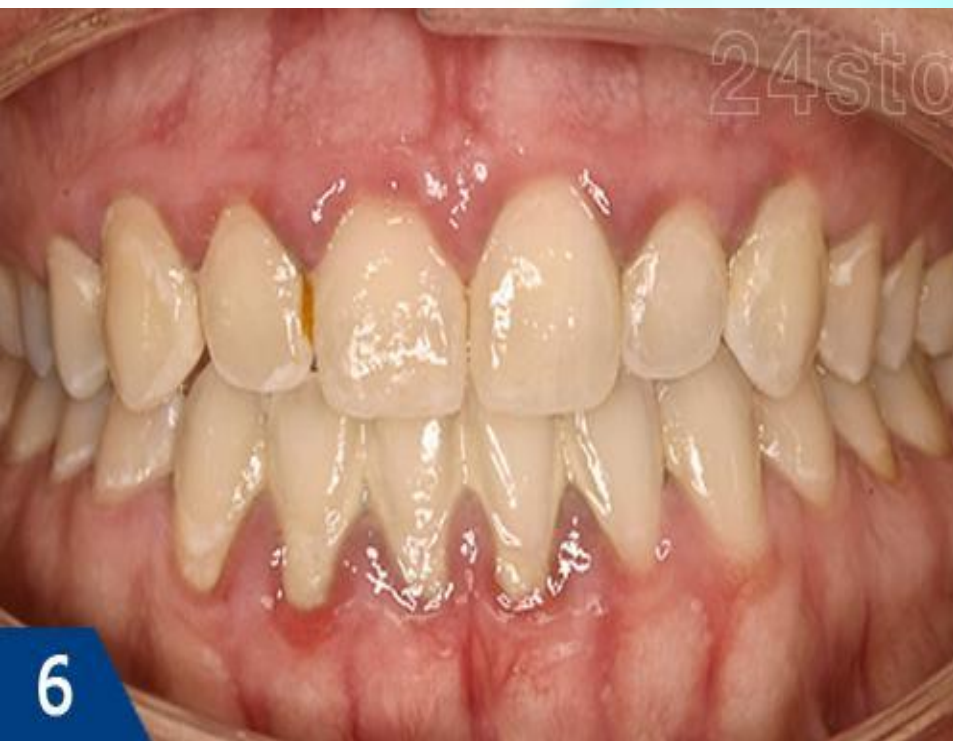
- **Контроль гигиены (на 2, 7, 14, 21 сутки), контролируемая чистка зубов**
- **Местная противовоспалительная терапия: обработка полости рта (полоскание) раствором «Хлоргексидина» 0,06%, аппликации на десну геля «Метрогил Дента».**





Лечение катарального гингивита ДО и ПОСЛЕ



Лечение катарального гингивита ДО и ПОСЛЕ



Winking happy smiling tooth



**Спасибо
за
внимание**