

# Акселерация развития.

Работа ученицы 10 «М» класса

Гимназии №57

*Поповой Ольги.*

# СКОЛИОЗ

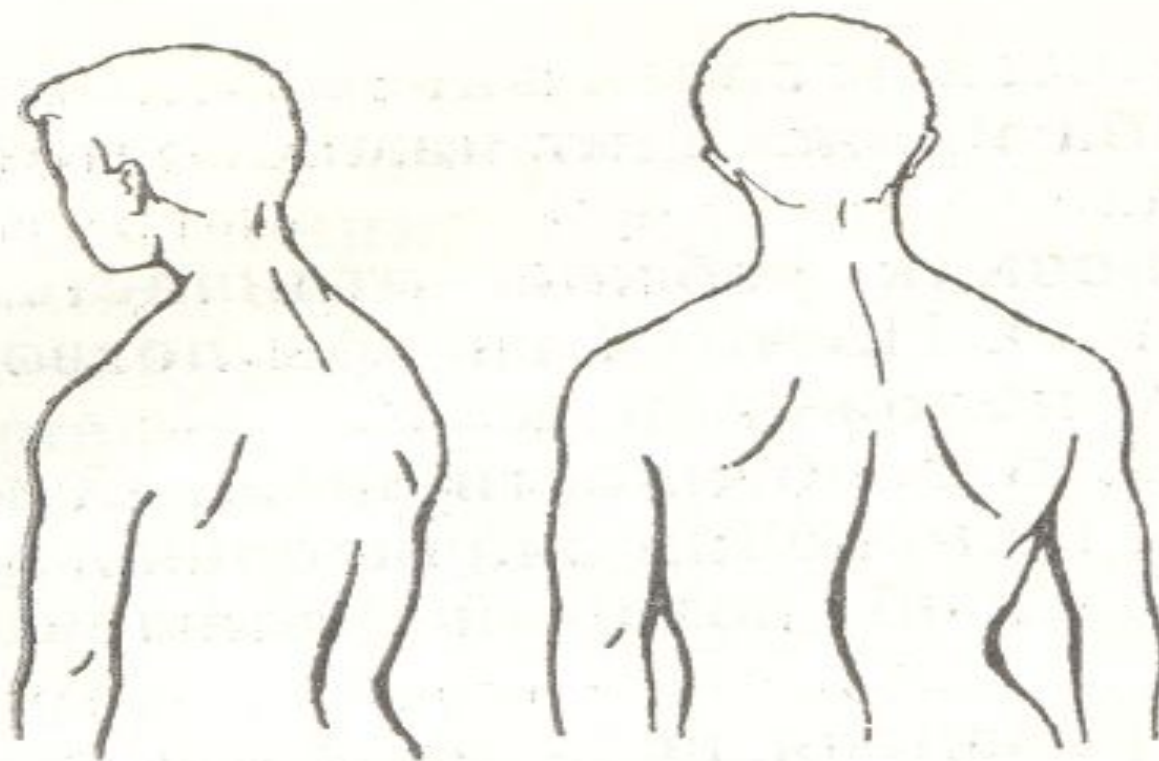


Рис. 28. Боковые искривления позвоночника (сколиозы).

# Стопы

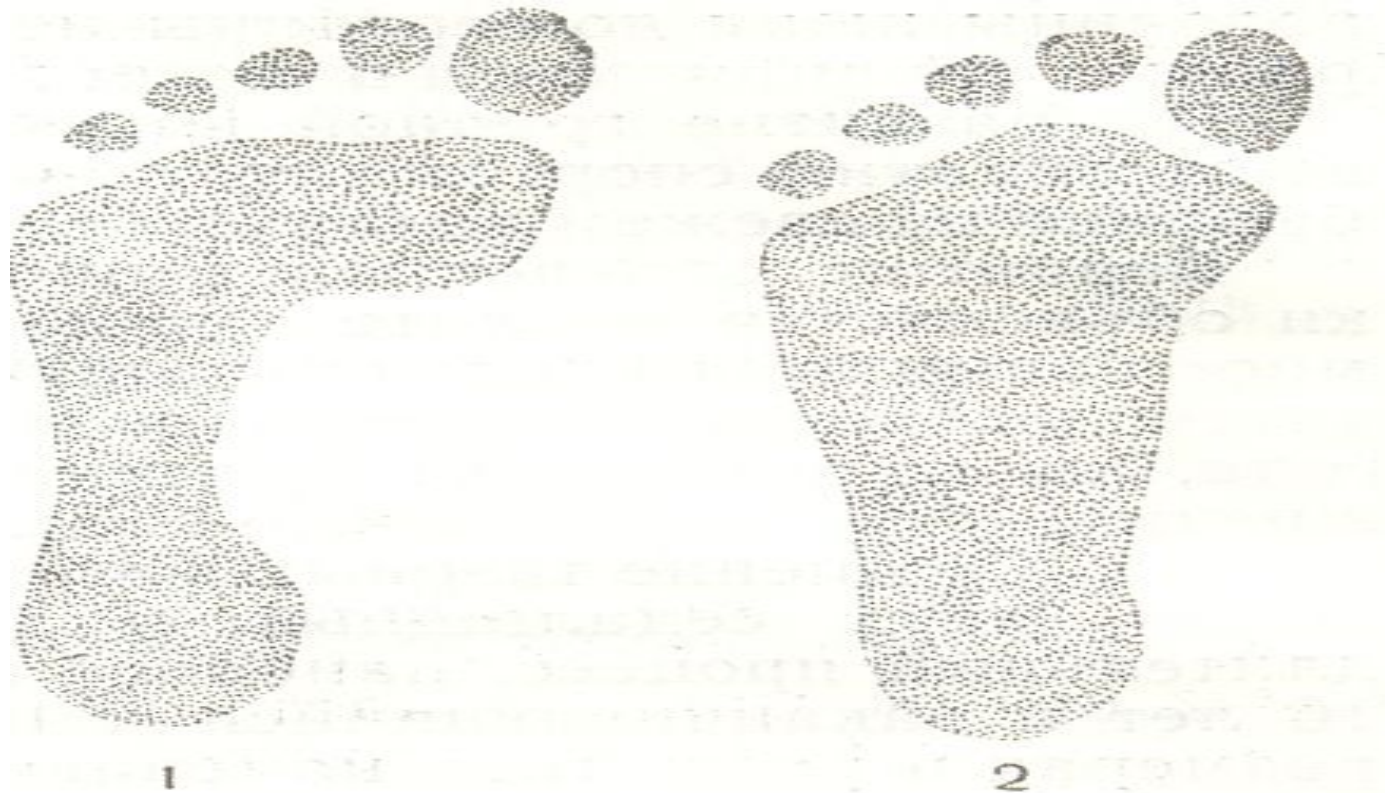

Рис. 29. Отпечатки стоп:

1 — нормальная стопа; 2 — плоская стопа.

# осанка

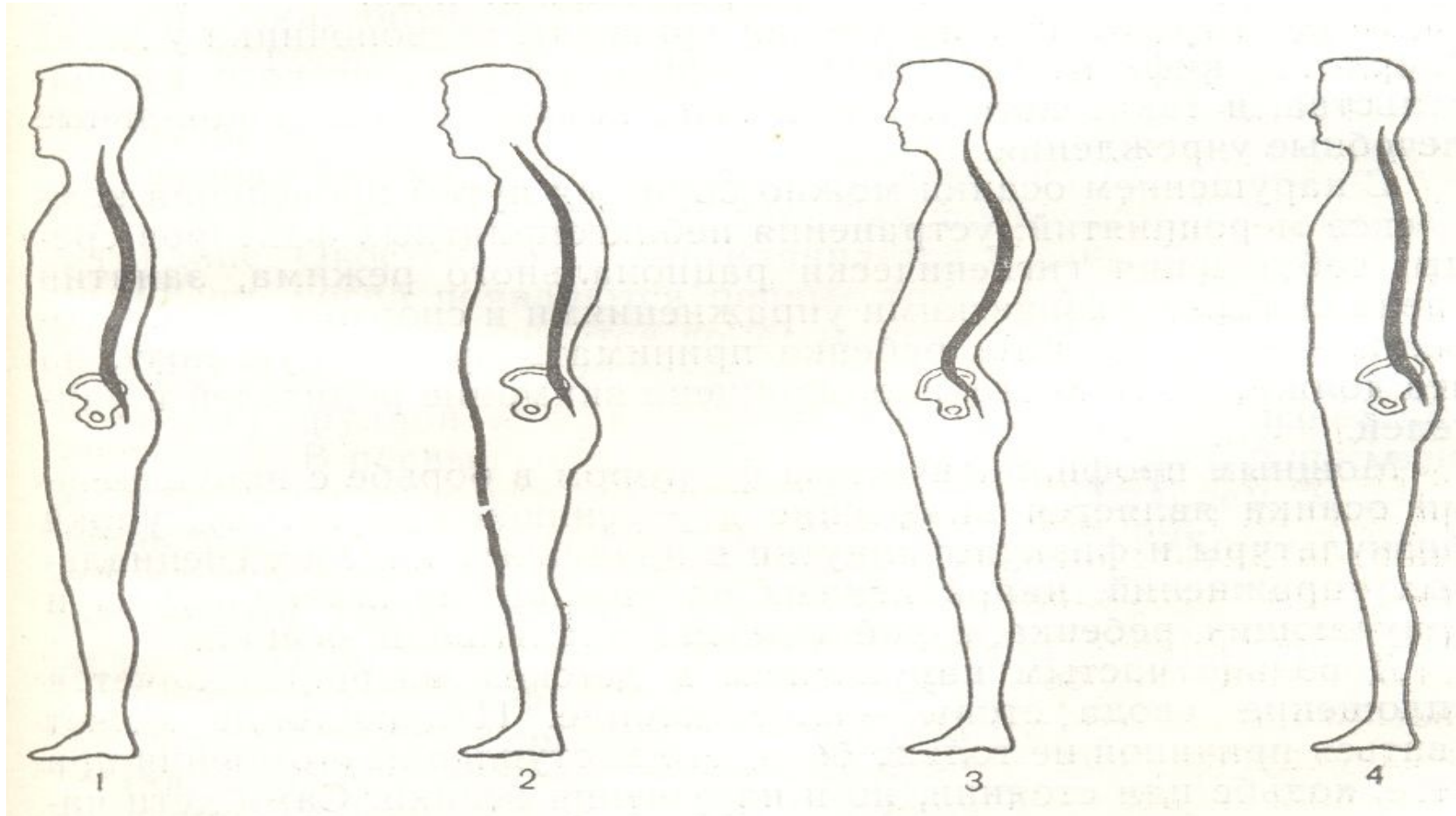


Рис. 27. Правильная (1) и нарушенная (2, 3, 4) осанка:

1 — правильная осанка; 2 — гиперкифоз; 3 — гиперлордоз; 4 — прямой позвоночник.

# Пропорциональность тела

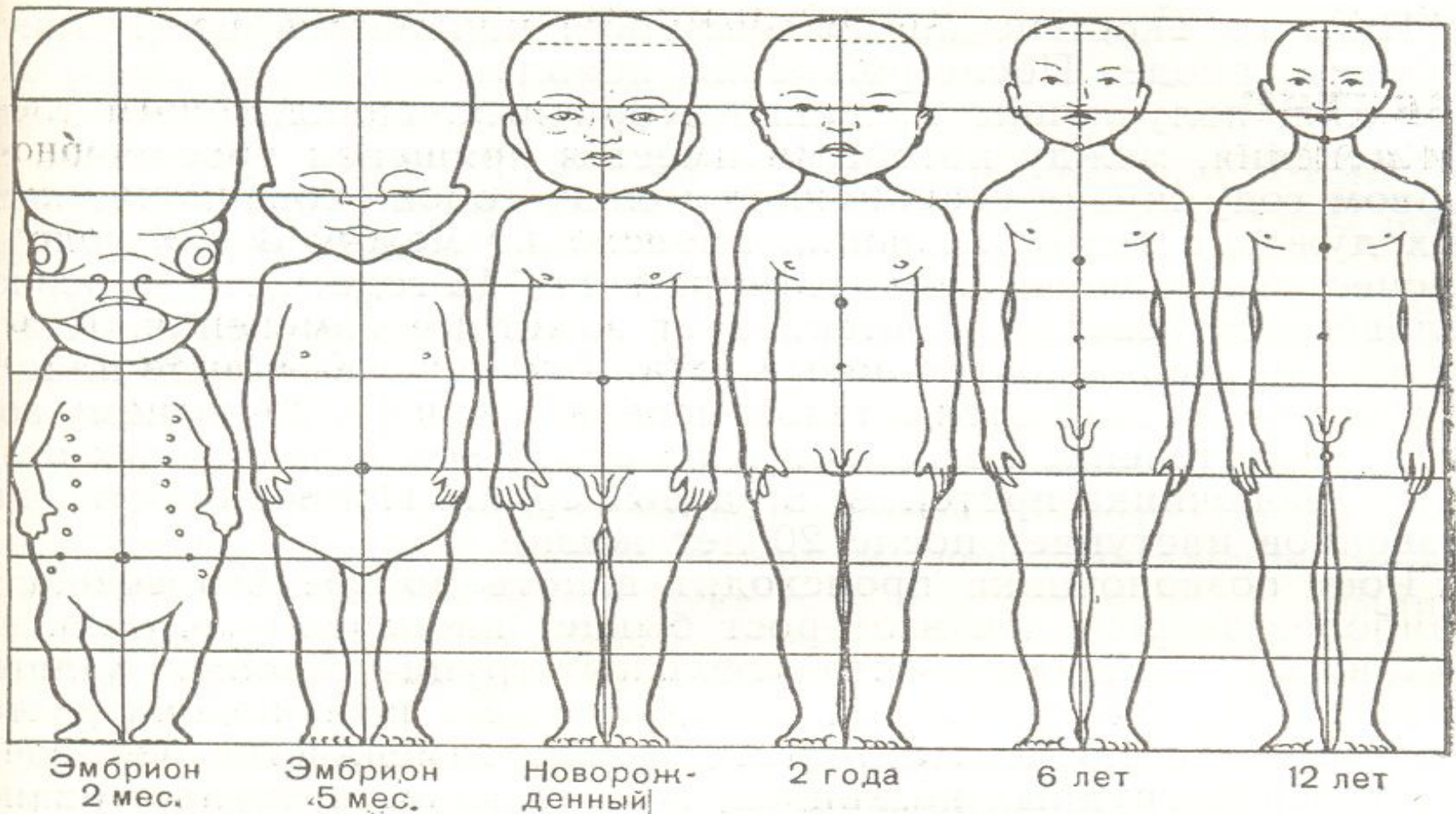


Рис. 26. Изменение пропорций тела с возрастом.