Сердечно – сосудистая система

Взаимодействие звеньев ССС:

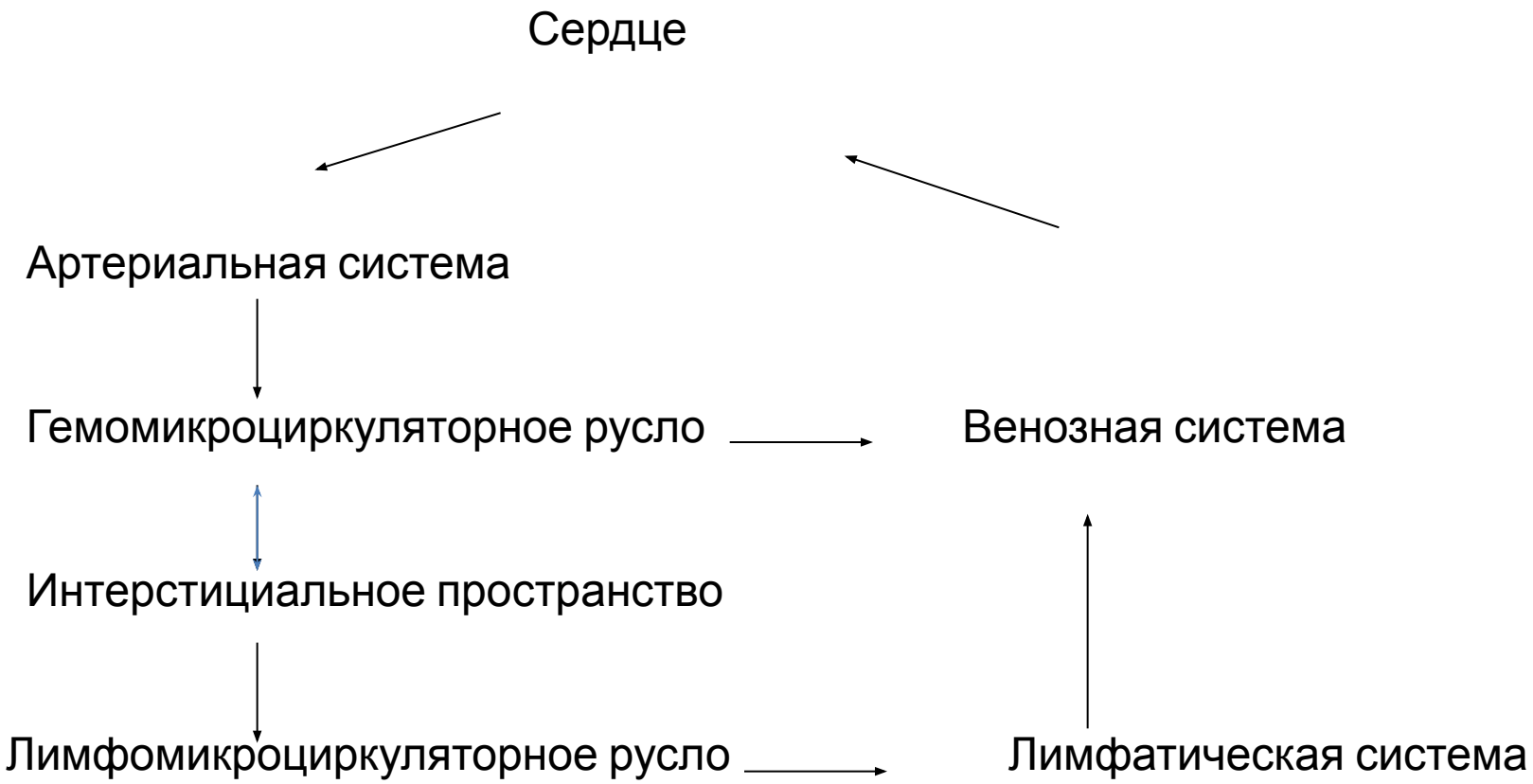

СЕРДЦЕ

- **Хорошие ноги рано или поздно станут спотыкаться; гордая спина согнется; черная борода поседеет; кудрявая голова облысеет; прекрасное лицо покроется морщинами; глубокий взор потускнеет; но доброе сердце подобно солнцу ….. никогда не изменяется и всегда следует верным путем.**
- *Уильям Шекспир*

Сердечно-сосудистая ситема одна из интегрирующих систем в организме

- **В течение суток сердце сокращается около 108000 раз.**
- **В течение жизни – сокращается 2,8-3,1 млрд. раз.**
- **В покое желудочки взрослого человека выталкивают в сосудистую систему около 5 л крови в минуту и около 10000 л в сутки.**
- **Через сердце в течение жизни проходит 225 - 250 млн. л крови.**

СЕРДЦЕ РАСПОЛОЖЕНО В НИЖНЕМ СРЕДНЕМ СРЕДОСТЕНИИ

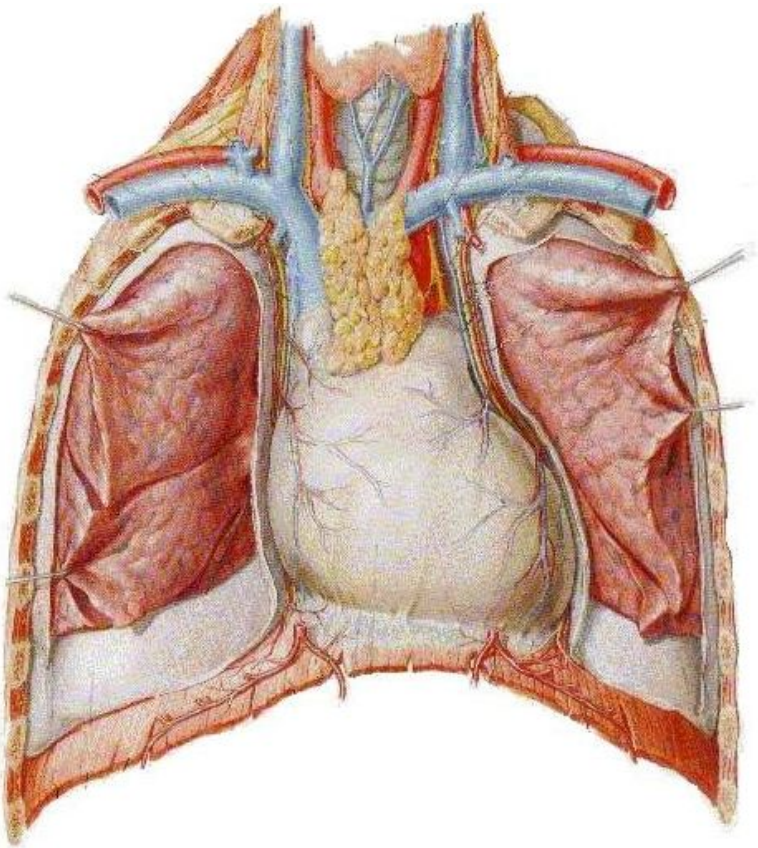

- Верхушка сердца – в 5-ом левом межреберье на 1 -1,5 см кнутри от среднеключичной линии
- Верхняя граница – соединяет хрящи 3-их ребер
- Правая граница – на 1-2см правее грудины с 3-го по 5-ое ребра

ПОЛОЖЕНИЕ СЕРДЦА зависит от:

1. **<u>От типа теллосложения</u>**

- брахиоморфный – сердце расположено более поперечно;
- долихоморфный - более вертикально;
- мезоморфный – косо;
- у новорожденного – сердце лежит поперечно.

2<u>. От дыхания:</u>

При глубоком вдохе – более вертикально

При глубоком выдохе – ложится на диафрагму

3<u>. От положения тела</u>

<u>4. От состояния соседних органов</u>

Внешнее строение сердца

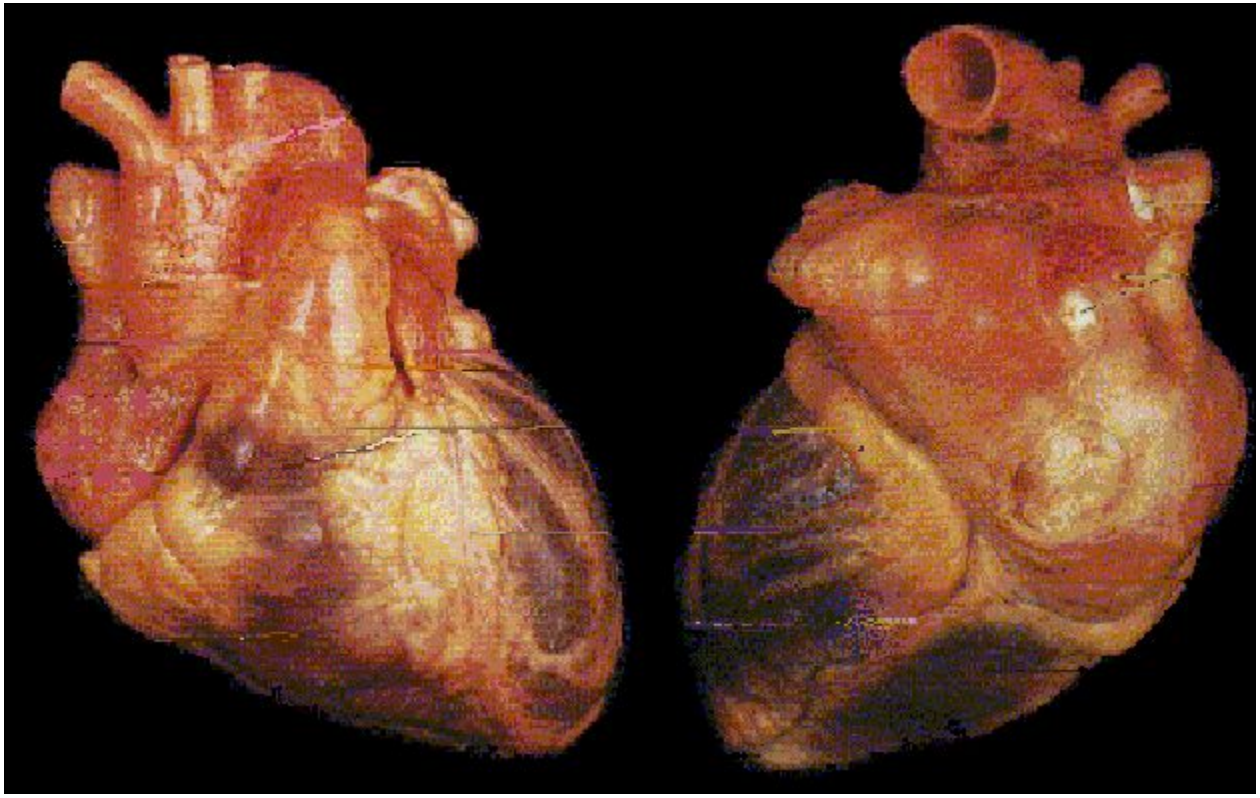

Круги кровообращения

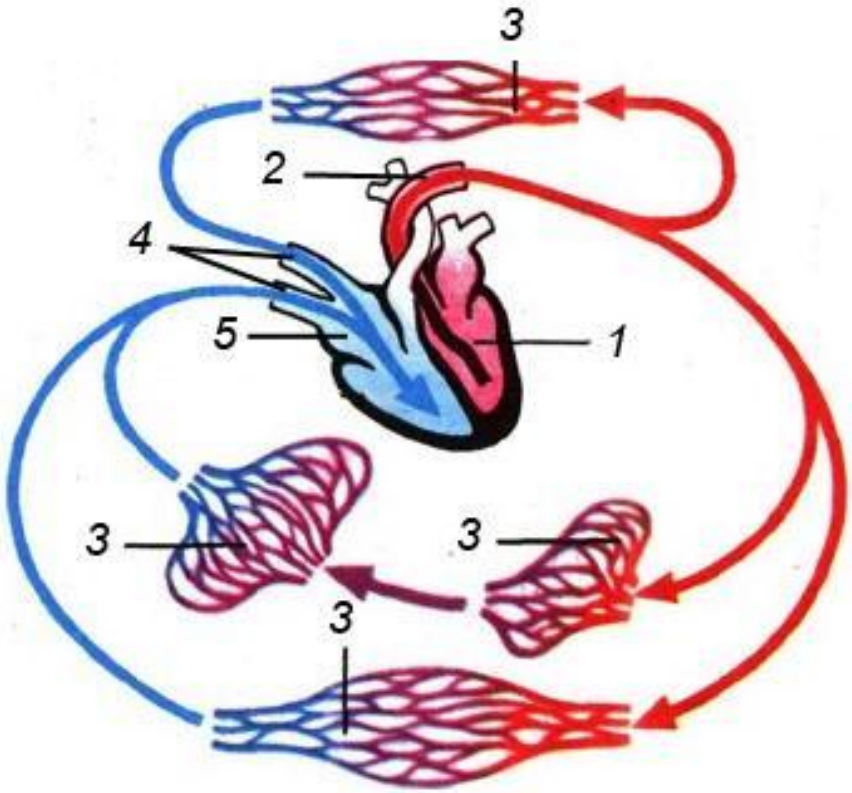

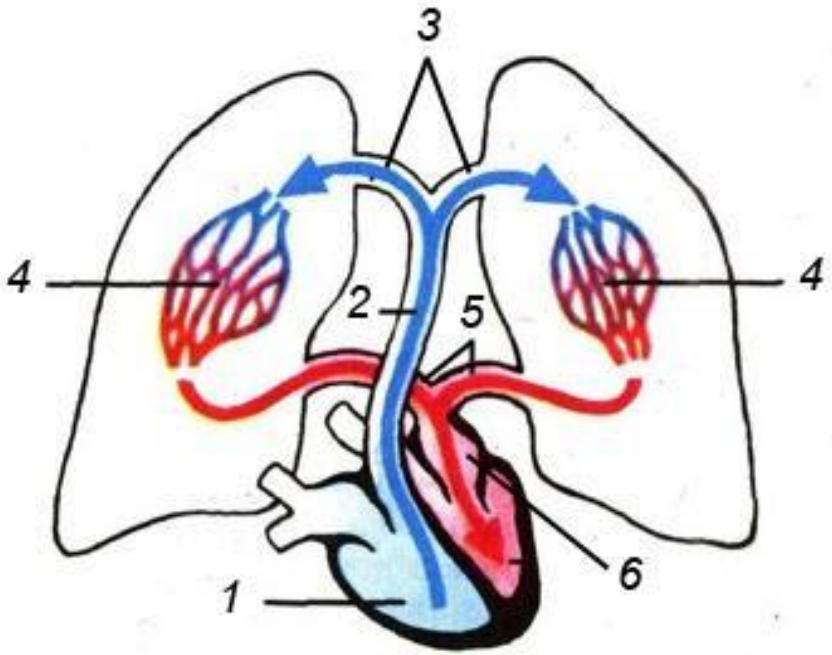

Эмбрионы 26 – 30 дней

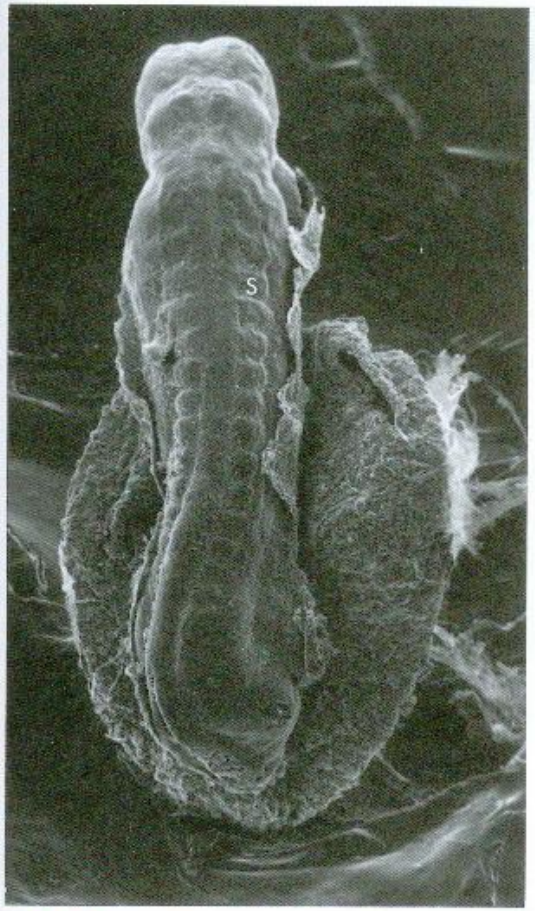

FIGURE 6-20 Scanning electron micrograph of a 3-mm human embryo approximately **26 days** old. S, Somite. (From Jirásek JE: *Atlas of human prenatal morphogenesis*. Amsterdam, 1983, Martinus Nijhoff.)

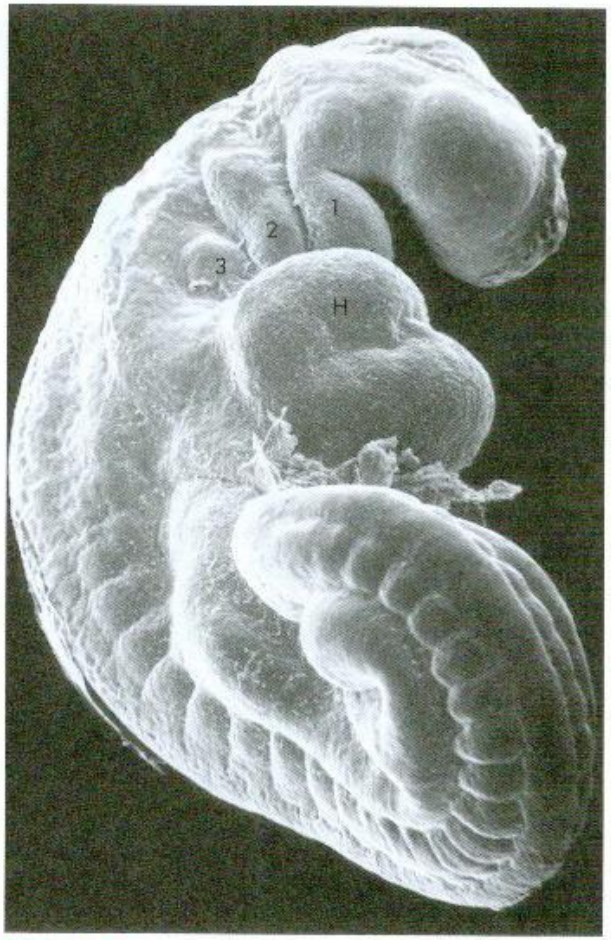

FIGURE 6-22 Scanning electron micrograph of a 4-mm human embryo **30 days** old. 1 to 3, Pharyngeal arches; H, heart. (From Jirásek JE: *Atlas of human prenatal morphogenesis*. Amsterdam, 1983, Martinus Nijhoff.)

Сердце эмбриона

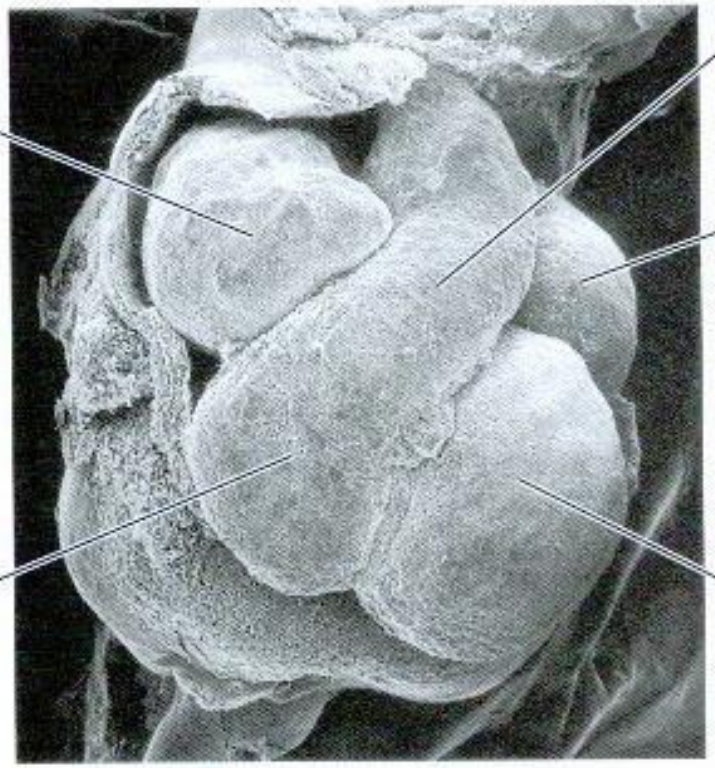

Формирование межпредсердной и межжелудочковой перегородок

Взаимоотношения вторичной и первичной перегородок в конце внутриутробной жизни. Обратите внимание на характерное расположение нижней части первичной перегородки, что позволяет ей функционировать в качестве одностороннего клапана в овальном отверстии вторичной перегородки. Стрелка обозначает путь, по которому большая часть крови у плода из нижней полой вены через овальное отверстие попадает в левое предсердие.

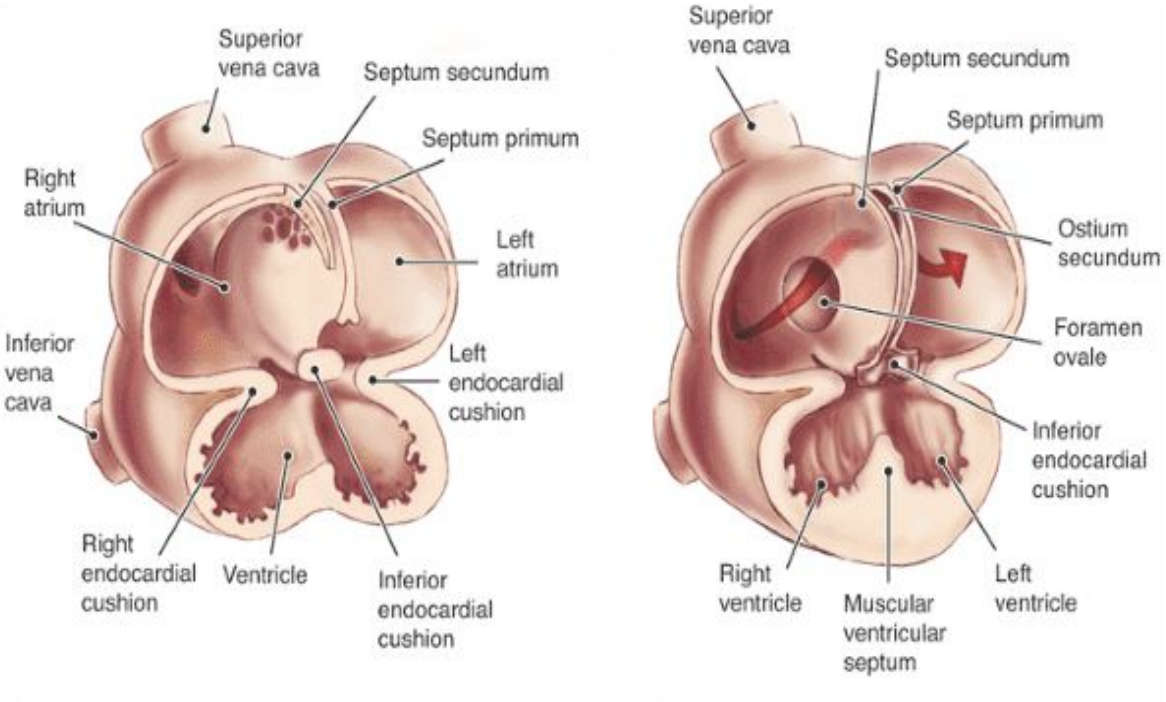

Не заращение овального отверстия

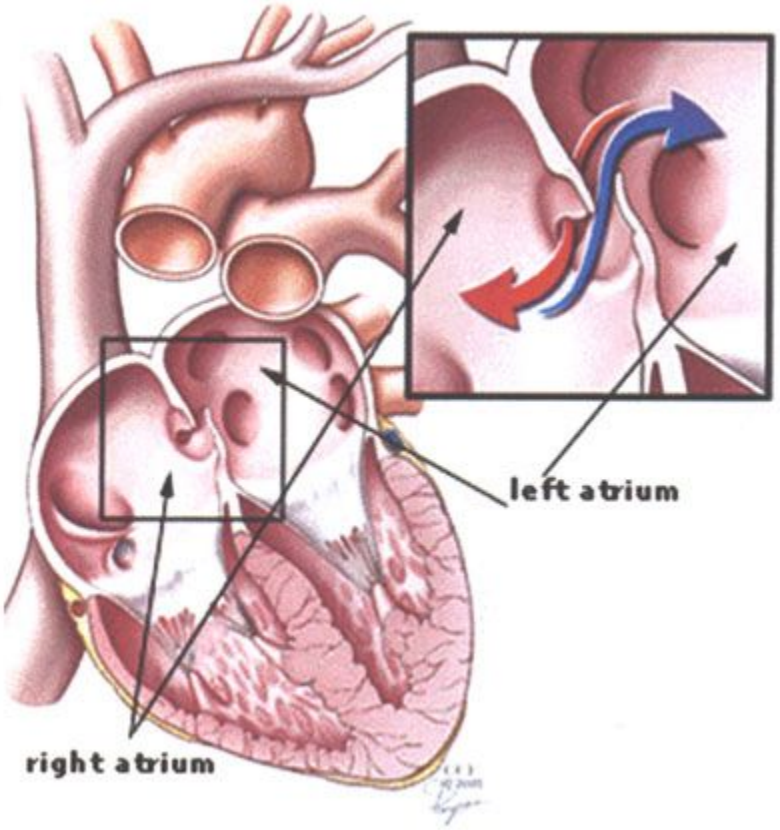

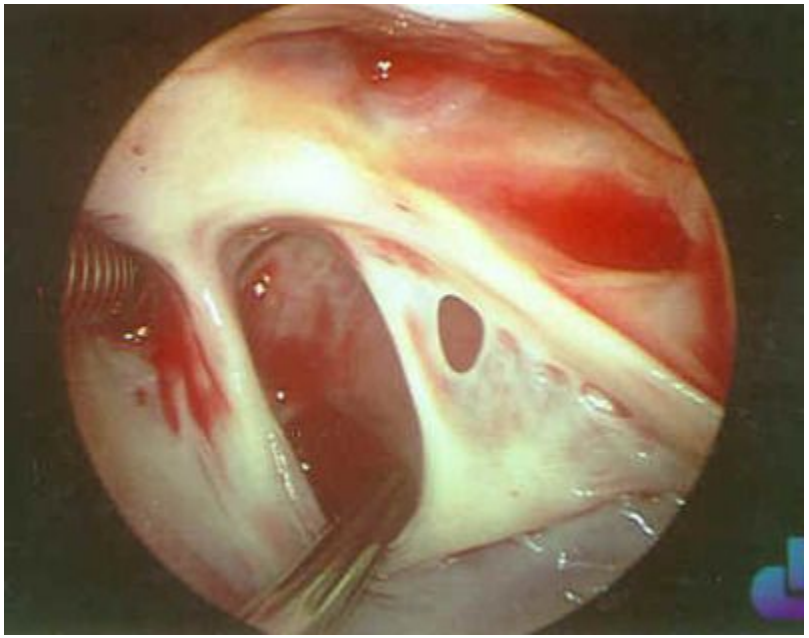

Пороки развития сердца

А) Дефект межпредсердной перегородки

Б) Дефект межжелудочковой перегородки

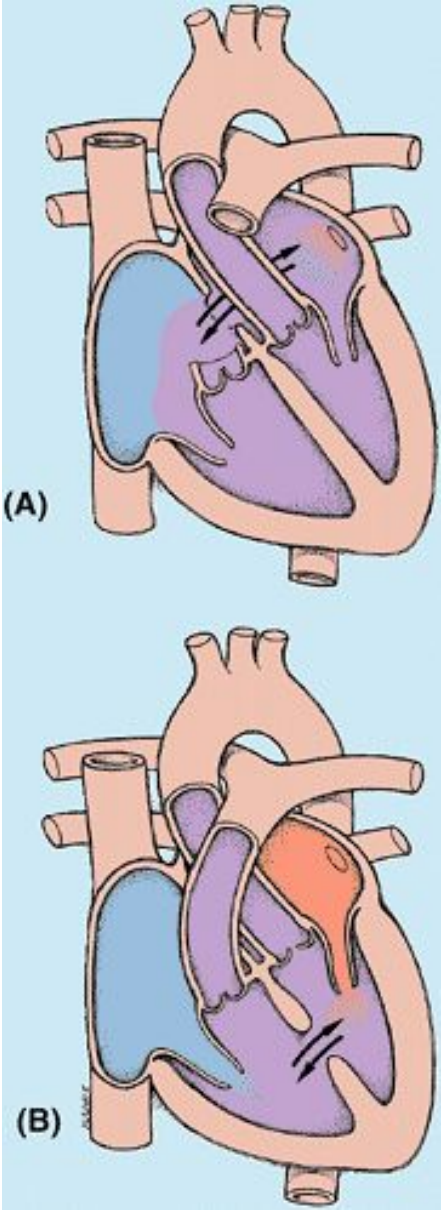

Dextracardia и situs viscerum inversus totalis

Строение стенки сердца:

эндокард (внутренний слой, формирует клапаны) **, миокард** (в предсердиях – два слоя, в желудочках – три слоя), **эпикард** (висцеральный листок серозного перикарда)

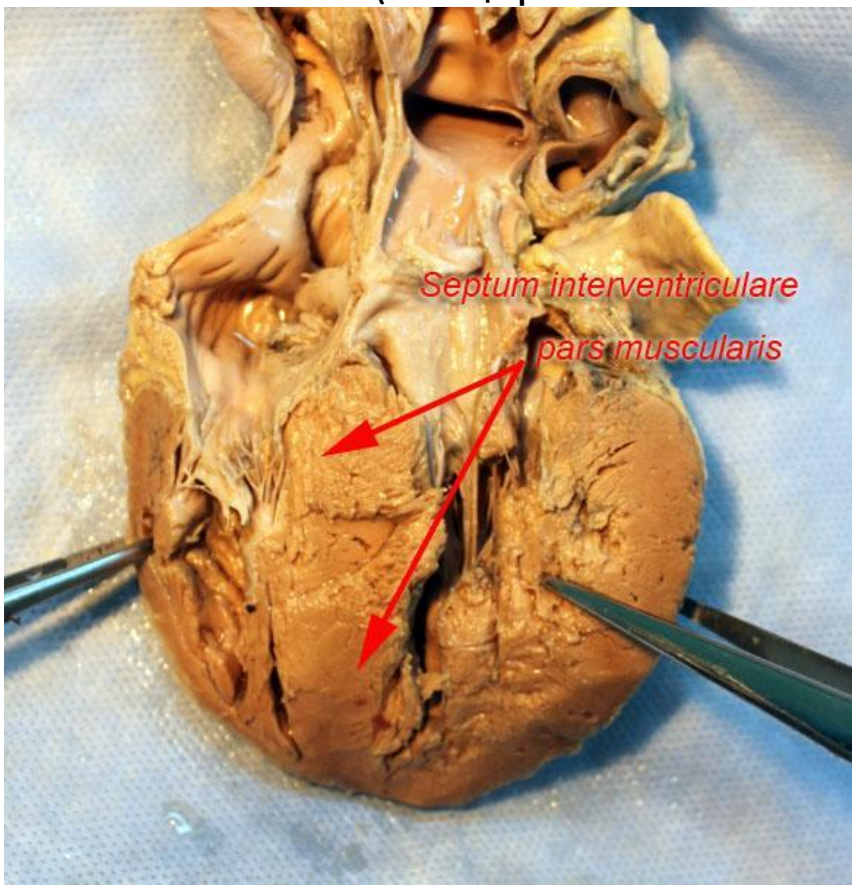

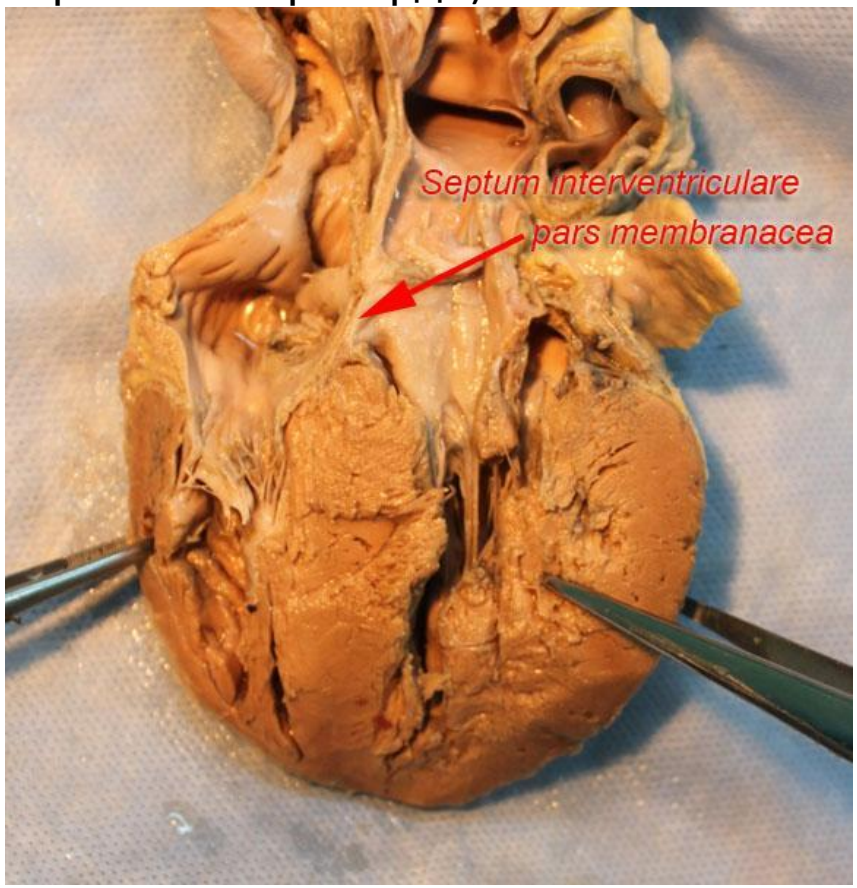

Клапанный аппарат (производные эндокарда)

- **Створчатые**

- Трехстворчатый (между правым предсердием и правым желудочком)
- Двустворчатый / митральный (между левым предсердием и левым желудочком)

- **Полулунные**

- Полулунный клапан аорты
- Полулунный клапан легочного ствола

Работа клапанов

Работа клапанов в правых и левых отделах сердца одинакова. В момент сокращения предсердий митральный и трикуспидальный клапаны открываются, пропуская кровь в желудочки сердца. При этом аортальный и легочный клапаны закрыты. Непосредственно перед началом сокращения желудочков митральный и трикуспидальный клапаны также закрываются. Затем аортальный и легочный клапаны открываются и кровь устремляется в аорту и легочную артерию. После опорожнения желудочков аортальный и легочный клапаны закрываются, а митральный и трикуспидальный клапаны, в свою очередь, открываются.

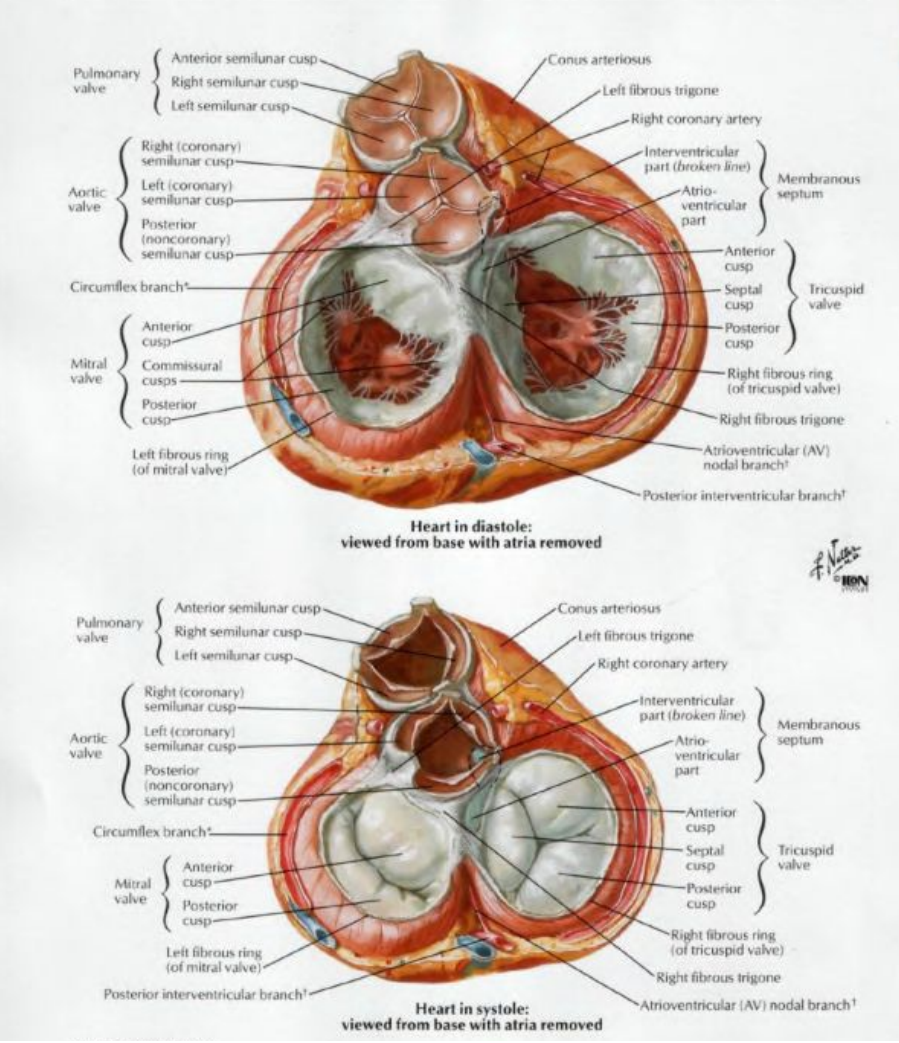

Работа клапанов

Сухожильные хорды, которые прикрепляются к свободным краям и нижней поверхности трехстворчатого и двустворчатого клапанов, тянутся к сосочковым мышцам (производные миокарда желудочков). Во время систолы желудочков натяжение хорд удерживает створки клапанов в атриовентрикулярных отверстиях

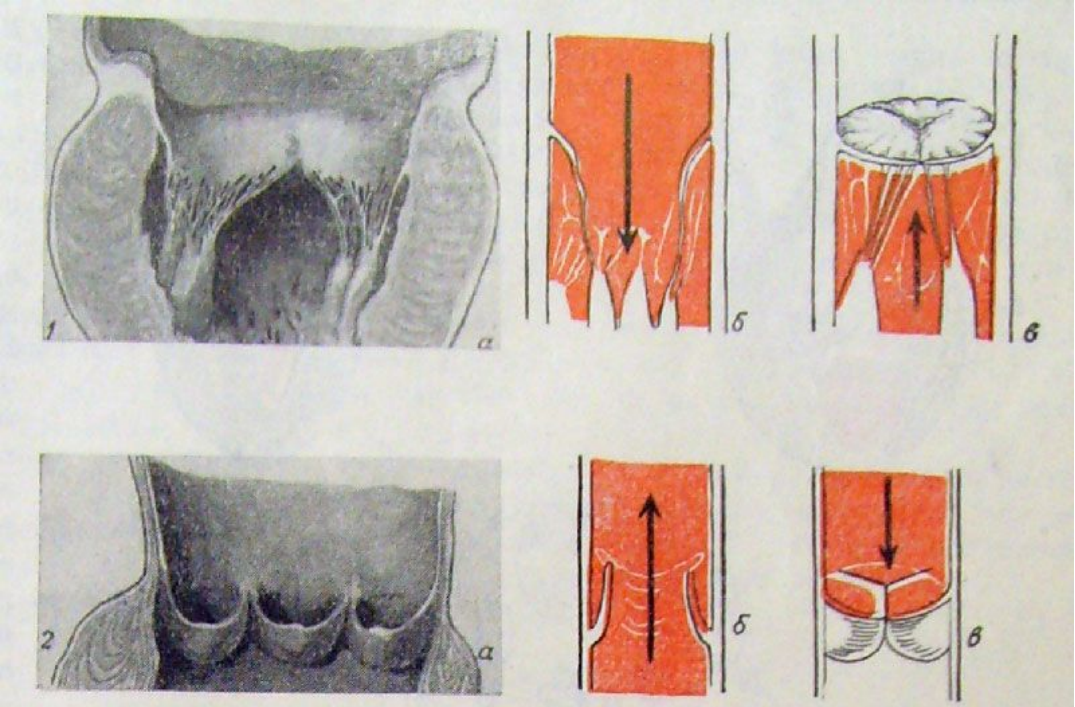

Рис. 1: *а* — створчатые клапаны сердца; *б* — створчатые клапаны открыты, *в* — створчатые клапаны закрыты. *Рис. 2:* *а* — полулунные клапаны аорты, *б* — полулунные клапаны открыты, *в* — полулунные клапаны закрыты.

Проекция клапанов

Клапан легочного ствола – в месте соединения хряща третьего левого ребра с грудиной

Клапан аорты – позади левой половины грудины на уровне третьего межреберного промежутка

Трехстворчатый клапан - позади правой половины грудины на уровне четвертого межреберья

Двустворчатый клапан – позади левой половины грудины на уровне хряща четвертого ребра

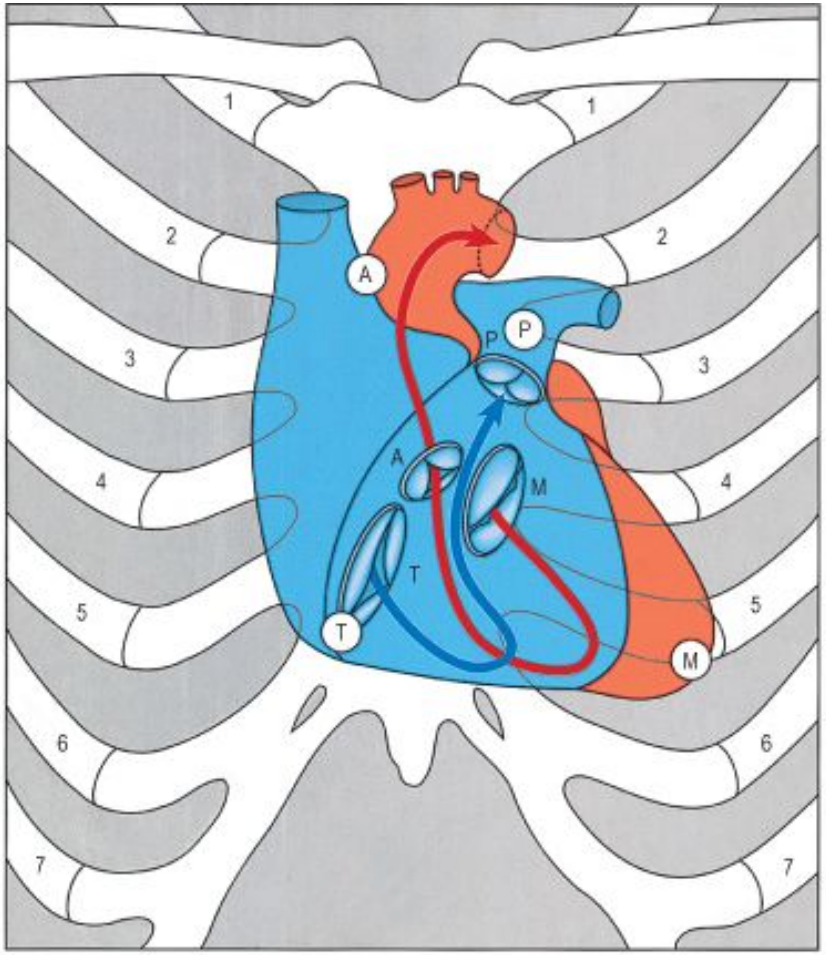

evier Ltd 2005. Standring: Gray's Anatomy 39e - www.graysanatomyonline

Искусственные клапаны

Фиброзный (мягкий, опорный) скелет сердц

1. Два фиброзных кольца – окружают правое и левое предсердно-желудочковые отверстия
2. Соединительнотканные кольца, окружающие начало аорты и легочного ствола.
3. Правый и левый фиброзные треугольники.

Функции :

1. Поддерживает геометрию отверстий
2. Является местом прикрепления створок клапанов
3. Разделяет миокард предсердий и желудочков,
4. Служит «изолятором» между миокардом предсердий и желудочков.
5. Проходит пучок Гиса (может располагаться атриовентрикулярный узел)

.

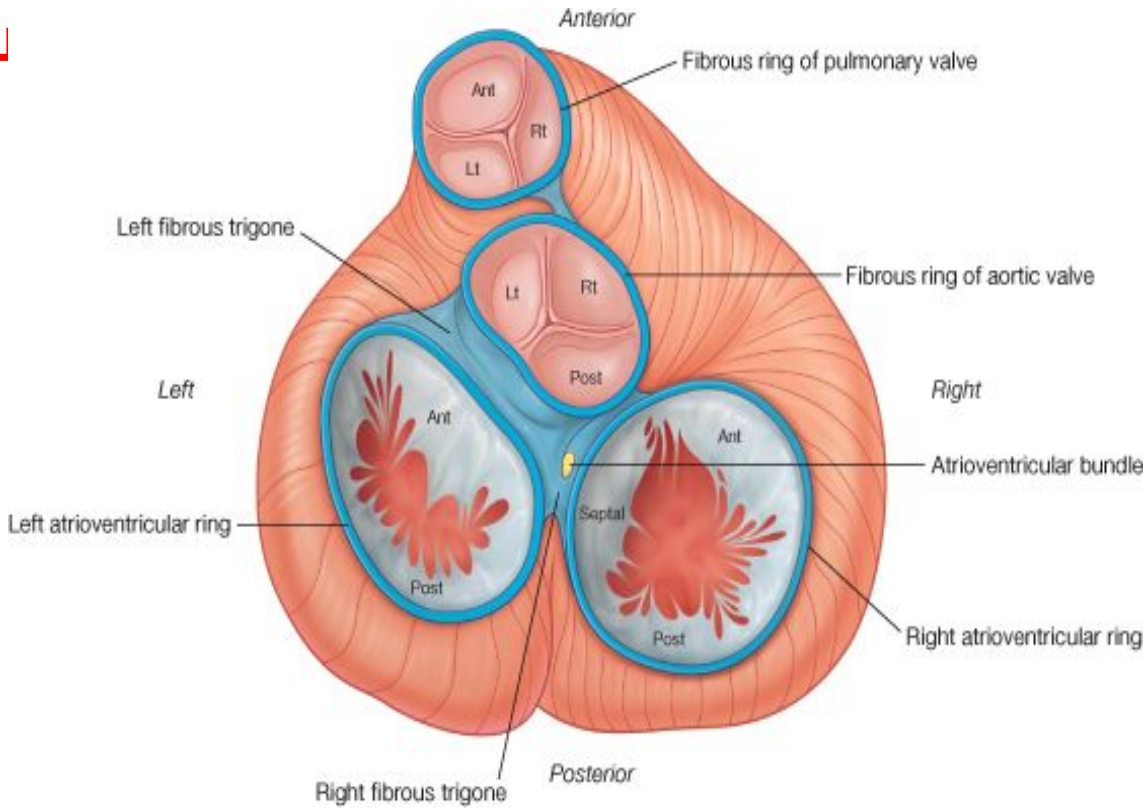

© Elsevier. Drake et al: Gray's Anatomy for Students - www.studentconsult.com

Проводящая система сердца образована атипичными кардиомиоцитами. Она определяет частоту, последовательность, силу сокращений сердца, обеспечивает его координированную работу

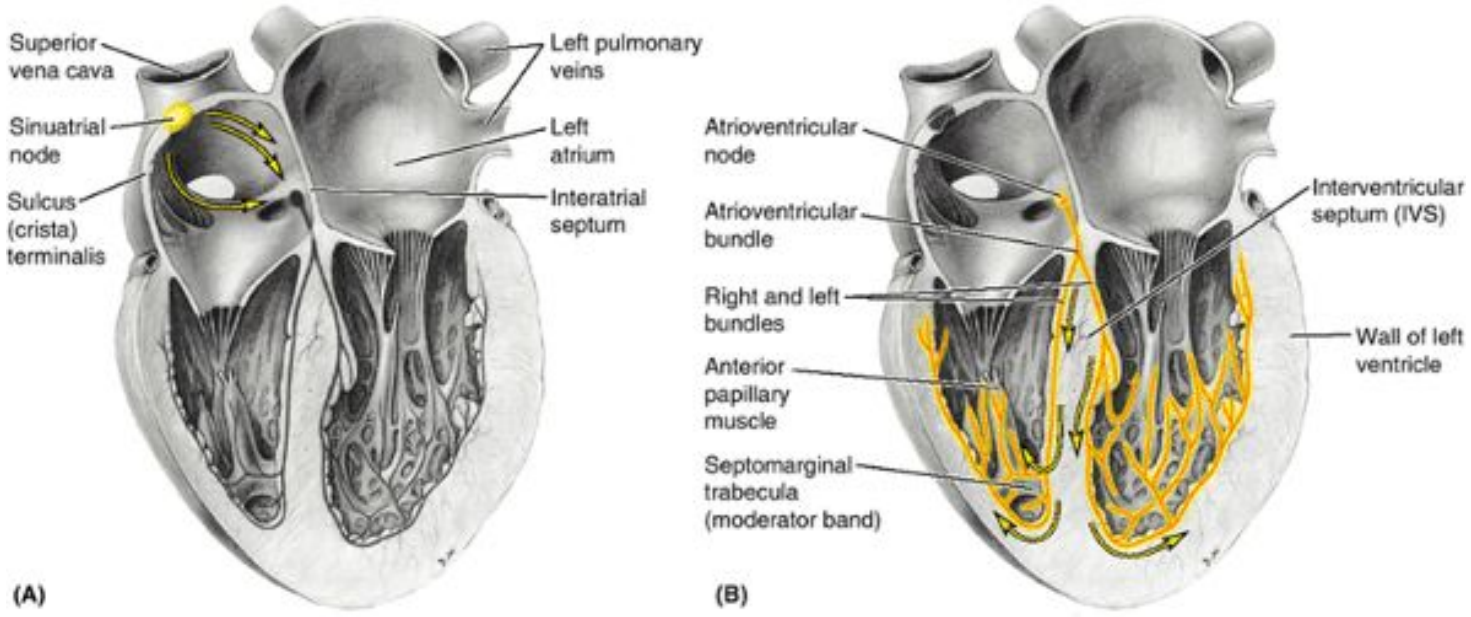

Anterosuperior views

Проводящая система сердца

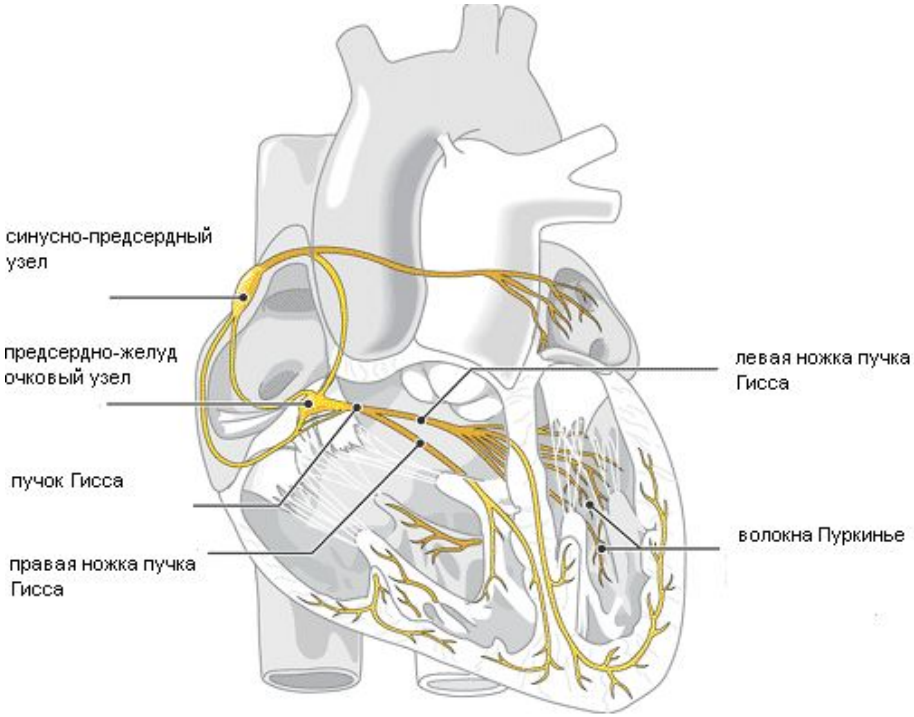

- Синусно-предсердный узел (Киса-Флека) – водитель ритма, в нем возникает 60-80 импульсов в минуту
- Атрио-вентрикулярный узел (Ашоффа-Тавары).
- Атрио-вентрикулярный пучок (Гиса) – проходит либо через правый фиброзный треугольник, либо через перепончатую часть межжелудочковой перегородки
- Правая и левая ножки пучка Гиса
- Заканчиваются волокнами Пуркинье

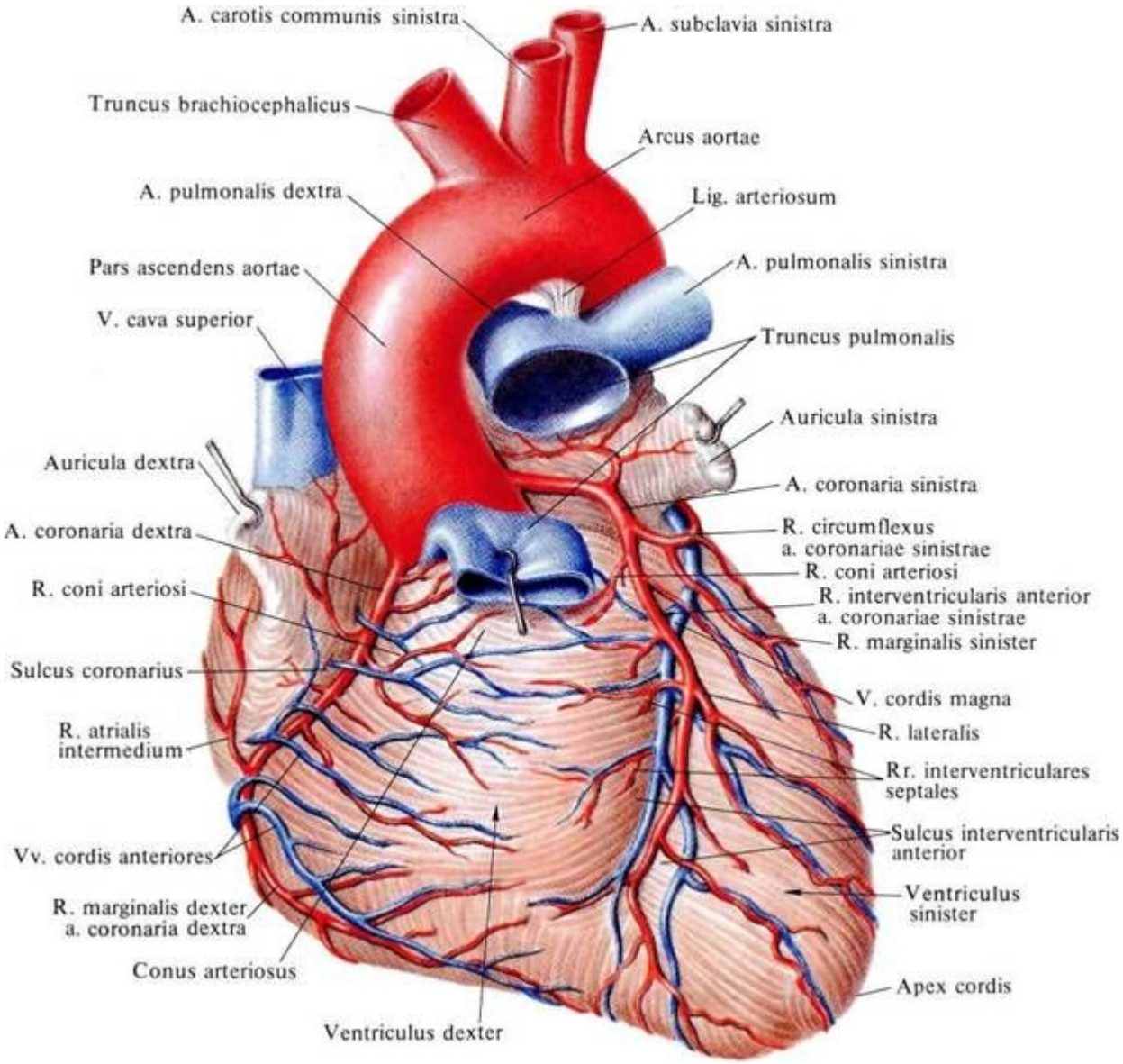
A. carotis communis sinistra
A. subclavia sinistra
Truncus brachiocephalicus
Arcus aortae
A. pulmonalis dextra
Lig. arteriosum
Pars ascendens aortae
A. pulmonalis sinistra
V. cava superior
Truncus pulmonalis
Auricula sinistra
Auricula dextra
A. coronaria sinistra
A. coronaria dextra
R. circumflexus
a. coronariae sinistrae
R. coni arteriosi
R. coni arteriosi
R. interventricularis anterior
a. coronariae sinistrae
R. marginalis sinister
Sulcus coronarius
V. cordis magna
R. atrialis
intermedium
R. lateralis
Rr. interventriculares
septales
Sulcus interventricularis
anterior
Vv. cordis anteriores
Ventriculus
sinister
R. marginalis dexter
a. coronaria dextra
Conus arteriosus
Apex cordis
Ventriculus dexter

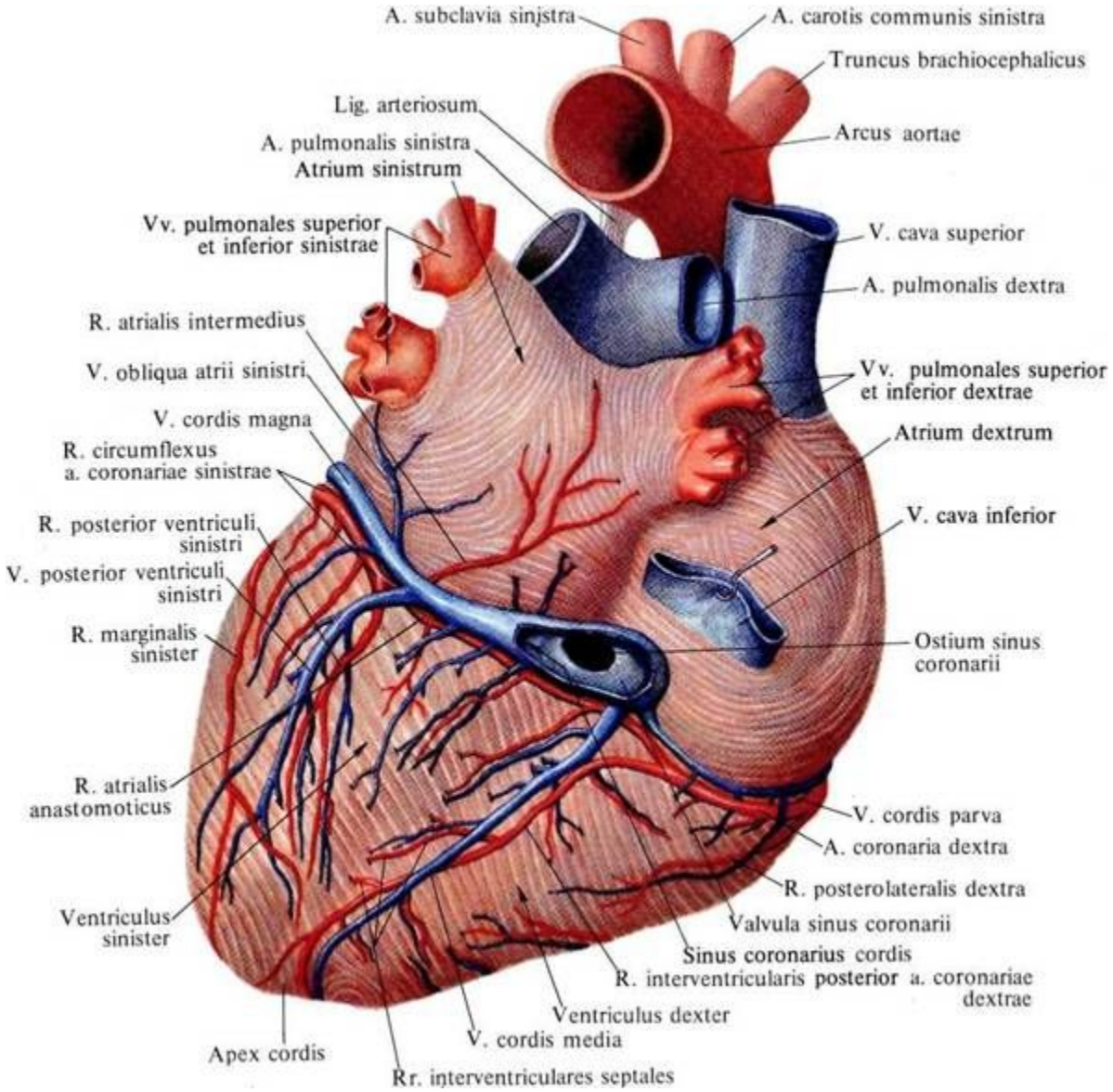
A. subclavia sinistra
A. carotis communis sinistra
Truncus brachiocephalicus
Lig. arteriosum
Arcus aortae
A. pulmonalis sinistra
Atrium sinistrum
Vv. pulmonales superior
et inferior sinistrae
V. cava superior
A. pulmonalis dextra
R. atrialis intermedius
V. obliqua atrii sinistri
Vv. pulmonales superior
et inferior dextrae
V. cordis magna
Atrium dextrum
R. circumflexus
a. coronariae sinistrae
V. cava inferior
R. posterior ventriculi
sinistri
V. posterior ventriculi
sinistri
R. marginalis
sinister
Ostium sinus
coronarii
R. atrialis
anastomoticus
V. cordis parva
A. coronaria dextra
R. posterolateralis dextra
Ventriculus
sinister
Valvula sinus coronarii
Sinus coronarius cordis
R. interventricularis posterior a. coronariae
dextrae
Ventriculus dexter
V. cordis media
Apex cordis
Rr. interventriculares septales

ПЕРИКАРД

- фиброзный

- серозный (париетальный листок выстилает изнутри фиброзный перикард, висцеральный листок – это эпикард)

Перикардиальная полость – пространство между париетальным и висцеральным листками серозного перикарда (содержит небольшое количество серозной жидкости).

Имеет две **пазухи (синуса):**

- Поперечный синус – расположен позади аорты и легочного ствола.

- Косой синус – расположен между легочными венами и нижней полой веной.

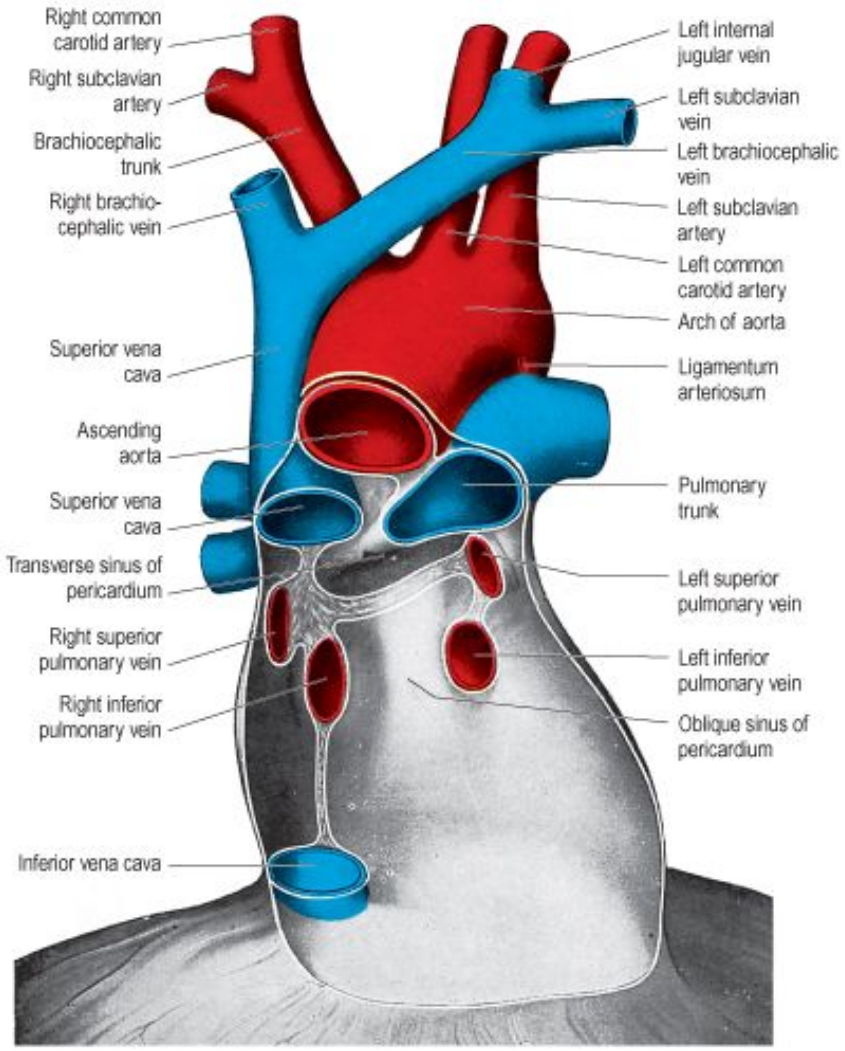

© Elsevier Ltd 2005. Standring: Gray's Anatomy 39e - www.graysanatomyonline.com

Артериальная система

Стенка артерии:

- **Внутренняя – tunica intima** – выстлана эндотелием, под которым лежат субэндотелий и внутренняя эластическая мембрана.
- **Средняя – tunica media** – состоит из гладкомышечных волокон, миоцитов, чередующихся с эластическими волокнами.
- **Наружная – tunica externa** – состоит из соединительнотканных волокон.

Закономерности распределения артерий

«Артериальная система отражает в своем строении общие законы строения и развития организма и его отдельных систем»
П. Ф. Лесгафт

- Большая часть артерий распределяется по принципу билатеральной симметрии
- Артерии туловища сохраняют сегментарное (метамерное) строение
- Артерии идут к органу по кратчайшему расстоянию
- Главным фактором, определяющим источник и ход артерии может быть закладка органа
- Магистральные артерии расположены в соответствии со строением скелета
- Артерии расположены в скрытых местах (каналах, бороздах)
- Артерии располагаются на сгибательных поверхностях
- В области суставов артерии образуют сети, где анастомозируют несколько сосудов

- Артерии подразделяются на париетальные и висцеральные (в соответствие с делением организма на сому и висцеру)
- Висцеральные артерии делятся на внеорганные и внутриорганные
- Количество артерий и их диаметр определяется функцией органа
- Характер внутриорганного артериального русла соответствует строению, функции и развитию органа

А) в паренхиматозных органах артерии распределяются в контексте паренхиматозно-стромальных взаимоотношений (в соответствие с делением органа на структурные полимеры: доли, сегменты, дольки)

Б) в трубчатых (полых органах) артерии могут:

- идти по одной стороне трубчатого органа, отдавая продольные ветви;
- идти параллельно длинной оси, отдавая поперечные ветви под прямым углом, охватывающие трубку кольцеобразно
- образовывать на поверхности сеть, от которой радиально в толщу трубки отходят артерии.

Закономерности распределения артерий

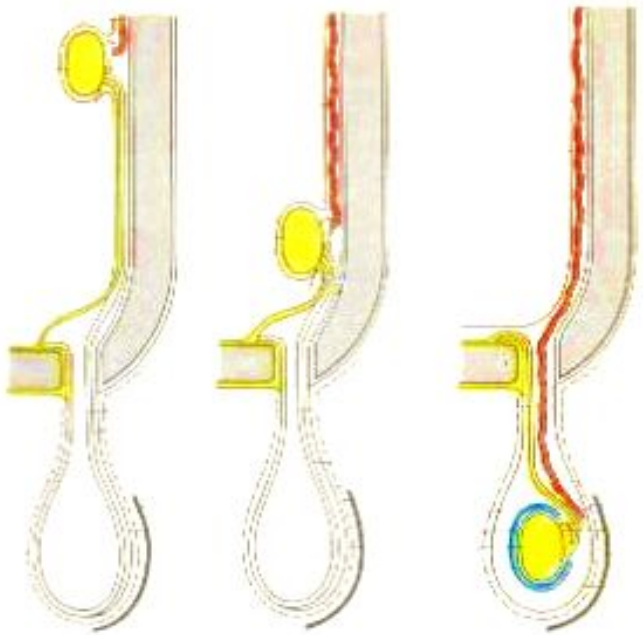

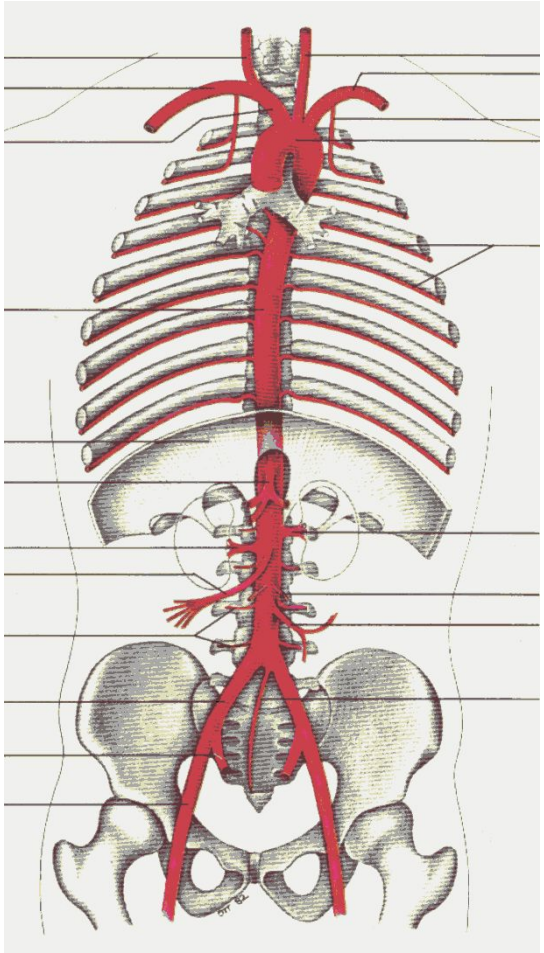

Закономерности распределения сосудов

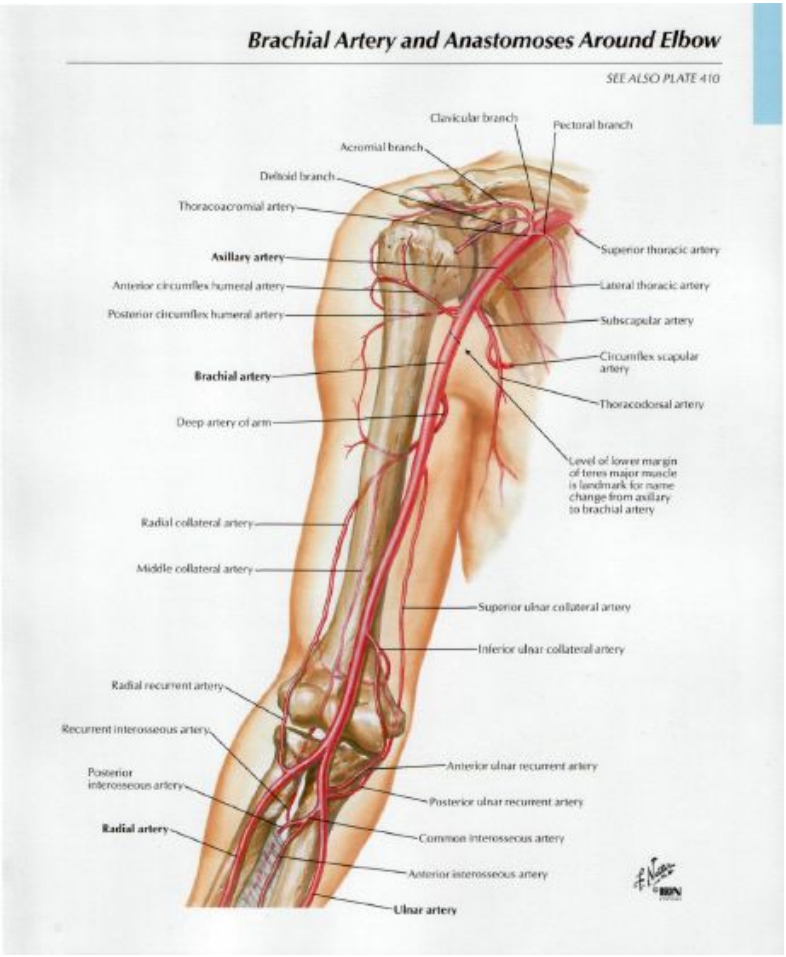

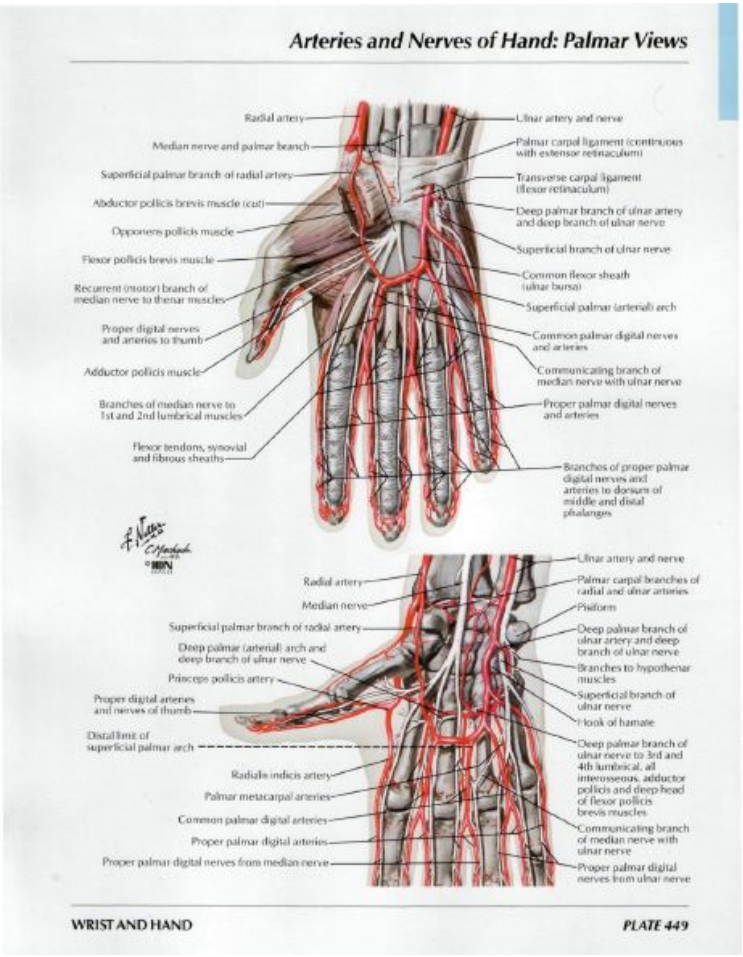

Закономерности распределения сосудов в полых органах

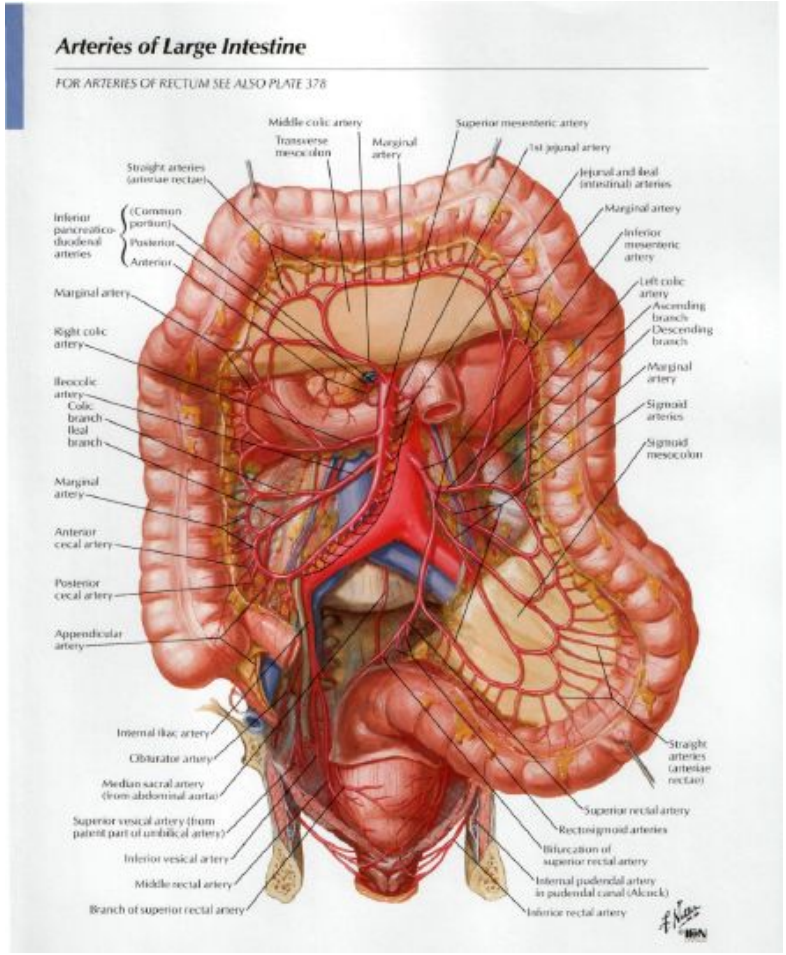

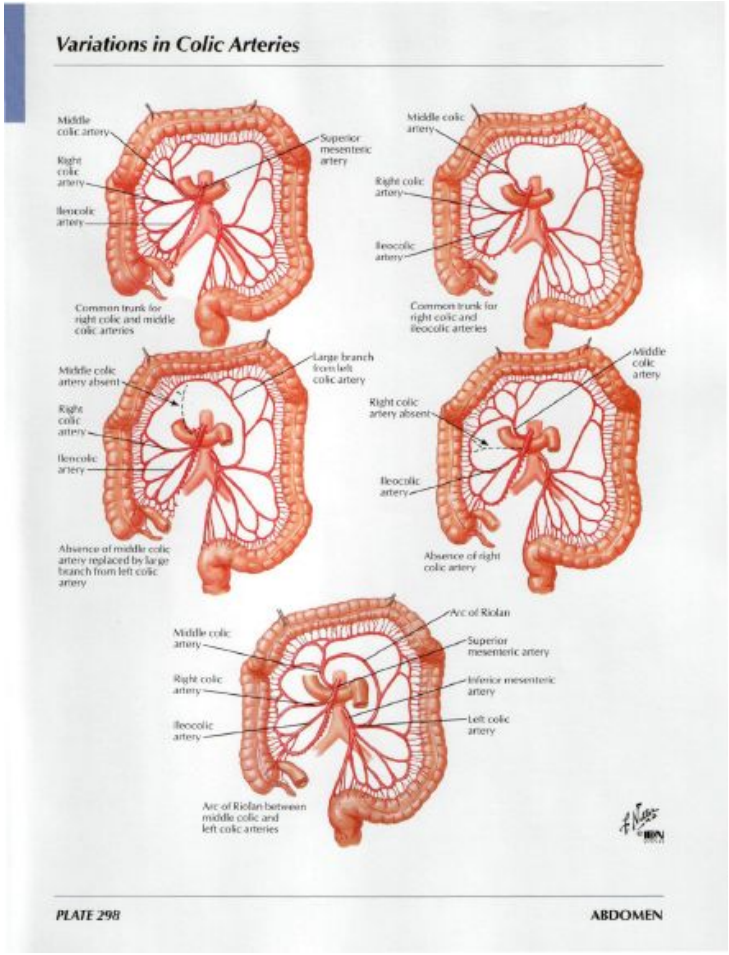

Arteries of Oral and Pharyngeal Regions

SEE ALSO PLATES 30, 36

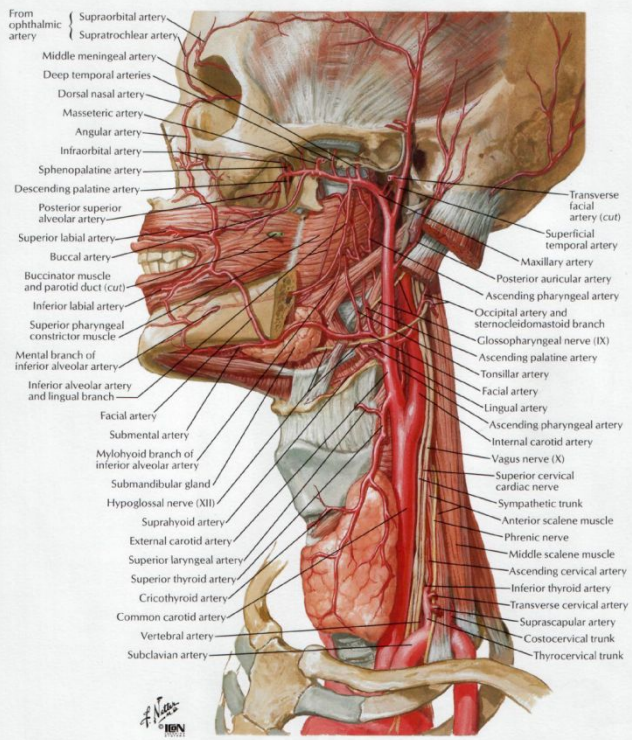

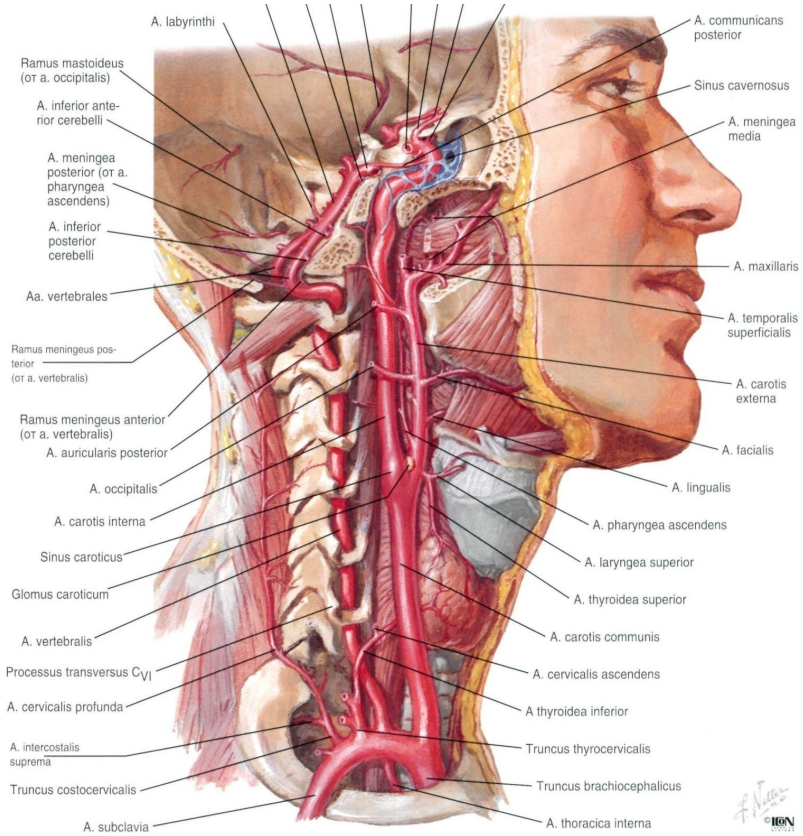

Teeth (continued)

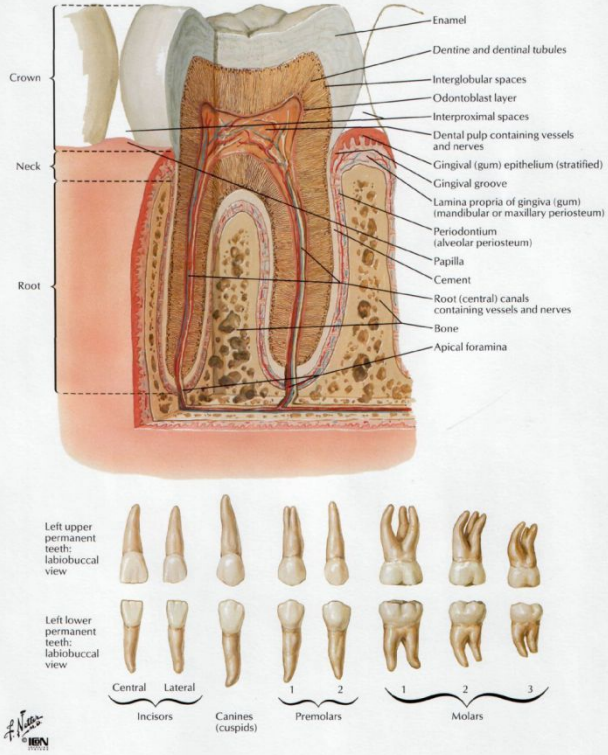

Arteries of Brain: Inferior Views

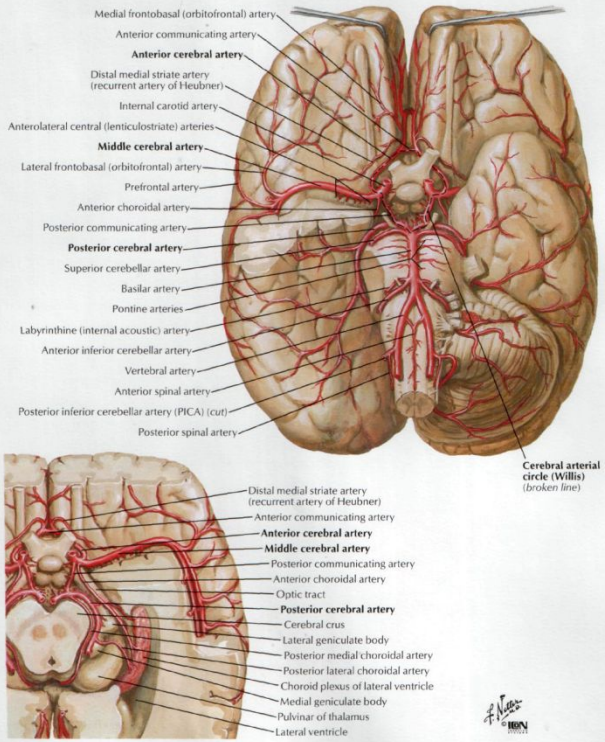

Микроциркуляторное русло – это комплекс анатомически и функционально взаимосвязанных микрососудов (диаметр не более 100 мкм), находящихся в тесном взаимодействии с окружающими тканями, и предназначенных для обеспечения обменных процессов и поддержания гомеостаза.

Микроциркуляторное русло включает в себя 5 звеньев:

- **Артериолы** – наиболее дистальные звенья артериальной системы.
- **Прекапилляры** – промежуточные звенья между артериолами и истинными капиллярами.
- **Капилляры.**
- **Посткапилляры**.
- **Венулы** – они являются корнями венозной системы.

Микроциркуляторное русло малого сальника человека (прекапиллярный сфинктер - ПКС)

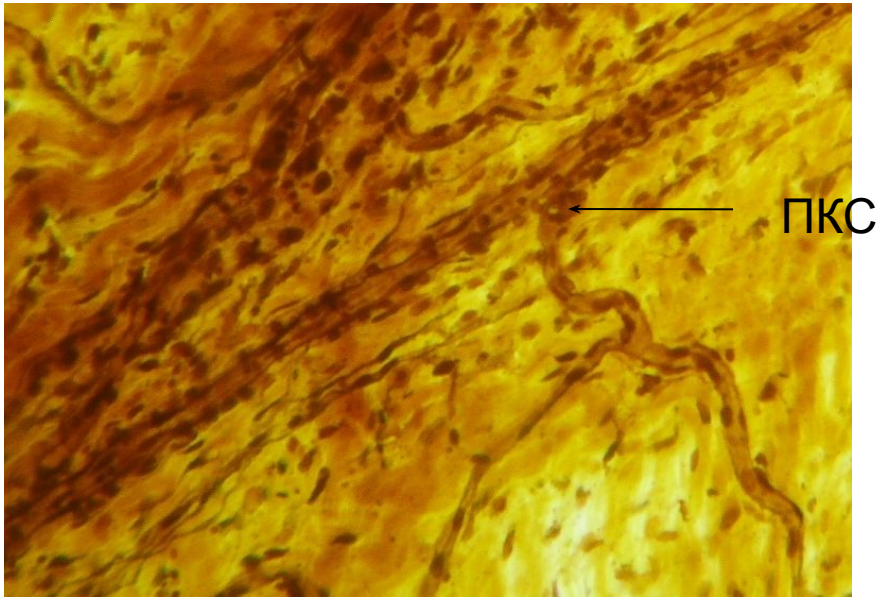

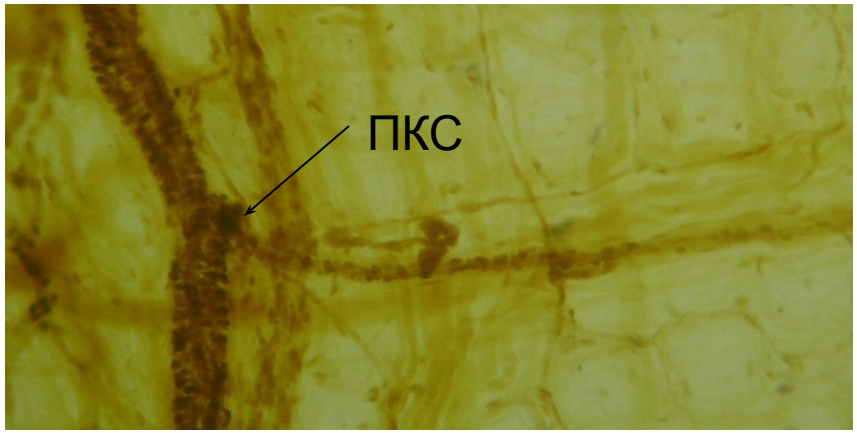

Микроциркуляторное русло



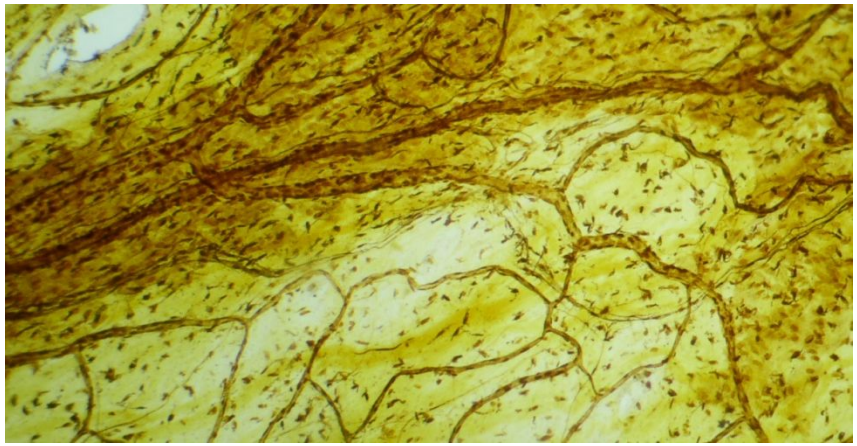

Микроциркуляторное русло малого сальника

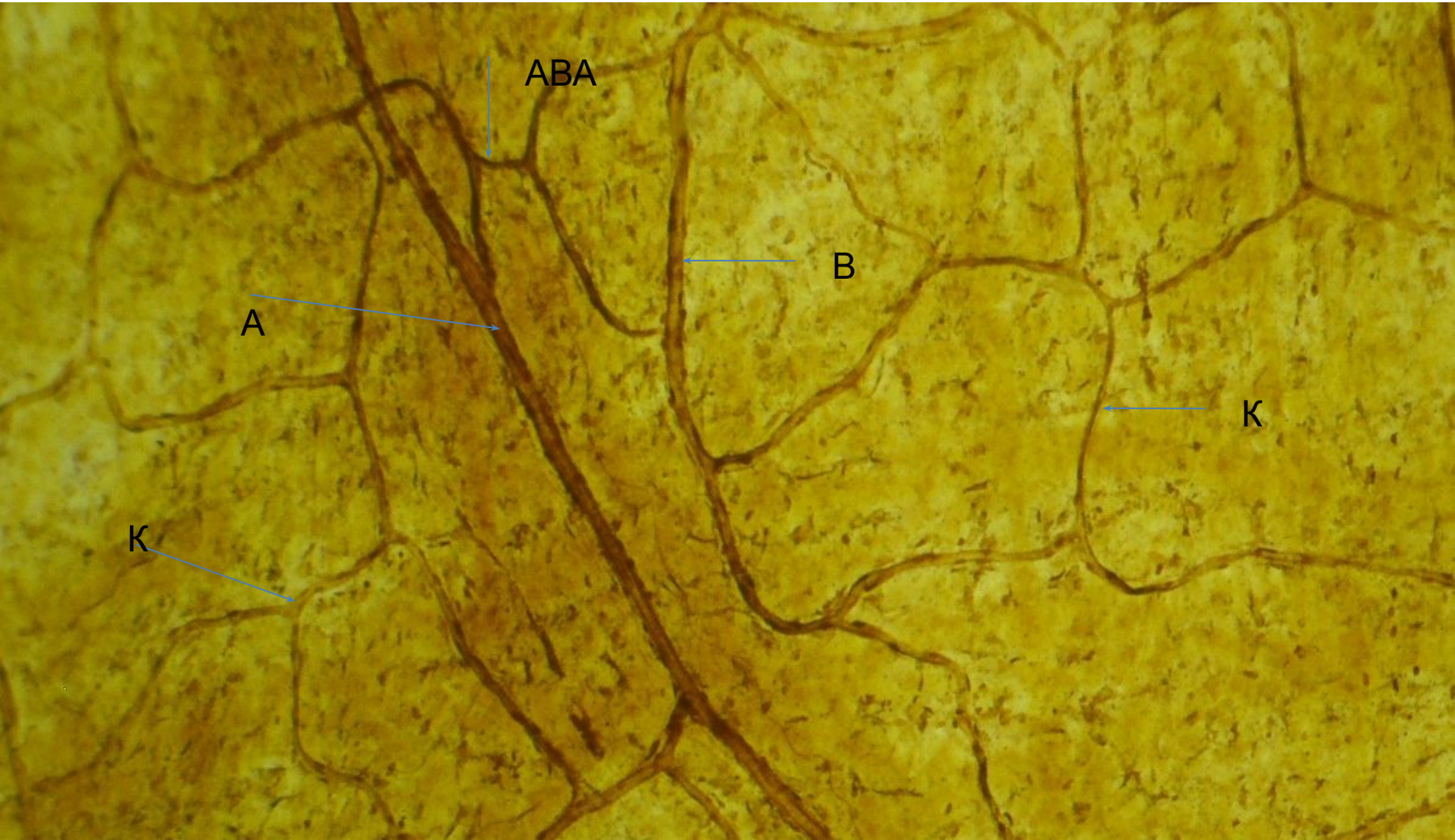

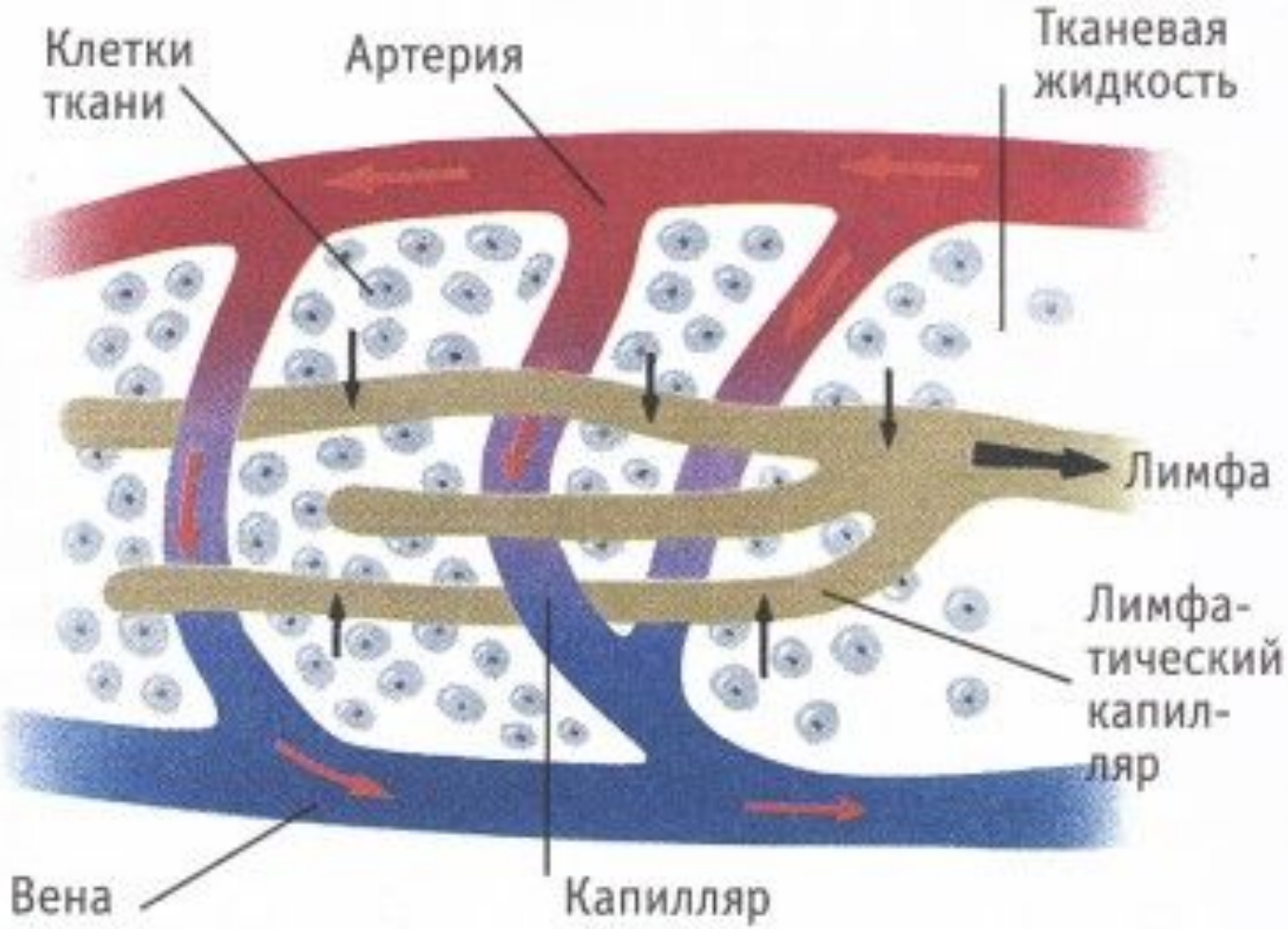

Клетки тканей тела погружены в жидкость, поступающую из кровеносных капилляров. Избыток жидкости всасывается из межклеточных пространств окончаниями лимфатических капилляров и превращается в лимфу.

Венозная система

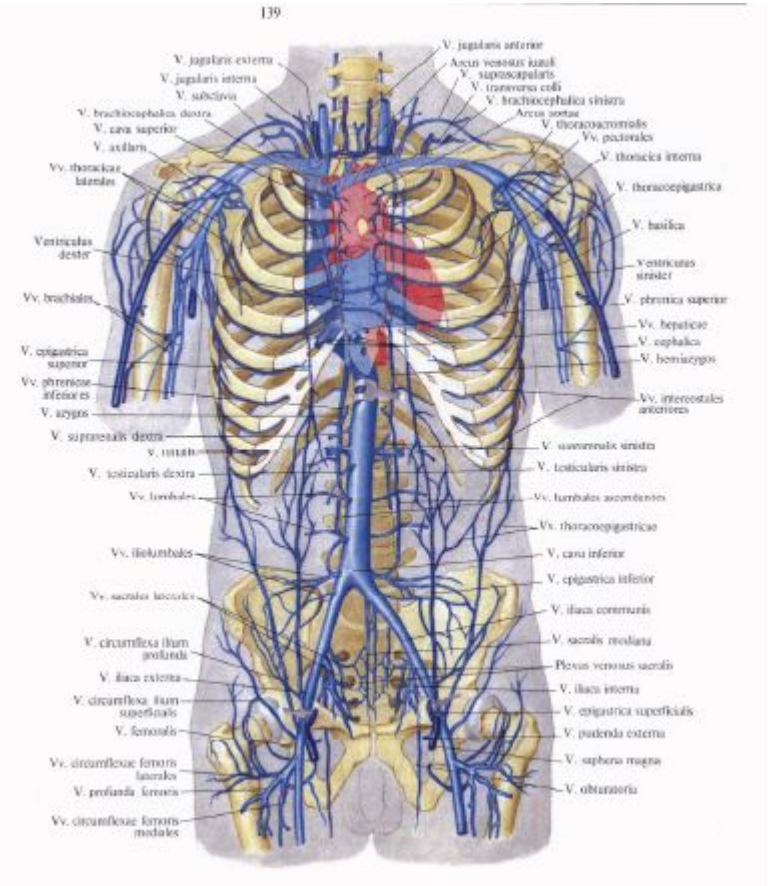

Кровеносные сосуды

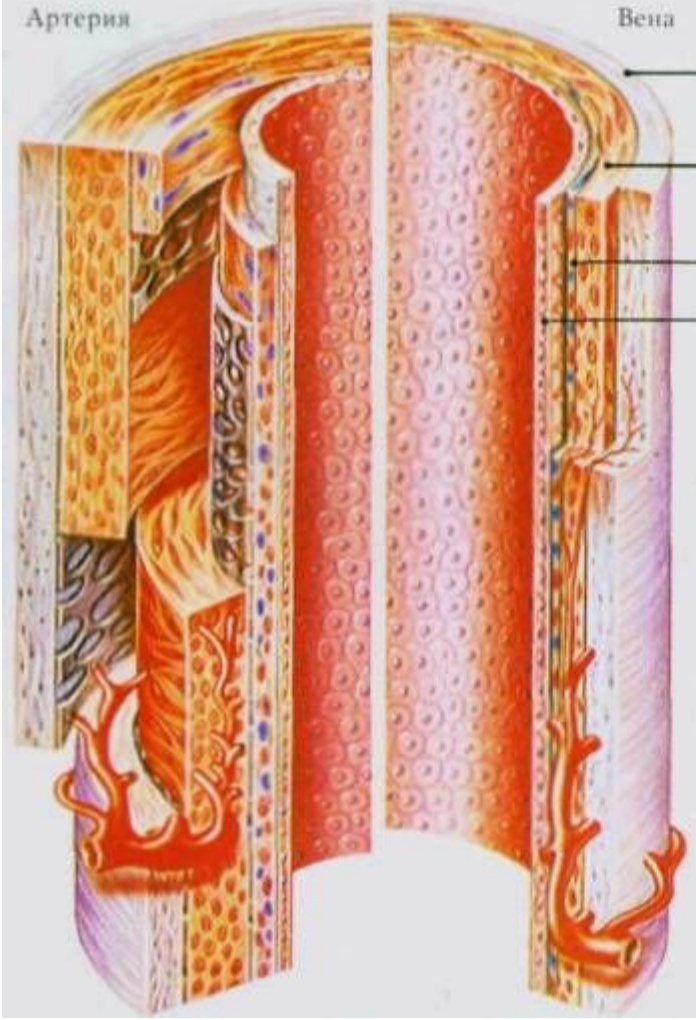

Как артерии, так и вены, представляют собой трубки, состоящие из 4 слоев:

Защитная фиброзная оболочка

Гладкие мышцы и эластические волокна

Соединительная ткань

Гладкий эндотелиальный клеточный слой

На разрезе артерии (аорты) и вены (верхней полой вены) видна различная толщина сосудов

Строение стенки сосудов

- **Внутренняя – tunica intima** – выстлана эндотелием, под которым лежат субэндотелий и внутренняя эластическая мембрана.
- **Средняя – tunica media** – состоит из гладкомышечных волокон, миоцитов, чередующихся с эластическими волокнами.
- **Наружная – tunica externa** – состоит из соединительнотканных волокон.

Отличительной особенностью венозного сосуда является:

- отсутствие внутренней и наружной эластической мембран
- меньшая толщина мышечного слоя
- Наличие клапанов

Факторы, способствующие току крови по венам

- давление крови со стороны артериальной системы
- присасывающее действие правого предсердия во время диастолы
- дыхательные движения грудной клетки и отрицательное давление в плевральной полости
- сокращение собственного мышечного слоя вен
- клапаны вен
- сокращение мышц, между которыми проходят вены (особенно на конечностях)
- пульсация артерий, расположенных в общих с венами фасциальных узлах

Клапаны вен и расположение сосудисто–нервных пучков в фасциальных узлах

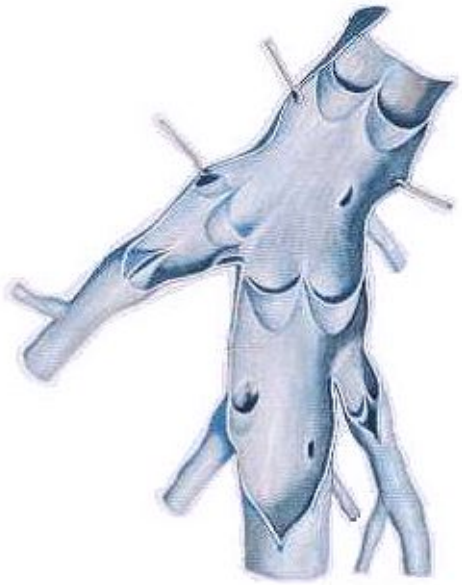

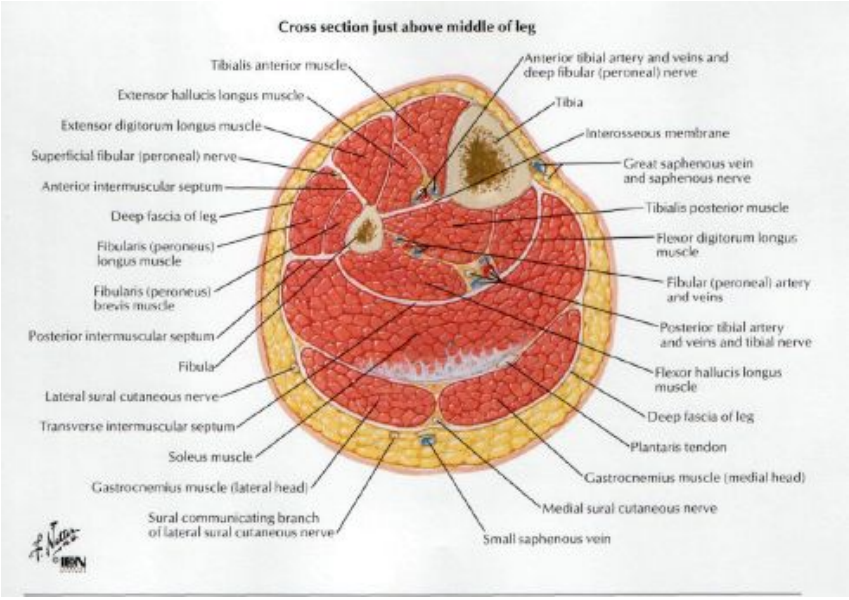

- в вертикальном положении тела венозный кровоток до уровня сердца преодолевает силу тяжести
- суммарный диаметр венозного русла значительно больше артериального

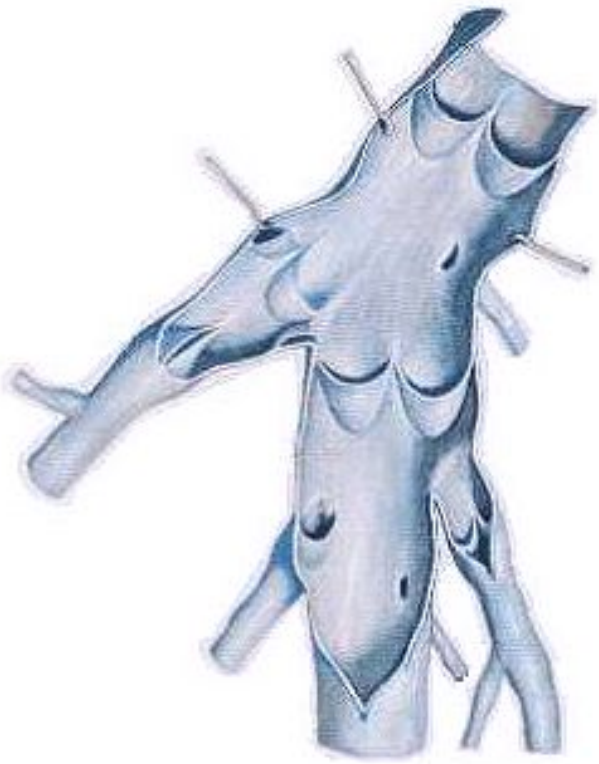

Закономерности распространения вен

- глубокие вены сопровождают артерии
- поверхностные вены сопровождают кожные нервы
- венозные сплетения образуются на внутренних органах, меняющих свой объем и располагаются в несколько слоев
- в полости черепа есть венозные синусы, диплоэтические вены и венозные выпускники

Функциональная анатомия лимфатической системы

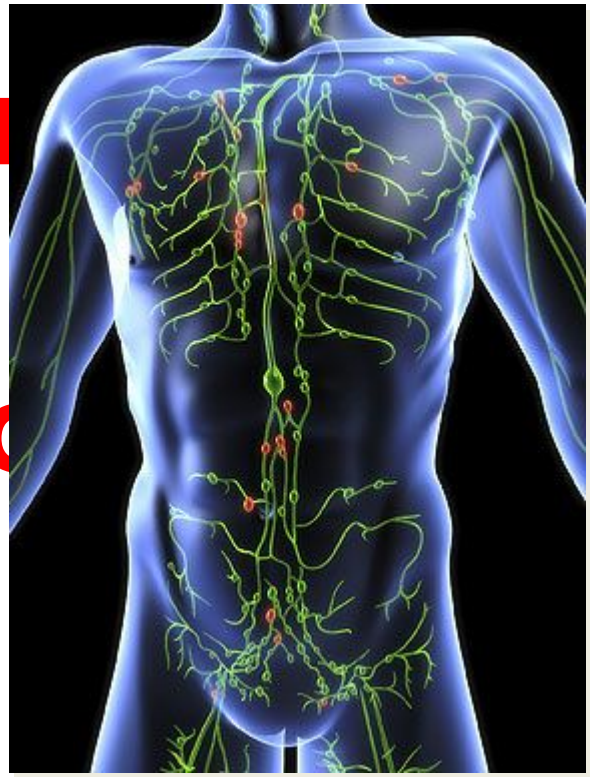

- Лимфоидные органы
- Центральные органы иммунной системы

Аденоиды

Миндалины

Лимфатические узлы

Правый лимфатический проток

Грудной лимфатический проток

Тимус - вилочковая железа

Грудной проток

Селезенка

Пейеровы бляшки

Аппендикс

Костный мозг

Лимфатические сосуды

Схема местоположения центральных и периферических (вторичных) органов иммунной (лимфоидной) системы

Лимфатический сосуд

Кровеносный капилляр

Тканевые клетки

Межклеточна (тканевая) жидкость

Лимфатический капилляр

Схема взаимоотношений между кровеносными и лимфатическими капиллярами и клетками ткани. Стрелки показывают направление тока жидкостей

Трабекулы

Капсула

Выносящий сосуд (на срезе видны клапаны)

Корковое вещество

Мозговое вещество

Клапан приносящего сосуда

Схема лимфатического узла

Функции лимфатической системы

1) **Биологическая защита (иммунная)**
2) ***Барьерная*** *(*механическая защита)
3) ***Лимфопоэз*** (образование лимфоцитов)
4) ***Резорбционно-эвакуаторная***

(проведение лимфы от тканей в венозное русло)

Лимфоциты

Лимфоциты — клетки иммунной системы, представляющие собой разновидность лейкоцитов группы агранулоцитов.

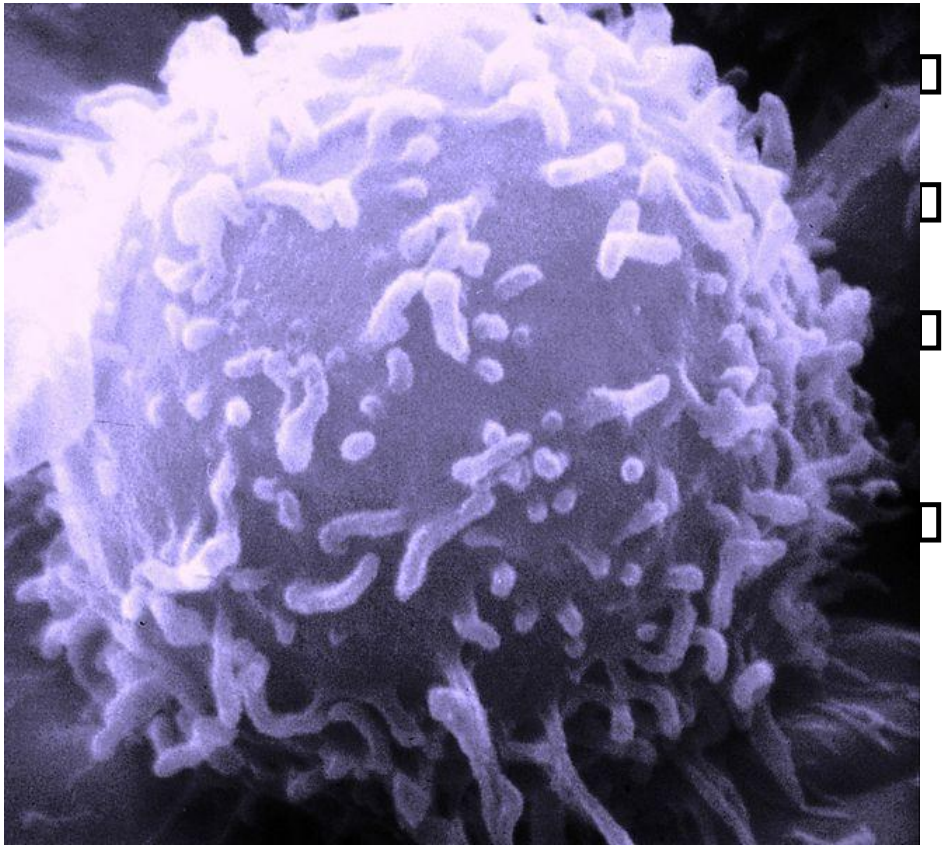

- **Главные клетки иммунной системы,**
- **Обеспечивают гуморальный иммунитет (выработка антител),**
- **Клеточный иммунитет (контактное взаимодействие с клетками-жертвами),**
- **Регулируют деятельность клеток других типов.**

Лимфатические капилляры

↓

Лимфатические сосуды (внутри- и внеорганные)

↓

Лимфатические стволы

↓

Лимфатические протоки

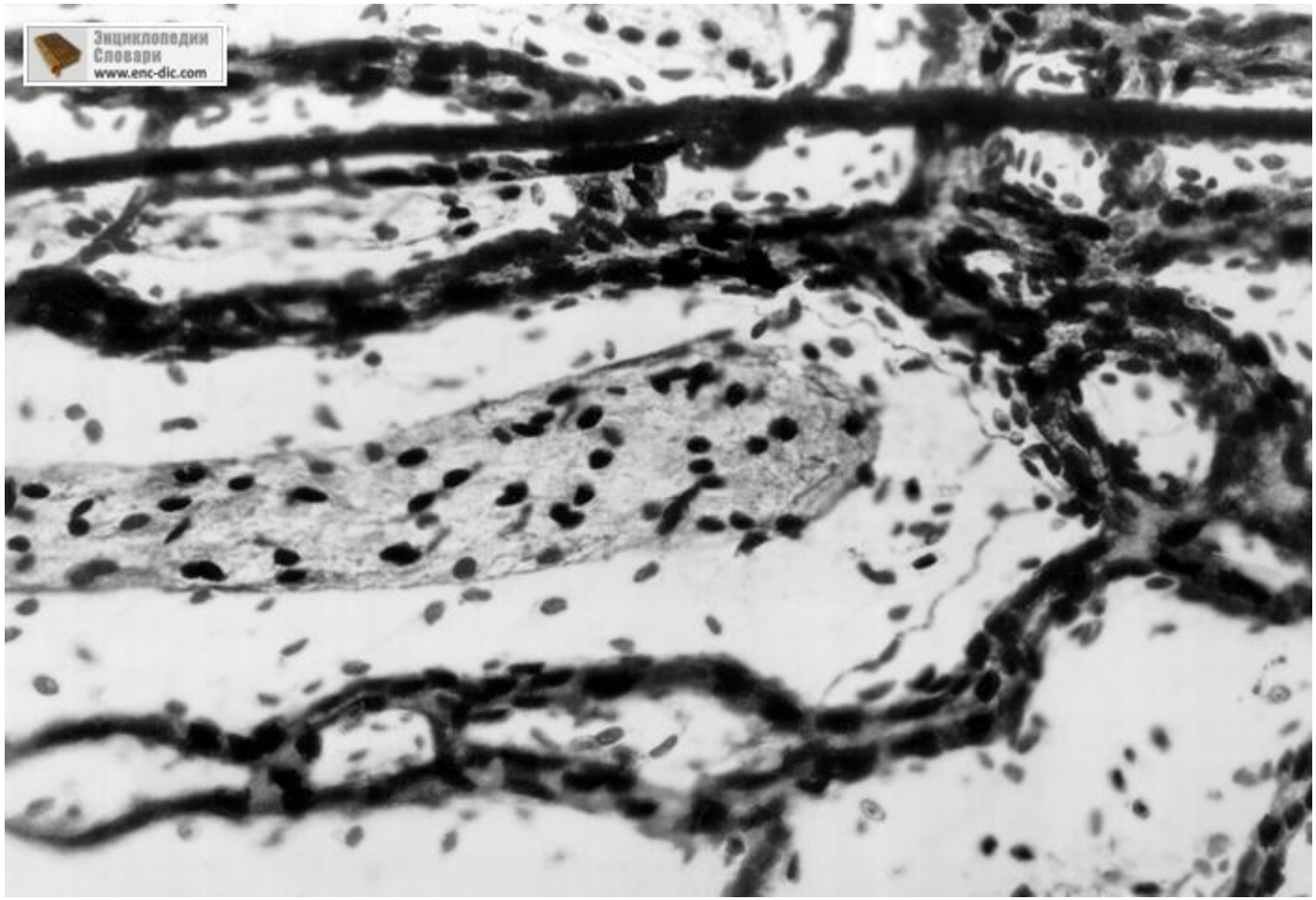
Энциклопедии
Словари
www.enc-dic.com

Лимфатический капилляр

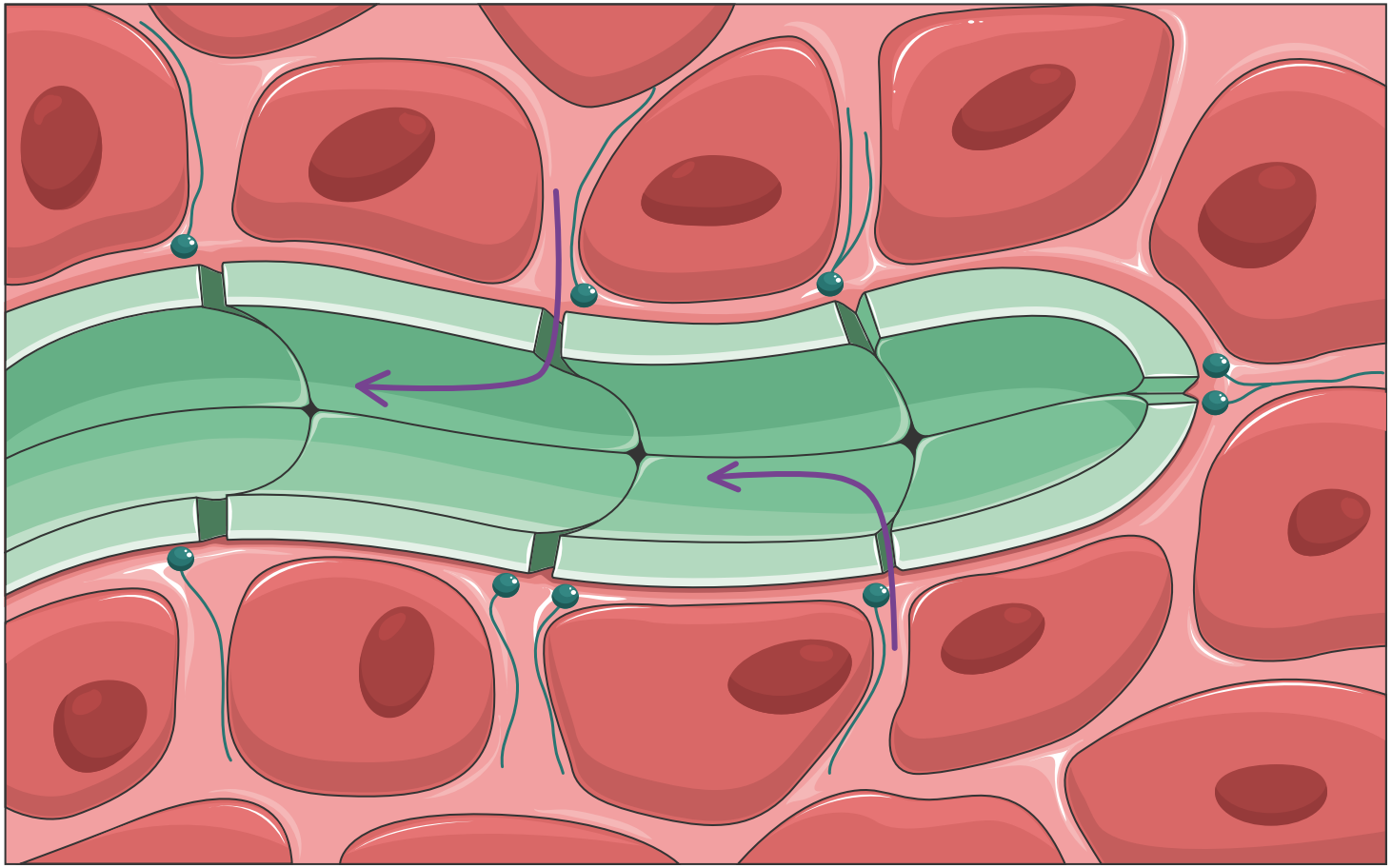

Лимфатический сосуд

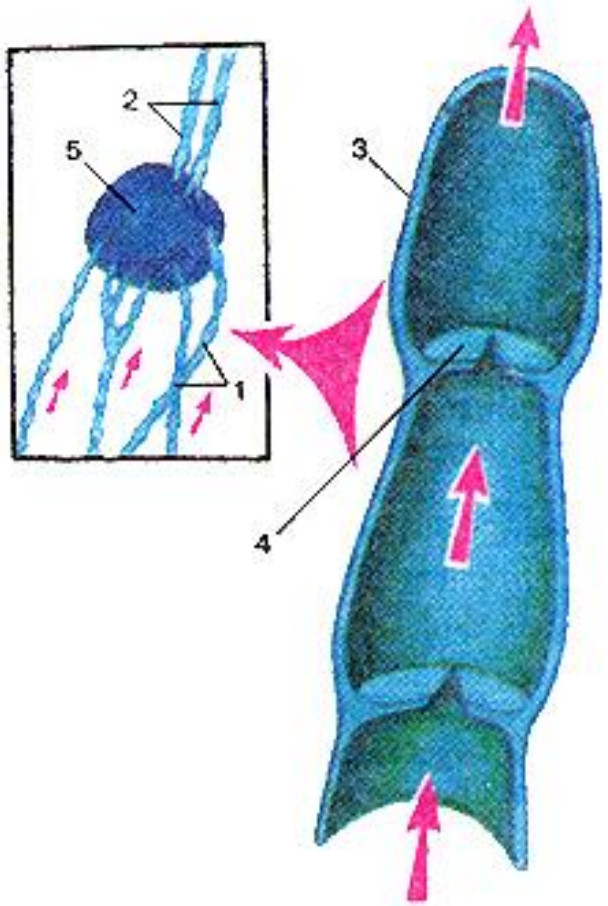

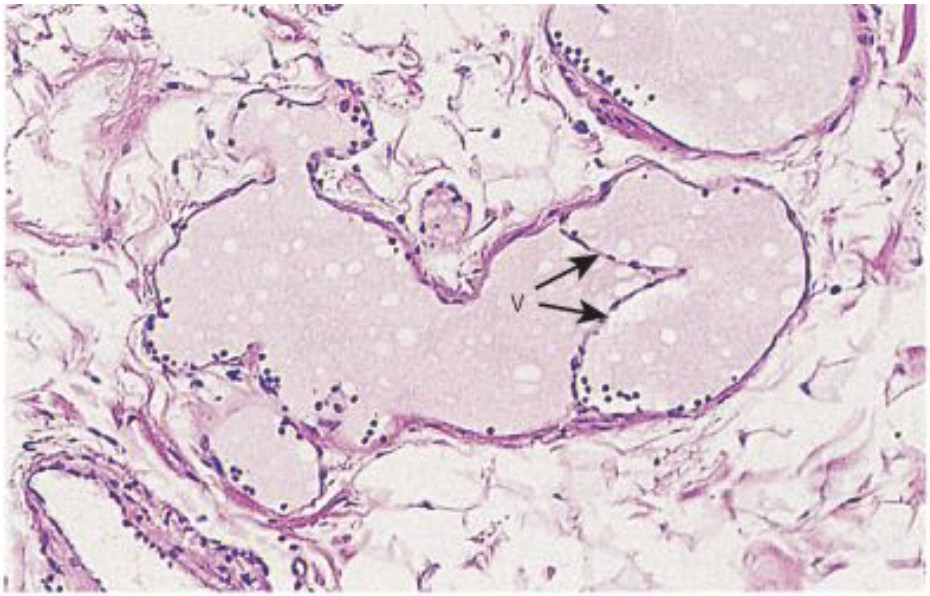

© Elsevier Ltd 2005. Standring: Gray's Anatomy 39e - www.graysanatomyonline.com

Грудной лимфатический проток

Формируется из правого и левого поясничных стволов (в 25% участвует кишечный ствол)

Впадают:

- Левый яремный (отток от правой половины головы и шеи)
- Левый подключичный (отток от правой верхней конечности)
- Левый бронхомедиастинальный (отток от стенок и органов правой половины грудной полости и нижней зоны левого легкого)

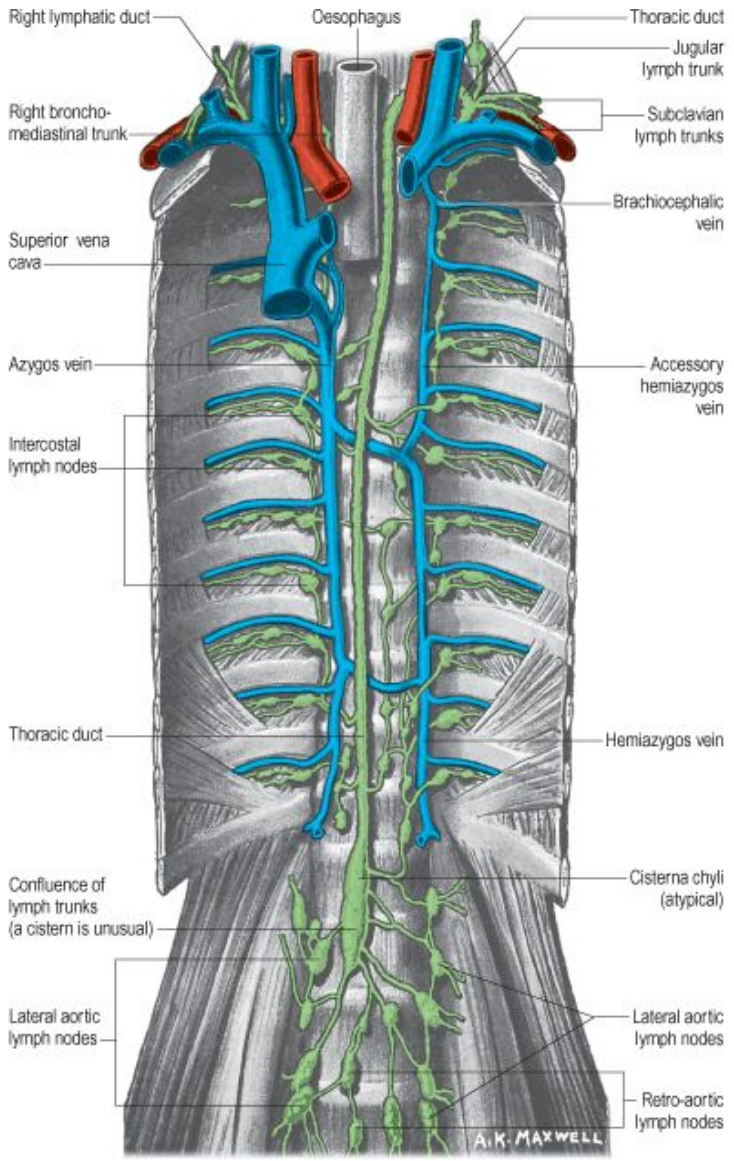

© Elsevier Ltd 2005. Standring: Gray's Anatomy 39e - www.graysanatomyonline.com

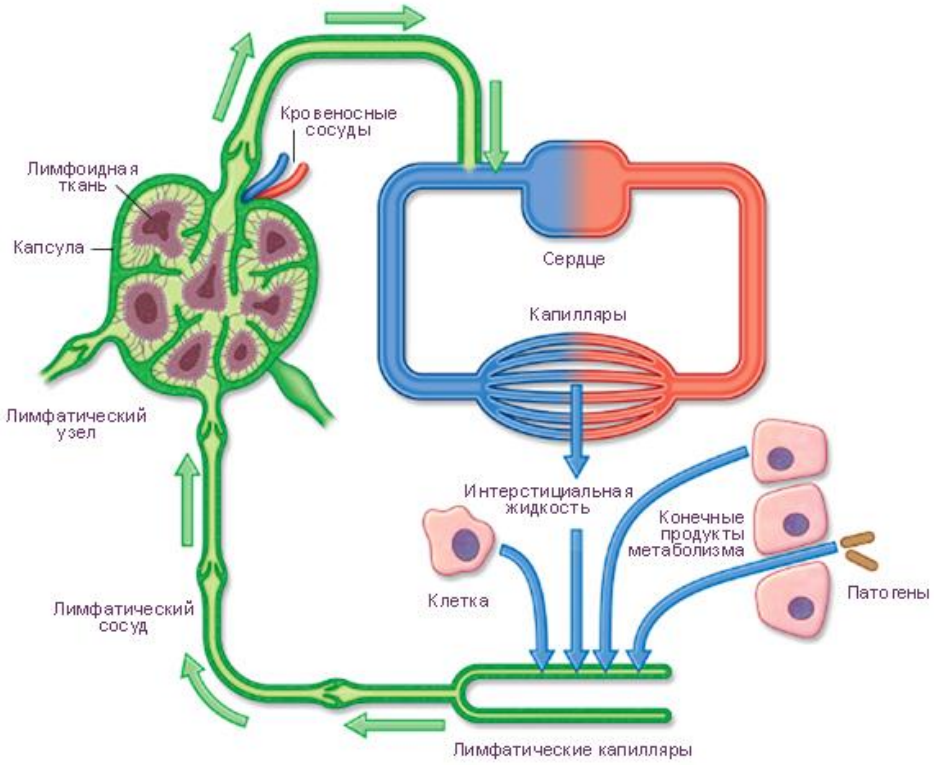
Кровеносные сосуды
Лимфоидная ткань
Капсула
Лимфатический узел
Сердце
Капилляры
Интерстициальная жидкость
Конечные продукты метаболизма
Клетка
Патогены
Лимфатический сосуд
Лимфатические капилляры

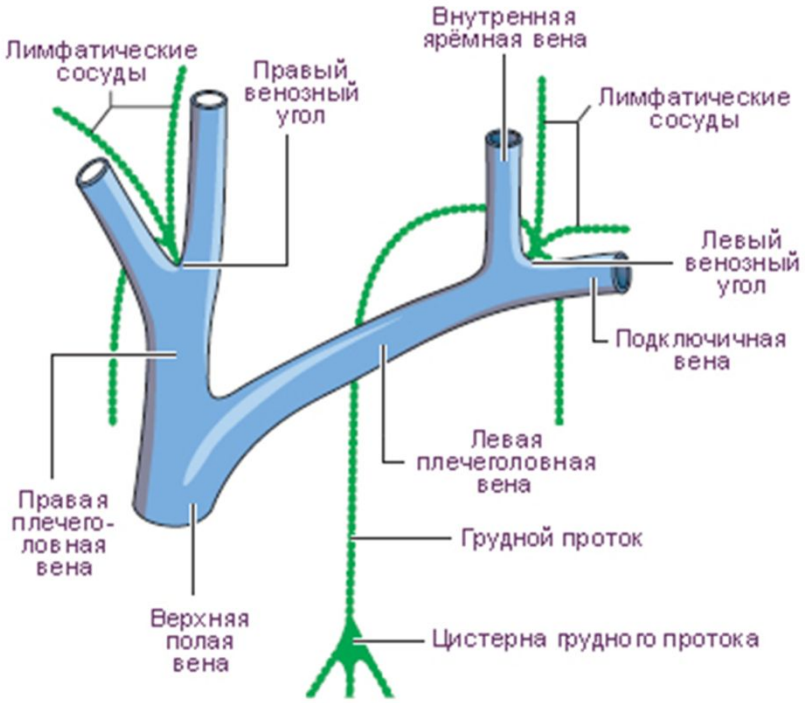
Лимфатические сосуды
Правый венозный угол
Внутренняя ярёмная вена
Лимфатические сосуды
Левый венозный угол
Подключичная вена
Левая плечеголовная вена
Правая плечего-ловная вена
Грудной проток
Верхняя полая вена
Цистерна грудного протока

Факторы, способствующие лимфооттоку:

1. Гидростатическое давление со стороны интерстициальной жидкости
2. Мышечный слой в стенке лимфатических сосудов
3. Клапанный аппарат
4. Присасывающее действие грудной клетки при дыхании
5. Отрицательное давление в крупных венах шеи и правом предсердии во время диастолы
6. Сокращения скелетной мускулатуры и перистальтика кишечника
7. Сокращение диафрагмы, т.к. грудной проток сращен с правой ножкой диафрагмы
8. Пульсация расположенных рядом кровеносных сосудов

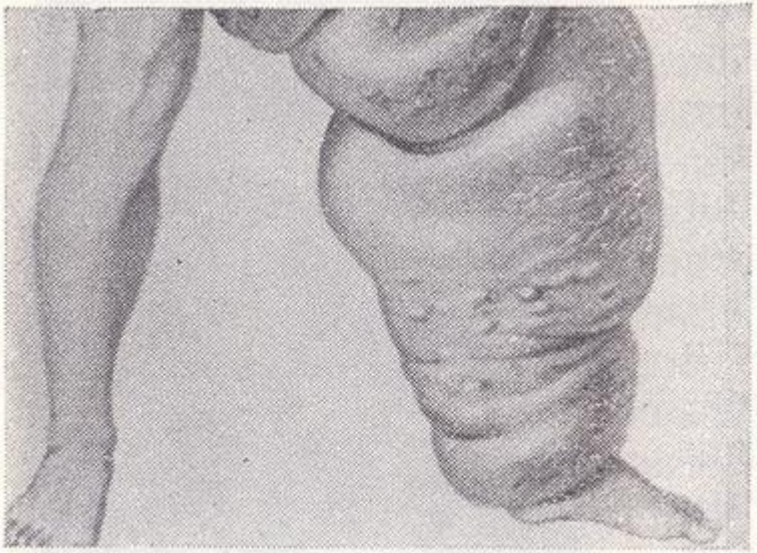

Рис. 10. Слоновость.

Строение лимфоузла

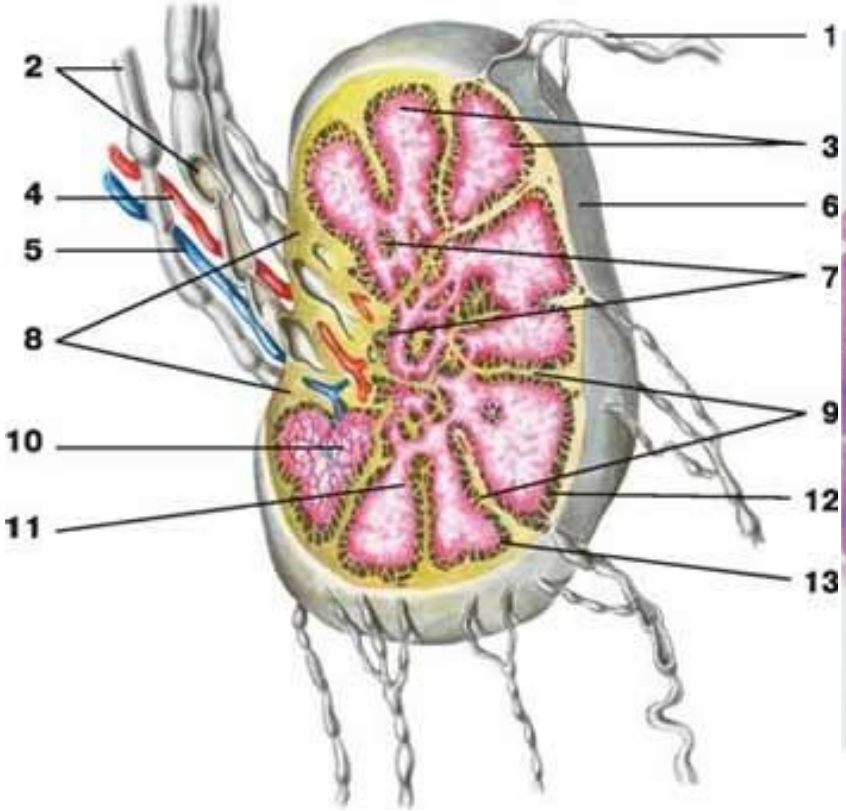

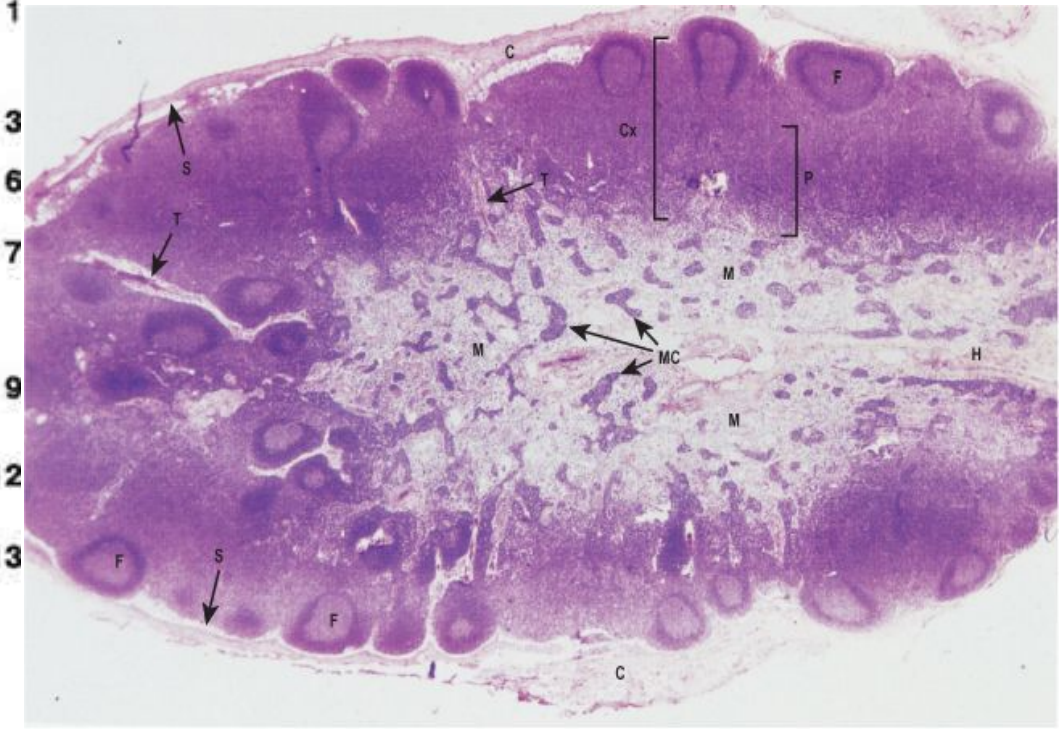

© Elsevier Ltd 2005. Standring: Gray's Anatomy 39e - www.graysanatomyonline.com

Препарат поверхностных паховых лимфатических узлов

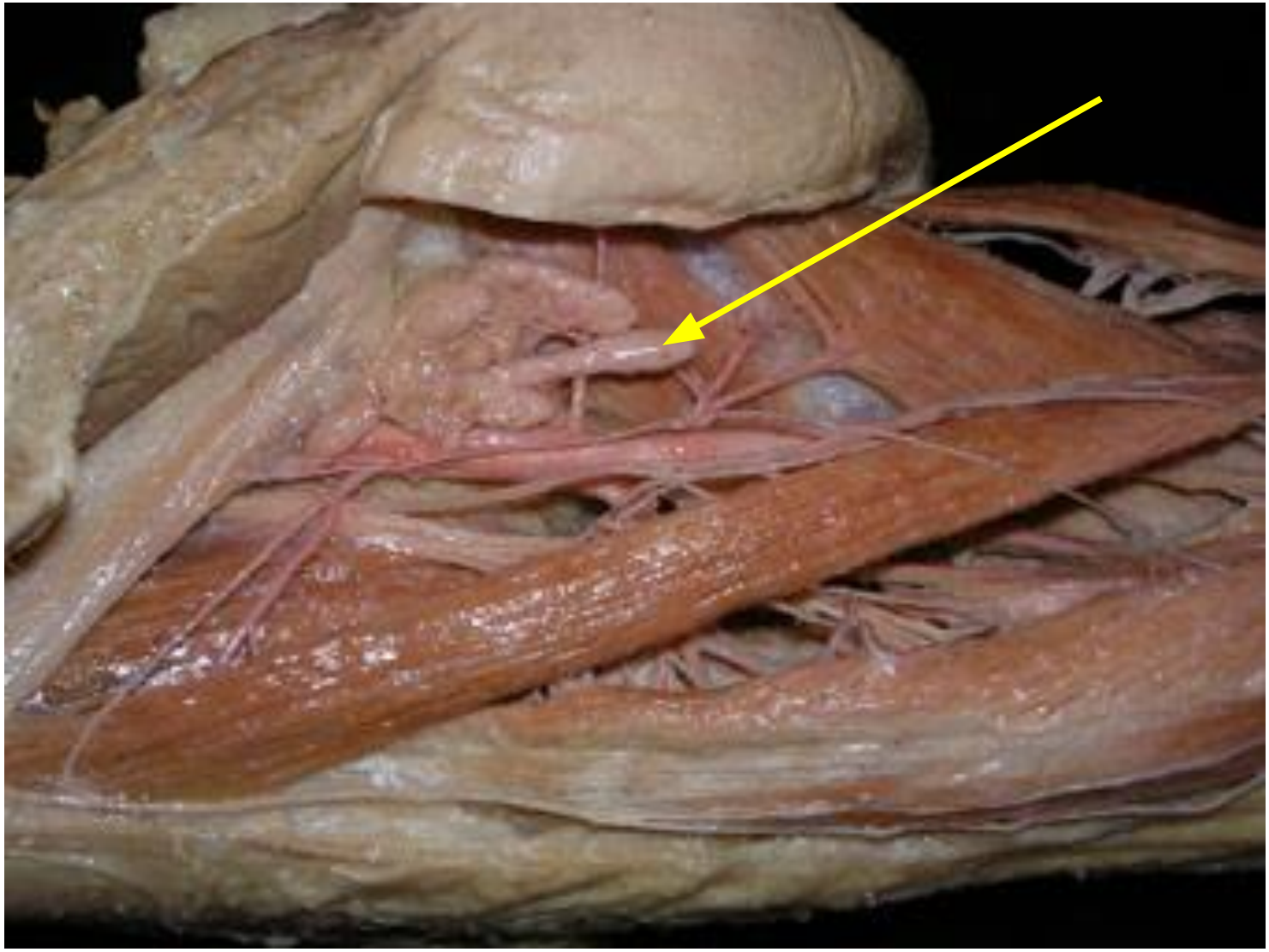

Лимфатические узлы головы и шеи

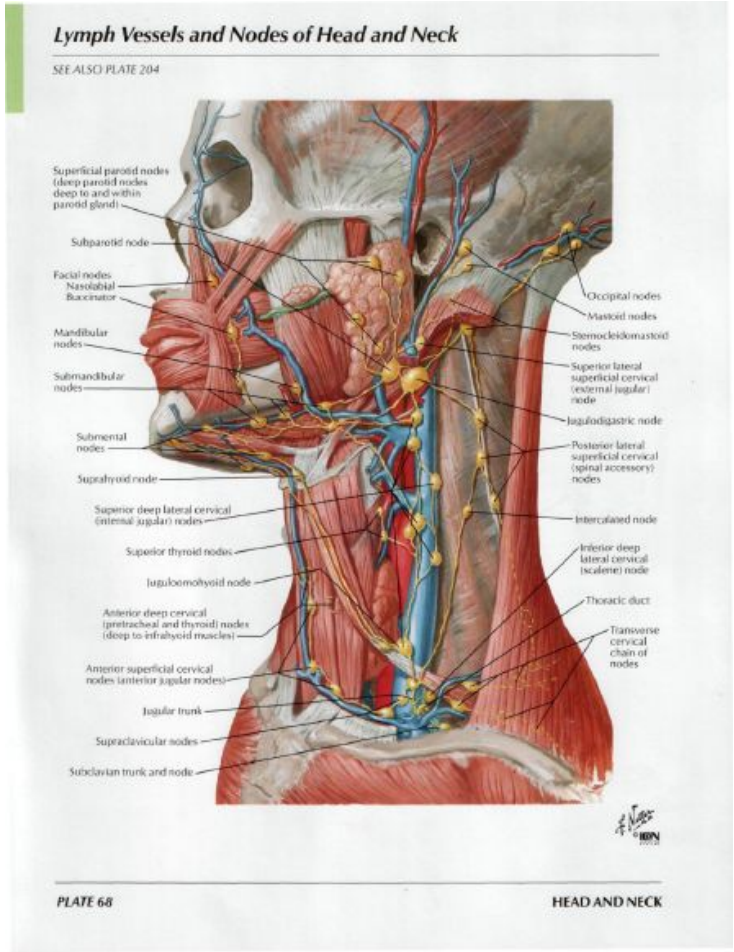

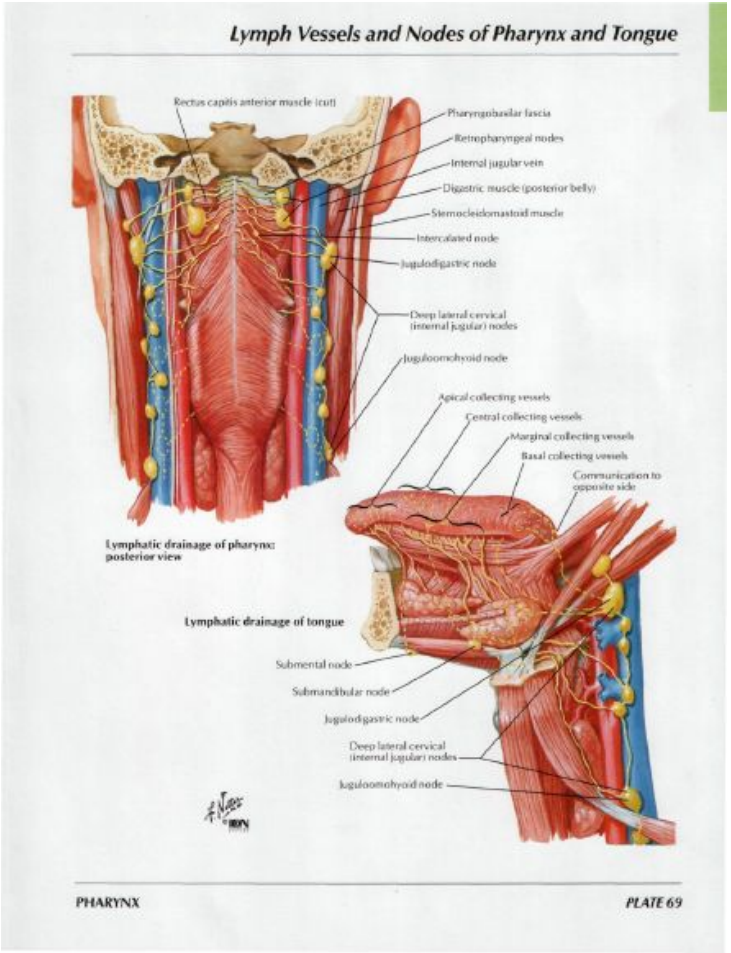

Отток лимфы от конечностей

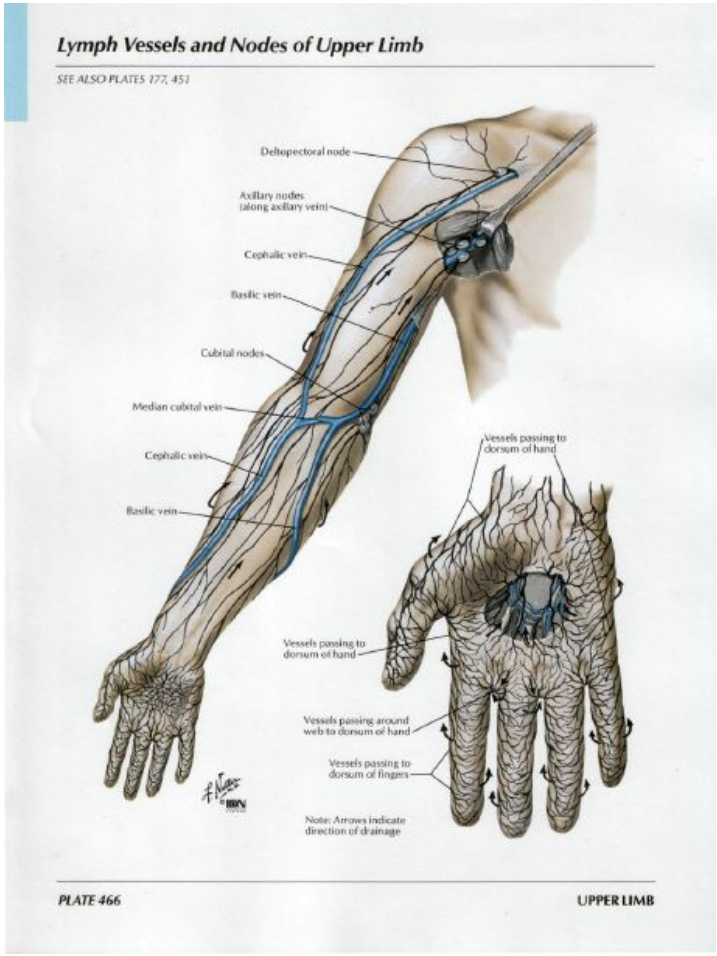

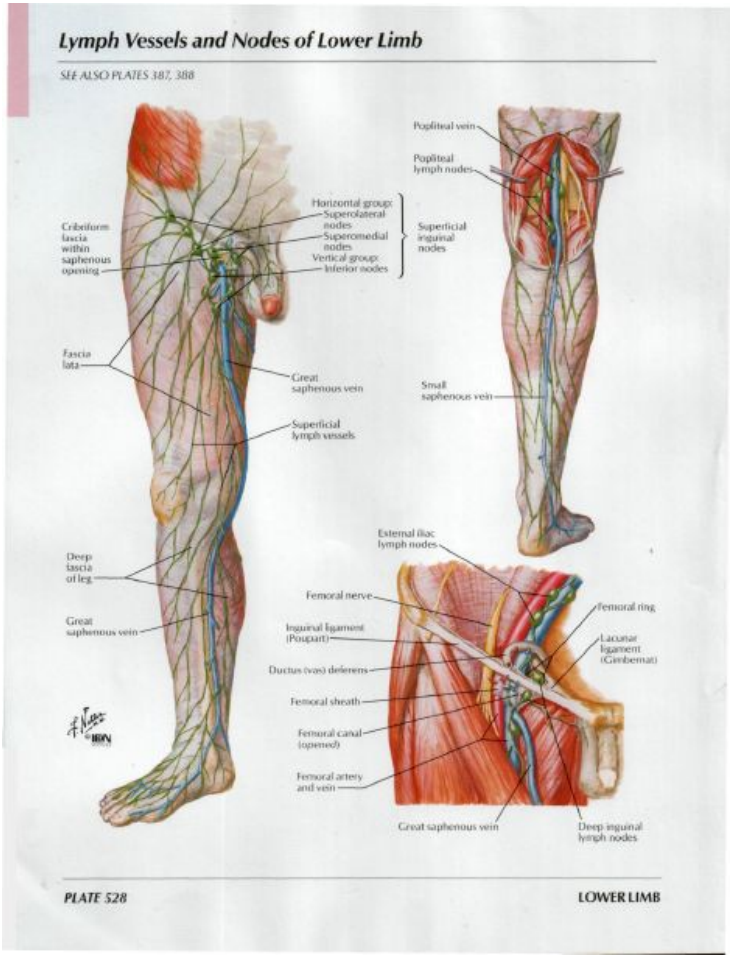

Поясничные лимфоузлы

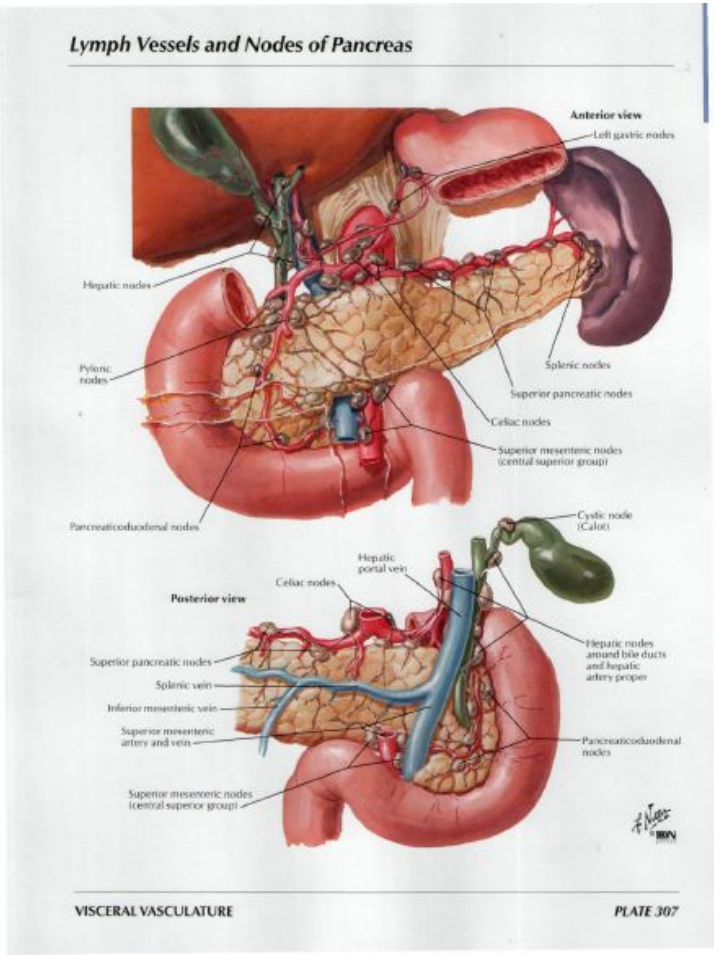

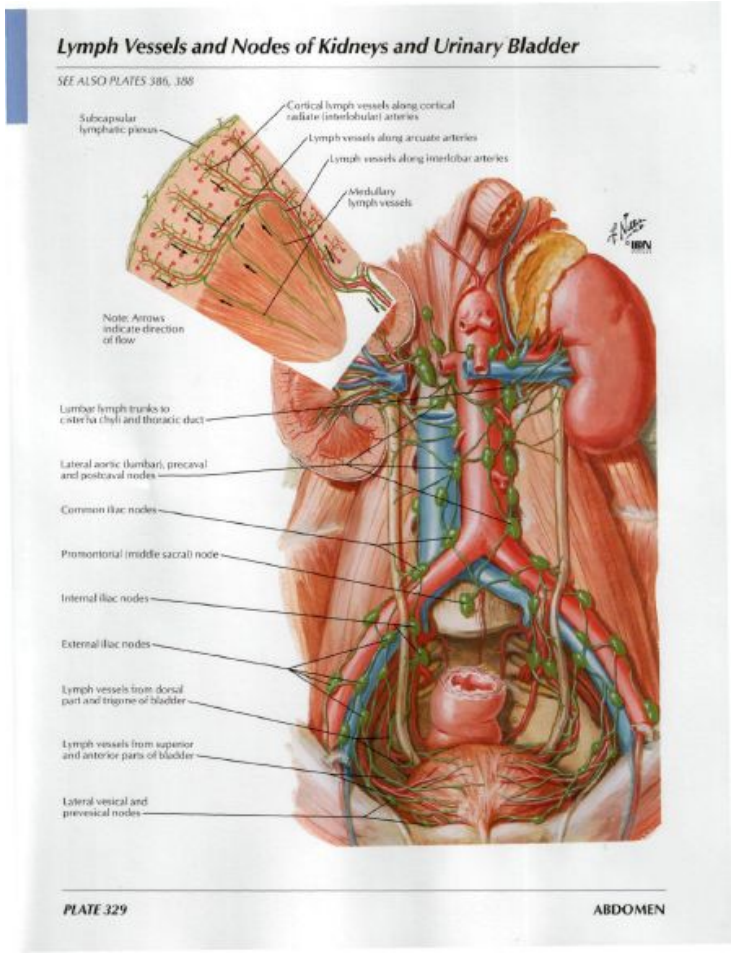

- **Наше сердце — удивительный орган! Оно умеет не только перекачивать кровь, но еще танцевать от радости, замирать в предвкушении, сжиматься от жалости и обливаться кровью. А еще оно может разбиться от боли, разорваться от горя, упасть от разочарования, замирать в ожидании, трепетать от счастья… Сердце — самый точный индикатор наших самых искренних эмоций, а потому цените и берегите тех людей, которые вам его дарят!**

Спасибо за внимание!
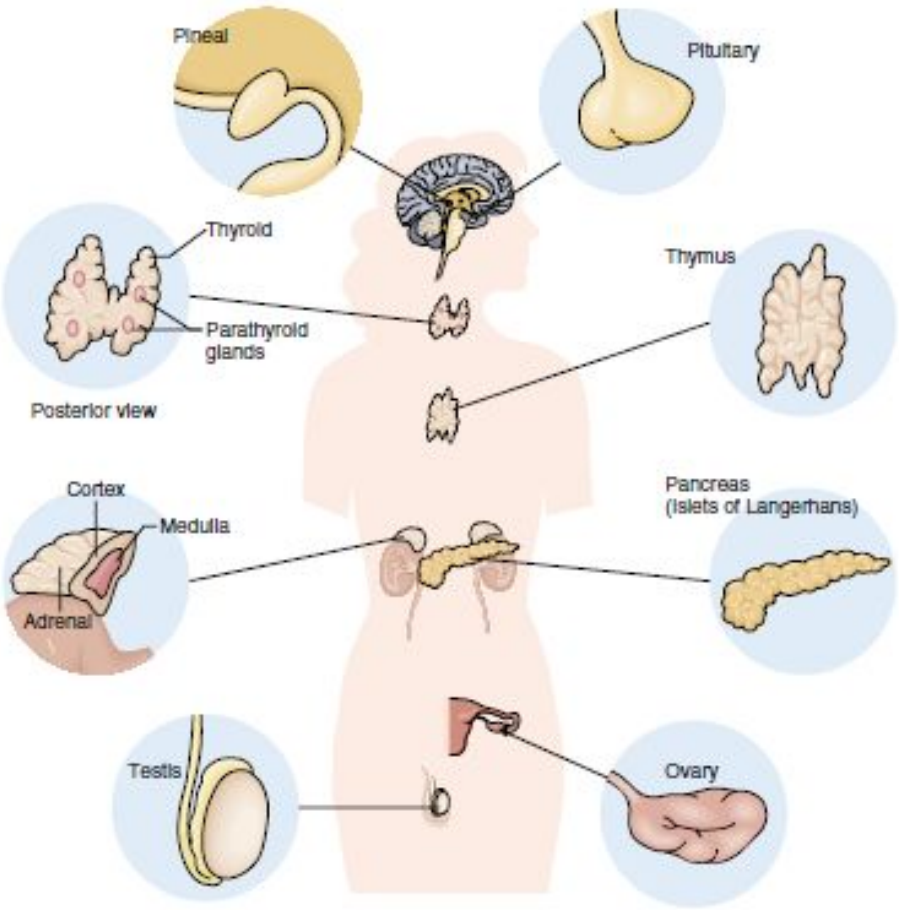
Эндокринный аппарат