

ГБОУ ВПО СПбГПМУ Минздравсоцразвития  
России

# Диагностика и малоинвазивные методы лечения жидкостных образований брюшной полости

Выполнила: Щетинина Алена  
Михайловна, студентка 434 группы  
Руководитель: проф. Ульянов  
Юрий Николаевич

Санкт-Петербург  
2015 год

# Жидкостные образования брюшной полости:

- Органные:
  1. Кисты поджелудочной железы
  2. Оментобурсит
  3. Абсцессы печени, под- и надпеченочных пространств
  4. Эхинококковые кисты
- Внеорганные:
  1. Абсцесс Дугласова пространства
  2. Другие послеоперационные абсцессы

# Причины:

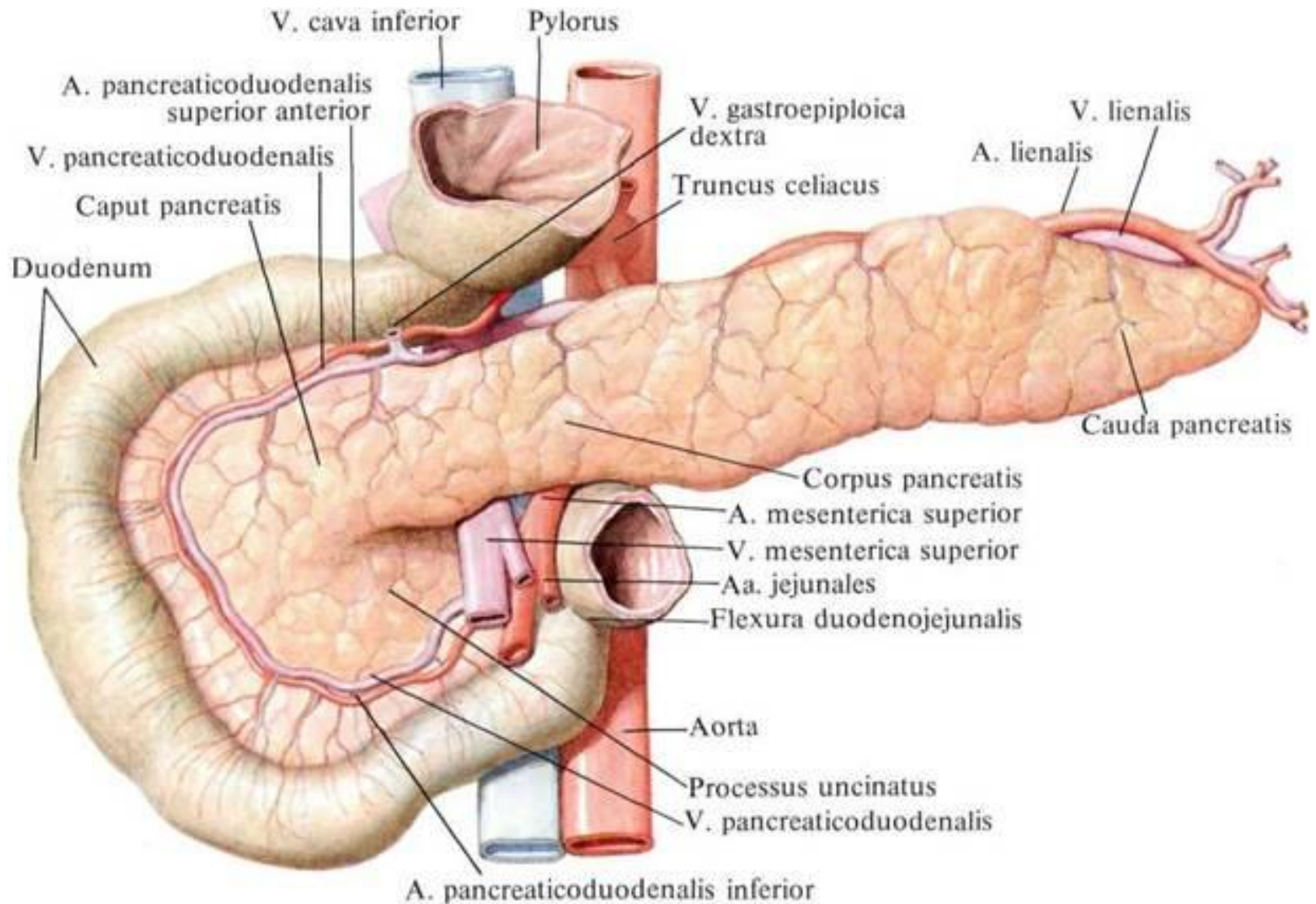
- Заболевания печени, ЖВП
  - Заболевания ПЖ
  - Травмы живота
  - Операции на желудке и кишечнике
- 
- Частота встречаемости в п/о периоде – 0,5-6,4%, после продолжительных и сложных операций – 12-24,5%\*

\*В.А.Иванов, А.Е.Климов, К.В.Бобров «Малоинвазивные вмешательства под контролем УЗИ в хирургии», РУДН, 2004

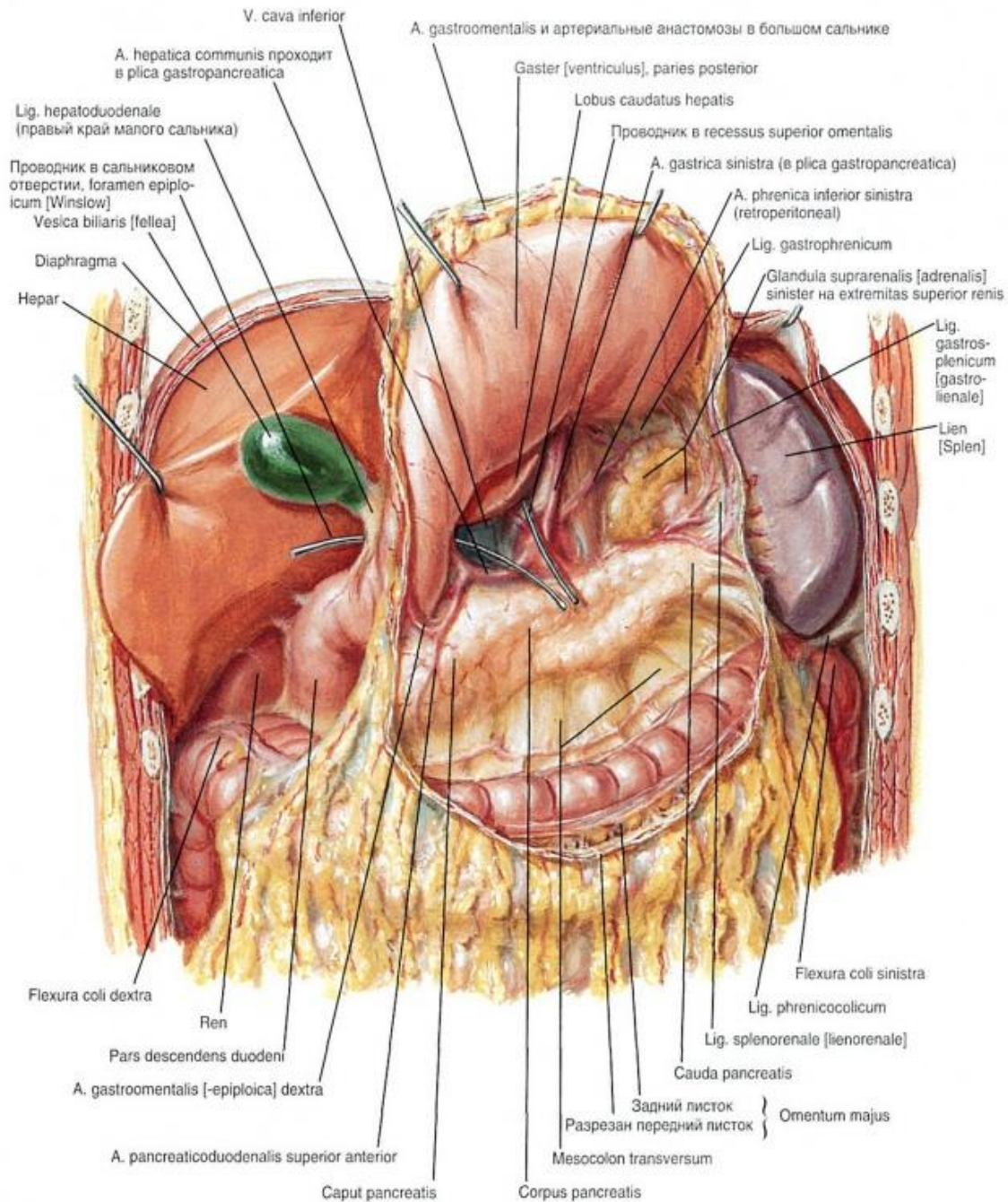
# Методы диагностики

- УЗИ (точность – 98-100%)
- ЭндоУЗИ
- КТ
- МСКТ
- МРТ
- Обзорная рентгенография брюшной полости

# Поджелудочная железа



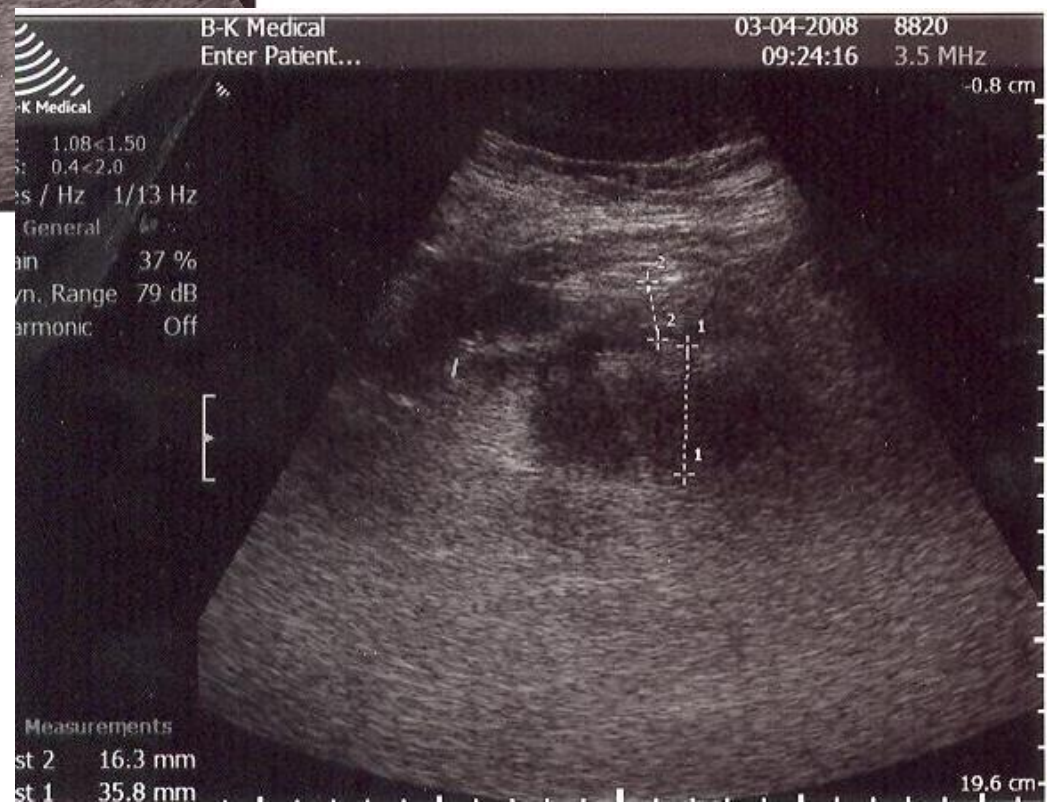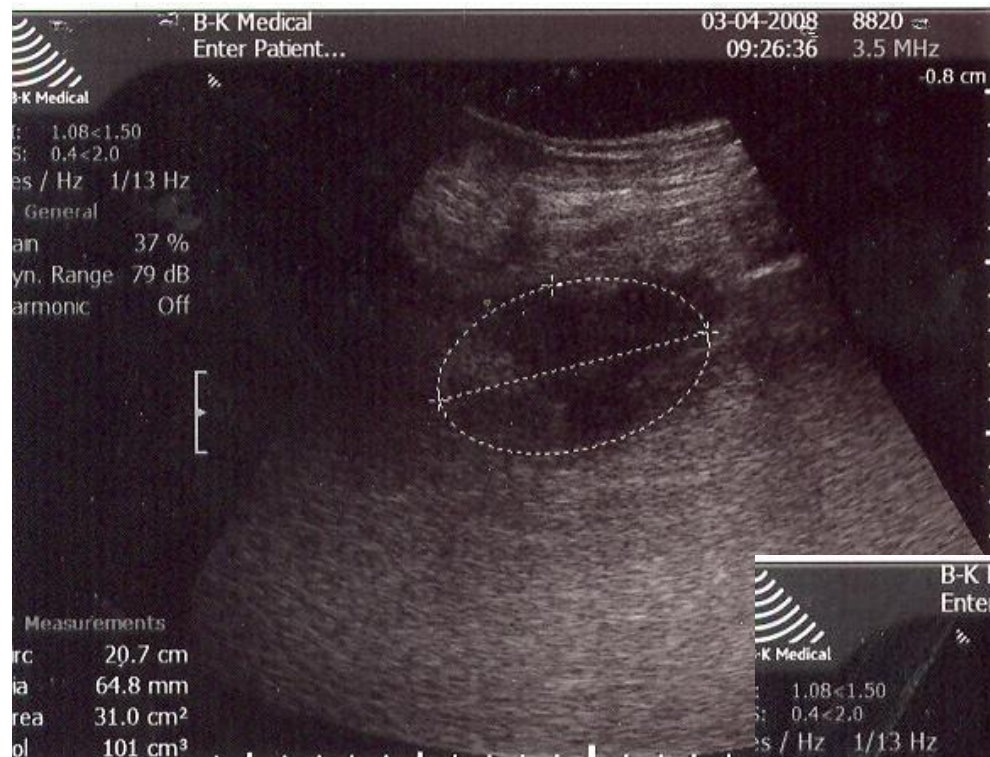# Сальниковая сумка



# Оментобурсит

- Скопление воспалительного инфильтрата в сальниковой сумке
- Раннее локализованное осложнение о. панкреатита
- УЗИ – плащевидная, серповидная, овоидная или неправильной формы анэхогенная/слабоэхогенная зона (точность 98%)







# Методы лечения

- Пункция – неинфицированное ЖО объемом до 50 мл\*
- Катетеризация – ЖО объемом >50 мл\*, инфицированный инфильтрат по данным пункции
- Эффективность – 93%\*\*

\*До 100 мл и >100 мл соответственно, по данным ак. РАМН А.Ф. Черноусова

\*\* В.А.Иванов, А.Е.Климов, К.В.Бобров «Малоинвазивные вмешательства под контролем УЗИ в хирургии», РУДН, 2004

# Кисты и псевдокисты ПЖ

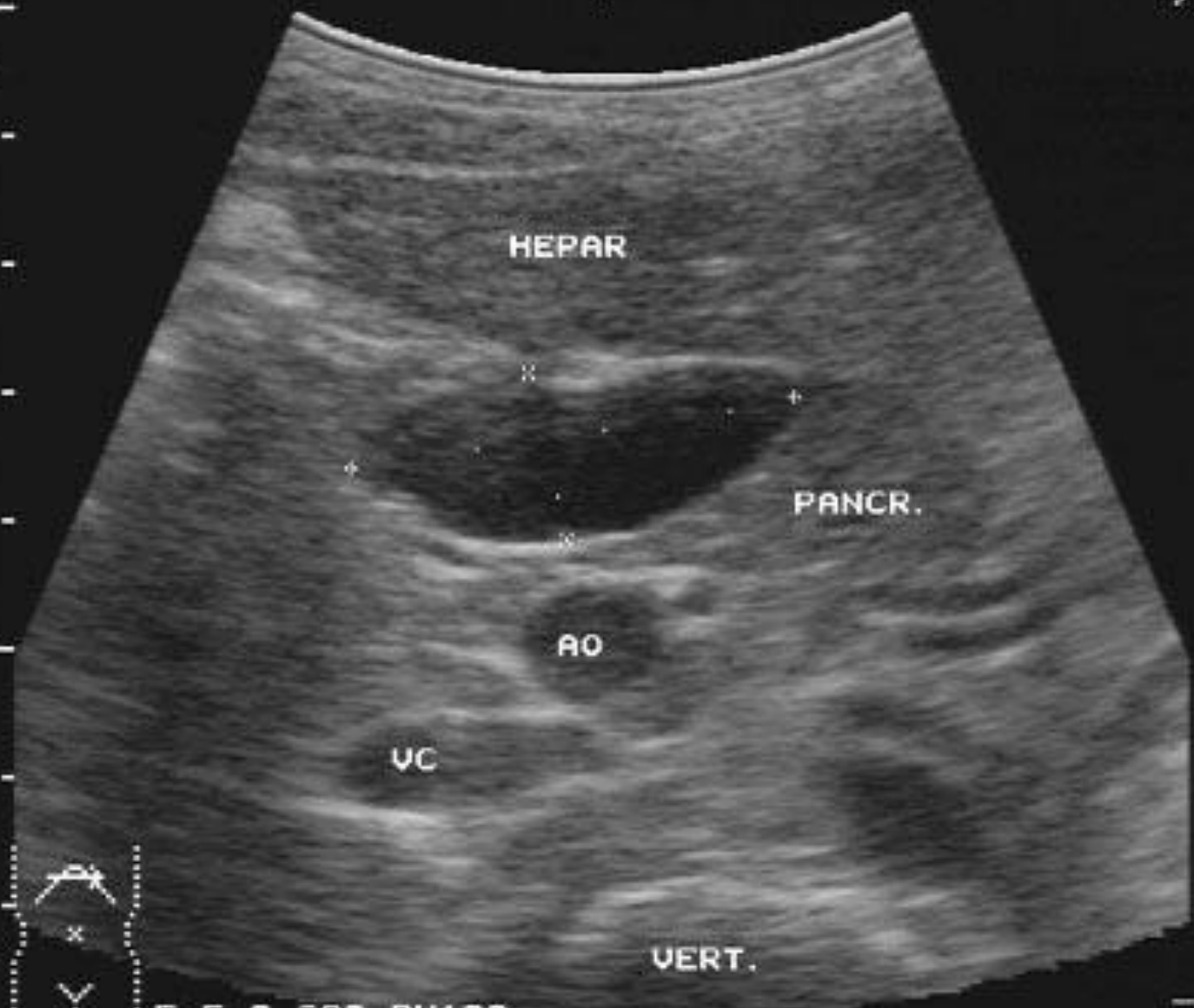- Осложнения:
- нагноение,
- кровотечение в полость кисты,
- разрыв (□ перитонит),
- наружные и внутренние свищи,
- нарушение функции соседних органов за счет их сдавления

→ 05-11-93  
12:01:11

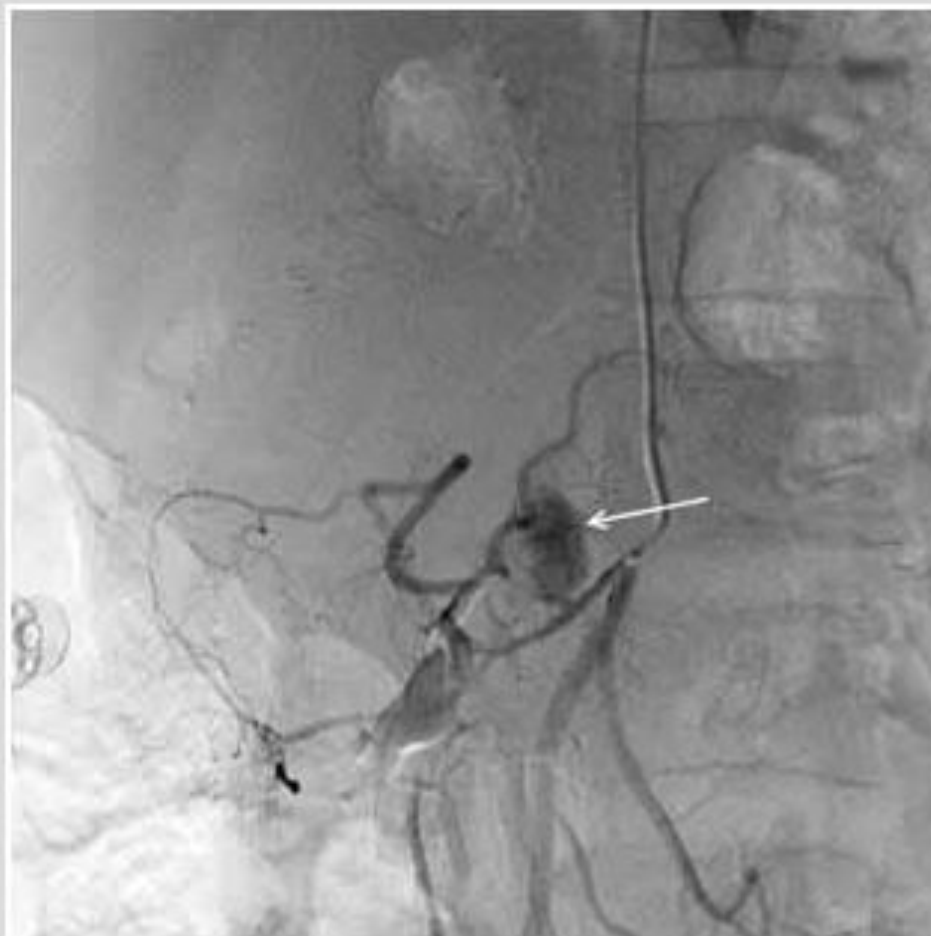ID:  
6 YEARS

FOCUS:  
1234 B

DISTANCE  
+: 03.5cm  
X: 01.3cm



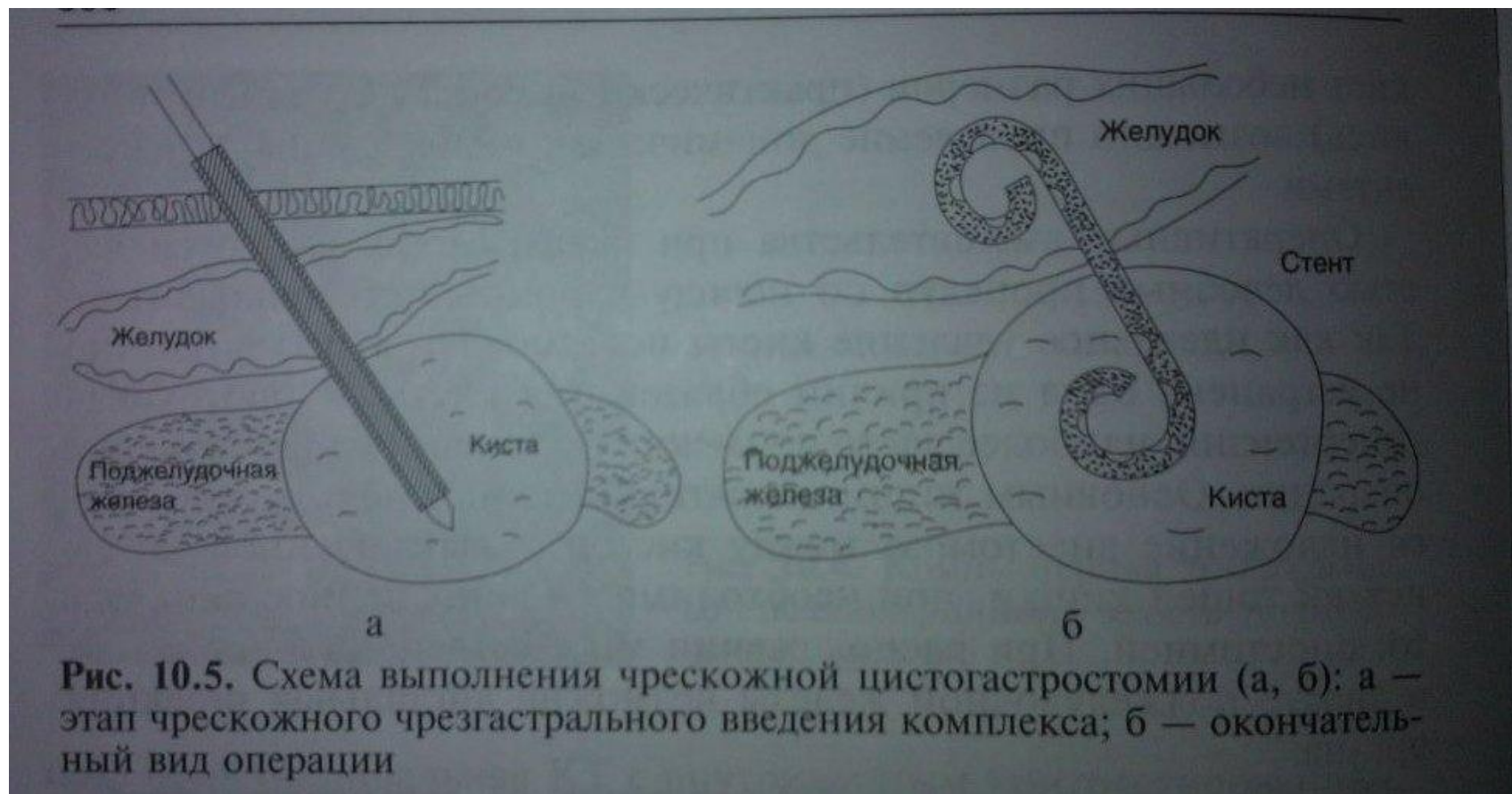F 5.0 G80 PW100



**Киста поджелудочной железы, кишечное кровотечение.** При селективной ангиографии верхней брыжечной артерии выявлена экстравазация контраста из средней артерии ободочной кишки в кисту поджелудочной железы (экстравазация указана стрелкой)

# Лечение

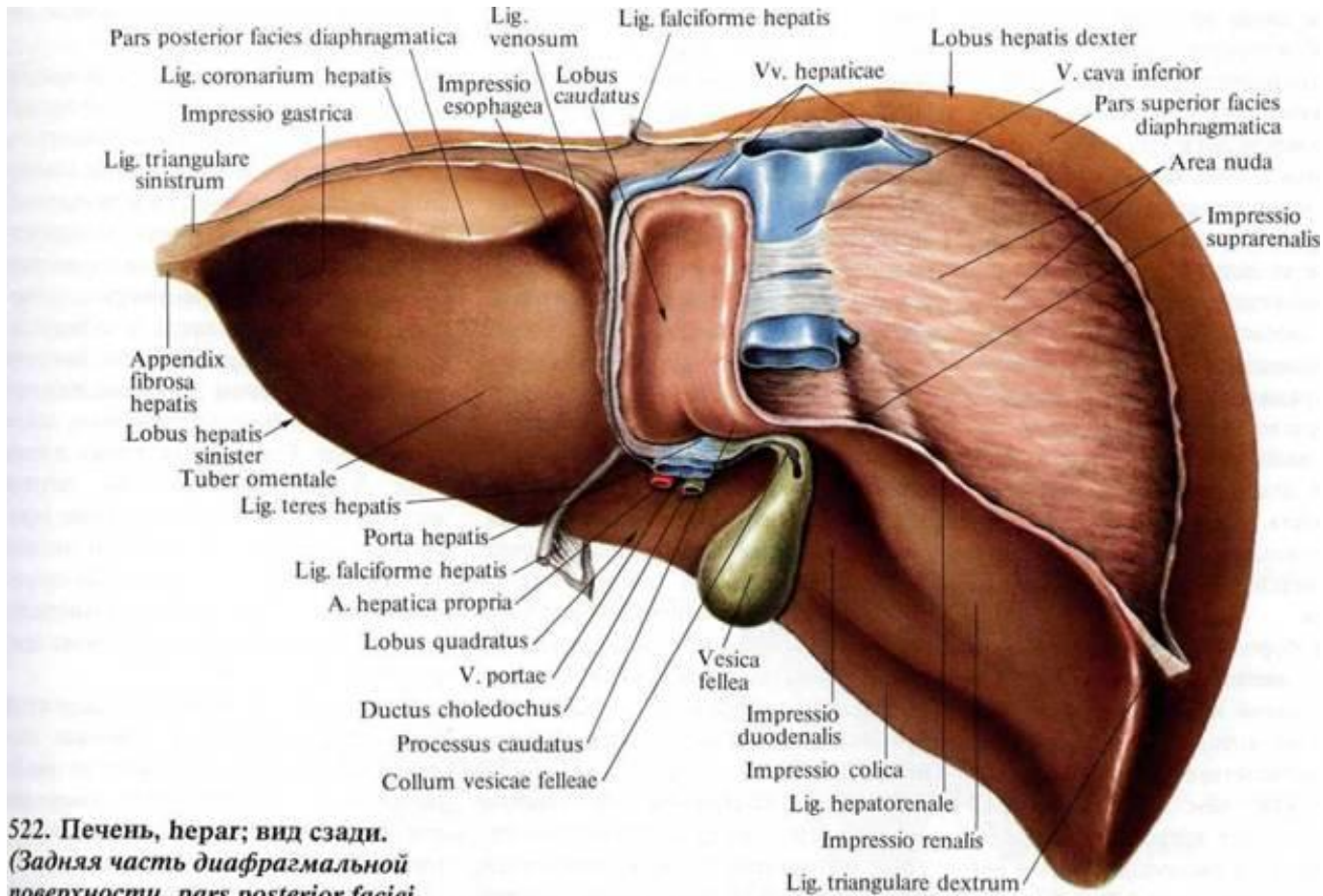
- Пункционное наружное дренирование под контролем УЗИ или КТ
- Поэтапное склерозирование стенок кисты (абс.спирт)
- Чрескожный цистогастроанастомоз (УЗИ и гастроскопия)
- Чрескожный дуоденоцистоанастомоз
- Наружное дренирование
- Ангиографическая суперселективная эмболизация сосудов



**Рис. 10.5.** Схема выполнения чрескожной цистогастростомии (а, б): а — этап чрескожного чрезгастрального введения комплекса; б — окончательный вид операции



# Печень

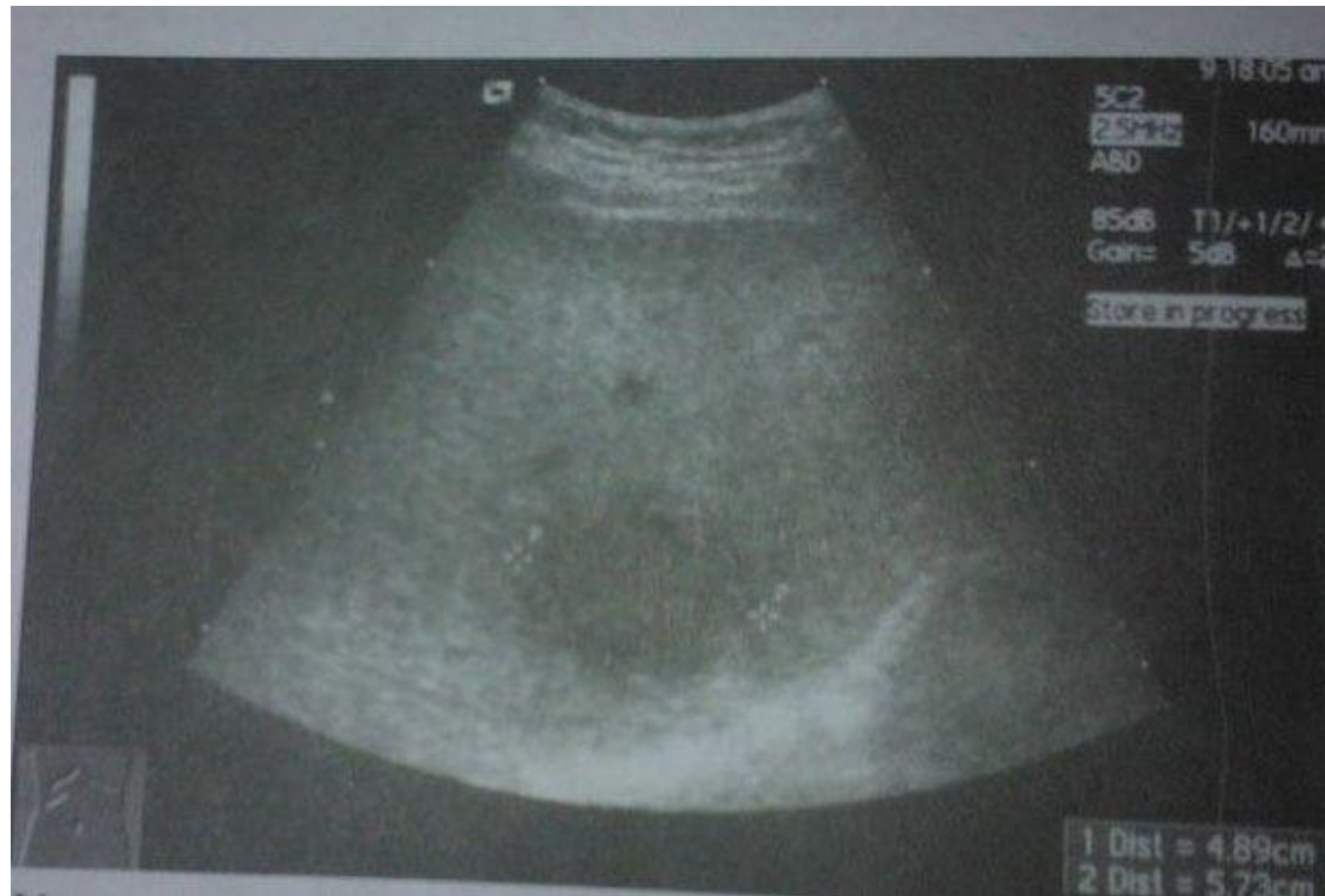

522. Печень, гепар; вид сзади.  
(Задняя часть диафрагмальной  
поверхности, *pars posterior faciei  
diaphragmaticae.*)

523. Печень, гепар; вид сзади и  
сверху.

# Абсцессы печени

- Объемное образование шаровидной/неправильной формы с капсулой



# Лечение

- Чрескожные пункции
- Чрескожночреспеченочное наружное дренирование
- Промывание растворами антисептиков
- Регионарная инфузия а/б средств путем катетеризации воротной вены/печеночной артерии
- При амебной абсцессе – применение амебоцидных препаратов (метрогил, тинидазол)

# Эхинококковые кисты

- антропозооноз

# Инструментальные методы

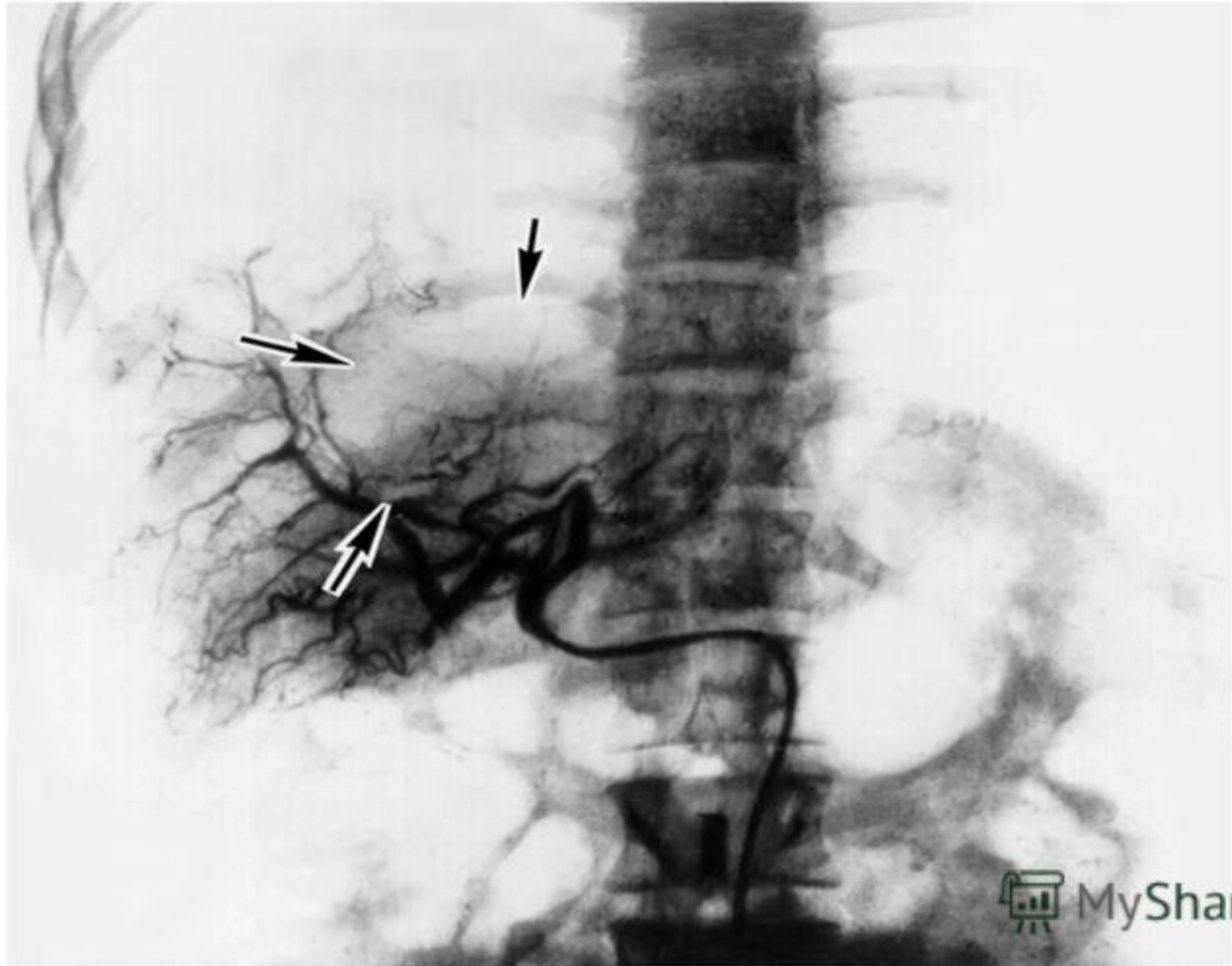
- **Рентгенография:**

- а) обызвествление стенок кисты;
- б) увеличение размеров печени,
- в) высокое стояние диафрагмы, ограничение подвижности

- **Селективная целиако-или гепатикография**

– на серии рентгенограмм виден деформированный сосудистый рисунок (сближение сосудов, появление аваскулярных зон)

# Ангиография печени



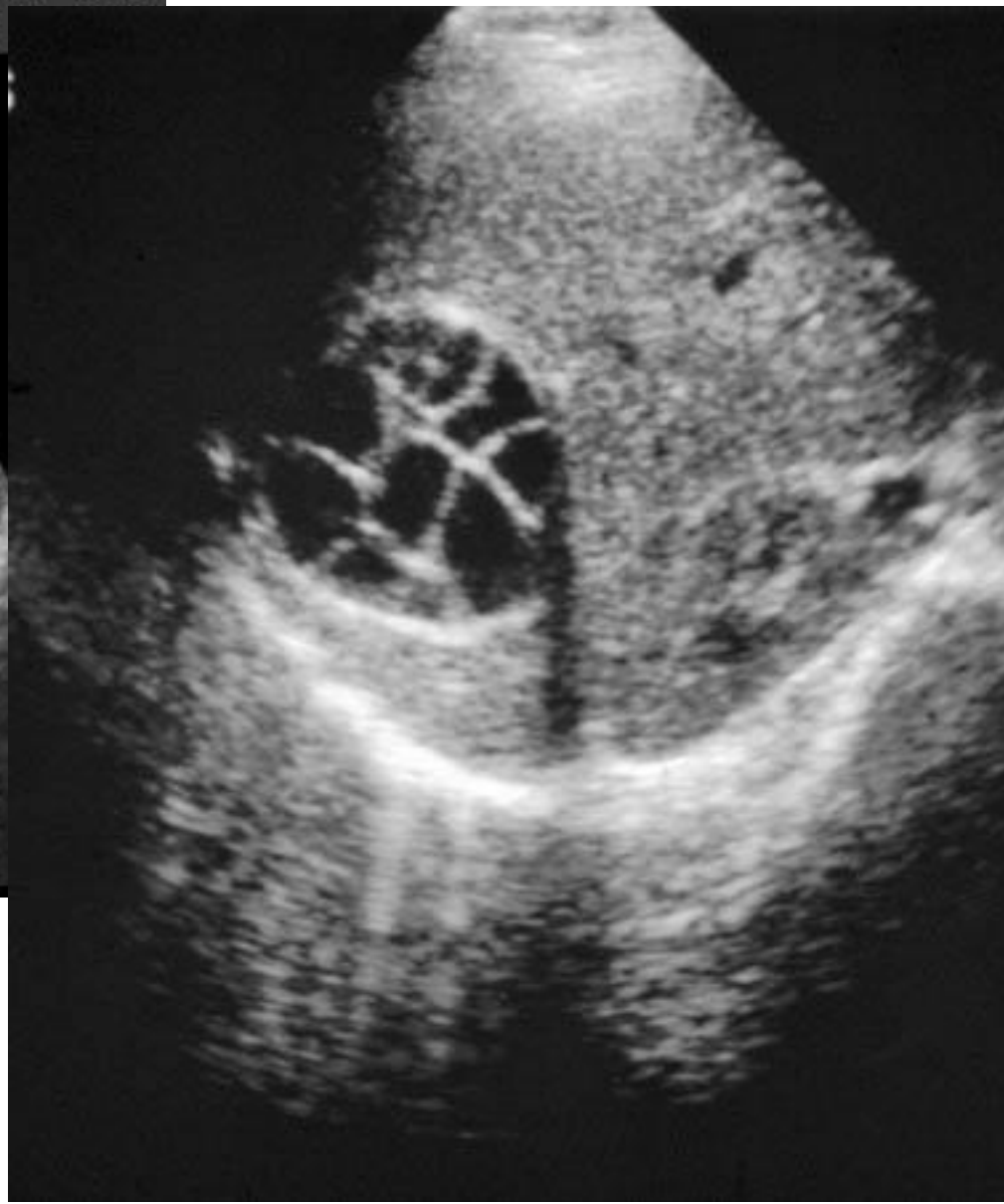
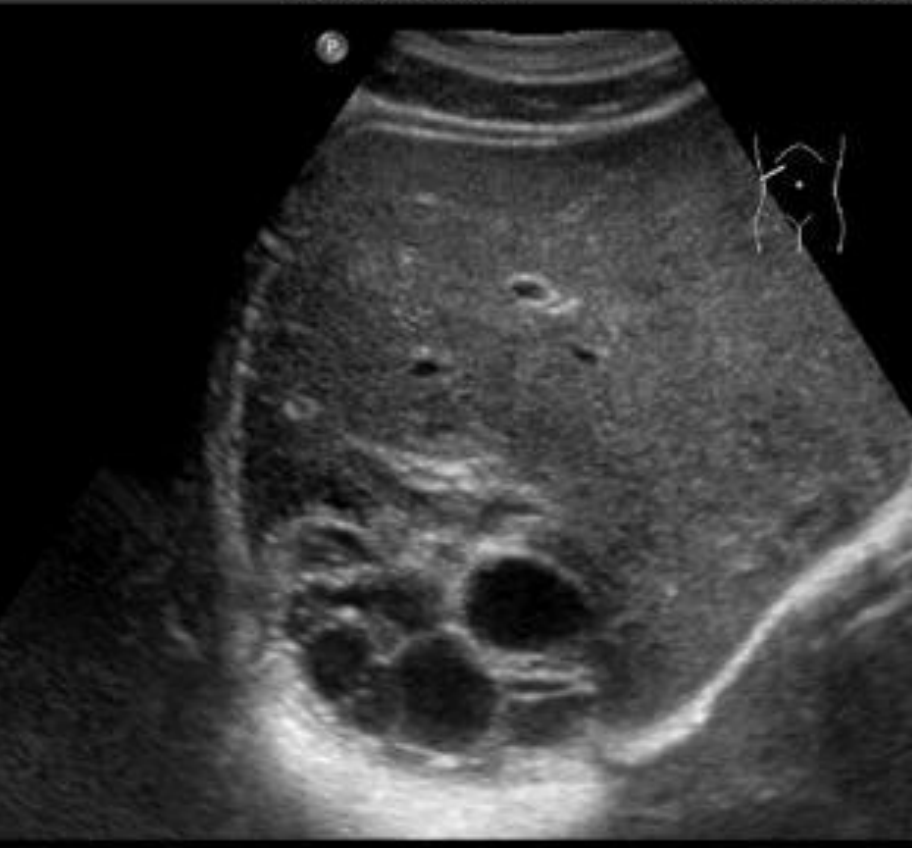

# УЗИ

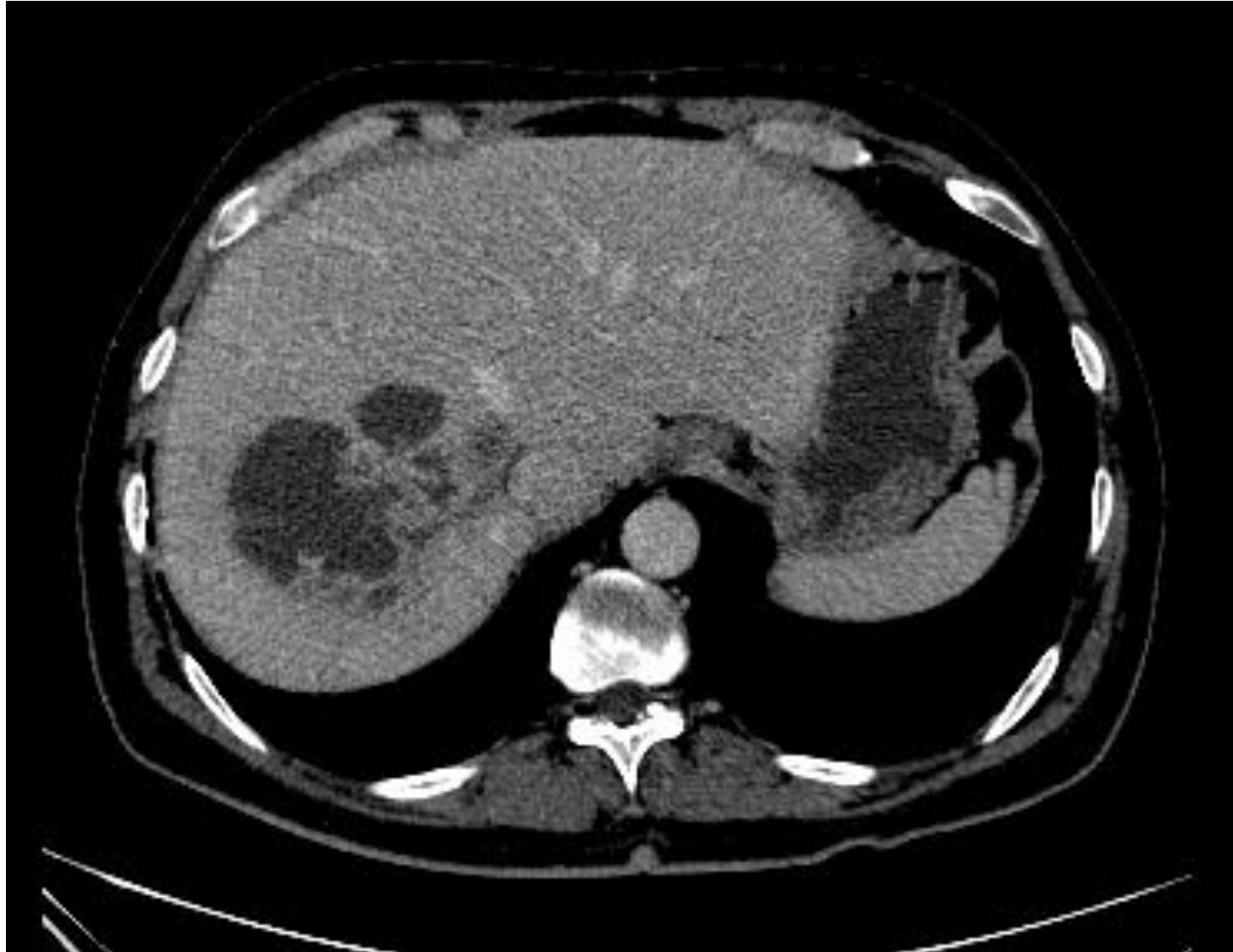14/04/2009 10:16:47 TISO.3 MI 0.7

ALBERTINEN KH

C5-2/Abdomen1



- КТ, МРТ – локализация кисты

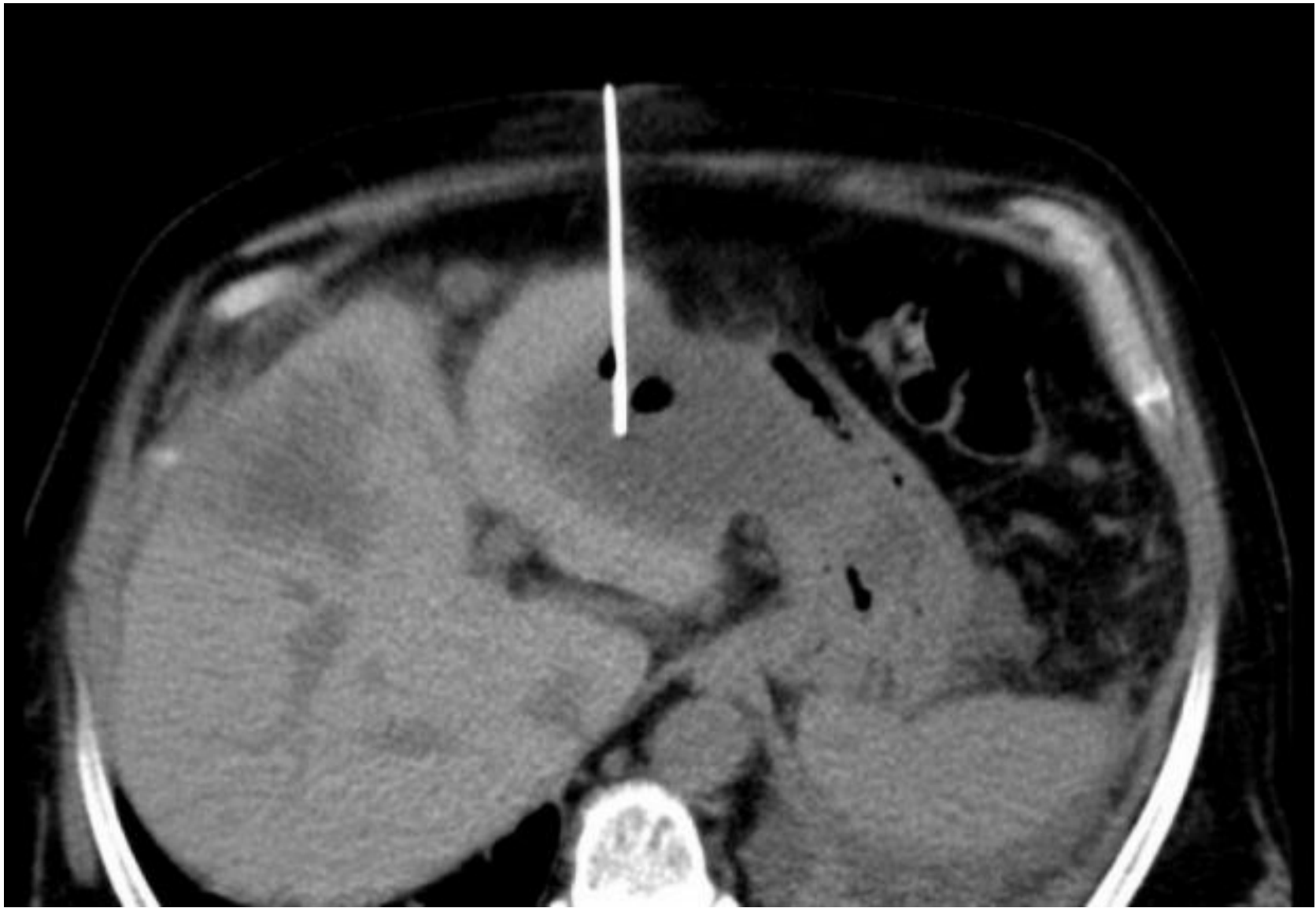

# Лечение

- Чрескожные пункции с противопаразитарной обработкой кисты (до 4 см) (80-100% глицерин, 30% раствор NaCl)
- Чрескожное наружное дренирование с противопаразитарной обработкой кисты и удалением хитиновой оболочки
- Лапароскопическая эхинококкэктомия
- Альбентазол (кисты до 3 см)

# Внеорганные ЖО

- Чаще послеоперационные (82,8%)
- Как осложнения основного заболевания (17,2%)
  
- Пункции (объем до 30-50 мл, неинфицированные)
- Катетерное вмешательство



Дренаживание **абсцесса брюшной полости** под контролем КТ.

# Контроль

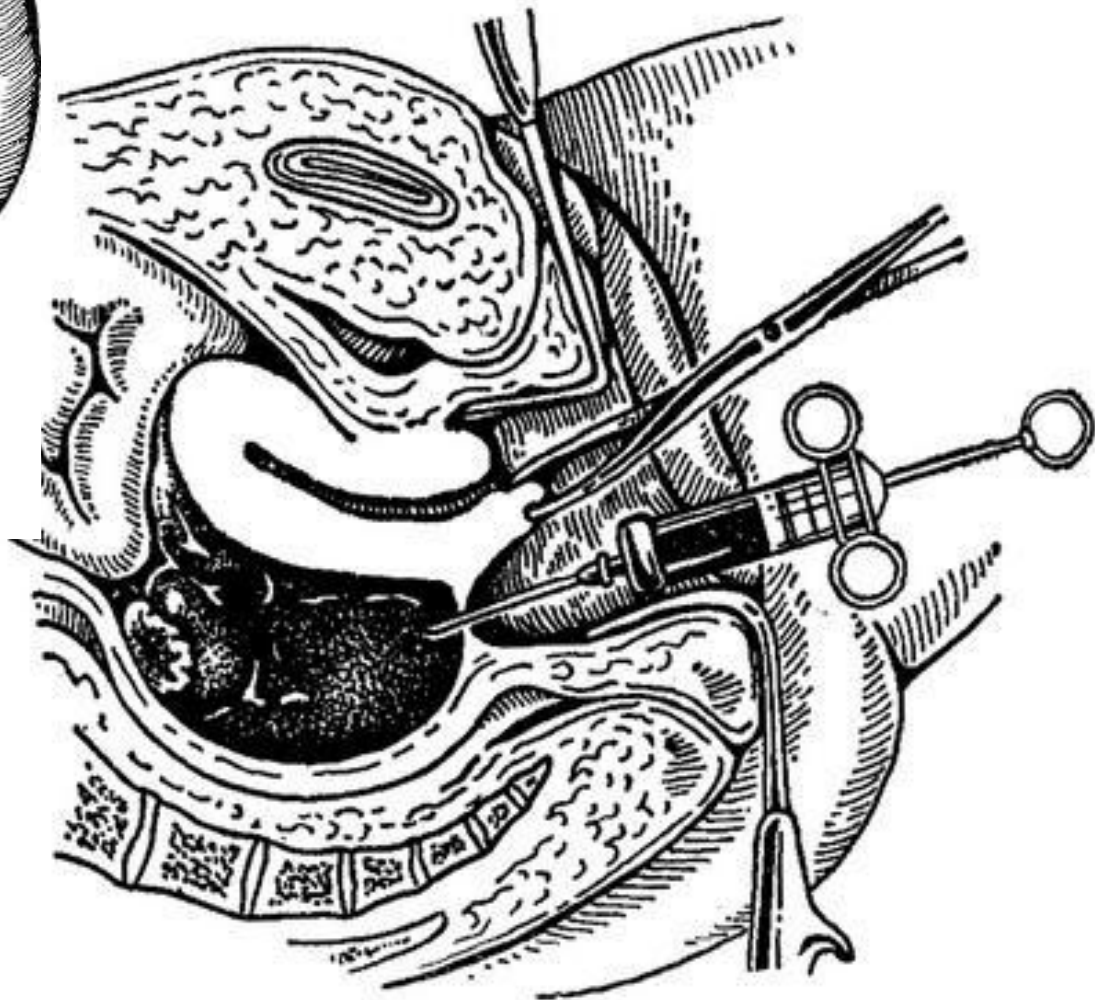
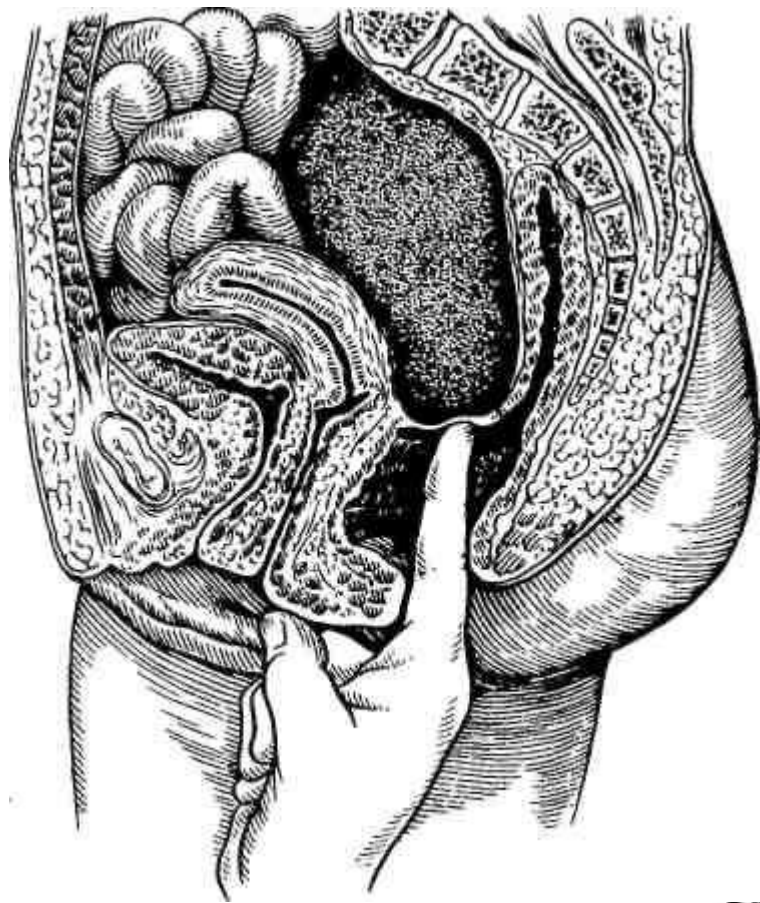
- Сокращение объема полости на 70-80%
- Нормализация температуры тела
- Снижение лейкоцитоза
- Улучшение состояния больного
- Изменение характера отделяемого (гнойный □ серозный)
- Сокращение суточного объема отделяемого до 5 мл



# Абсцесс Дугласова пространства

- Вскрывают через стенку прямой кишки или через задний свод влагалища.
  1. Пункция гнойника толстой иглой.
  2. После получения гноя отверстие по ходу иглы рассекается, расширяется тупым путем, и в него устанавливается двухпросветный дренаж (или катетер с раздутой манжеткой).
  3. Проводится послеоперационная санация гнойной полости.

- Для вскрытия абсцесса дугласова пространства у женщин может применяться задняя кольпотомия. При невозможности вскрытия абсцесса трансректально или трансвагинально, используется оперативный доступ в подвздошной области с последующим введением дренажа в малый таз.

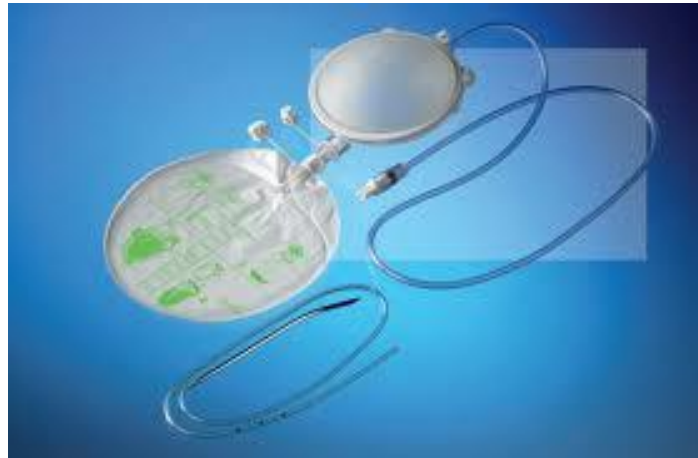



# дренаж

- Наружный
  - 1.Активный
  - 2.Пассивный
- Внутренний

# Виды дренажей:

- Аспирационный (активный)
- Постуральный
- Страхующий
- Дренажная система
- Т-образный дренаж Дивера
- Y-образный дренаж Кера
- Пластинчатый
- Потерянный/забытый
- Сигаретный (Спасокукоцкого)
- Сифонный
- Трубчатый



# Список литературы

- В.А.Иванов, А.Е.Климов, К.В.Бобров «Малоинвазивные вмешательства под контролем УЗИ в хирургии» - журнал «Альманах клинической литературы» выпуск №16/2007
- ИВАНОВ В.А., МАЛЯРЧУК В.И., БАБАЕВ Ф.А., БОБРОВ К.В. «ВОЗМОЖНОСТИ УЛЬТРАЗВУКОВОЙ ТОМОГРАФИИ В ДИАГНОСТИКЕ И ЛЕЧЕНИИ ЖИДКОСТНЫХ ОБРАЗОВАНИЙ БРЮШНОЙ ПОЛОСТИ И ЗАБРЮШИННОГО ПРОСТРАНСТВА» - журнал «Вестник РУДН. Серия: Медицина» выпуск №3/2004
- ИВАНОВ В.А., БОБРОВ К.В., ДЕНИСОВ А.Е. – «ДИАГНОСТИЧЕСКИЕ И ЛЕЧЕБНЫЕ МАЛОИНВАЗИВНЫЕ ВМЕШАТЕЛЬСТВА ПОД КОНТРОЛЕМ УЛЬТРАЗВУКОВОГО ИССЛЕДОВАНИЯ» - журнал «Альманах клинической литературы» выпуск №11/2006
- Хирургические болезни: учебник/ под ред. А.Ф.Черноусова – М.:ГЭОТАР-Медиа, 2012 – 664с: ил.+CD
- *Королев М. П., Федотов Л. Е., Зеленин В. В., Пашков Д. В., Оглоблин А. Л., Казарина М. А.* - Рентген-эндоваскулярные вмешательства при желудочно-кишечных кровотечениях – доклад на VI Всероссийской научно-практической конференции с международным участием «Актуальные вопросы эндоскопии»