Алкогольная кардиомиопатия Лекарственные кардиомиопатии

Кузина О.Н.

Механизм развития АКМП.

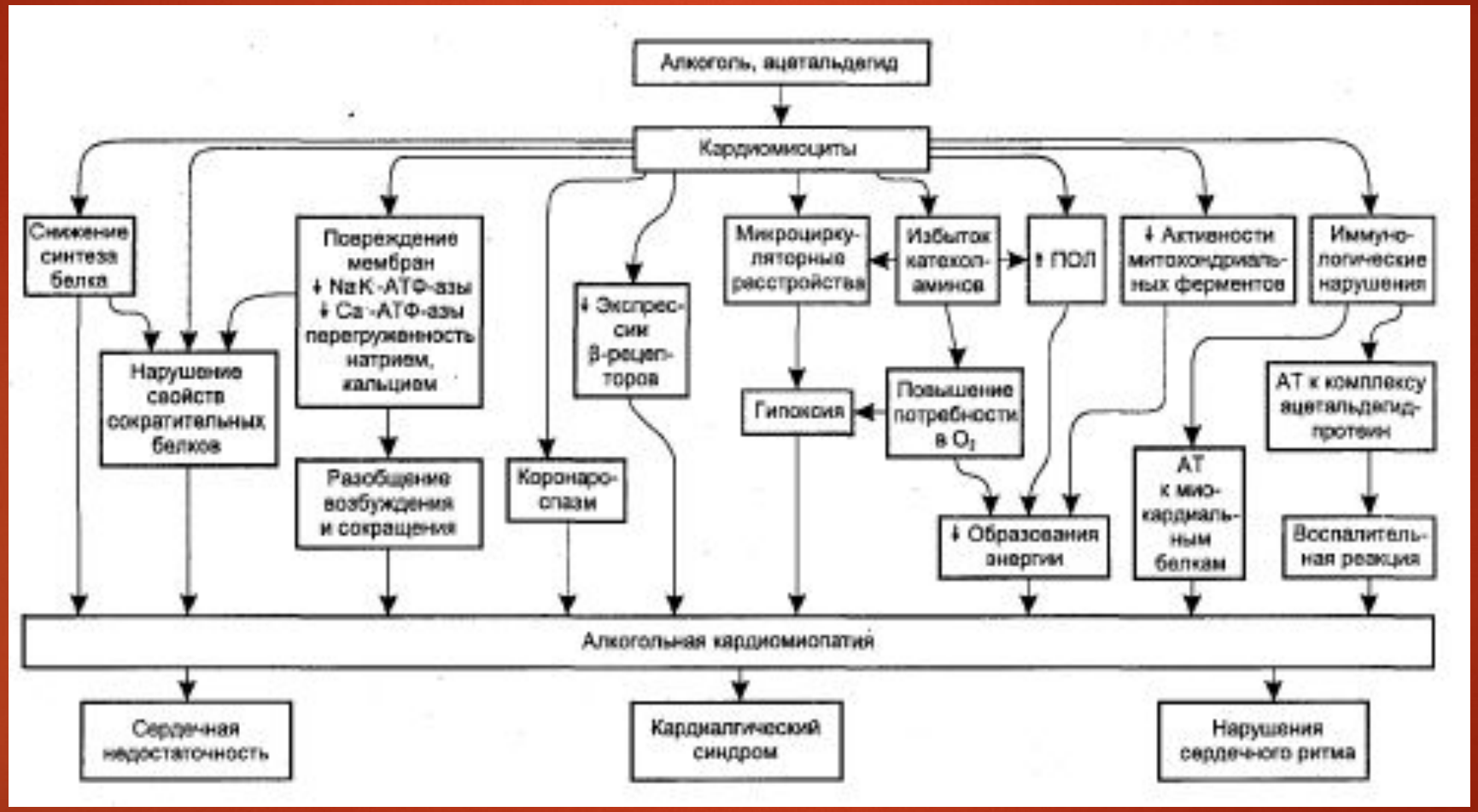

Макроскопические признаки АКМП.

- Массивное субэпикардиальное скопление жировой клетчатки.
- Миокард имеет желтоватый оттенок за счет жировой дистрофии, дряблый
- Умеренная степень гипертрофии миокарда
- Умеренное атеросклеротическое поражение коронарных артерий или его отсутствие.

Макроскопические признаки АКМП.

- Массивное субэпикардиальное скопление жировой клетчатки.
- Миокард имеет желтоватый оттенок за счет жировой дистрофии, дряблый
- Умеренная степень гипертрофии миокарда
- Умеренное атеросклеротическое поражение коронарных артерий или его отсутствие.

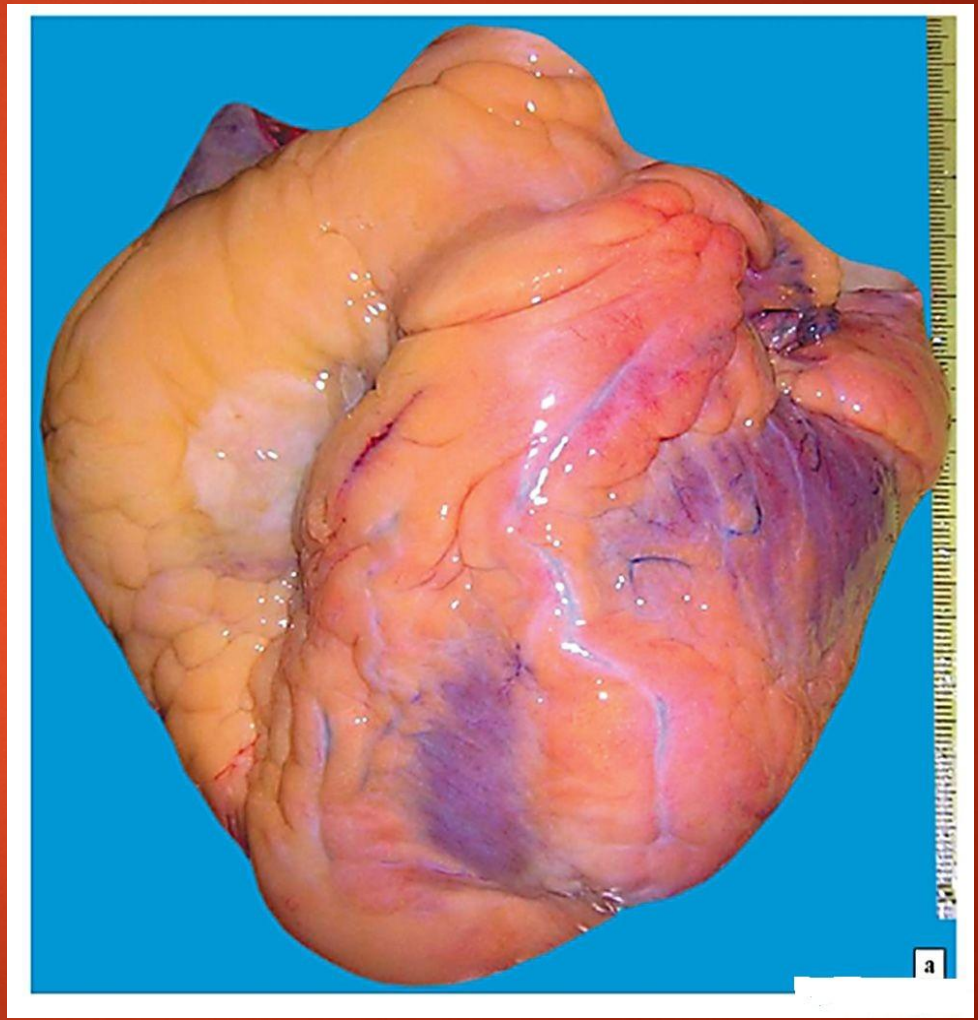

Гистологические признаки АКМП.

- Жировая дистрофия кардиомиоцитов
- Внеклеточное ожирение в виде разрастания жировой клетчатки в строме миокарда , вокруг интрамуральных сосудов
- Сочетание гипертрофии и атрофии кардиомиоцитов, которое может наблюдаться в одном поле зрения.
- Повышенное содержание липофусцина по всей саркоплазме
- Круглоклеточные и лимфо-гистиоцитариые инфильтраты в эпикарде и в строме миокарда (реакция на повреждение).

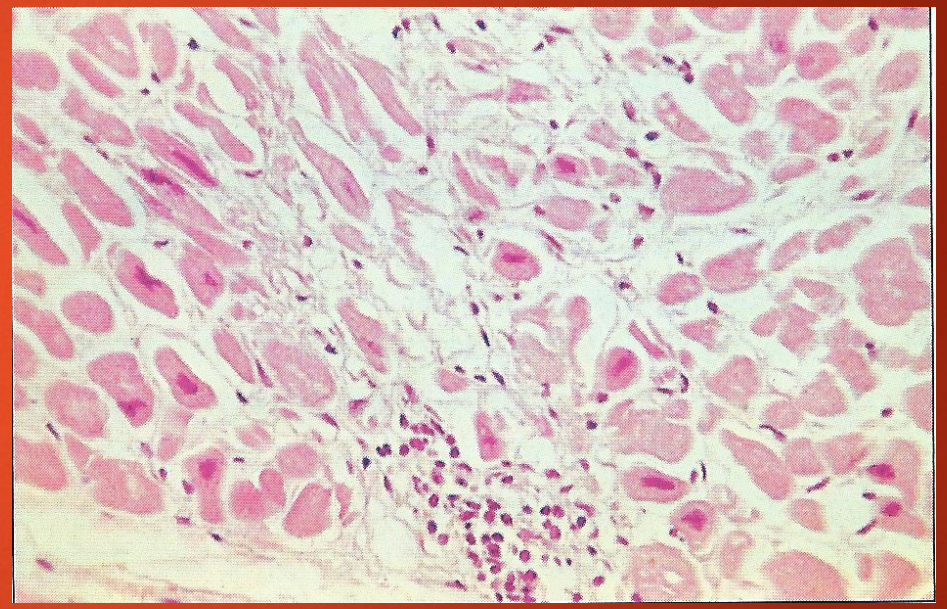

При острой алкогольной интоксикации

- Очаговый миолиз кардиомиоцитов
- Реологические изменения крови: агрегация эритроцитов в просвете вен и венозных синусов (сладж-феномен)
- Микроциркуляторное русло миокарда : плазморрагия , периваскулярный отек , набухание и пролиферация эндотелиоцитов

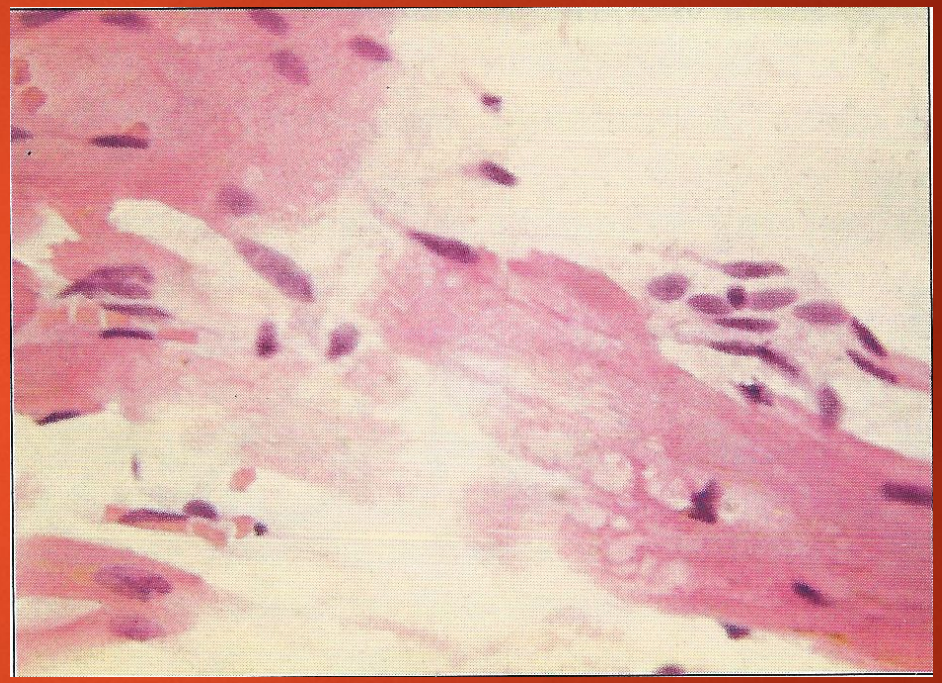

Очаговый миолиз кардиомиоцита

При острой алкогольной интоксикации

Агрегация эритроцитов в венозном синусе (сладж-феномен)

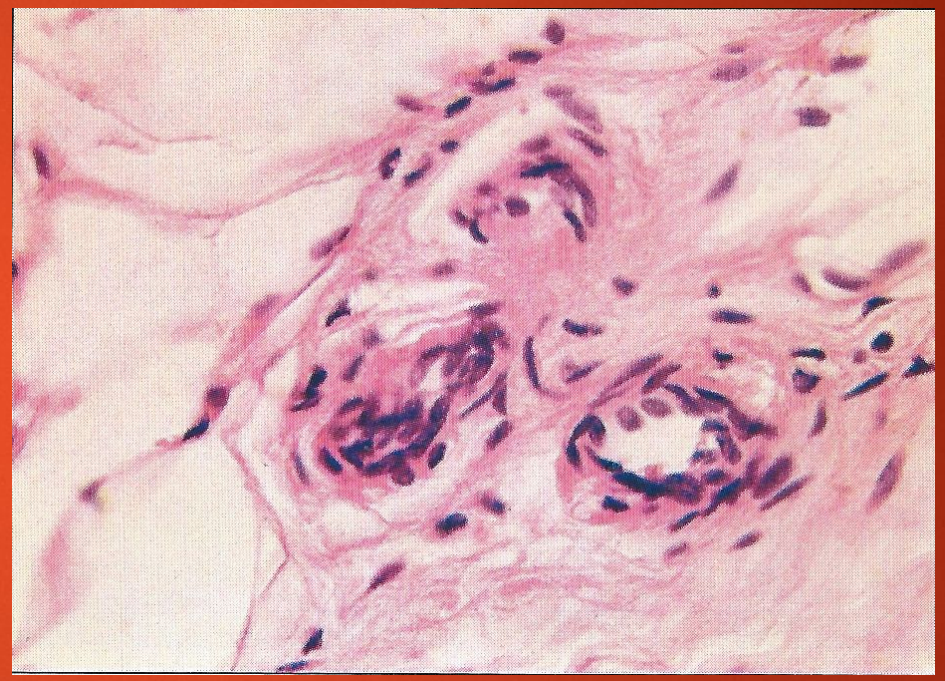

Плазморрагия , периваскулярный отек , набухание и пролиферация эндотелиоцитов .

Диагноз АКМП ставится на основании

- Анамнестические сведения (длительное злоупотребление алкоголем)
- Характерных морфологических изменений миокарда при гистологическом исследовании
- Изменений внутренних органов: печень, ЖКТ, поджелудочная железа , легкие , головной мозг
- Токсикологического исследования субэпикардиальной жировой ткани, мозга и коры надпочечников (содержание ацетальдегида >5мг/кг-факт хронического потребления растворов этилового спирта)

Дифференциальная диагностика ХИБС и АКМП

Микроскопический признак	ХИБС	АКМП
Неравномерная гипертрофия с атрофией кардиомиоцитов		+++
Выраженная тотальная гипертрофия кардиомиоцитов	+++	маловероятно
Липоматоз стромы миокарда и цитоплазмы кардиомиоцитов	Отсутствует , либо слабо выражен	+++

Дифференциальная диагностика ХИБС и АКМП

Микроскопический признак	ХИБС	АКМП
Фиброз стромы с очагами кардиосклероза	+++	Отсутствует , либо слабо выражен
Атеросклероз венечных и интрамуральных артерий	+++ Практически всегда со стенозом более 50%	Может быть , но всегда НЕ стенозирующий
Наличие липофусцина в цитоплазме кардиомиоцитов	Слабо выражен по полюсам ядер	+++
Наличие дистрофических изменений в печени по типу жирового гепатоза	Редко	+++

Антрациклининдуцированная дилатационная кардиомиопатия .

- Доксорубицин(адриабластин,адриамицин) и даунорубицин (рубомицин) .
- Кардиотоксичность антрациклинов зависит от дозы (возрастает при общей дозе выше 500 мг/м2) , длительности лечения и виде препарата (самый токсичный – адриабластин)
- Механизм развития : образование свободных радикалов вследствие усиления процессов перекисного окисления липидов
- Патоморфологические изменения :вакуолизация , отек , некроз миофибрилл, интерстициальный фиброз.

Лекарственнаые кардиомиопатии.

Поражение миокарда при лечении фенотиазином .

- отложение мукополисахаридов в межмышечных соединениях
- дегенерация миофибрилл
- пролиферация гладкомышечных клеток кровеносных сосудов

Поражение миокарда при лечении хлорохином .

- Возможно развитие рестриктивной кардиомиопатии

Спасибо за внимание .

Список используемой литературы :

- Л.В.Кактурский “Внезапная сердечная смерть”.
- http://www.forens-med.ru/
- Основы патологии заболеваний по Роббинсу и Котрану