

РЕСПИРАТОРНО- СИНЦИТИАЛЬНАЯ ИНФЕКЦИЯ

ОПРЕДЕЛЕН ИЕ

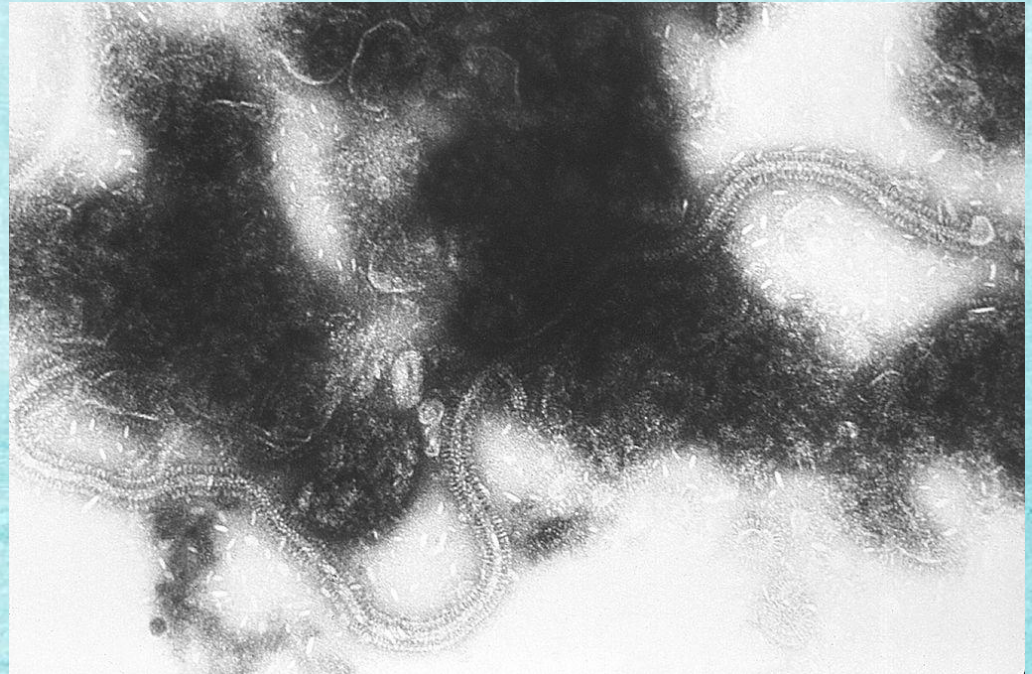
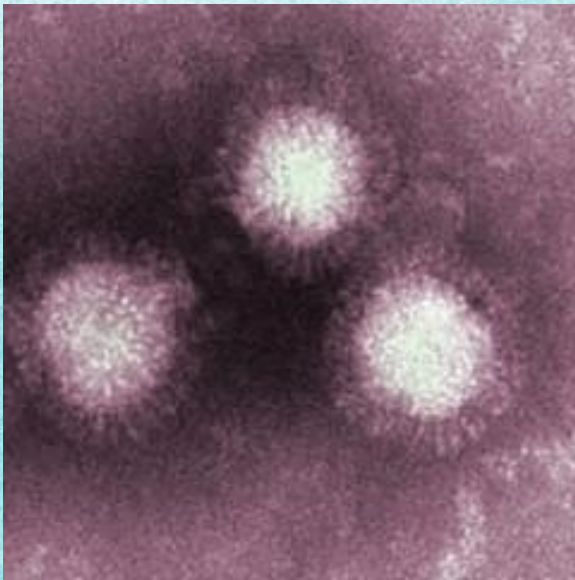
**Респираторно
синцитиальная инфекция
(РС)** представляет собой
острое заболевание
вирусной природы, которое
характеризуется наличием
умеренной интоксикации и
поражением нижних
отделов органов дыхания.



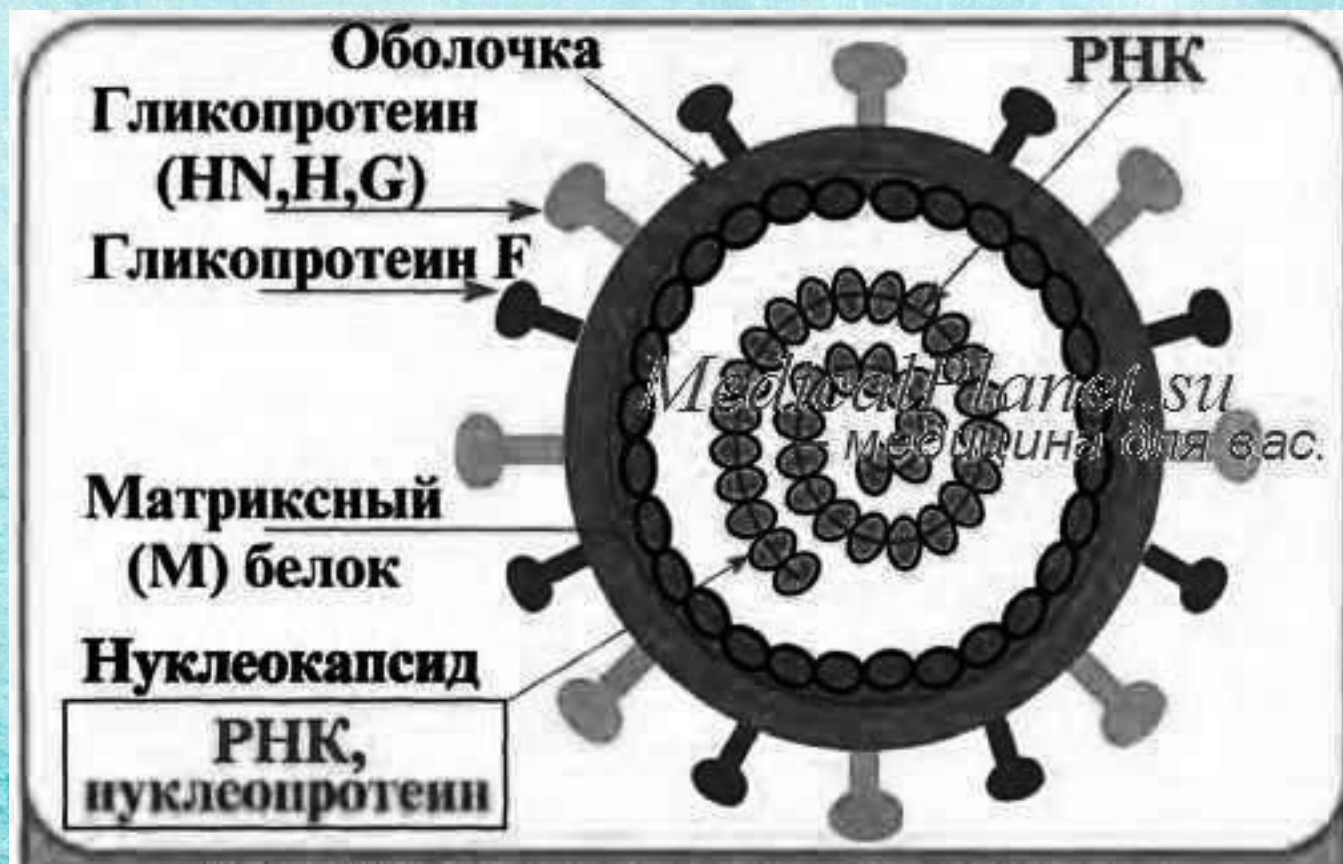
Семейство: Paramyxoviridae

Род: Metamuxovirus

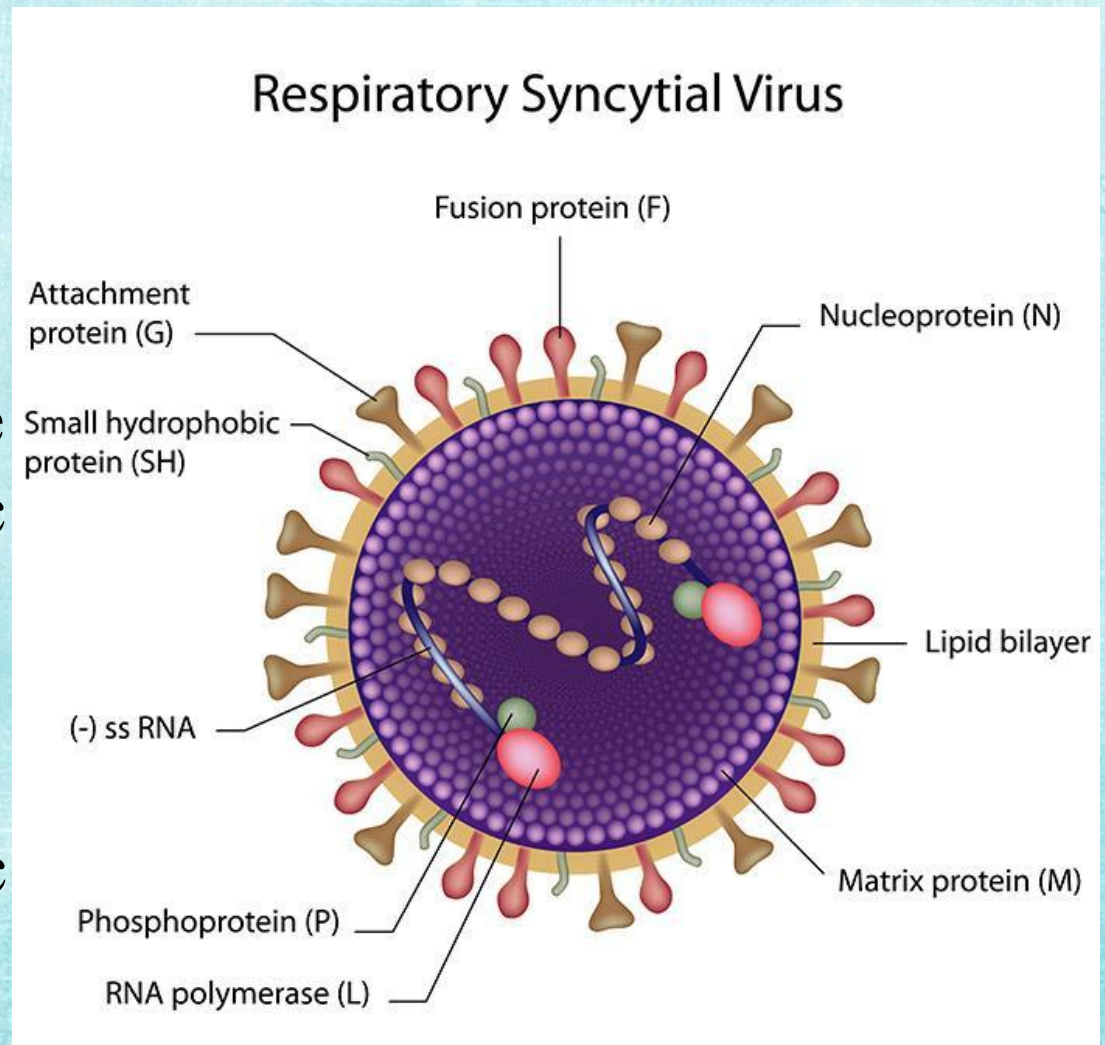
- Крупные (150-200 нм), сложно устроенные вирусы.
- Вирионы РСВ полиморфны: кроме обычной сферической формы, встречаются и нитевидные формы.



- Под суперкапсидом находится слой матриксного М-белка.
- Имеет однонитевую спиральную минус-РНК, которая окружена белковым капсидом со спиральным типом симметрии (белок NP). В составе вириона имеются молекулы ферментов (РНК-полимеразы Р и L).



На
липопротеиновой
оболочке
расположены
гликопротеиновые
шипы, отвечающие
за связь с
рецепторами
клетки
(гликопротеин G) и
слияние с
мембранами
клетки
(гликопротеин F).



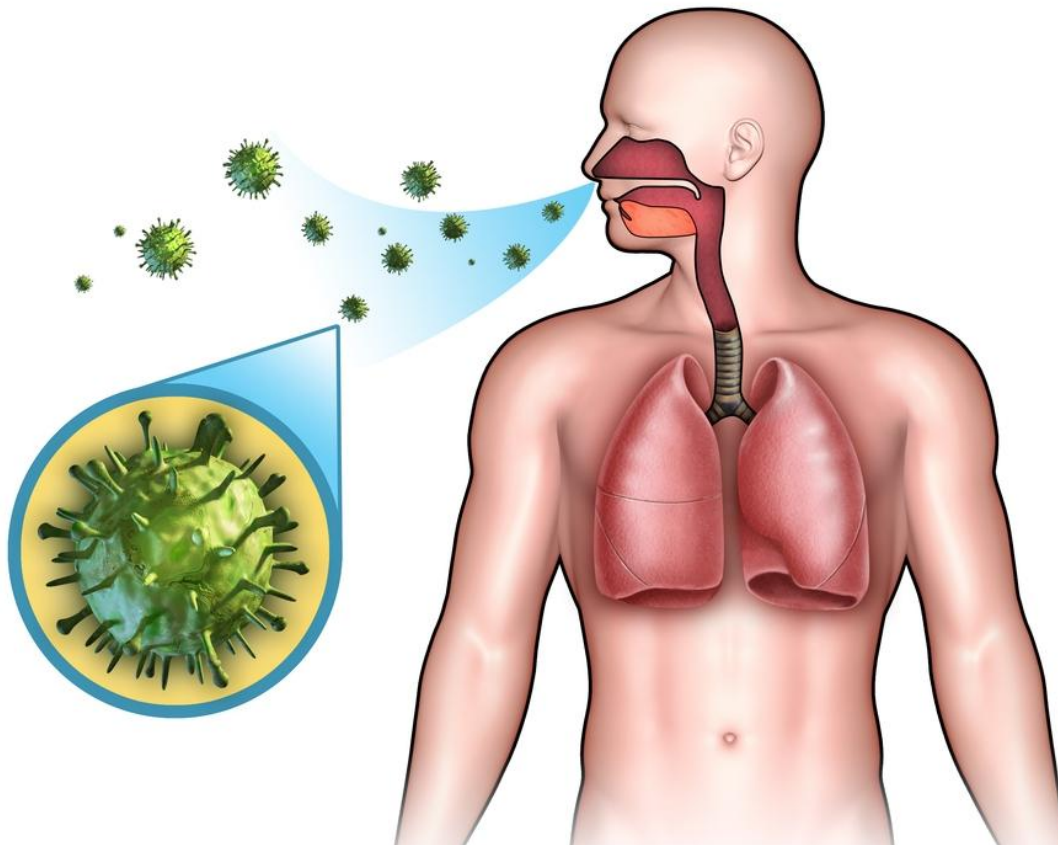
Характеризуется наличием вирусоспецифического комплементсвязывающего антигена и полным отсутствием гемагглютинирующей, гемадсорбирующей, а также нейраминидазной активности.

Установлены антигенные различия штаммов, выделенных от разных людей, которые, по-видимому, связаны с изменениями гликопротеинов внешней оболочки вириона

ПАТОГЕН

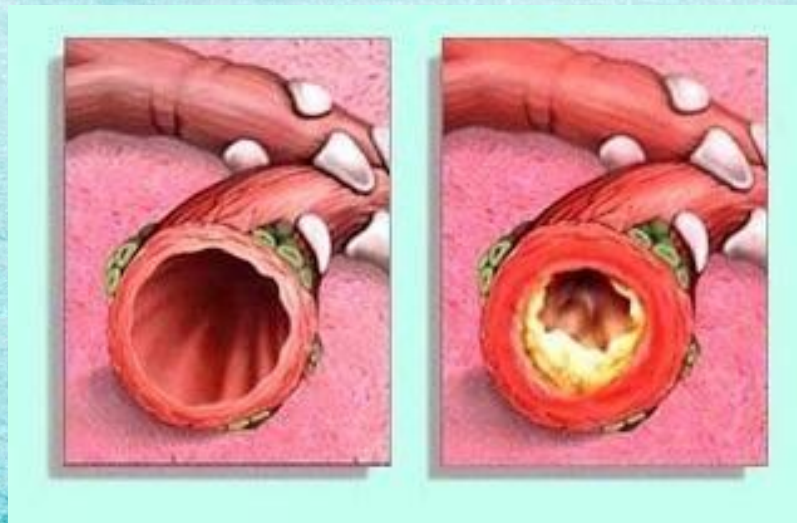
Механизм заражения – аэрогенный.

Путь передачи – воздушно-капельный.



Инкубационный период составляет 4-5 сут.

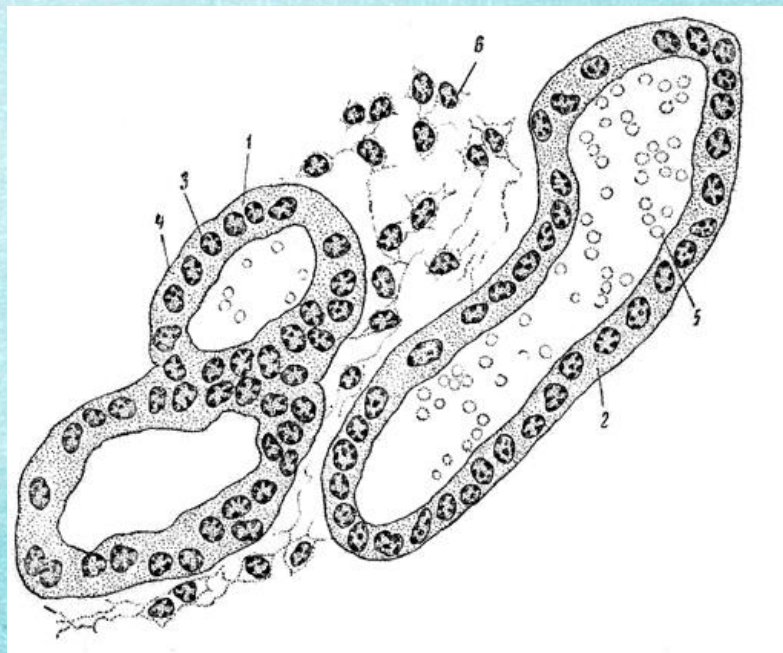
Вирус, проникнув в эпителиальные клетки верхних дыхательных путей, вызывает их гибель. Развивается отек, утолщается стенка бронха, закупоривается просвет бронхов слизью и клетками слущенного эпителия. Образуется иммунные комплексы, обуславливающие иммунопатологические реакции.



1) Инфекционно-токсический синдром. Начало болезни может быть острым или подострым. У пациента повышается температура тела от 37,5 до 39° и выше. Температурная реакция длится около 3-4х дней. Лихорадку сопровождают симптомы интоксикации – слабость, разбитость, вялость, головные боли, озноб, потливость, капризность. Сразу появляются симптомы назофарингита. Нос заложен, кожа горячая на ощупь, сухая.



Далее происходит распространение его в нижние отделы дыхательных путей – бронхи мелкого калибра и бронхиолы. Именно здесь и происходит основное патологическое действие РСВ – образование синцитиев и симпластов – образуются псевдогигантские клетки с цитоплазматическими перегородками между собой. В очаге поражения появляется воспаление и миграция специфических клеток – лейкоцитов и лимфоцитов, отек слизистой, гиперсекреция слизи.



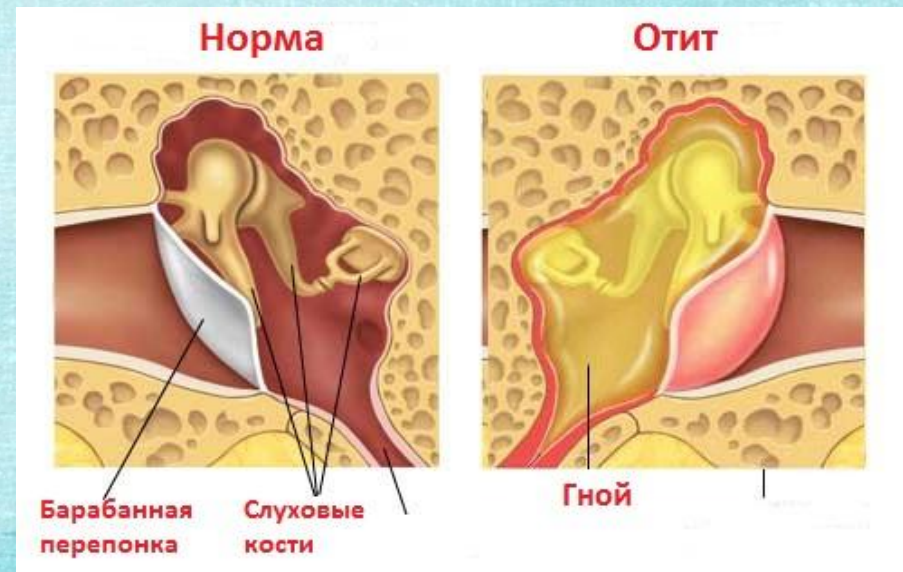
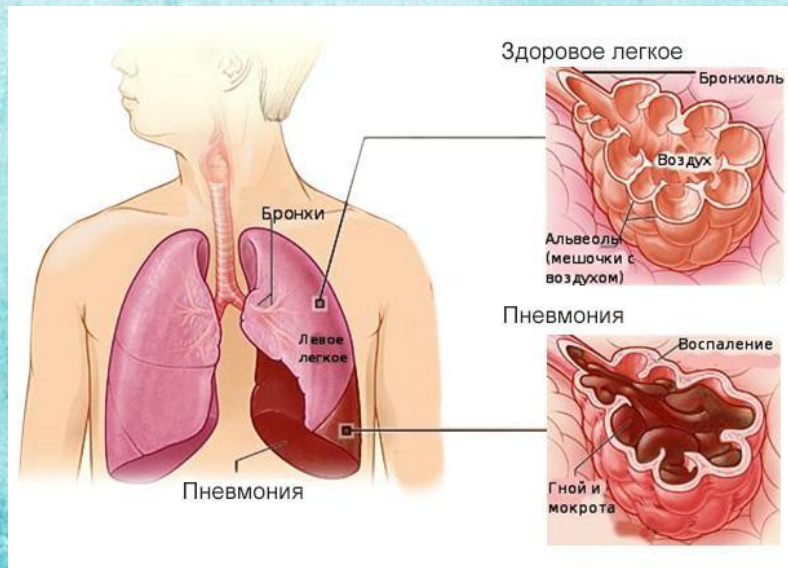
2) **Синдром поражения дыхательных путей**, прежде всего, проявляется кашлем. Наряду с кашлем, на 3-4 день с момента начала болезни наблюдаются признаки экспираторной одышки (затруднен выдох, который становится шумным свистящим и слышным на расстоянии).



ОСЛОЖНЕН

Осложнениями РС-инфекции могут быть заболевания ЛОР-органов, больше связанные с присоединением вторичной бактериальной флоры – отиты, синуситы, пневмонии.

Прогноз при типичном неосложненном течении РС-инфекции благоприятный.



ЛАБОРАТОРНАЯ

Исследуемый материал – смыв из носоглотки, сыворотка крови.

ДИАГНОСТИКА

I. Экспресс-диагностика: РИФ, ИФА

II. Вирусологический метод:

- 1) Выделение вируса осуществляют в культурах клеток почек обезьян «МК-2», HeLa, Нер-2 или почки эмбриона человека.
- 2) Индикация: ЦПД– образование синцития
- 3) Идентификация: РИФ, ОТ-ПЦР, РН и РСК.

III. Серодиагностика (основной метод): исследуют парные сыворотки, взятые с интервалом 10-14 дней, при помощи РН и РСК. Диагностическим является нарастание титра антител в 4 раза и более.

ЛЕЧЕН

Для проведения этиотропной терапии характерно назначение лейкоцитарного человеческого интерферона, гриппферона, анаферона и виферона. При тяжелых формах болезни возникает необходимость в приеме рибавирина, иммуноглобулина (с высоким показателем антител к РС-инфекции).



Тяжелые формы бронхита в детском возрасте до 2 лет лечатся с помощью препарата «Синагис». При наличии бактериальных осложнений показано проведение антибактериальной терапии. Бронхообструктивный синдром снимается при помощи патогенетической и симптоматической терапии.

