

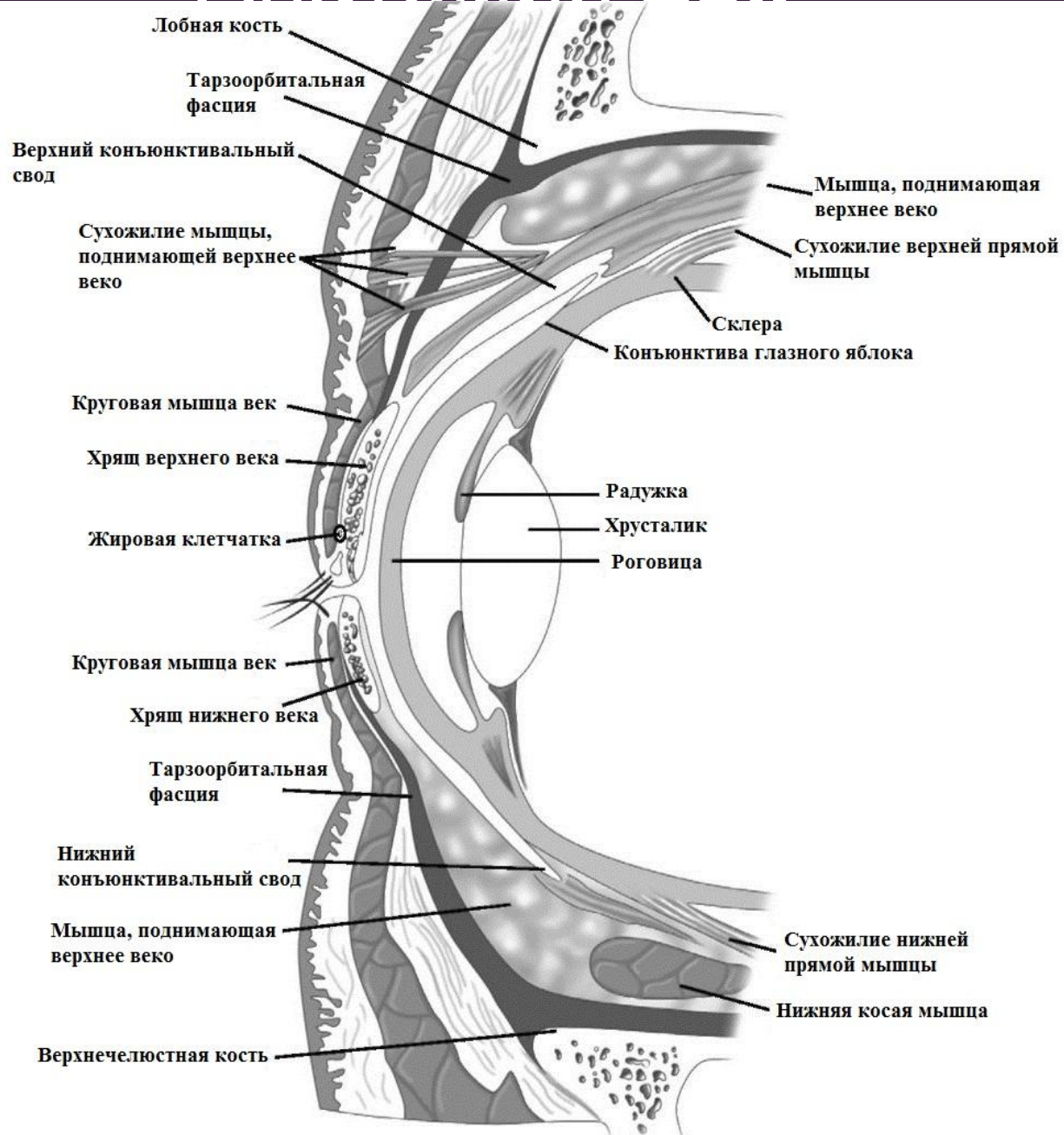


**ГБОУ ВПО ОрГМУ Минздрава
Кафедра Офтальмологии**

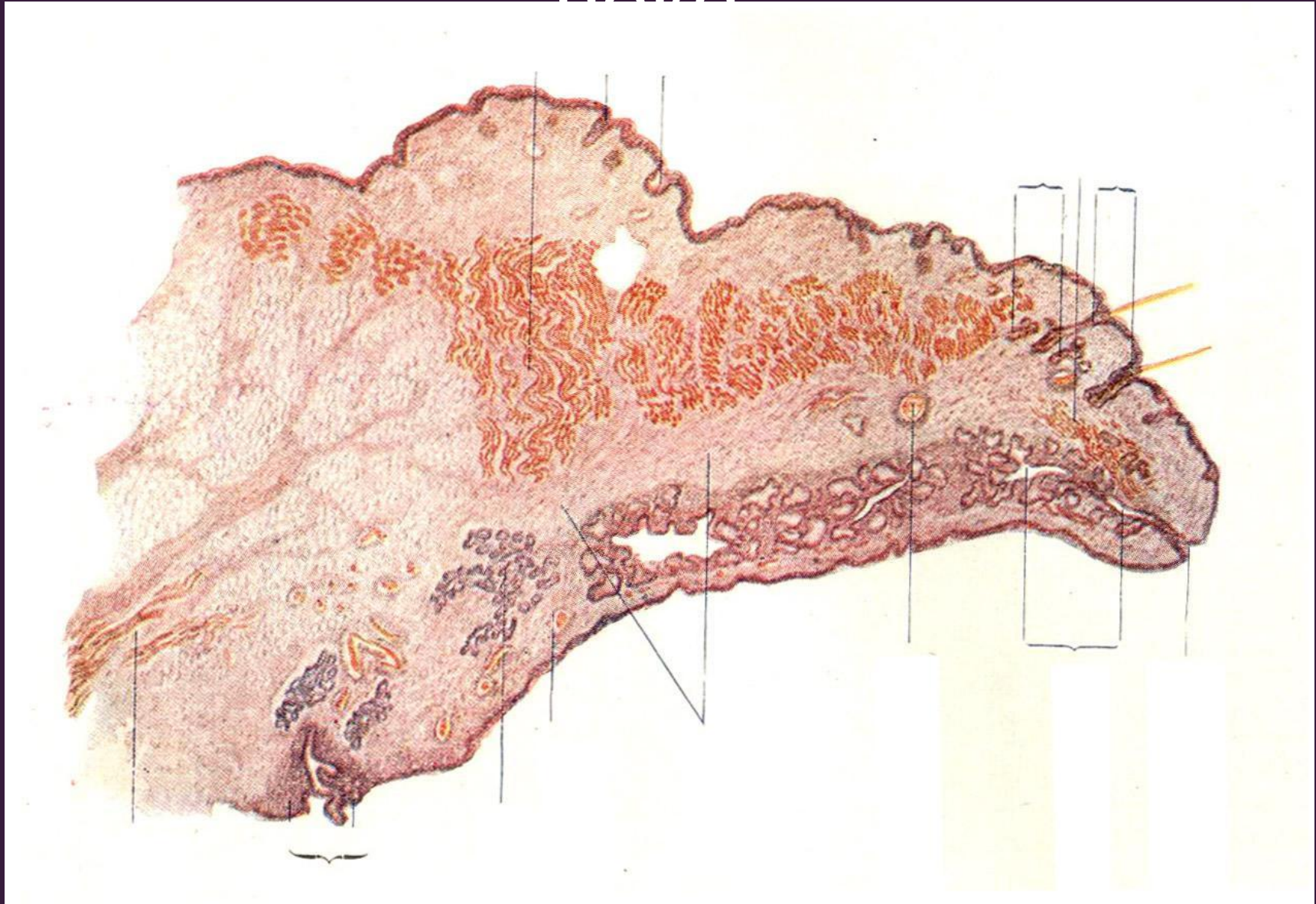
**ПАТОЛОГИЯ
ВСПОМОГАТЕЛЬНОГО
АППАРАТА ГЛАЗА**

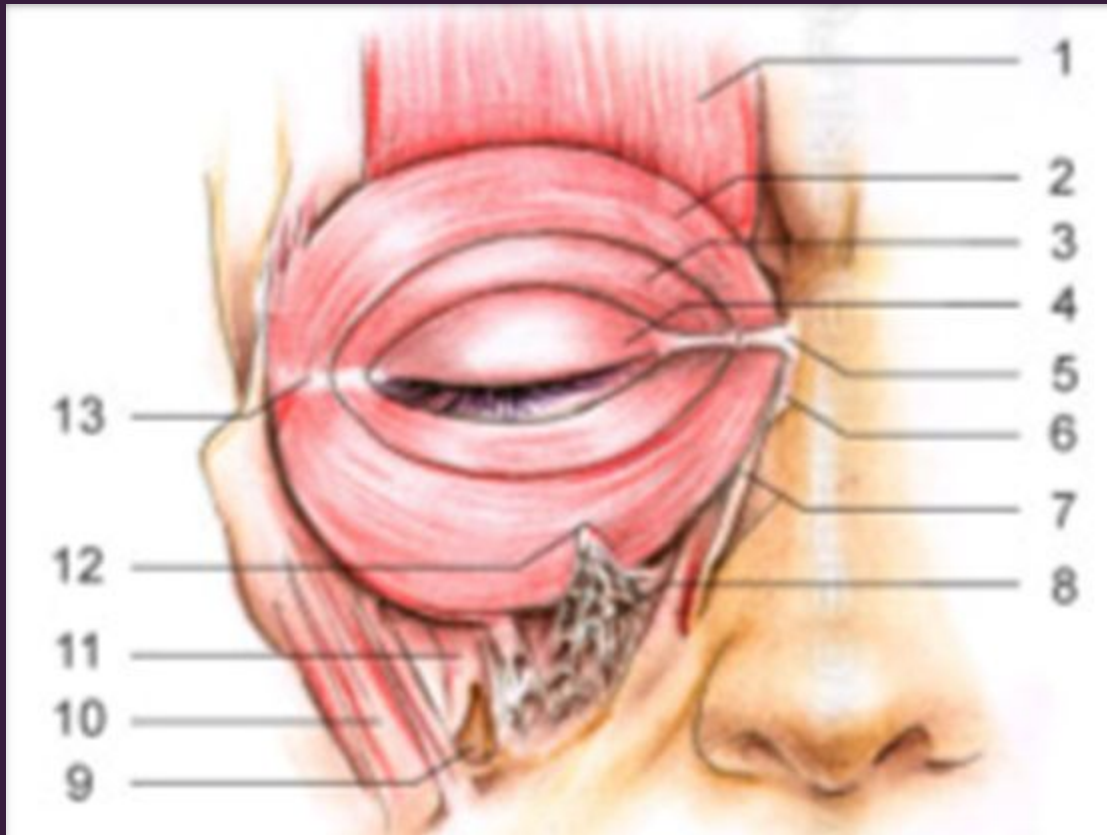
Ассистент Е. С. Караулова

Анатомия век



Поперечный срез верхнего века





1-лобная мышца.

5-внутренний кантус

6-носовой кантус

7-8 мышцы, поднимающие верхнюю губу.

9-мышцы опускающая перегородку носа

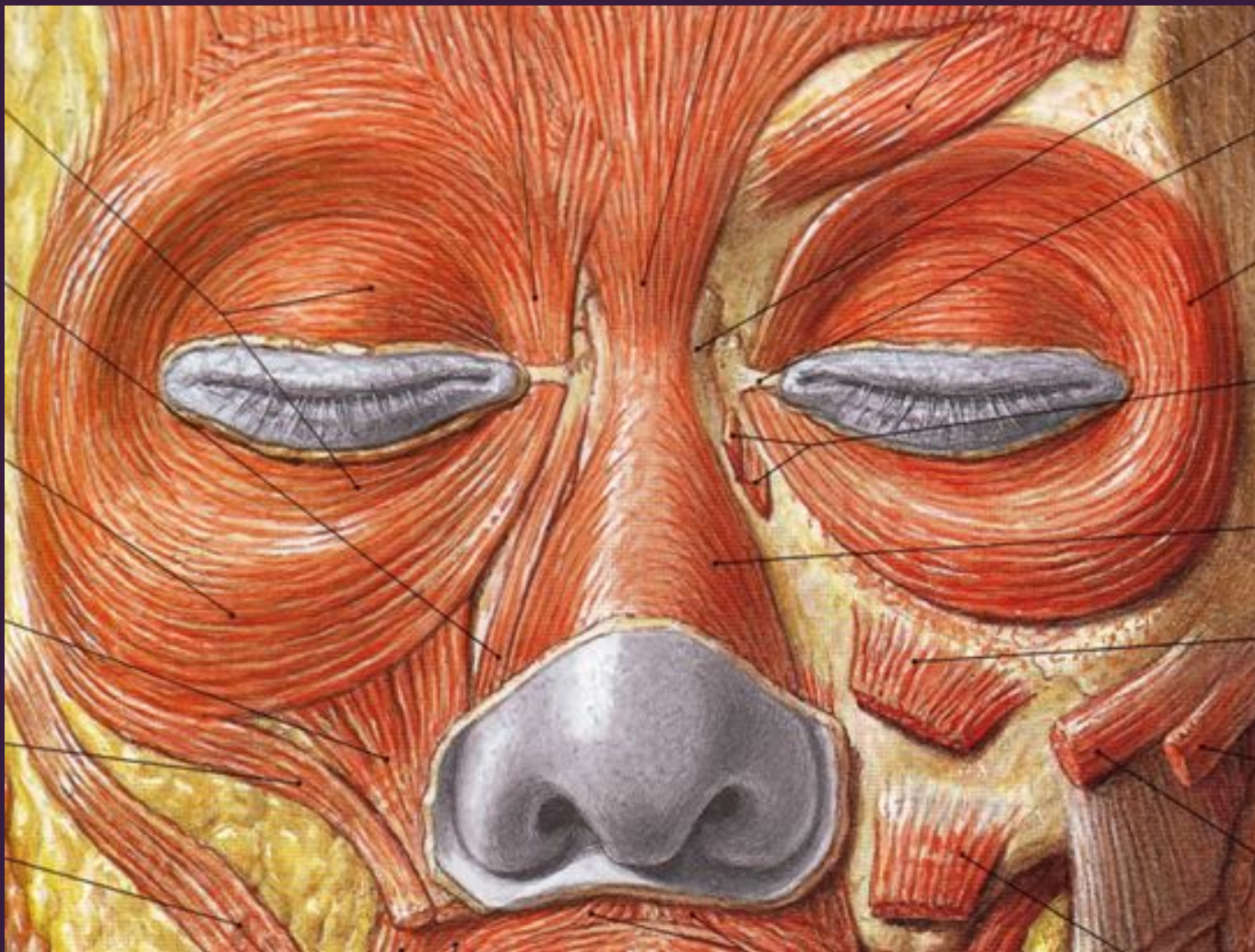
2- 4 части круговой мышцы глаза

10-11 большая/малая скуловая мышца

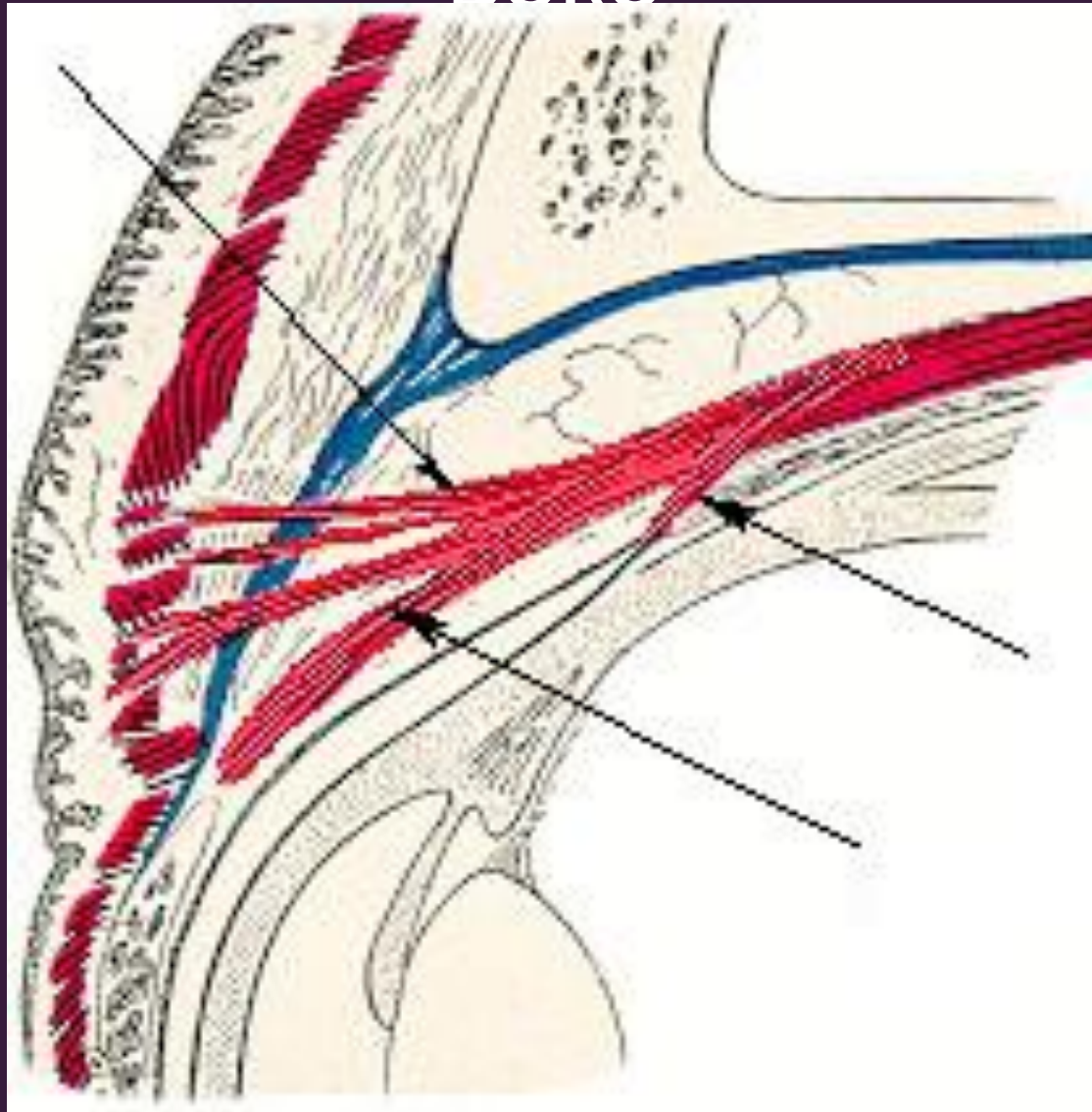
12-подглазничный нерв

13-наружный кантус.

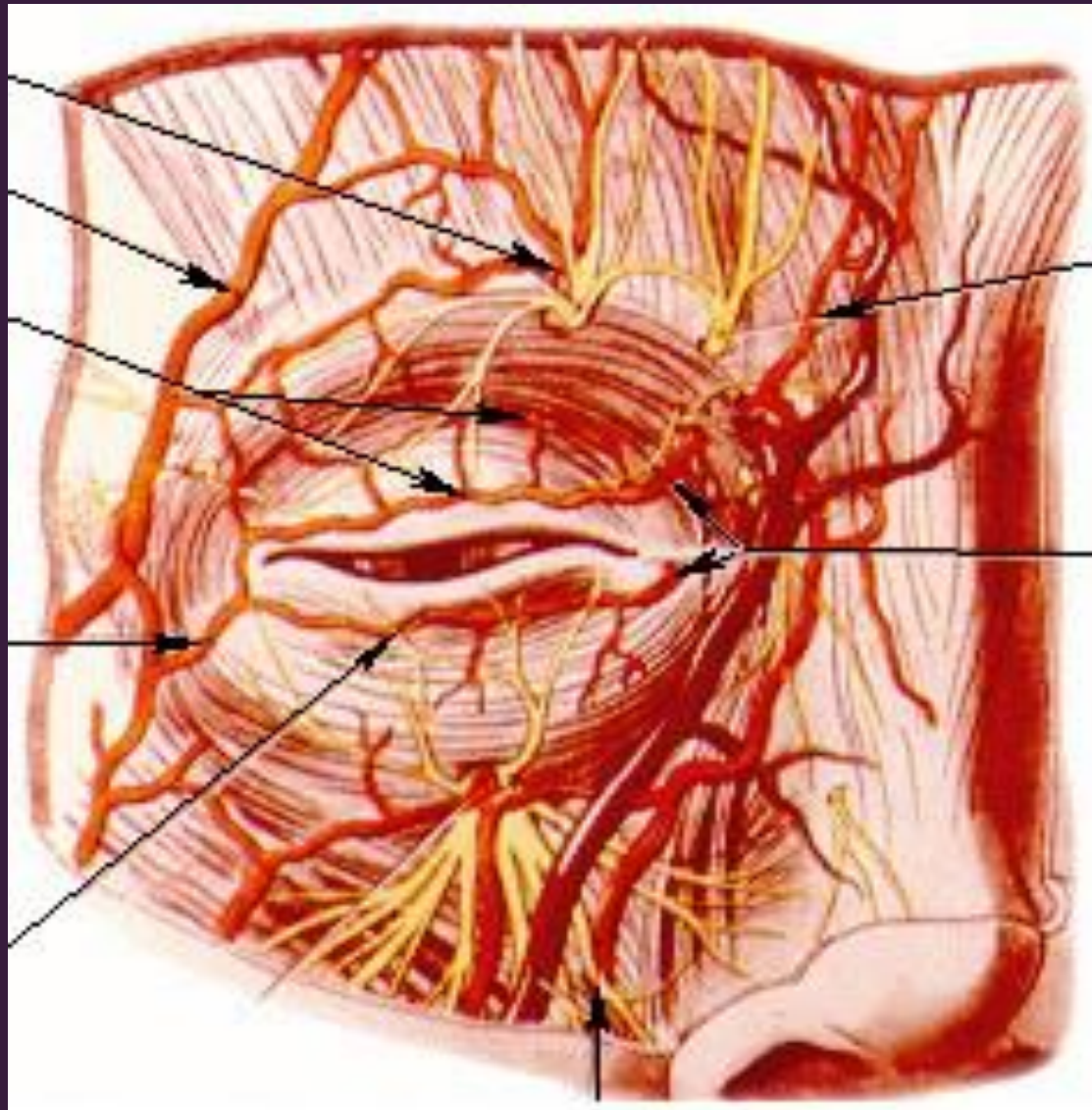
Круговая мышца век



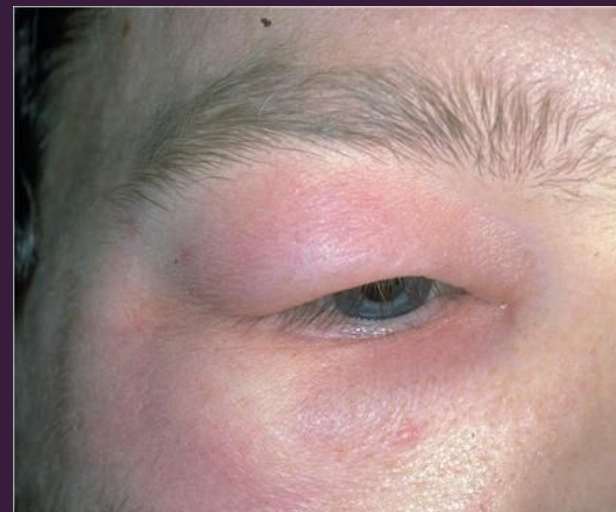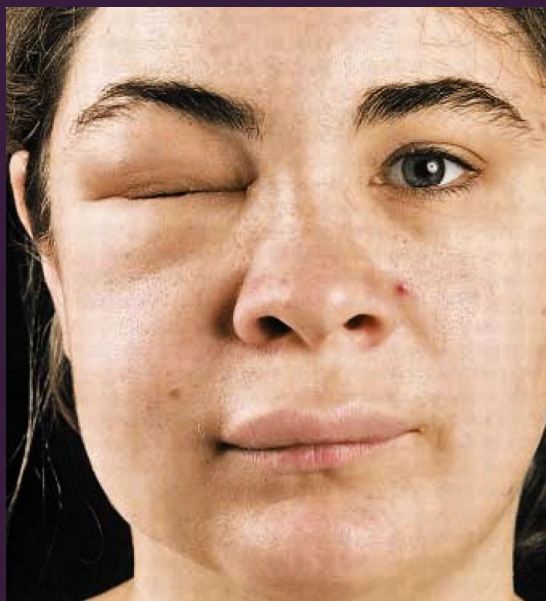Мышца поднимающая верхнее веко



Кровоснабжение век



Отек век



Аллергический отек век (холодный отек)

- Быстрое появление
- В основе-аллергическая реакция (на пищевые продукты, цветы и тд)
- Как правило односторонний
- Не сопровождается субъективными ощущениями
- Развивается чаще на верхнем веке

Воспалительный отек век (теплый отек)

- В основе - воспаление (наблюдается при ячмене, дакриоцистите, фурункулезе)
- Гиперемия кожи
- Повышение местной температуры
- Болезненность при пальпации

Отек век

Лечение

Аллергический отек век:

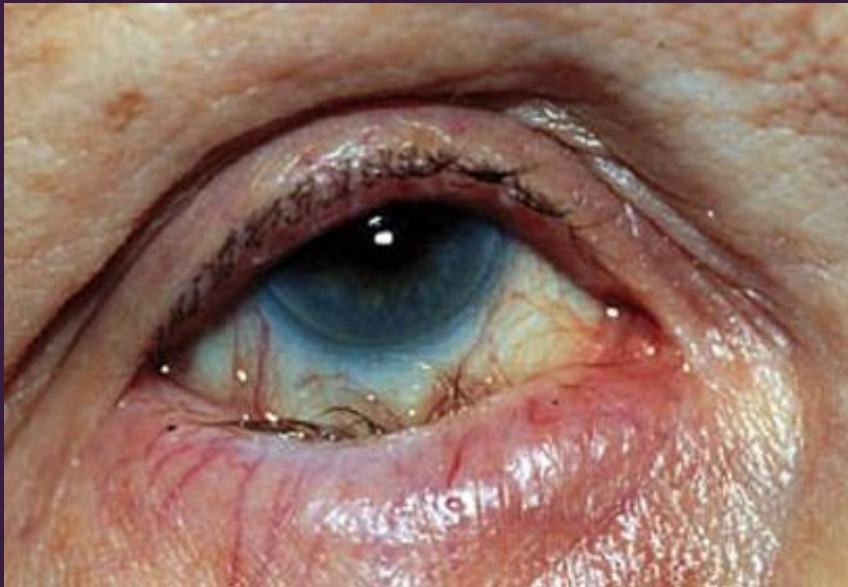
- Выявление и устранение аллергена
- Проведение десенсебилизирующей терапии (глюкокортикоидами, антигистаминными препаратами)
- Назначение антибактериальных препаратов (в случае присоединения вторичной инфекции)

Воспалительный отек век:

- До появления флюктуации:
 - Сухое тепло
 - Инстилляции антибиотиков (ципромед, тобрекс, сигницеф)
- При появлении флюктуации:
 - Вскрытие и дренирование
 - Наложение гипертонической повязки

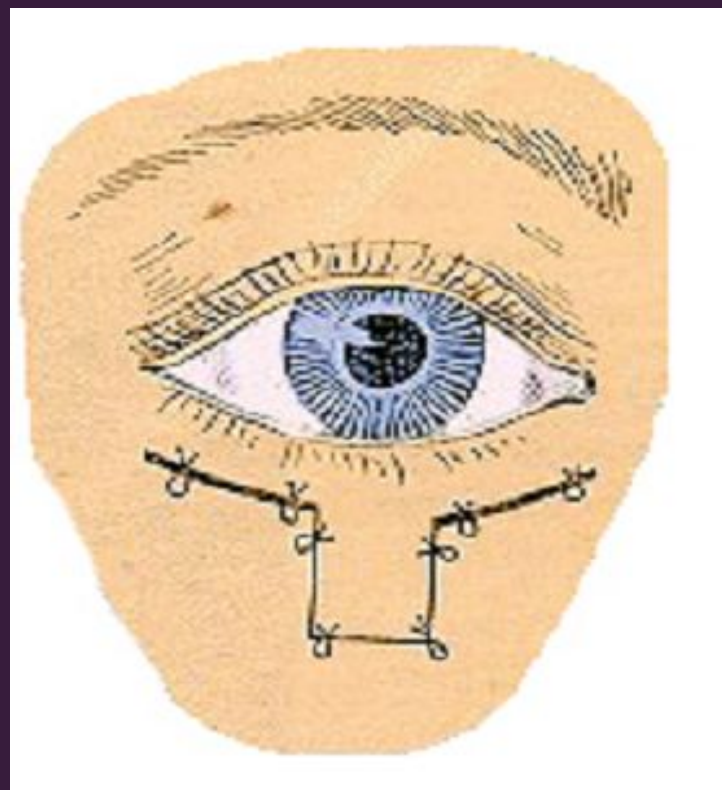
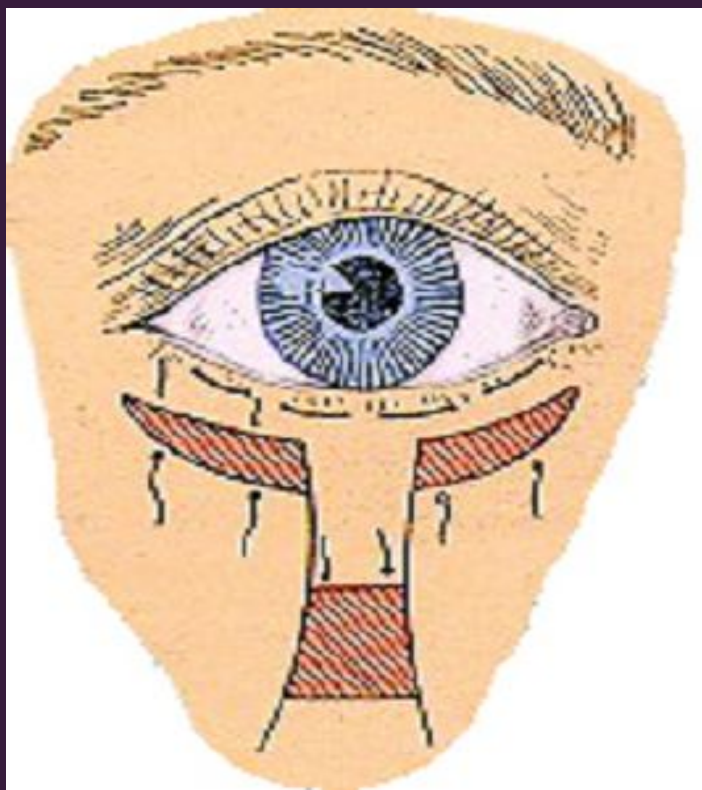
Заболевания мышц век

Заворот века-заболевание, при котором передний ресничный край века поворачивается к главному яблоку.



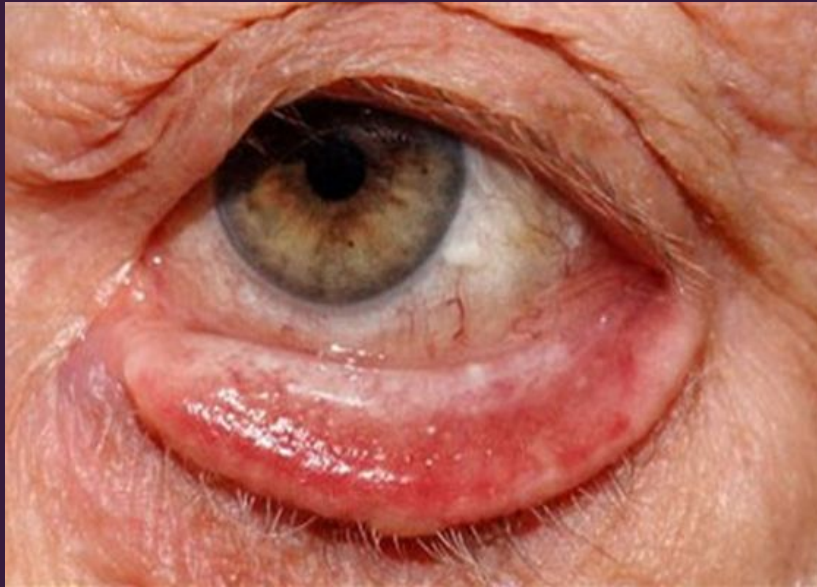- Спастический - в результате спастического сокращения пальпебральной части круговой мышцы глаза
- Рубцовый - вследствие искривления хряща (после трахомы или укорочения задней конъюнктивальной поверхности века после тяжелых ожогов)

Исправление заворота по Гоцу



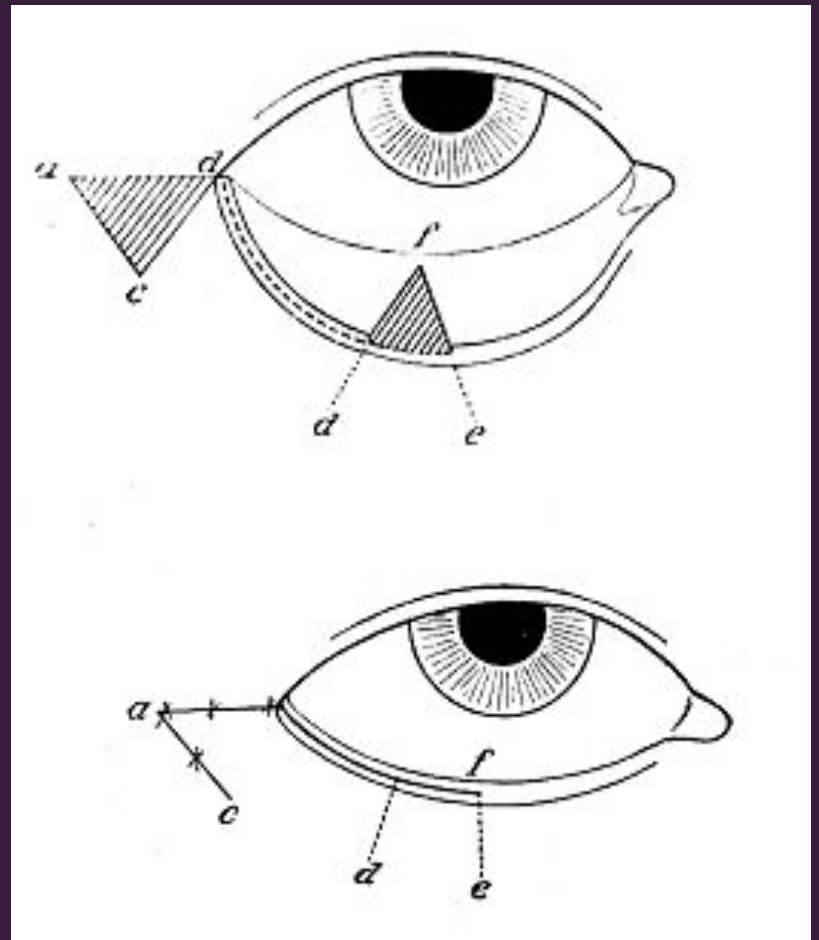

Заболевания мышц век

Выворот века-заболевание, при котором веко отходит от глаза, вследствие чего обнажается пальпебральная и бульбарная конъюнктивы.

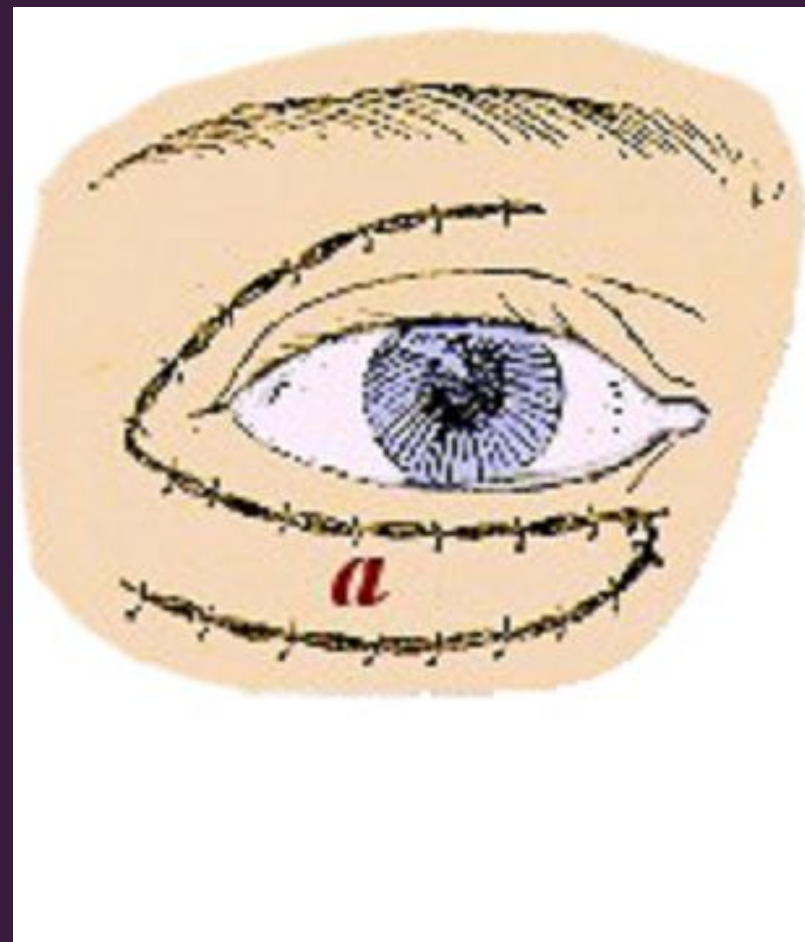
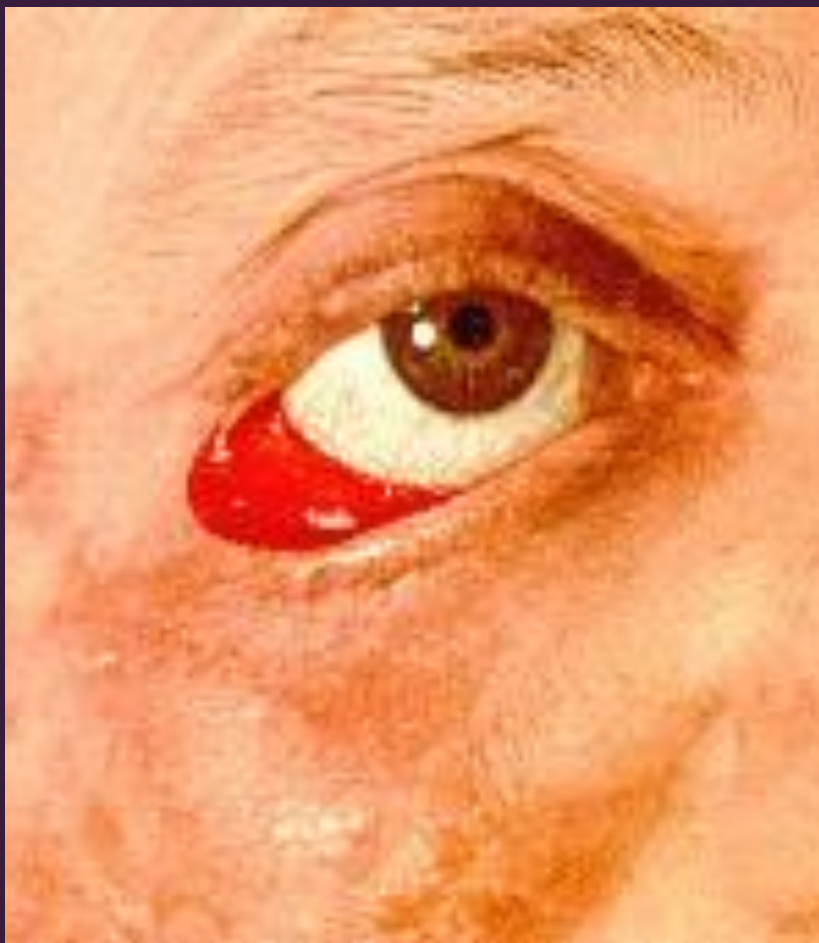

- Спастический – развивается на фоне хронического блефароконъюнктивита.
- Паралитический – при параличе лицевого нерва.
- Атонический – обычно у пожилых людей вследствие старческой атрофии круговой мышцы и снижения эластичности кожи.
- Рубцовый – следствие травмы, ожогов век.

Паралитический выворот и хирургическое лечение (по Кунту-Шимановскому)

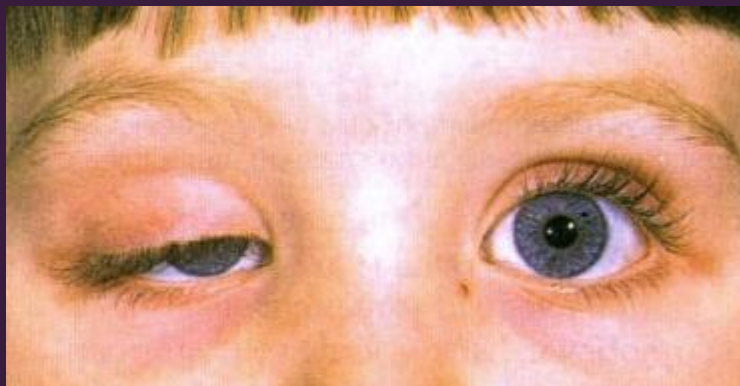

Рубцовый выворот и хирургическое лечение



Заболевания мышц век

Птоз-опущение верхнего века



По этиологии:

- Врожденный (чаще всего односторонний, обусловлен неполноценностью развития мышцы, поднимающей верхнее веко;
- Приобретенный (парез или паралич леватора).

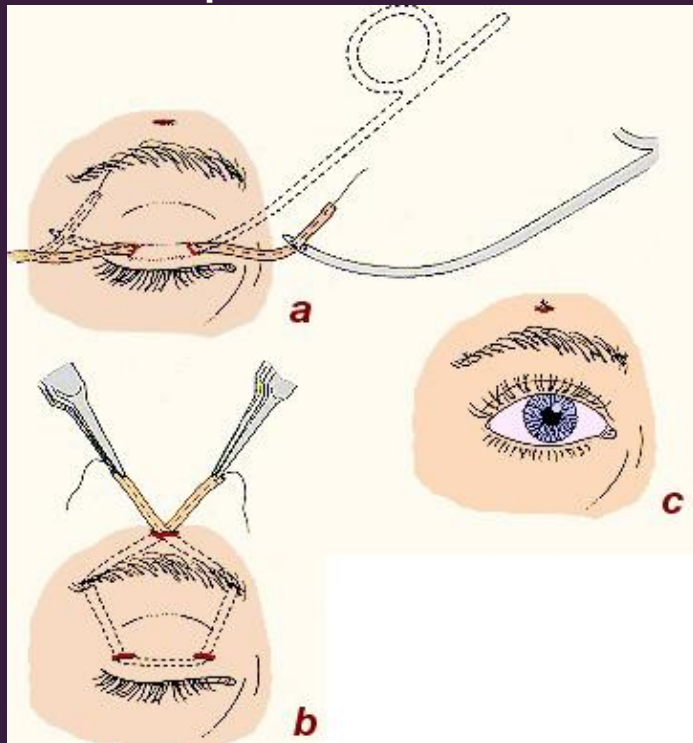
В зависимости от выраженности проявления заболевания:

- Частичный – наблюдается в том случае, когда край верхнего века достигает условной линии, проведенной через верхнюю треть зрачка;
- Неполный – характеризуется нахождением края верхнего века на уровне середины зрачка;
- Полный – наблюдается при полном закрытии зрачка верхним веком.

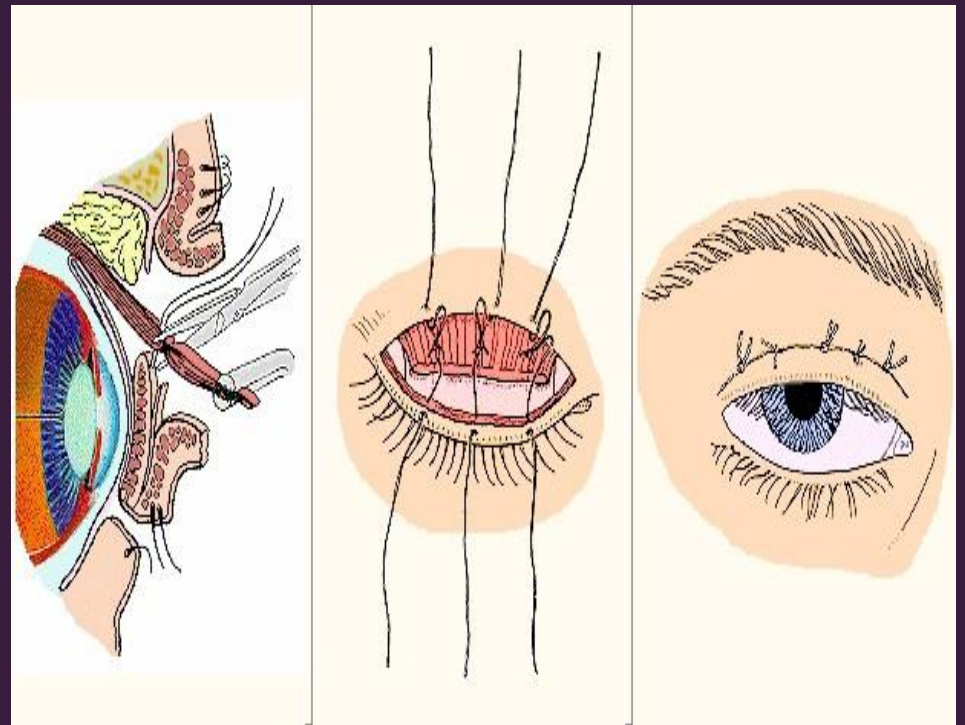
Синдром Горнера(паралич шейного симпатического нерва) – птоз, миоз, энофтальм, сужение зрачка.

Хирургическое лечение птоза

Подкожное
проведение
матрачных швов



Операция по укорочению
леватора



Блефарит – воспаление краев век.

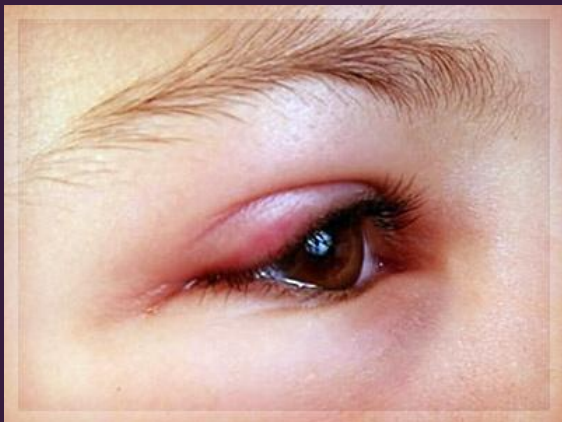Выделяют:

- Простой блефарит,
- Чешуйчатый блефарит (себорея век),
- Язвенный блефарит.

Причины:

- Некорригированные или неправильно скорригированные аномалии рефракции (гиперметропия, астигматизм),
- Паразитарные заболевания век (демодекоз),
- Заболевания ЖКТ, авитаминозы, мейбومیиты, сахарный диабет, глистные инвазии, аллергические заболевания.

Блефарит – воспаление краев век.



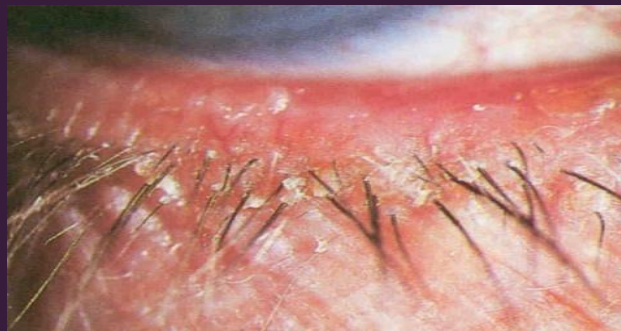Простой блефарит

Жалобы:

- Зуд в веках,
- Ощущение засоренности в глазах.

Объективно:

- Умеренно выраженное покраснение краев век,
- Пенистое отделяемое в углах глазной щели.



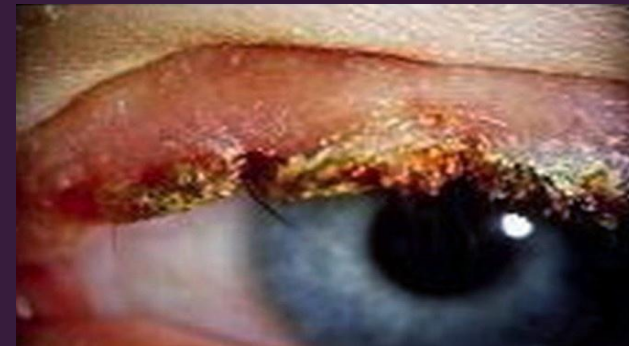
Чешуйчатый блефарит

Жалобы:

- Постоянный мучительный зуд в веках,
- Чувствительность глаз к пыли и свету

Объективно:

- Края век гиперемированы, утолщенные,
- Кожа у корней ресниц покрыта мелкими сухими серовато-белыми чешуйками,
- При удалении чешуек обнажается гиперемированная истонченная кожа



Язвенный блефарит

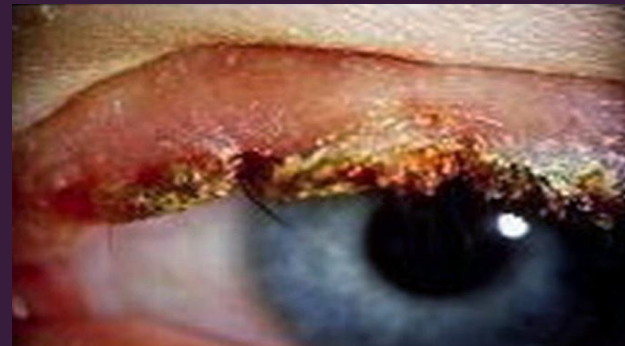
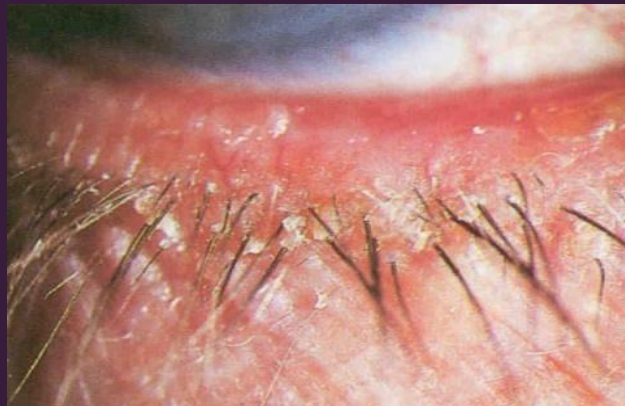Жалобы:

- Постоянный мучительный зуд в веках,
- Чувствительность глаз к пыли и свету

Объективно:

- Наличие по краям век у корней ресниц гнойных желтых корочек, склеивающих ресницы в отдельные пучки
- После удаления корочек остаются кровоточащие язвочки

Блефарит – воспаление краев век.



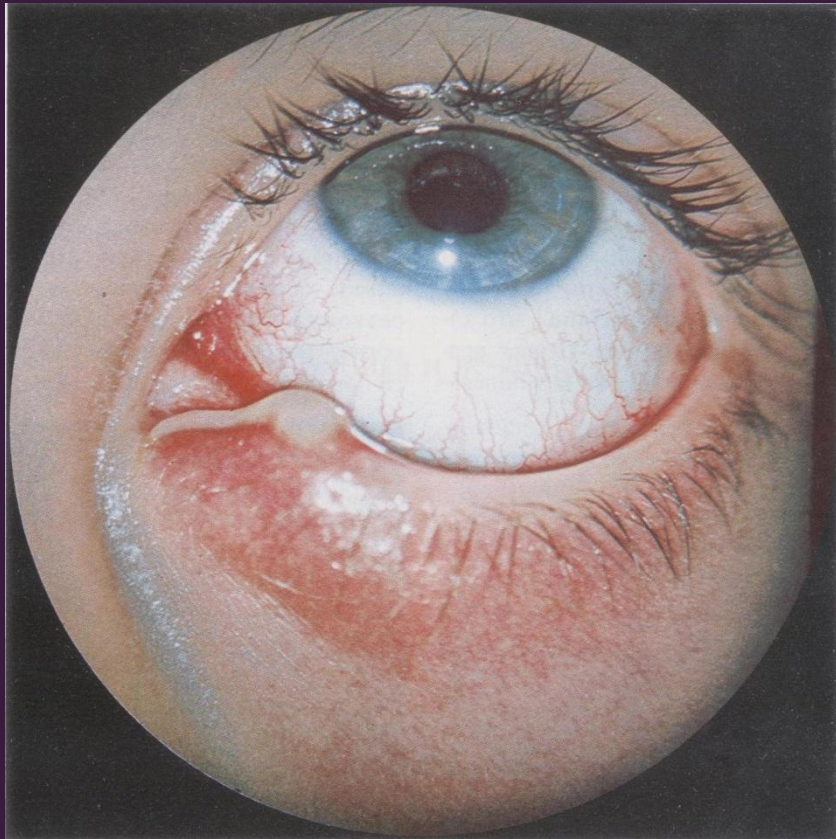
Лечение простого и чешуйчатого блефаритов:

- Систематический массаж век стеклянной палочкой в течение 2-3 недель
- После массажа края век смазывают 1% спиртовым раствором бриллиантового Зеленого
- Инстилляциии антибактериальных капель (ципромед, тобрекс, сигницеф)

Лечение язвенного блефарита:

- Размягчение корочек вазелиновым маслом, удаление корочек,
- Места изъязвлений тушируют 1% спиртовым раствором бриллиантового зеленого
- Инстилляциии антибактериальных капель (ципромед, тобрекс, сигницеф)

Инфекционные заболевания век бактериальной природы



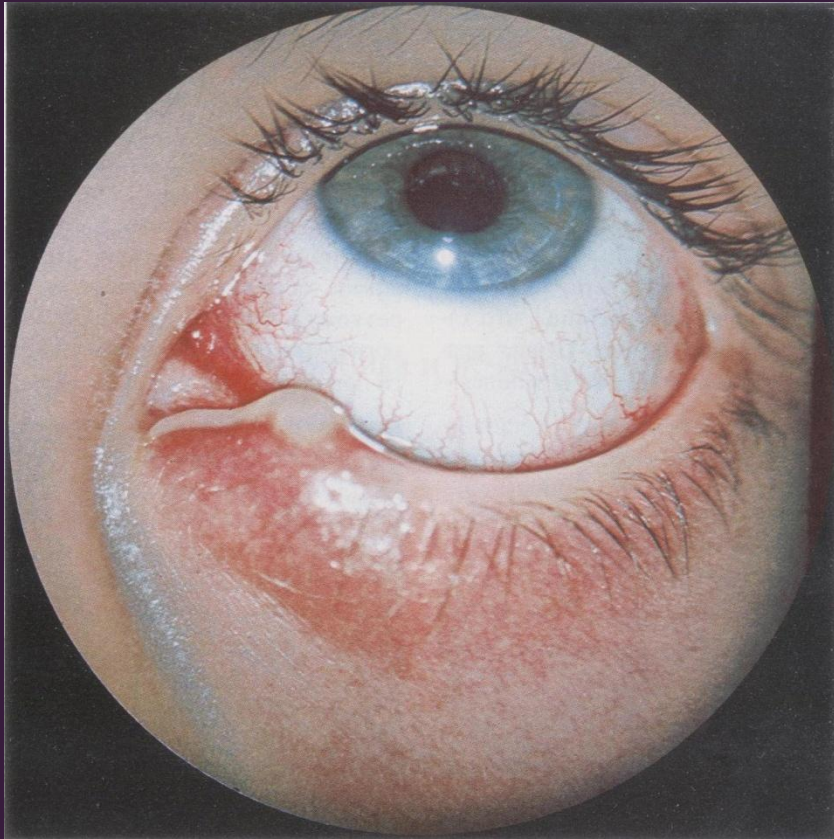
Ячмень – острое гнойное воспаление волосяного мешочка или сальной железы у корня ресниц.

Возбудитель:

- Золотистый стафилококк
- Клиника

Боль, отек, покраснение, повышение местной t, невозможность из-за отека поднять в/веко.

Инфекционные заболевания век бактериальной природы



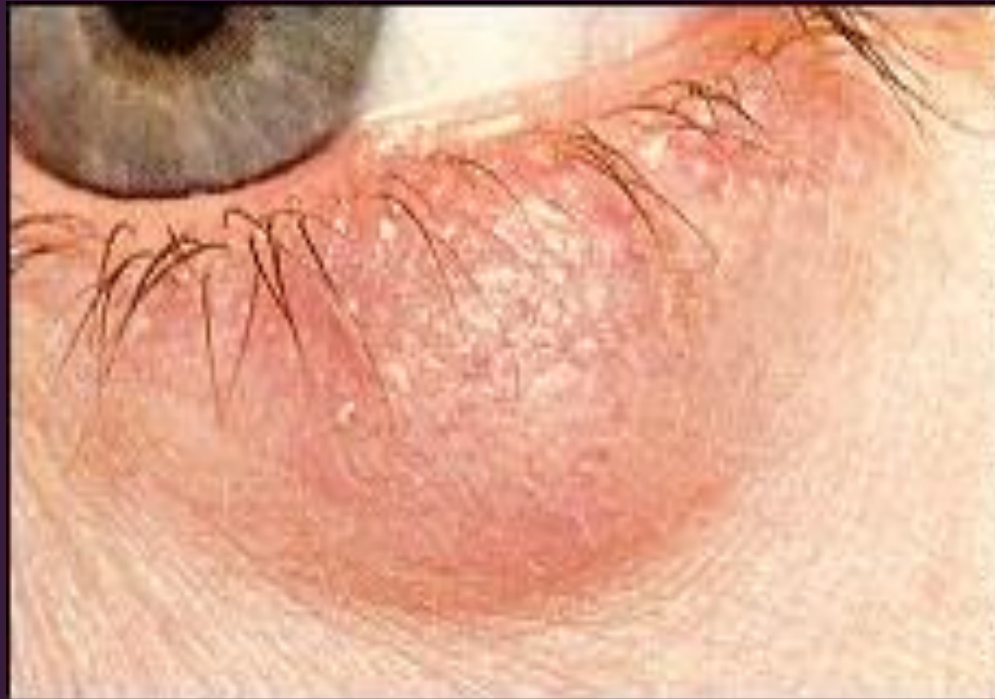Лечение:

- инфильтрация – сухое тепло (обрабатывают этиловым спиртом или спиртовым раствором зеленки, йода, настойкой календулы)
- формирование гнойного стержня – вскрытие, дренирование

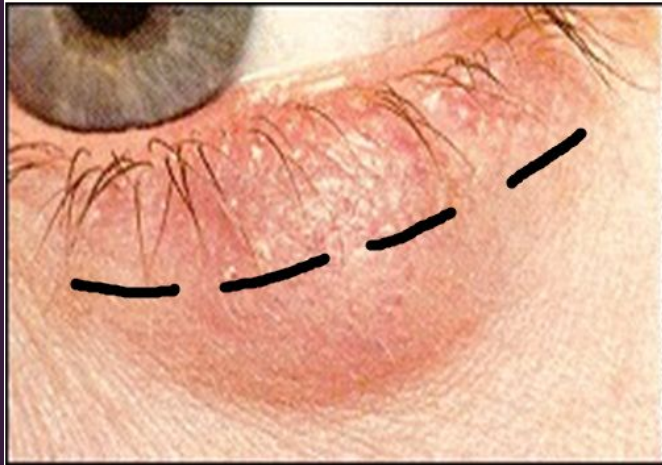
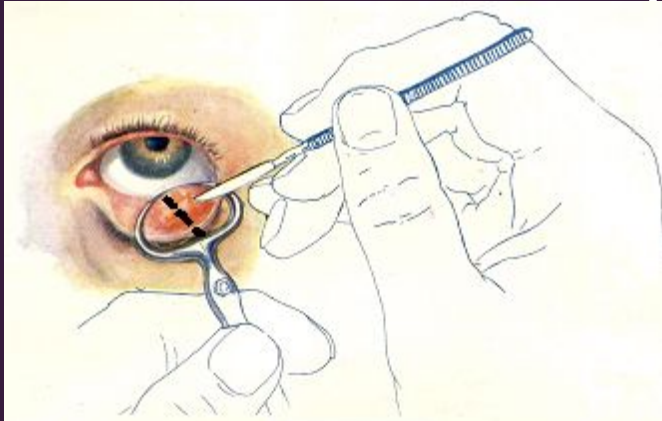
Инфекционные заболевания век бактериальной природы

Халязион – хроническое пролиферативное воспаление
хряща

вокруг мейбомиевой железы.
Причина: закупорка выводного протока мейбомиевой
железы.



Инфекционные заболевания век бактериальной природы



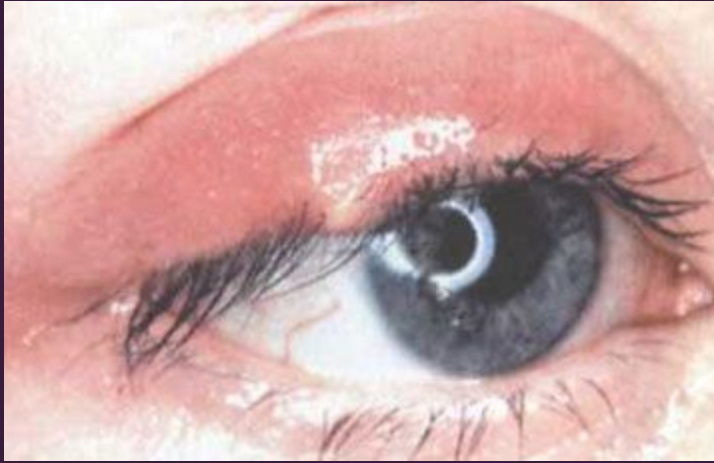Хирургическое лечение:

- при достижении крупных размеров,
- веко зажимают окончатый зажимом, выворачивают,
- разрез производится либо со стороны слизистой века, либо со стороны кожи,
- капсулу с содержимым вылуцывают специальной ложечкой,
- полость тушируют спиртовым раствором йода,
- накладывают повязку

Медикаментозное лечение:

- введение пролонгированных гормонов в толщу хряща (Кенолог, Дипроспан)

Инфекционные заболевания век бактериальной природы



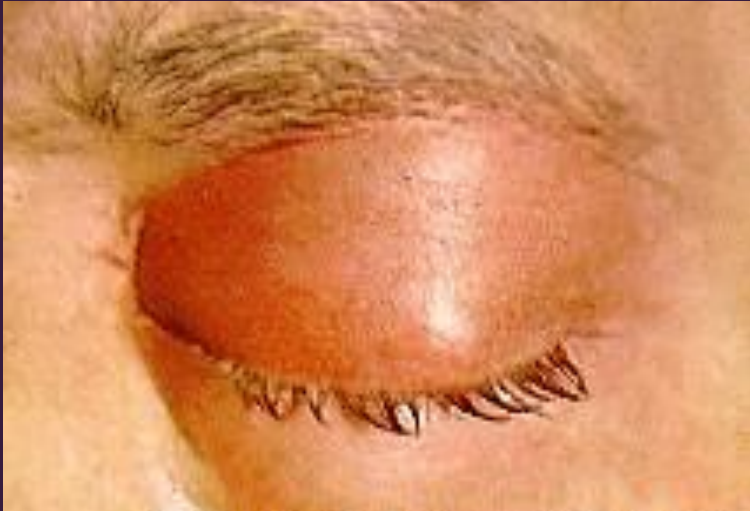Возбудитель —
золотистый стафилококк.

Фурункул века - острое гнойное воспаление волосяного мешочка и окружающих тканей века. **Симптоматика намного ярче, чем при ячмене**
Фурункул чаще локализуется на верхнем веке.

Клиника:

- Часто общая слабость, головная боль, повышение температуры тела.
- На гиперемизированной коже плотный болезненный гиперемизированный узел с разлитым отеком вокруг него. Отек распространяется на веко и область лица.
- Затем в центре образуется некротический стержень.
- После самопроизвольного вскрытия некротический стержень отделяется, образовавшаяся язва постепенно замещается грануляциями и заживает с образованием рубца.

Инфекционные заболевания век бактериальной природы



Абсцесс - ограниченное инфильтративно-гнойное воспаление тканей века.

Причины: местные гнойные воспаления:

ячмень, фурункул, язвенный блефарит.

Клиника:

-Развивается остро с нарастающей разлитой инфильтрацией подкожной клетчатки,

-Веко отечно, кожа напряжена, гиперемирована, горячая на ощупь, болезненна при пальпации,

-В стадии некроза и расплавления тканей

появляется флюктуация.

Инфекционные заболевания век бактериальной природы

До появления флюктуации:

- применяют сухое тепло, УВЧ-терапию (курс 3-5 процедур),
- смазывают кожу над инфильтратом 70% спиртом,
- закапывают в глаз дезинфицирующие капли (окомистин, витабакт).

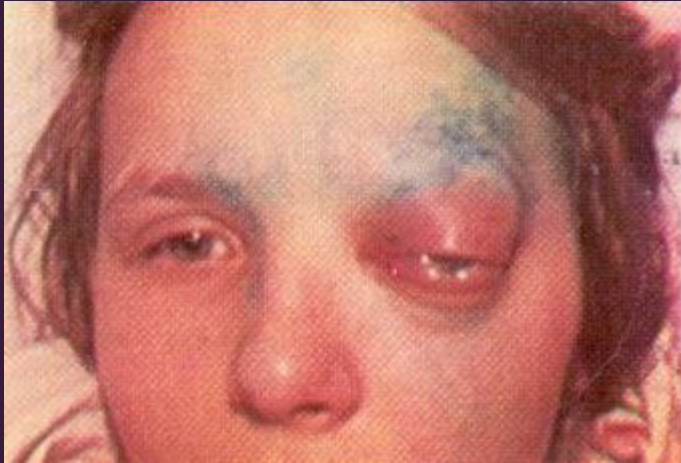- Хирургическое лечение: при появлении флюктуации широкое вскрытие и дренирование,

- После хирургического вскрытия фурункула эрозированную поверхность обрабатывают 2% раствором перекиси водорода

- В конъюнктивальный мешок закапывают антибактериальные капли (Тобрекс, Ципромед)

- накладывают повязку с гипертоническим раствором NaCl

Инфекционные заболевания век бактериальной природы



Причины:

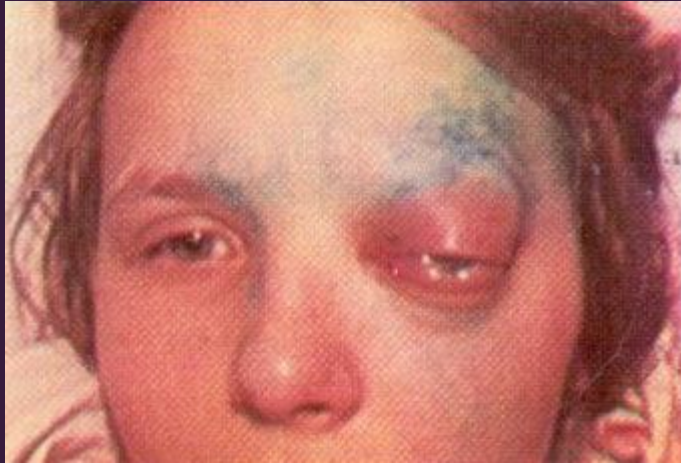- воспалительные процессы в придаточных пазухах носа,
- инфицирование при травмах,
- операции в окулоорбитальной области,
- при болезнях зубов,
- вследствие выдавливания на лице фурункулов, ячменей,
- как осложнение гнойного дакриоцистита

- Флегмона орбиты –разлитое гнойное воспаление орбитальной клетчатки с последующими явлениями некроза.

Клиника:

- возникает остро, в течение нескольких часов
- появляются сильная головная боль, высокая температура, озноб,
- веки отечны, гиперемированы, раскрыть их не удастся даже при большом усилии,
- конъюнктивита отечна, возможен хемоз,
- экзофтальм, подвижность глаза ограничена,
- зрение значительно снижается (из-за вовлечения в процесс зрительного нерва)

Инфекционные заболевания век бактериальной природы



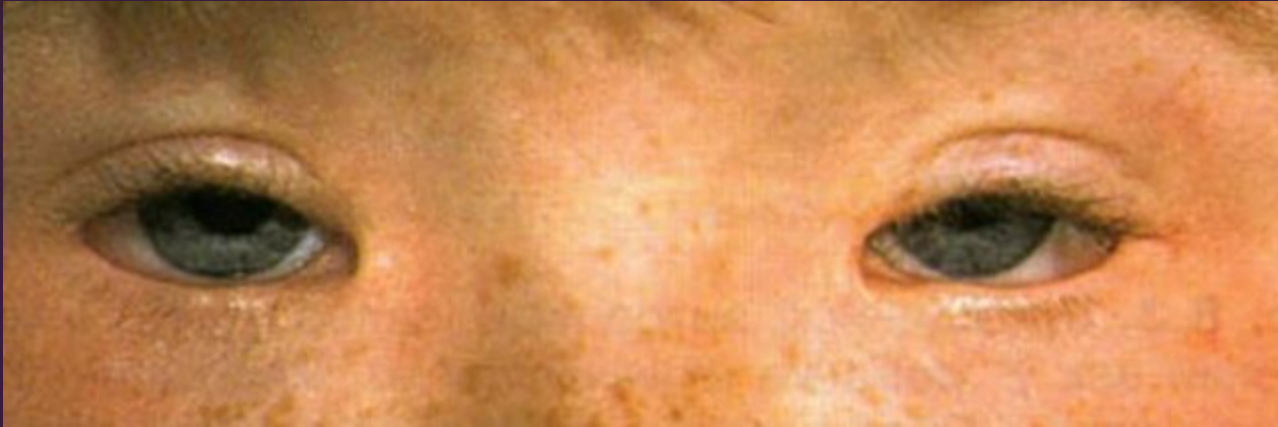Диагностика:

- Сбор анамнеза (острое начало, длительность симптомов, присоединение лихорадки, предшествующие микротравмы кожи век, сопутствующие глазные и общие заболевания)
- Определение остроты зрения
- Наружный осмотр
- Биомикроскопия
- КТ орбит

Лечение:

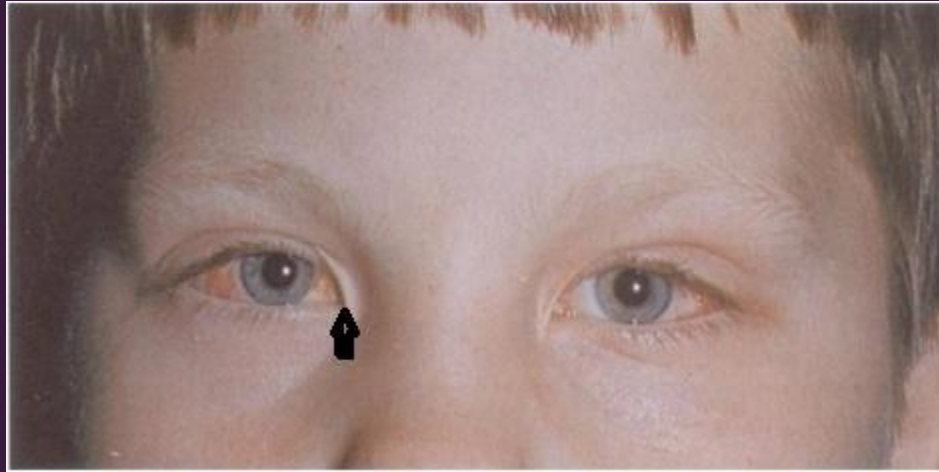
- Срочное хирургическое лечение,
- широкое вскрытие орбиты на глубину до 4-5 см (проведение разреза уменьшает напряжение тканей, препятствует распространению процесса в череп),
- дренаж, в разрез вводят турунду с гипертоническим раствором NaCl,
- антибиотики широкого спектра действия в/м или внутрь.

Врожденные аномалии век



Блефарофимоз - укорочение и сужение глазной щели, достигающее иногда до 10 мм в длину и 4 мм в высоту. Часто сочетается с микрофтальмом, эпикантусом, может развиваться в результате хронического воспаления ресничного края век.

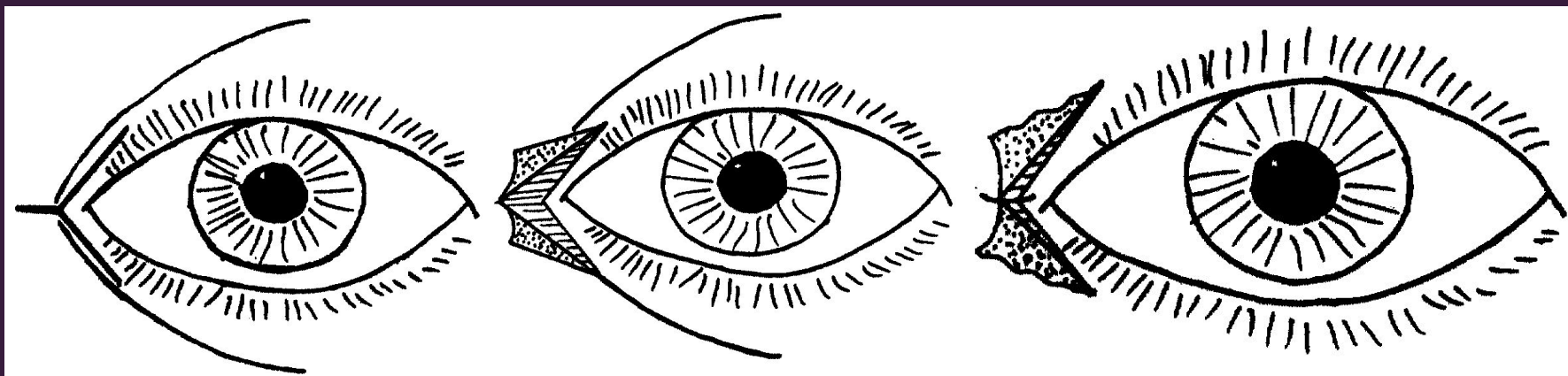
Врожденные аномалии век



Эпикантус – полулунная складка у внутренних углов глазной щели, переходящая с верхнего века на нижнее.

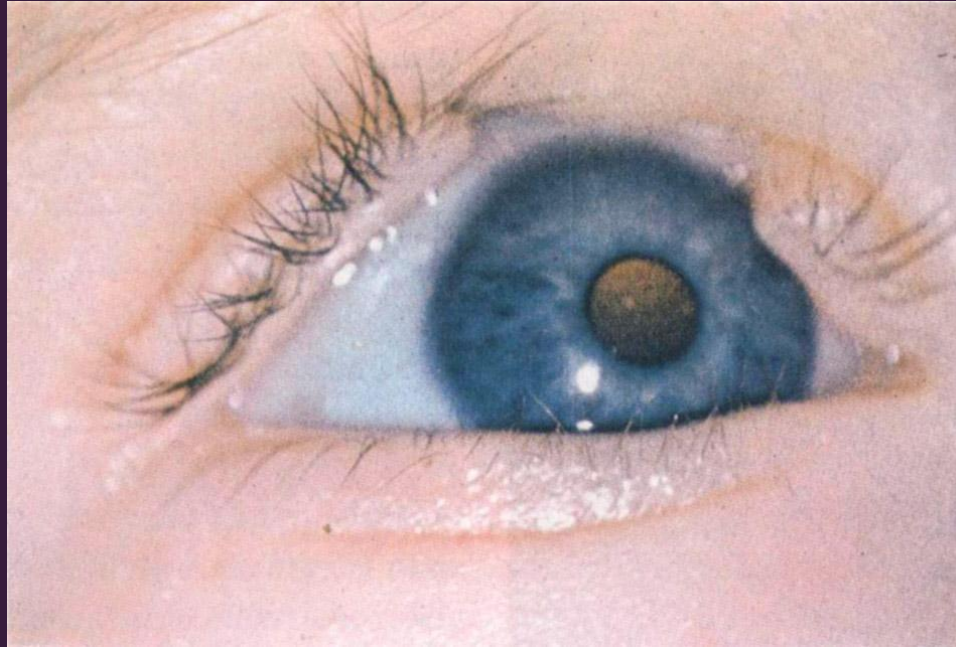
В виде перепонки эта складка частично прикрывает внутренний угол глаза, деформируя тем самым конфигурацию глазной щели, придает глазам монголоидный вид.

Врожденные аномалии век



Лечение оперативное, проводится главным образом с косметической целью, дефект устраняют путем выкраивания и перемещения двух лоскутов кожи Z-образной или треугольной формы.

Врожденные аномалии век



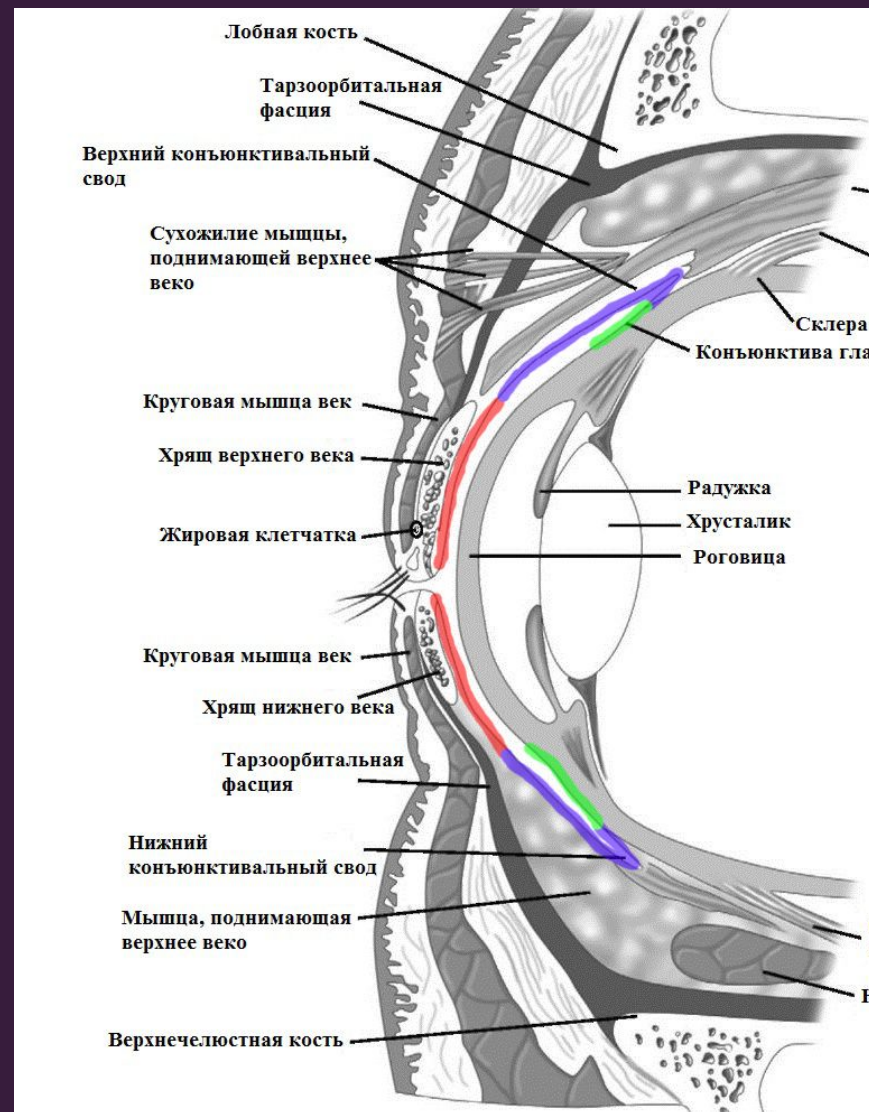
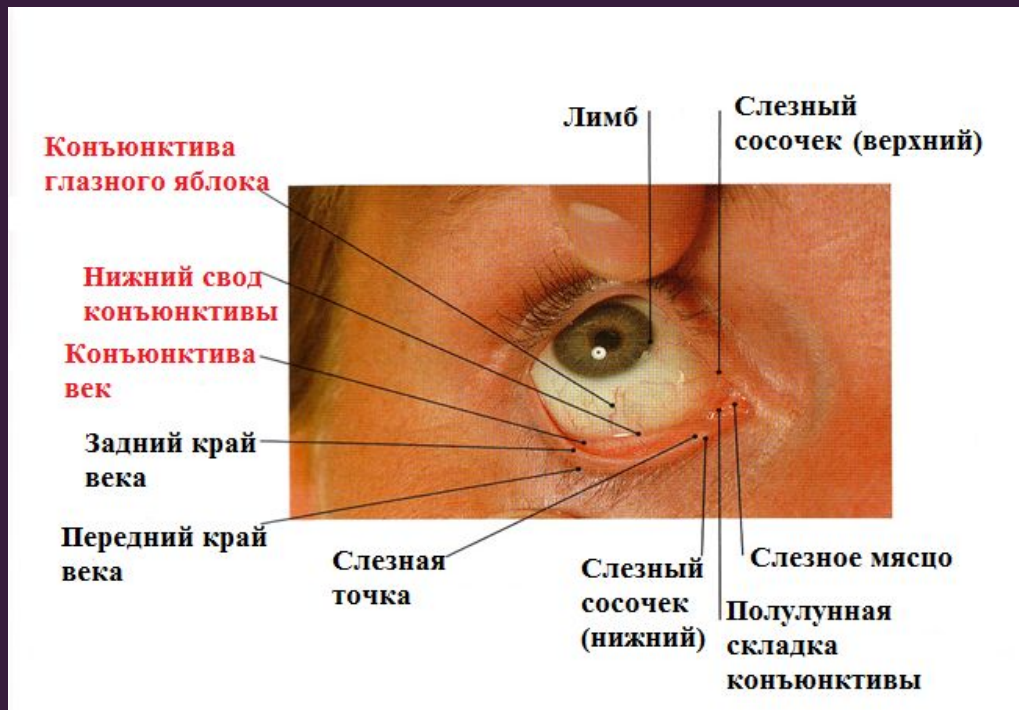
Колобома века – дефект края века в виде треугольной или полукруглой

выемки.

Колобома может быть разных размеров, от едва заметной до занимающей все веко.

Лечение хирургическое – блефаропластика.

Конъюнктива



Конъюнктивит – воспаление конъюнктивы, характеризующееся гиперемией и отеком слизистой, отеком и зудом век, отделяемым и образованием фолликулов или сосочков на конъюнктиве.

Классификация:

1. Конъюнктивиты экзогенного происхождения:

- Острые и хронические конъюнктивиты инфекционной природы
 - Бактериальные конъюнктивиты (пневмококковые, Кох-Уикса, дифтерийный, бленорейный)
 - Вирусные (эпидемический кератоконъюнктивит, аденовирусный конъюнктивит, эпидемический геморрагический конъюнктивит, герпес-вирусный конъюнктивит)
 - Грибковые конъюнктивиты
- Конъюнктивиты, вызываемые физическими и химическими вредностями,
- Аллергические экзогенные конъюнктивиты (полинозный, лекарственный, весенний катар)

2. Конъюнктивиты эндогенного происхождения:

- При общих заболеваниях,
- Аутоаллергические конъюнктивиты.

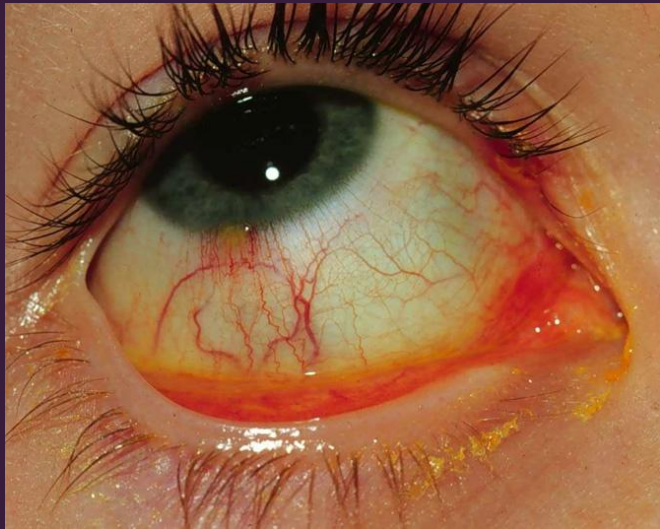КОНЪЮНКТИВИТЫ

Общие признаки конъюнктивитов

- чувство инородного тела в глазу
- жжение или зуд
- слезотечение
- гиперемия конъюнктивы (конъюнктивальная инъекция)
- отек конъюнктивы
- отделяемое
- образование пленок
- фолликулы
- кровоизлияния

Эпидемический Конъюнктивит Коха –

Уикса



- Инкубационный период от нескольких часов до 1-2 суток.
- Длится заболевание в среднем 2—3 недели.

- Вызывается палочкой Коха-Уикса
- Заражение происходит от больного человека через грязные руки, а так же воздушно-капельным путем,
- Обычно поражаются оба глаза,
- Заболевание начинается внезапно с покраснения конъюнктивы век и глазного яблока,
- Слезотечения и светобоязни,
- Утром больной не может раскрыть веки, так как края их склеиваются высохшим гноем,
- В 1й день отделяемое слизистое, затем становится обильным и гнойным,
- Характерным признаком является вовлечение конъюнктивы глазного яблока, которая резко краснеет и отекает, в ней отмечаются петехиальные кровоизлияния,
- Сильный отек конъюнктивы наблюдается в области нижней переходной складки.

Эпидемический Конъюнктивит Коха – Уикса

Лечение.



Повязку на глаза
накладывать нельзя!

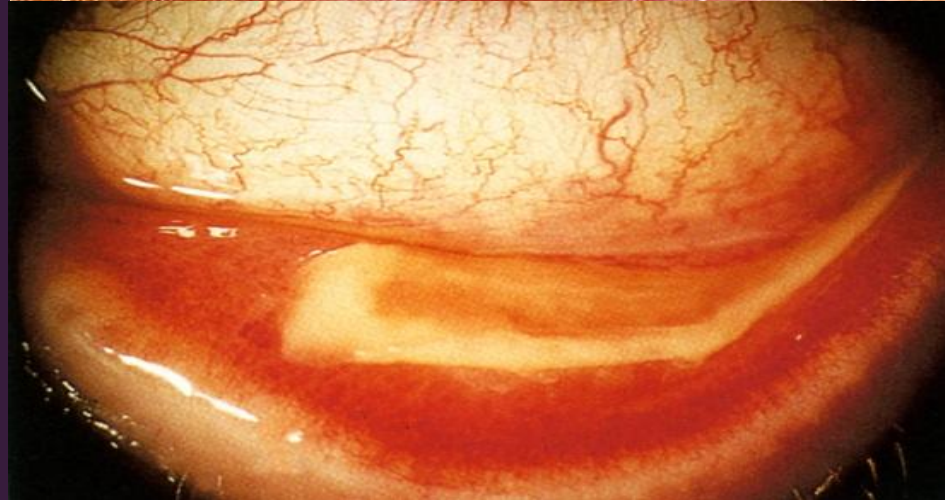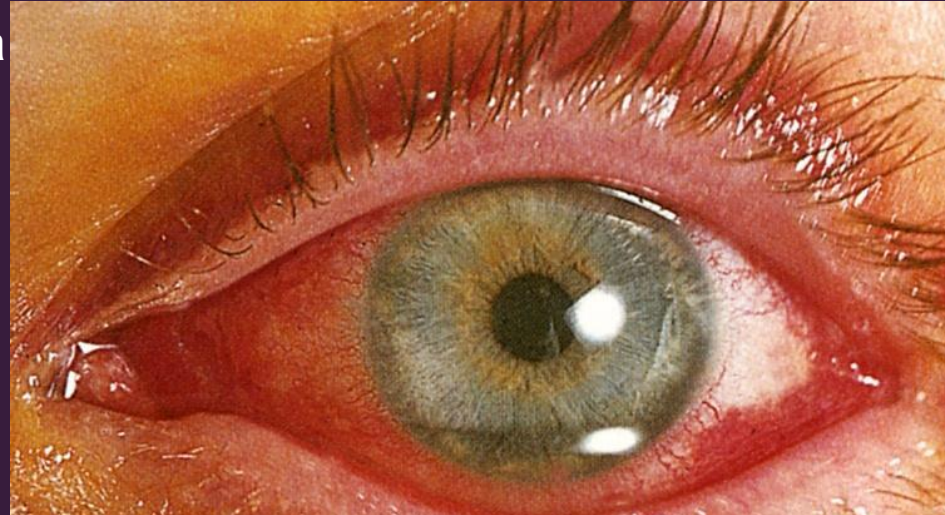
1. Противоэпидемические мероприятия (Ограничение пациента в общении с другими людьми, индивидуальные средства личной гигиены, профилактические закапывания антибактериальных капель окружающим пациента)
2. Для удаления гнойного отделяемого — частые промывания конъюнктивального мешка 2% раствором борной кислоты или раствором окисицианистой ртути 1 : 3000—1 : 5000, или раствором фурациллина 1:5000 .
3. Инстилляции антибактериальных капель.
4. Прием сульфаниламидов (сульфапиридазин, сульфадиметоксин) внутрь.
5. Мази антибиотиков (1% тетрациклиновая, офтоципро, 1% эритромициновая, 0,5% неомициновая и др.) — 3—5 раз в день.

Пневмококковый конъюнктивит

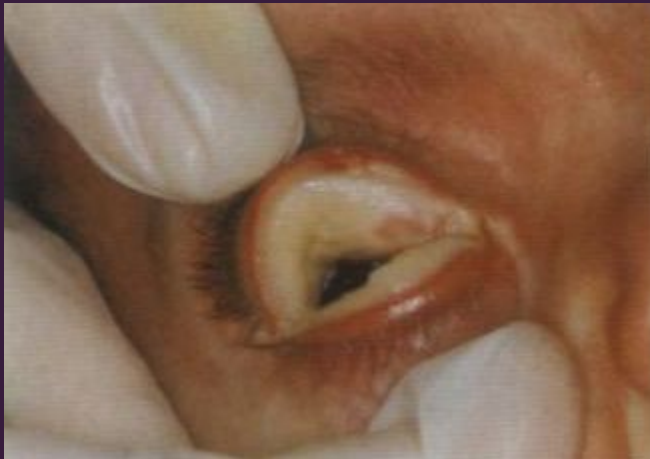Возбудитель – *Streptococcus pneumoniae*

Клиника:

- Возникает остро
- Выраженные субъективные жалобы
- Поражаются оба глаза (вначале один, затем другой)
- Выраженная конъюнктивальная инъекция
- Отек переходной складки
- Возможно появление белесовато-серых пленок на конъюнктиве век и переходных складок, легко удаляются, конъюнктивa под ними рыхлая, не кровоточащая

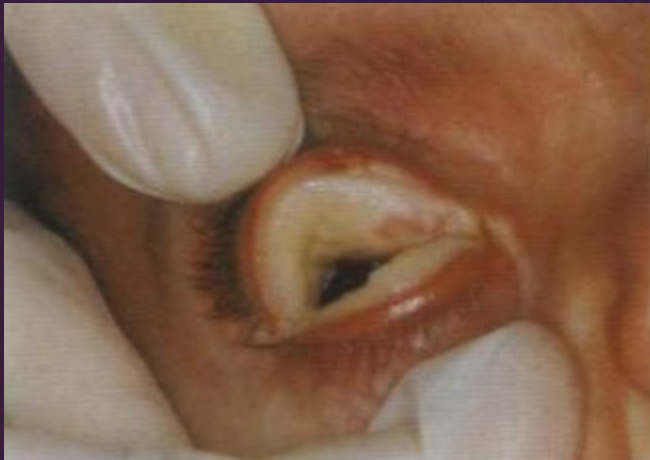

Дифтерийный конъюнктивит



- Вызывается палочкой Леффлера.
- Дифтерия конъюнктивы часто сочетается с дифтеритическим поражением носа, зева, гортани.
- Заболевание начинается сильным отеком, гиперемией, болезненностью и уплотнением век.
- Вывернуть веки невозможно.
- Удастся только несколько развести их, при этом из глазной щели выделяется мутная с хлопьями жидкость.
- На краях век в межреберном пространстве видны серые налеты-пленки, которые распространяются на конъюнктиву век и глазного яблока.
- Пленки плотно спаяны с подлежащей тканью, удаление их затруднительно.
- На местах насильственно отторгнутых пленок слизистая оболочка кровоточит.

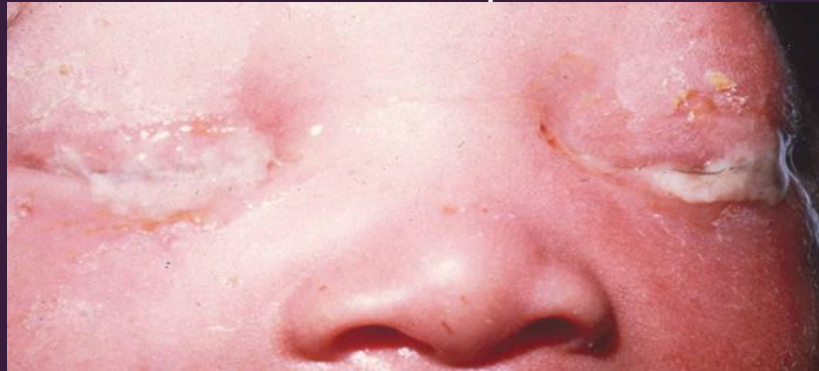Дифтерийный конъюнктивит



- Лечение:
- Лечение в стационаре,
- Изоляция больного в боксе инфекционного отделения,
- Введение противодифтерийной сыворотки по Безредке (6 000-12 000 единиц),
- Антибиотики широкого спектра действия в закапываниях и в/в,
- На ночь закладывают тетрациклиновую мазь 1%

Бленорейный конъюнктивит

Развивается при попадании в конъюнктивальный мешок гонококка Нейссера.



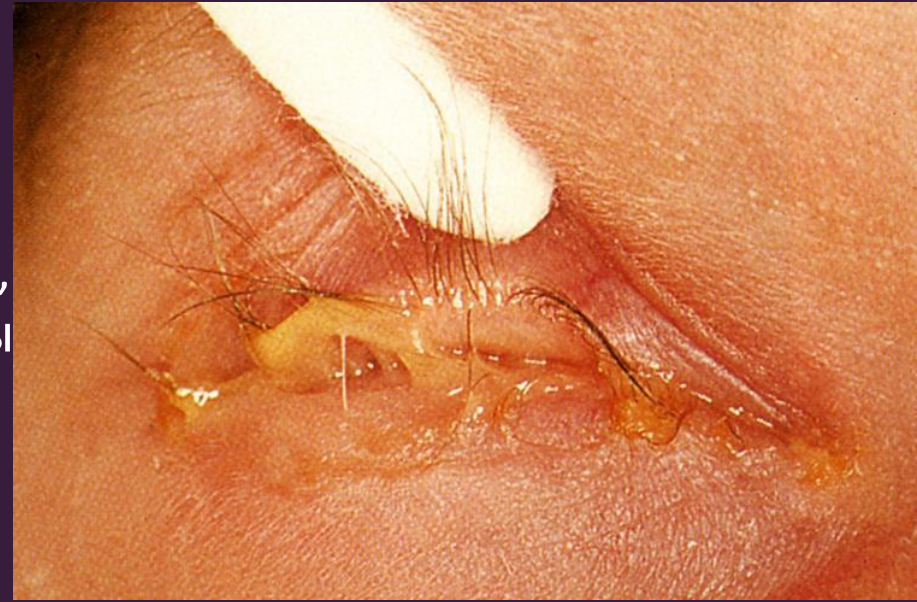- **Гонобленорея новорожденных** развивается на 2-3 день после рождения
- Появляется выраженный синюшно-багровый отек век
- Веки плотные, их почти невозможно открыть для осмотра глаза
- из глазной щели под давлением изливается кровянистое отделяемое цвета мясных помоев.
- Конъюнктивка век резко гиперемирована, инфильтрирована и кровоточит
- Через 3-4 дня от начала заболевания резко отекает конъюнктивка склеры, окружая роговицу в виде валика
- В период хемоза выявляют обильное гнойное отделяемое
- **Гонобленорейный конъюнктивит у взрослых** может начинаться односторонне, при отсутствии лечения возникает поражение и второго глаза, протекает более тяжело и сопровождается поражением роговицы.

Бленорейный конъюнктивит

Период инфильтрации:

Выраженный отек, гиперемия и уплотнение век, кровянистое, цвета мясных помоев отделяемое

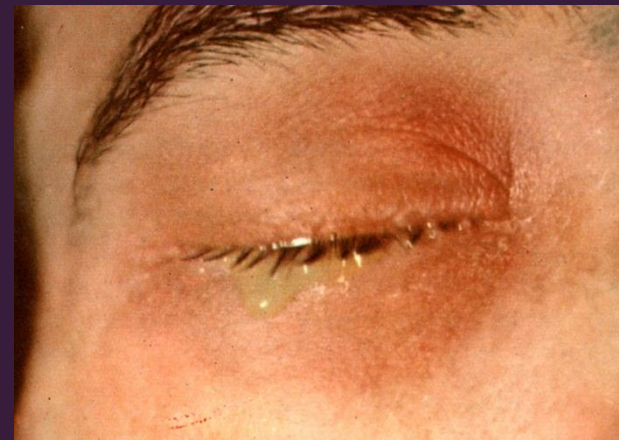Конъюнктивальная инъекция, рыхлость, отечность, кровоточивость конъюнктивы



Период пиореи (ч/з 2-4 сут):

Отек меньше, веки мягкие, тестоватой консистенции

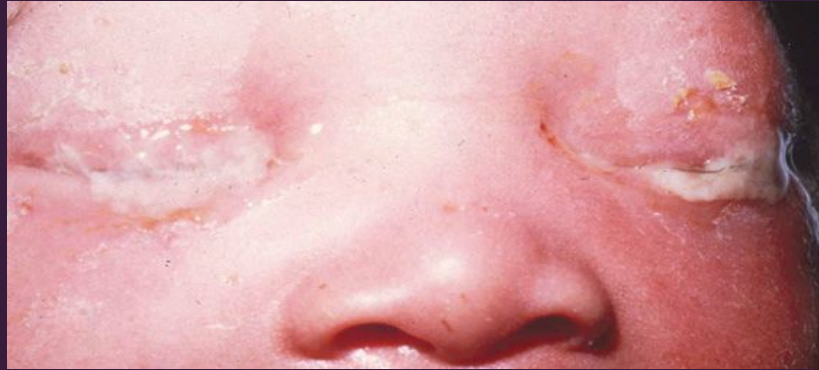Большое количество пенистого сливкообразного гнойного отделяемого



Период папиллярной гипертрофия:

Гиперемия, сосочковая гиперплазия конъюнктивы

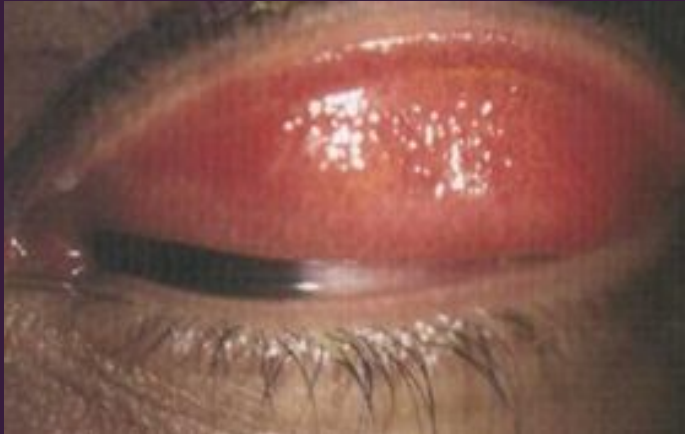Бленорейный конъюнктивит



- **Профилактика:** закапывание антибактериальных капель всем детям сразу после рождения
- **Лечение:**
 - антибактериальная терапия: промывание глаза раствором борной кислоты и закапывание глазных капель (офлоксацин, лемефлоксацин) сначала каждый час, затем 6-8 раз в сутки.
 - системное лечение: хинолоновый антибиотик по 1 таблетке 2 раза в сутки
 - дополнительно инстилляции H1-рецепторов гистамина или противовоспалительные препараты (например антазолин + тетризолин) 2 раза в сутки

Вирусные конъюнктивиты

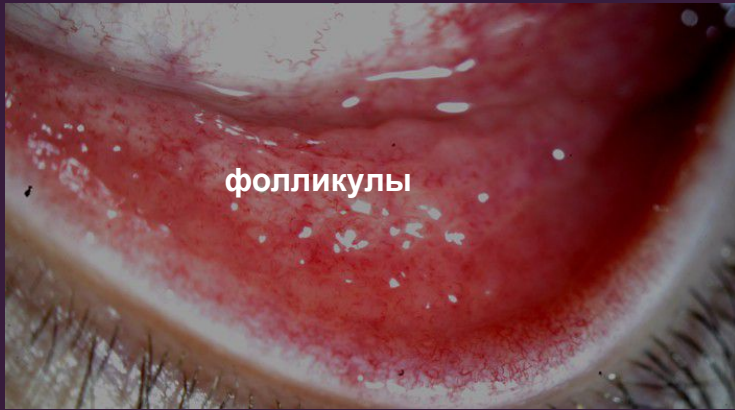Эпидемический кератоконъюнктивит



- Вызывается 8, 11, 19 типами аденовируса.
- Начало заболевания острое,
- Поражение обоих глаз,
- Жалобы на резь, ощущение инородного тела в глазах, слезотечение,
- Веки отечны,
- Конъюнктивка век гиперемирована,
- Нижняя переходная складка инфильтрированная, складчатая, выявляют мелкие фолликулы,
- Через 5-9 дней от начала заболевания возникают точечные инфильтраты под эпителием роговицы.

Вирусные конъюнктивиты

Аденовирусный конъюнктивит



- Конъюнктивита умеренно. гиперемирована и инфильтрирована
- Немного мелких фолликулов.
- На роговице могут возникать точечные эпителиальные инфильтраты, которые исчезают бесследно, не влияя на остроту зрения.
- Характерна общая симптоматика: поражение респираторного тракта с повышением температуры тела и головной болью.
- Длительность – 2 недели

Вирусные конъюнктивиты

Лечение вирусных конъюнктивитов

- Противовирусная терапия: Интерферон или Офтальмоферон 5 - 7 раз в день, снижая до 4 раз – до 30 дней; Зирган по 1 капле 5 раз в день до полной реэпителизации роговицы, затем - по 1 капле 3 раза в день в течение 7 дней, не более 21 дня
- Дополнительная терапия– первые 7 дней
 - Нестероидные противовоспалительные (Неванак)
 - Кератопластики (Баларпан, Хилозар-комод)
 - Антибактериальные (Вигамокс)
 - Антигистаминные - внутрь

Аллергические конъюнктивиты

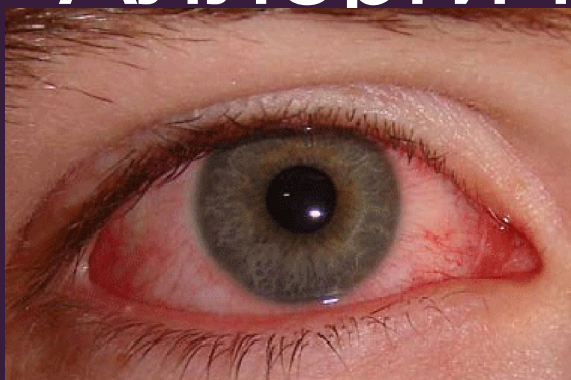Острая форма

- нестерпимый зуд век;
- жжение под веками;
- светобоязнь;
- слезотечение с выраженным отеком и гиперемией конъюнктивы.

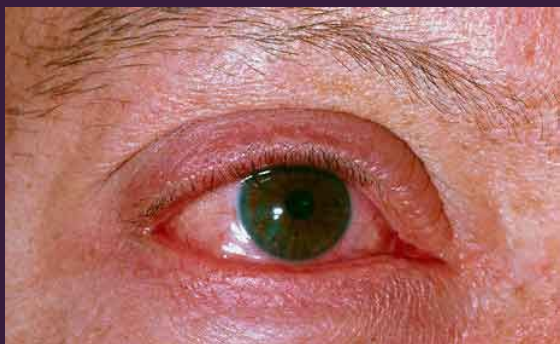Хроническая форма

- умеренное жжение век;
- незначительное отделяемое;
- периодически зуд век.

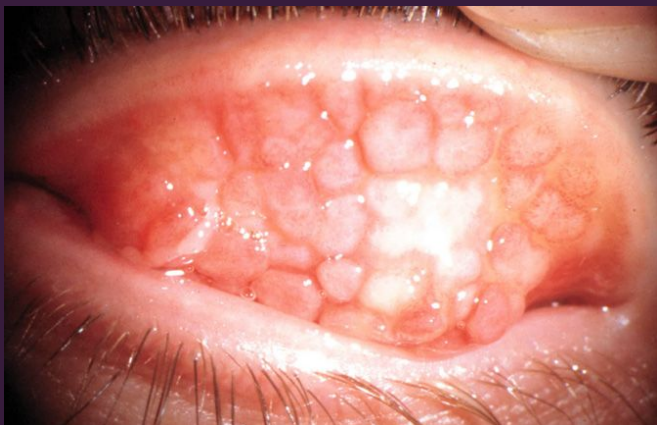Аллергические конъюнктивиты



- Медикаментозный конъюнктивит может развиваться после продолжительного применения глазных капель. Возникает картина острого конъюнктивита с образованием фолликулов в переходных складках.



- Сенной конъюнктивит развивается во время цветения некоторых растений. Жалобы на жжение и зуд в глазах, светобоязнь, обильное слезотечение. Одновременно появляются насморк и катар верхних дыхательных путей.



- Весенний конъюнктивит сопровождается светобоязнью, зудом, ощущением инородного тела за веками, конъюнктивит хряща бледная и покрыта крупными уплощенными плотными сосочковыми разрастаниями, напоминающие булыжную мостовую.

Аллергические конъюнктивиты

Лечение

✓ Прекратить контакт с аллергеном

✓ Местное

Стероиды

Стабилизаторы тучных клеток

Антигистамины

Циклоспорин 2%

✓ Подхрящевые инъекции триамциналона

✓ Хирургическое

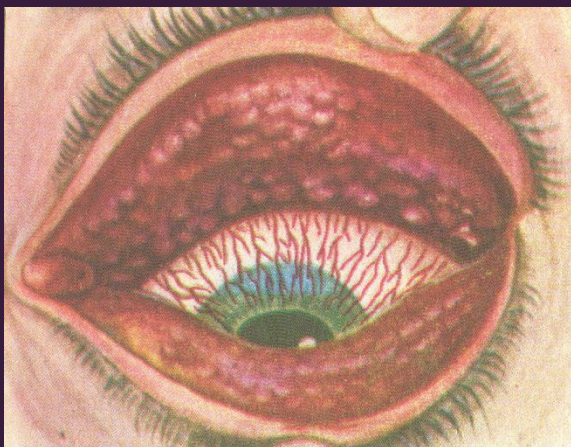
Удаление сосочков

Поверхностная кератэктомия

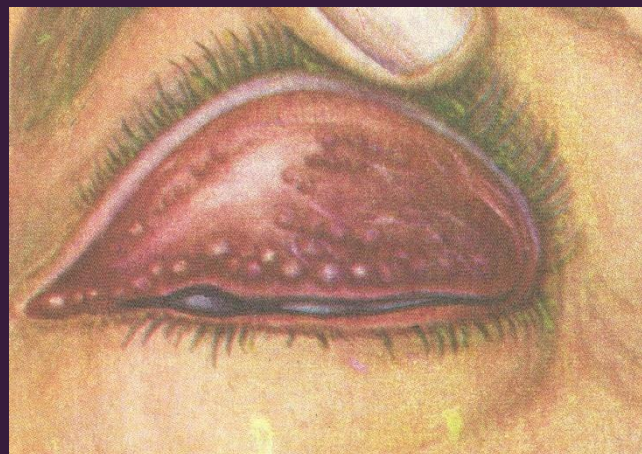
Трансплантация для улучшения реэпителизации
(стволовые клетки, анион)

Трахома- хронический инфекционный кератоконъюнктивит, характеризующийся диффузной воспалительной инфильтрацией слизистой оболочки с образованием фолликулов и гиперплазией сосочков, которые в процессе распада и перерождения всегда замещаются рубцовой тканью.

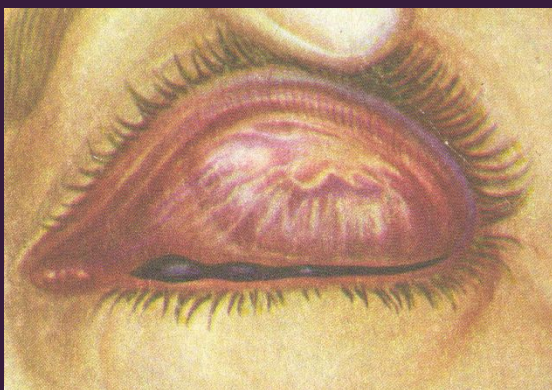
Возбудитель трахомы *Chlamydia trachomatis*



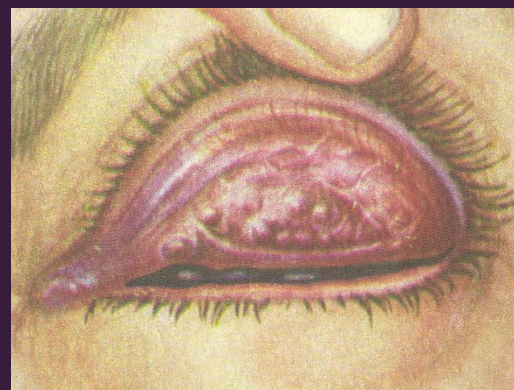
1 стадия



2 стадия

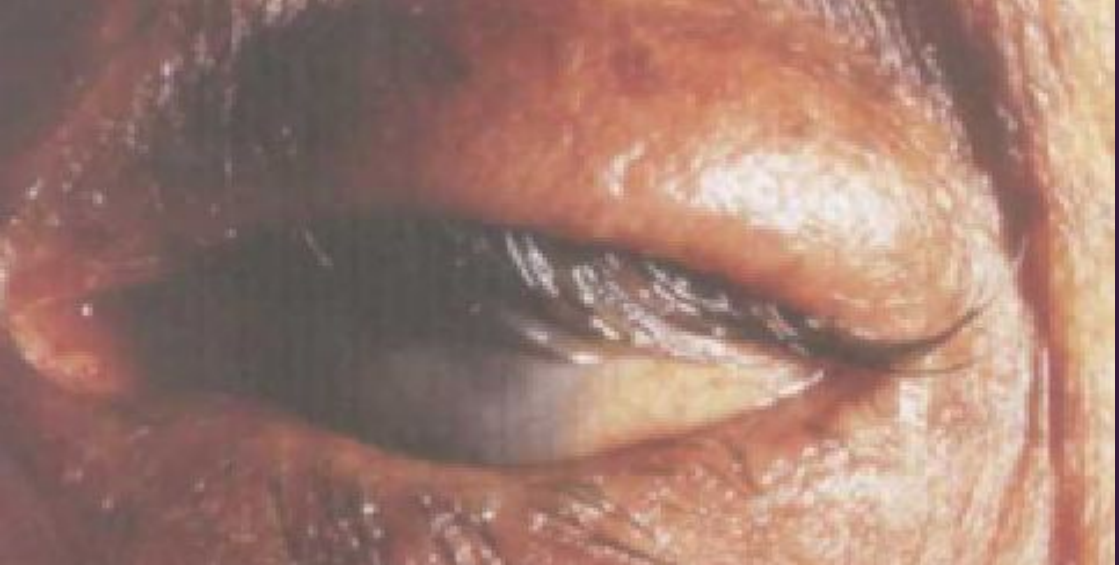
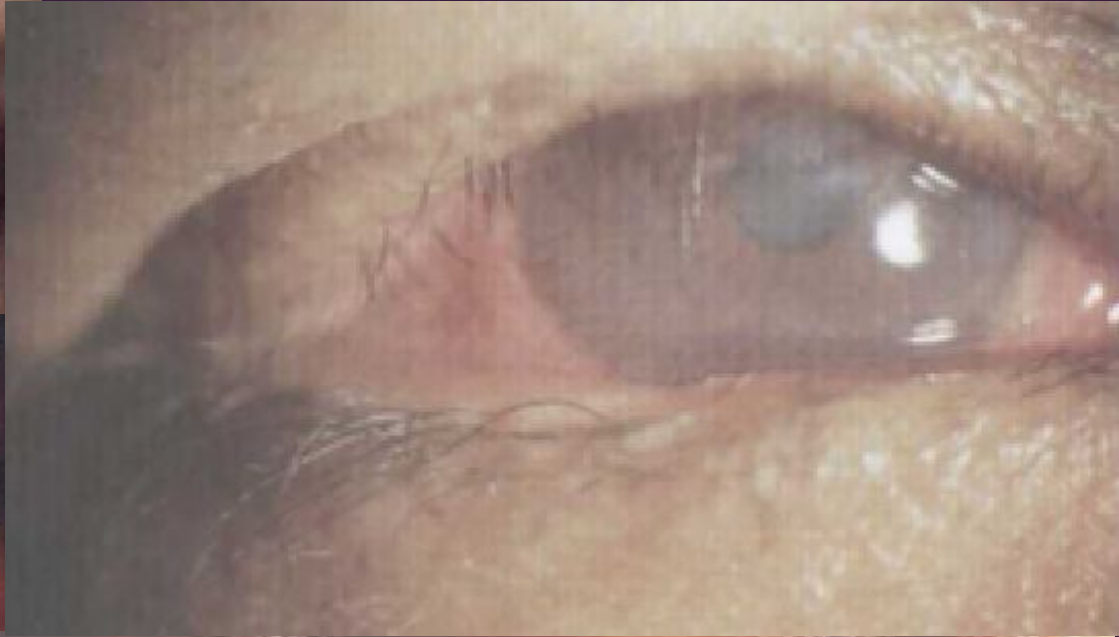
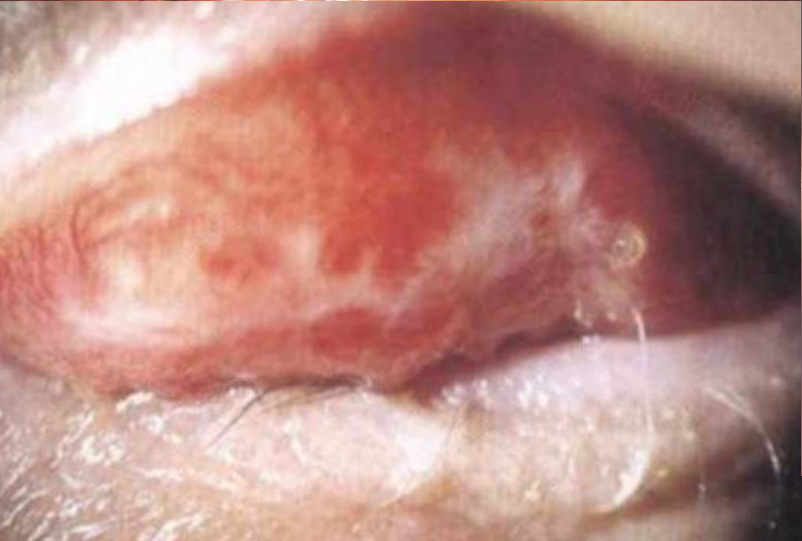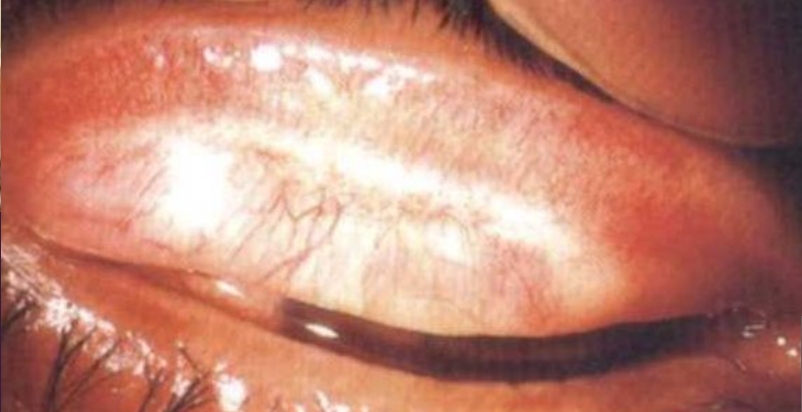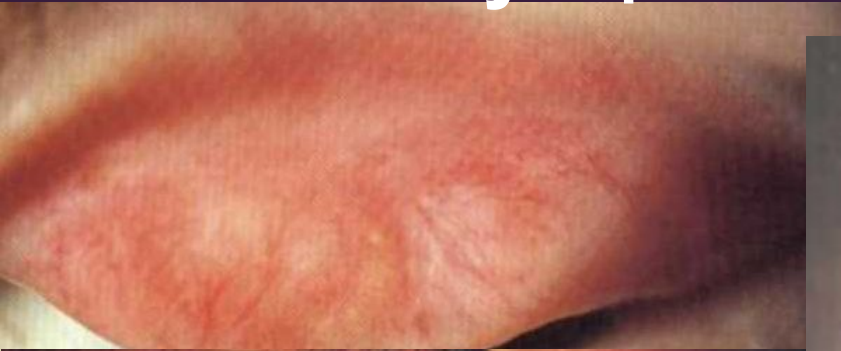3 стадия

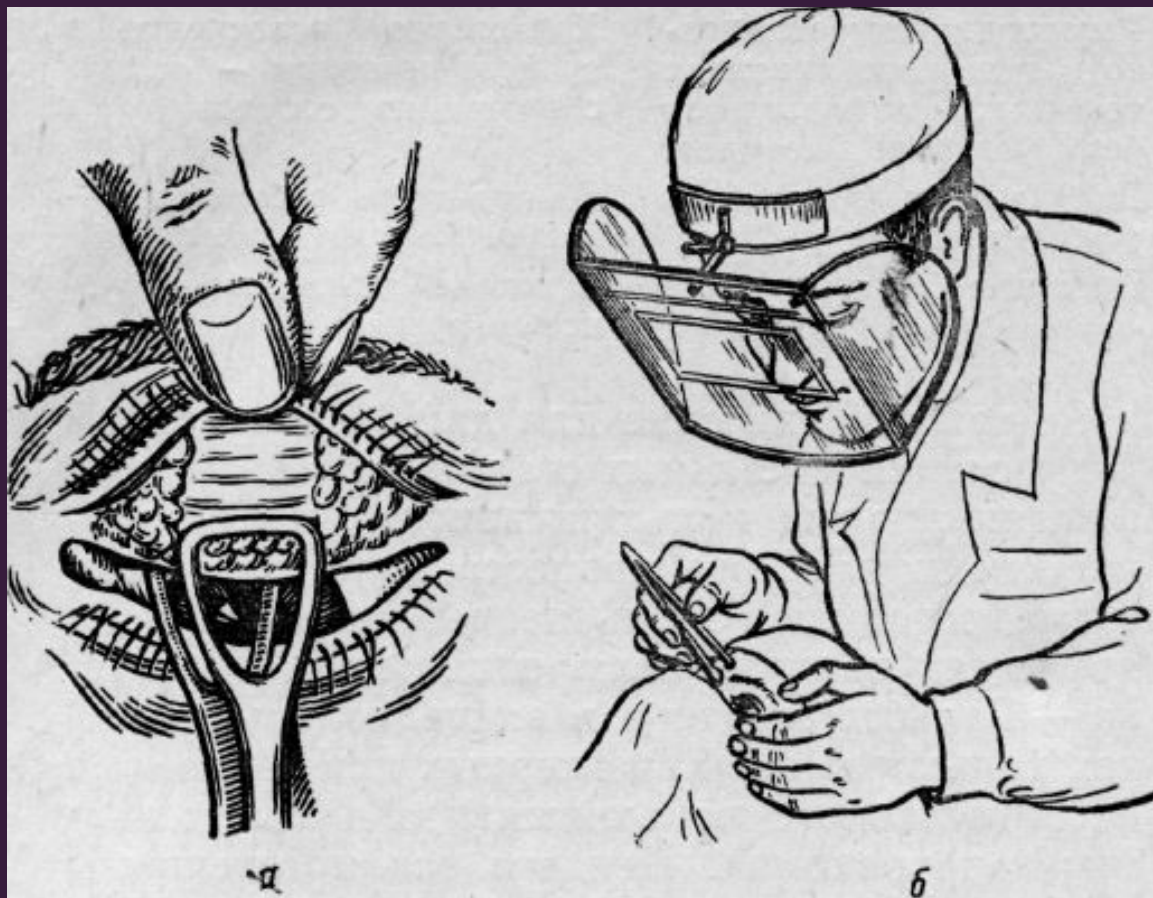


4 стадия

Рубцевание при трахоме

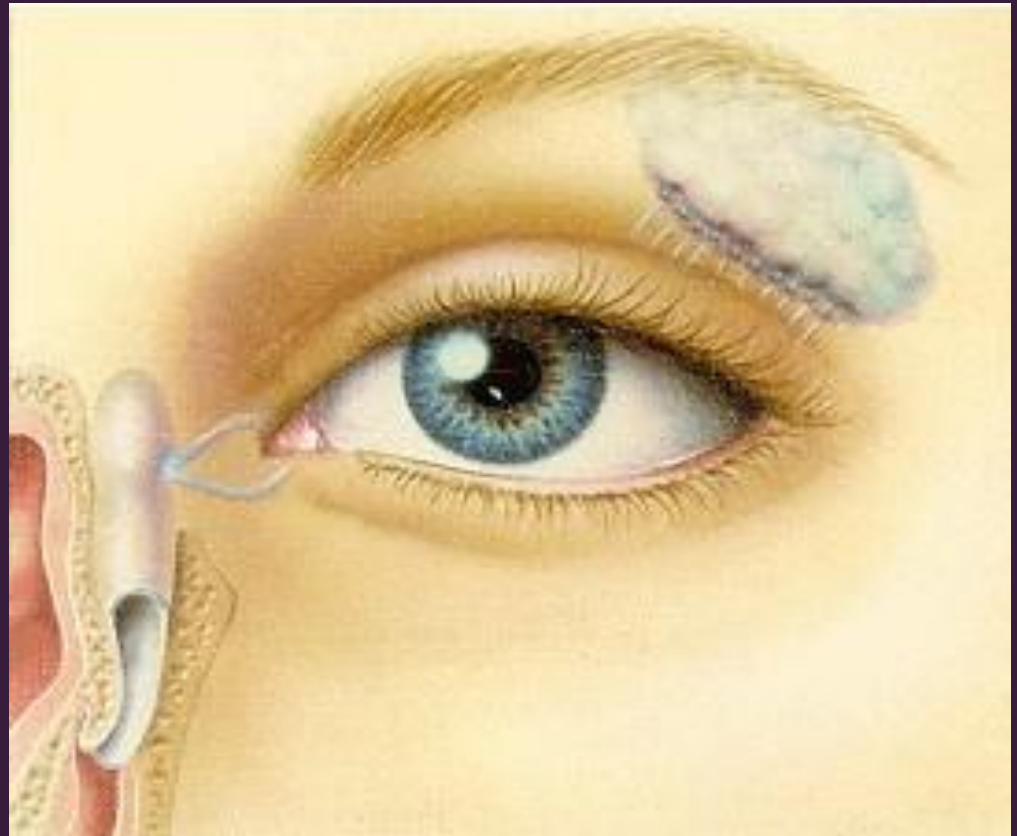

- антибиотики: азитромицин однократно 20мг/кг (до 1г)
- экспрессия фолликулов специальными пинцетами Беллярминова или Донберга



Слезный аппарат

1. Слезопroduцирующий
2. Слезораспределяющий
3. Слезотводящий

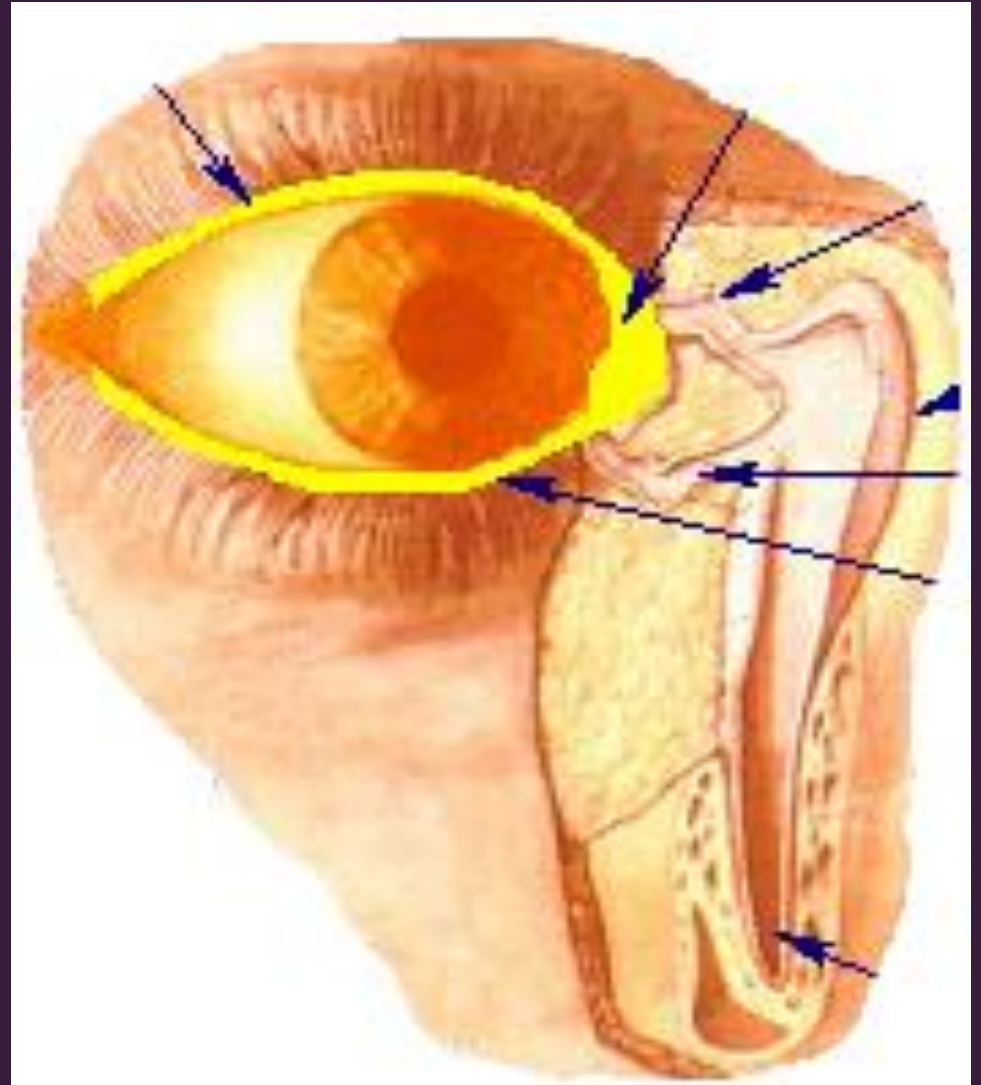


Слезораспределение

- Слезный ручеек
- Слезное озеро

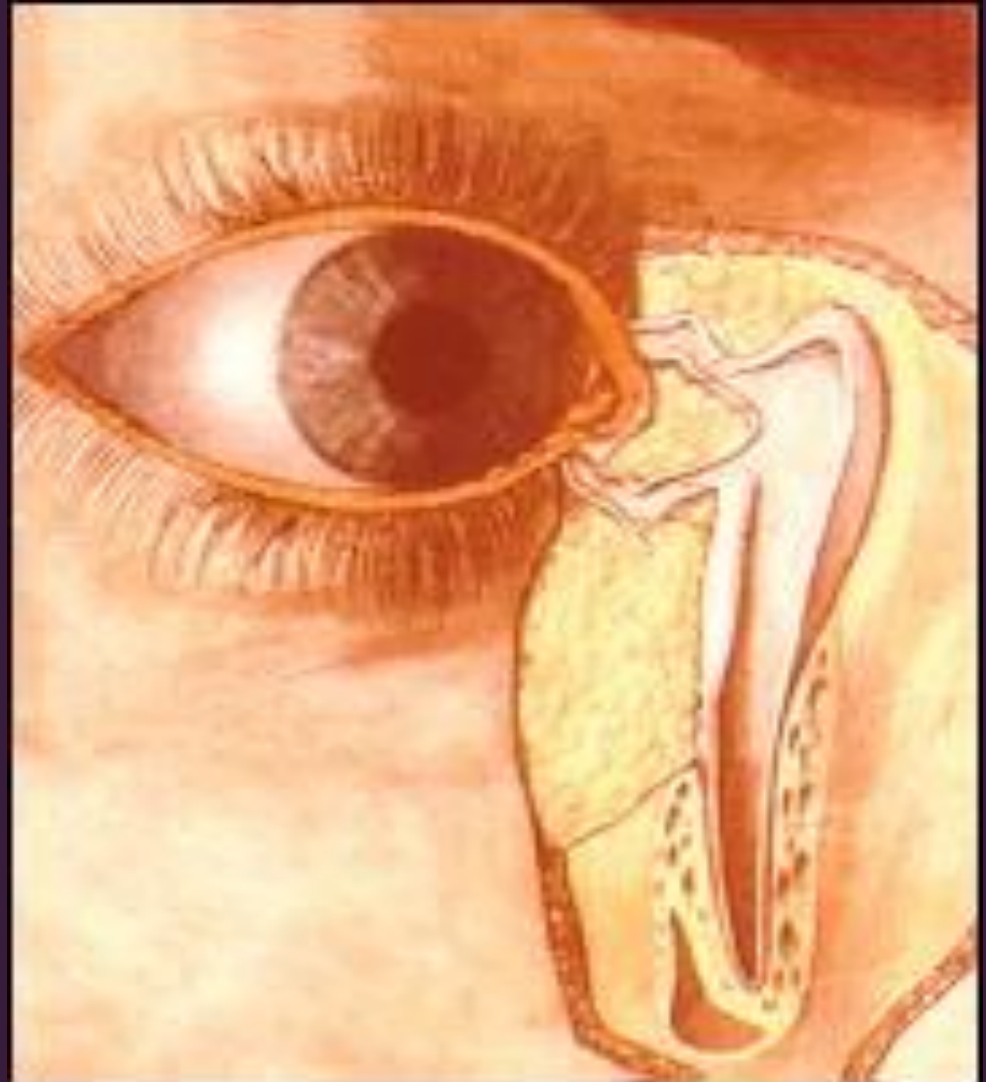
Функции слезы

1. Трофическая
2. Удаление мелких инородных частиц
3. Рефракционная (1.33^D)
4. Антибактериальная



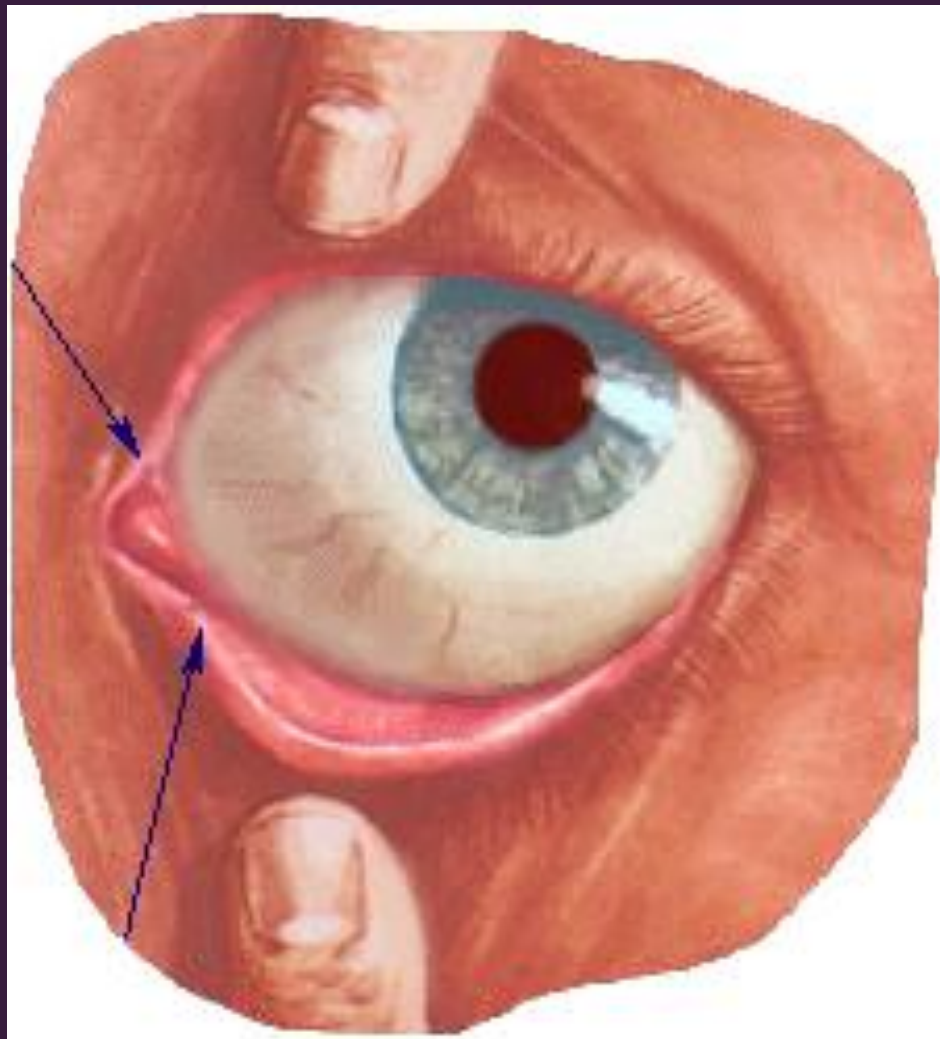
Слезотводящий аппарат

- **Слезные точки**
(верхняя и нижняя)
- **Слезные канальцы**
(верхний + нижний = общий)
- **Слезный мешок**
- **Носослезный канал**
(мембранозная часть и костная часть)



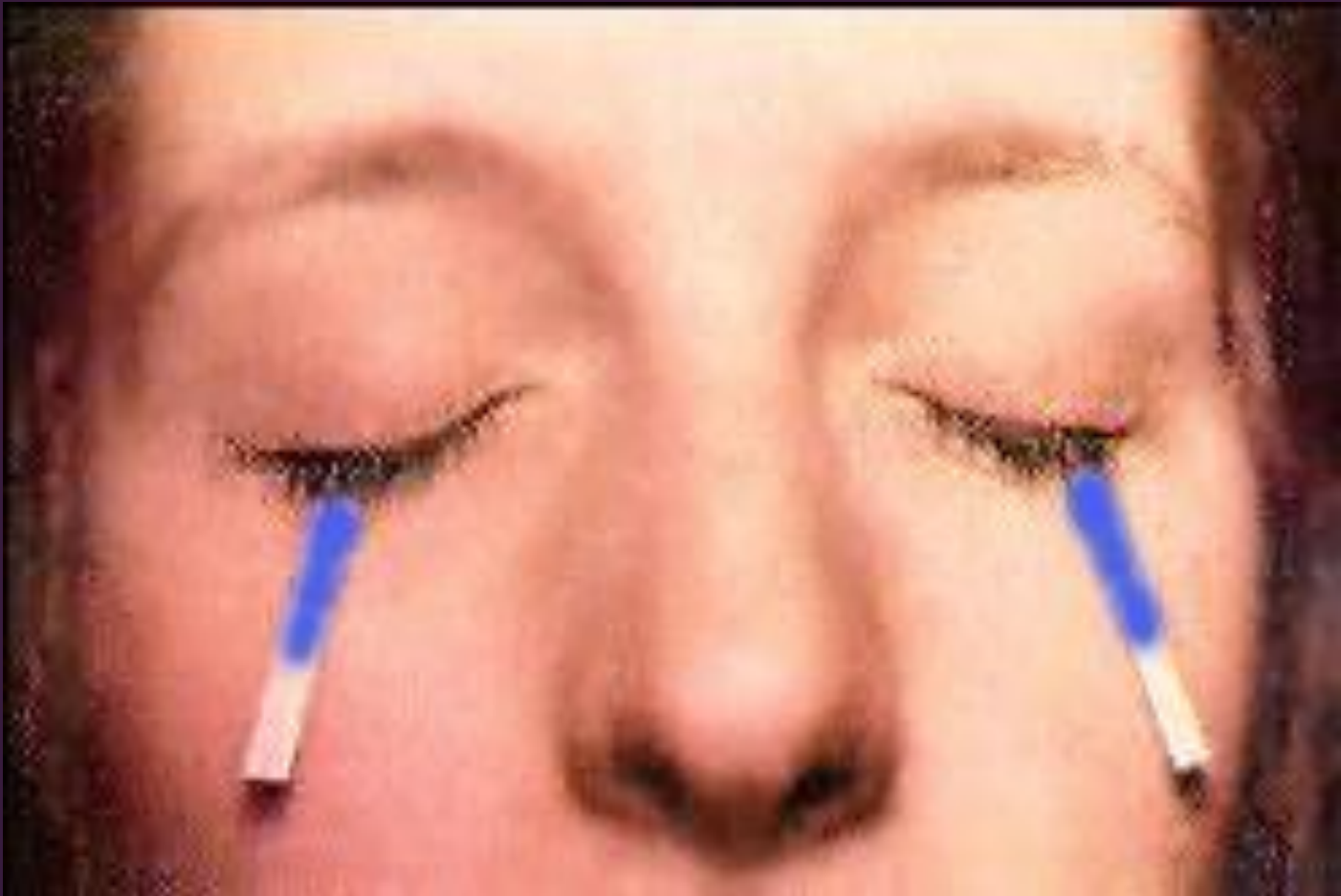Механизм слезоотведения

1. Капиллярное притяжение слезной жидкости (*vis at ergo*)
 - Присасывающее действие слезных канальцев и слезного мешка (*при моргании*)
 - Работа мерцательного эпителия слезоносого канала
 - Носовое дыхание

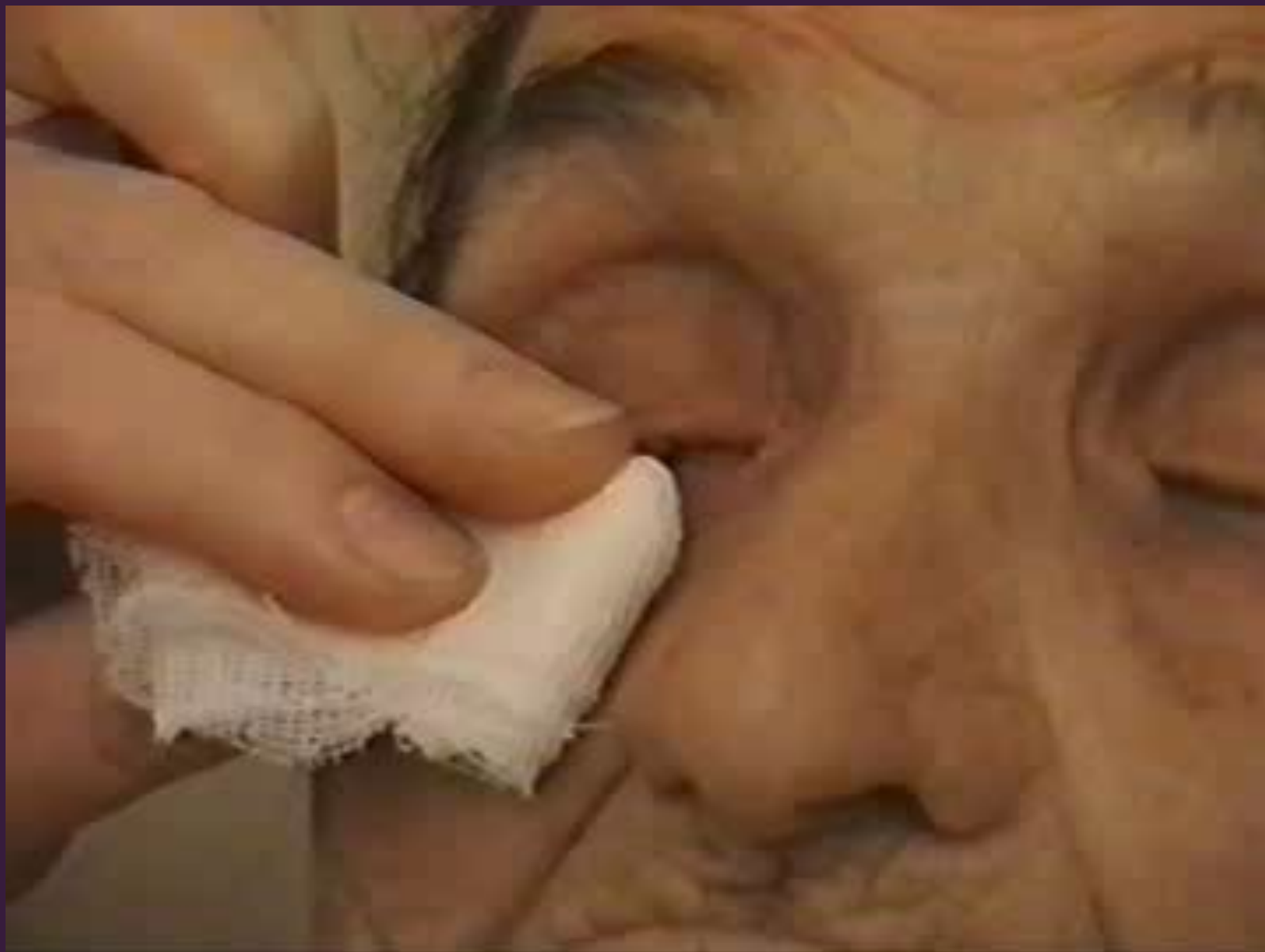

Исследование слезопродукции

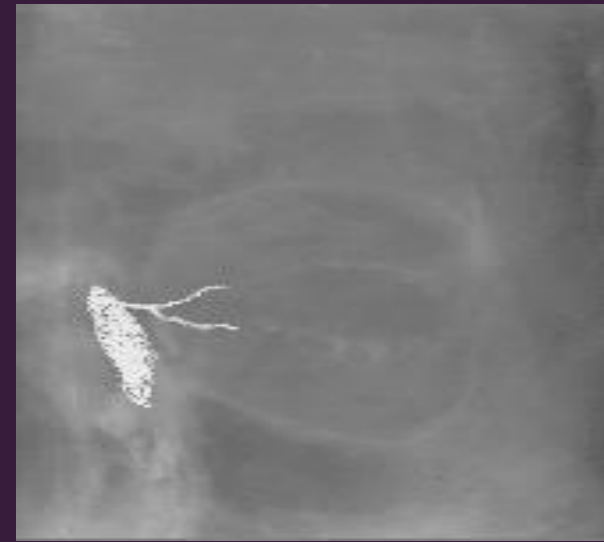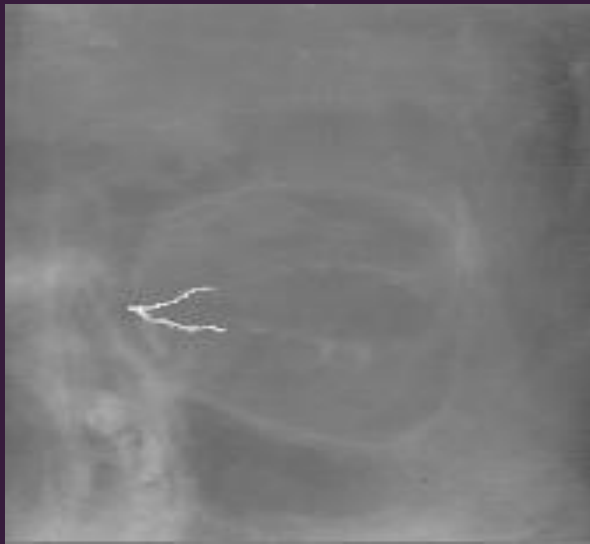Тест Ширмера (норма: ч/з 5 минут – 3-5 мм.)



Исследование слезотведения



Контрастная рентгенография



Причины слезотечения (эпифора)

- Аномалии развития слезоотводящего аппарата
- Неправильное положение слезных точек
- Выворот, заворот век
- Сужение слезных точек
- Стриктуры, рубцы, разрывы слезных канальцев
- Атрезия слезного мешка
- Инородные тела
- Воспалительные заболевания
- Смещение костных отломков
- Опухоли (в т.ч. в нижнем носовом ходу)

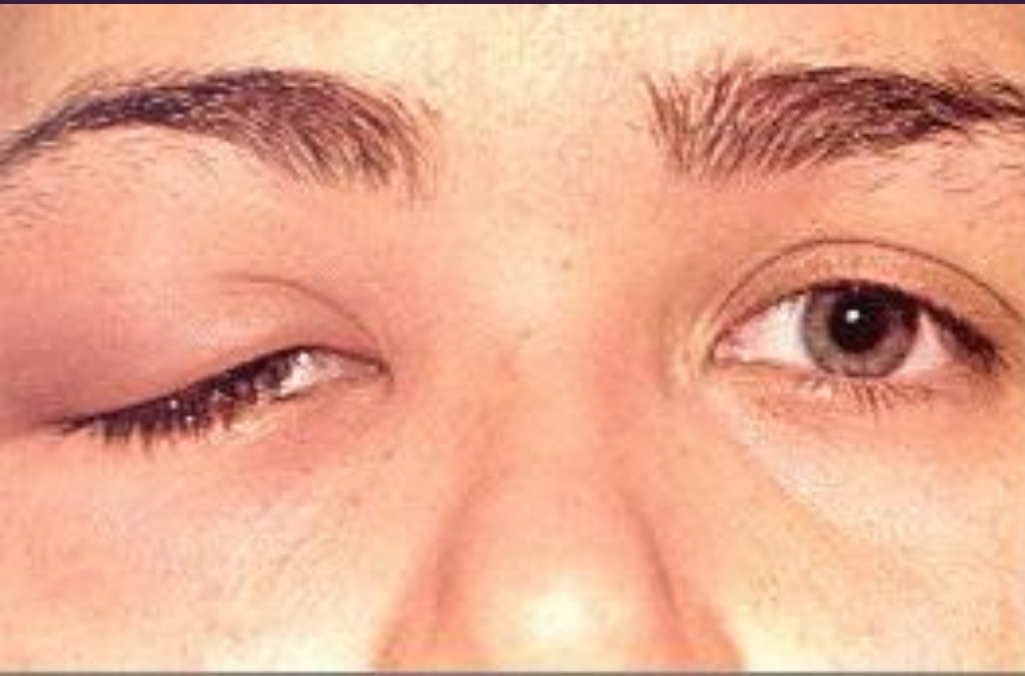Дакриоаденит – воспаление слезной железы

Причины дакриoadенита

- Грипп
- Ангина
- Скарлатина
- Брюшной тиф
- Пневмония
- Эпидемический паротит

Клиника

- Острое начало – повышение температуры тела, общее недомогание, головная боль.
- Признаки воспаления в наружном отделе верхнего века.
- Глазное яблоко смещено книзу кнутри, подвижность ограничена кверху кнаружи.
- Диплопия.
- В области проекции слезной железы конъюнктивa отечна, гиперемирована
- Предушные лимфоузлы увеличены и болезненны.



Дакриоаденит – воспаление слезной железы

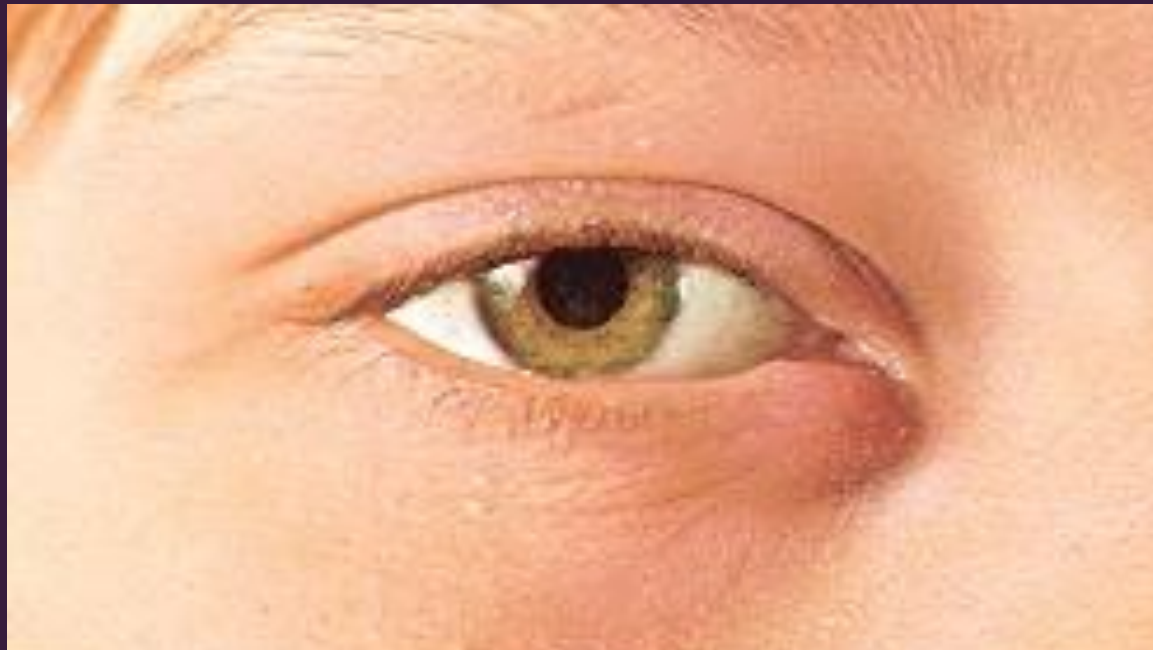Лечение

(чаще в условиях стационара)

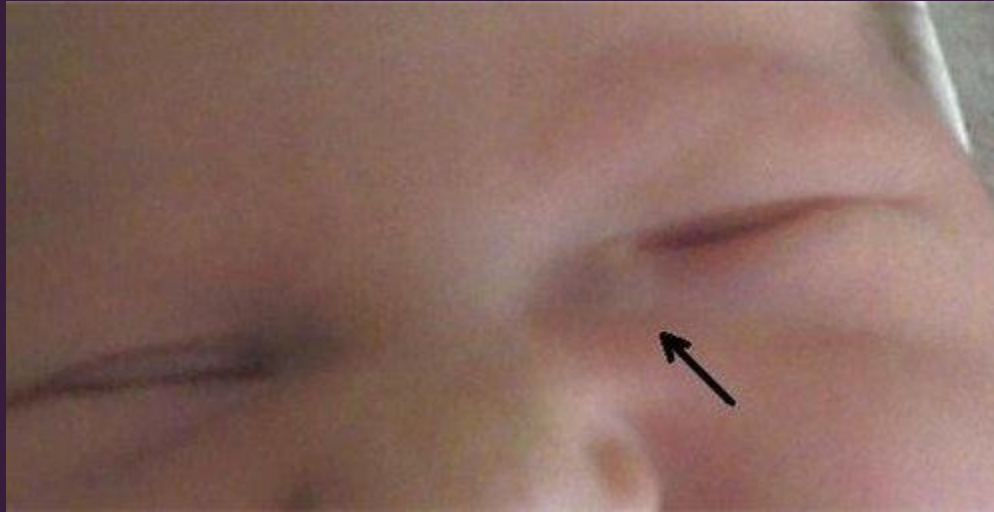
- Сухое тепло, УВЧ
- ГКС - дексаметезон 0,1%, максидекс;
- НПВС – диклофенак 0,1% (диклоф, наклоф, индокалир, неванак) местно по 1 капле 3-4 раза в день;
- Антибиотики
- местно: ципромед, офтаквикс, L-оптик, сигницеф, вигамокс по 1 капле 3 - 4 раза в день;
- на ночь: тетрациклиновая 1%, эритромициновая мазь;
- внутри: гентамицин в/м или в/в по 3-5 мг/кг/сут 2 раза в день; цефотаксим в/м или в/в 3-6 г/сут. в 3 введения; цефтриаксон в/м или в/в 1-2 г/сут. 1 раз в день;
- Сульфаниламиды – сульфадимидин внутрь 1 доза 1-2 г, затем по 0,5-1 гр. каждые 6 часов; ко-тримазол внутрь по 6-8 мг/кг 2 раза в день;
- Дезинтоксикационная терапия;
- В случае абсцедирования – вскрытие и дренирование, наложение гипертонической повязки

Дакриоцистит - воспаление слезного мешка

- Острый
- Хронический
- Врожденный
- Приобретенный



Врожденный дакриоцистит (дакриоцистит новорожденных)



Причины:

1. Наличие пленки, закрывающей устье носослезного протока,
2. Варианты анатомического строения:
 - узкое устье носослезного протока,
 - сужение места перехода слезного мешка в проток
 - дивертикулы, складки, клапаны, костные гребни носослезного канала,
3. Условно патогенная микрофлора

Врожденный дакриоцистит (дакриоцистит новорожденных)

Клиника:

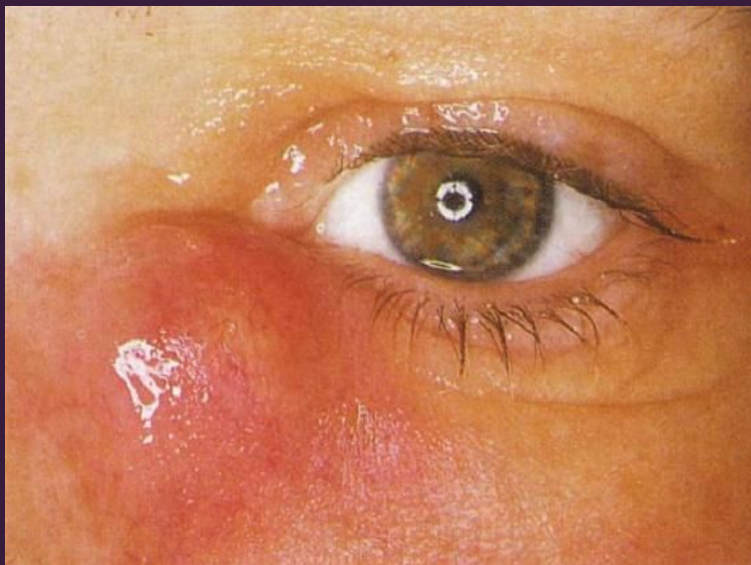- Через несколько дней - месяц после рождения возникает незначительное слизисто-гнойное отделяемое из конъюнктивального мешка
- Если не наступает самопроизвольного разрыва пленки, прикрывающей устье носослезного протока, и отток слезы не восстанавливается, то процесс принимает хроническое течение

Врожденный дакриоцистит (дакриоцистит новорожденных)

Лечение:

- Массаж слезного мешка (с рождения)
- Промывание слезоотводящих путей (с 1 месяца)
- Эндонозальное ретроградное зондирование носослезного протока (с 2 месяцев)

Приобретенный дакриоцистит



Клиника:

- Слезотечение
- Гнойное отделяемое из слезных точек при надавливании на область слезного мешка
- Гиперемия конъюнктивы век, полулунной складки и слезного мешка

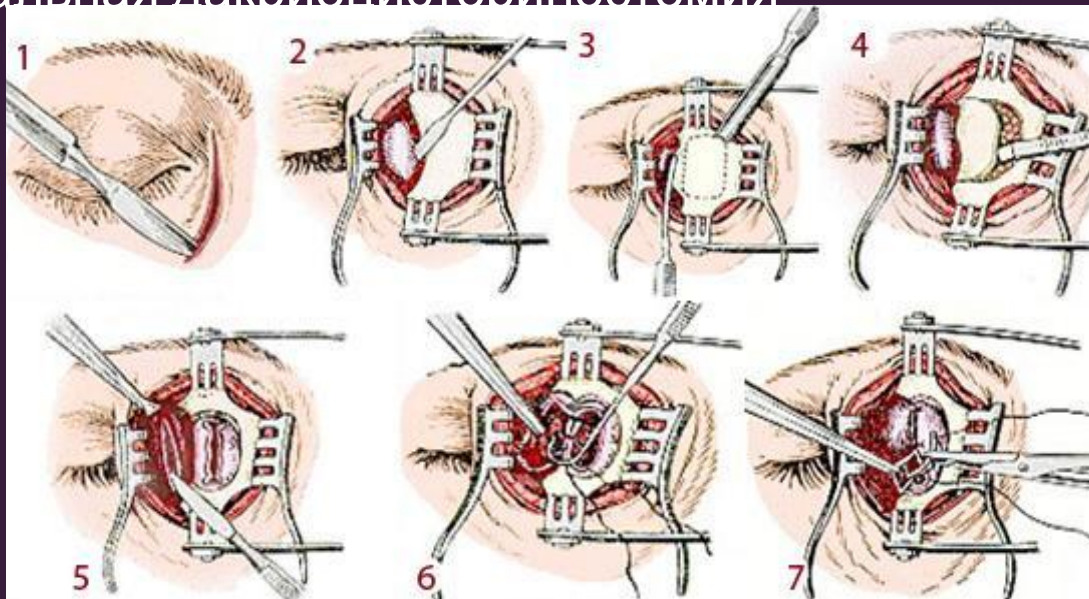
Этиопатогенез

- Нарушение проходимости носослезного протока (следствие патологических процессов в полости носа и его придаточных пазухах (ринит, гайморит)
- Резкие колебания температуры окружающего воздуха
- Травмы (пункция гайморовой пазухи, гайморотомия)
- Снижение иммунитета
- Диабет
- Задержка слезы в мешке приводит к его растяжению, появлению в нем стафилококков и пневмококков, образуется

Приобретенный дакриоцистит

Лечение:

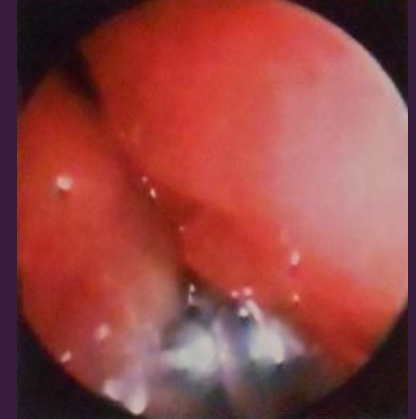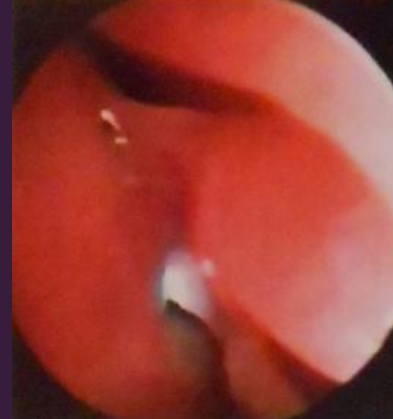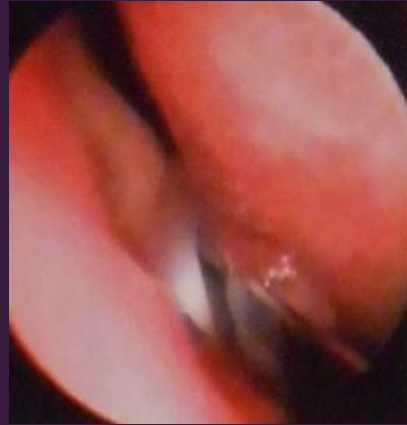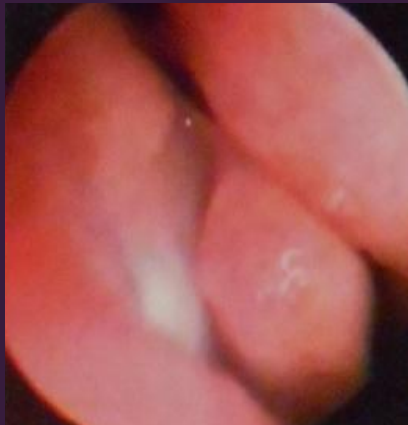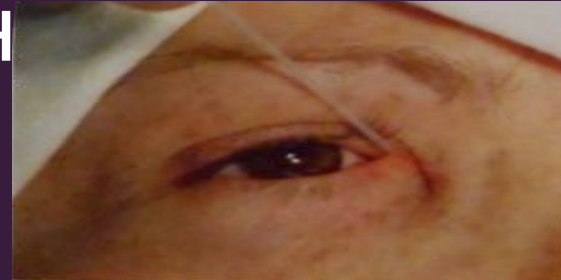
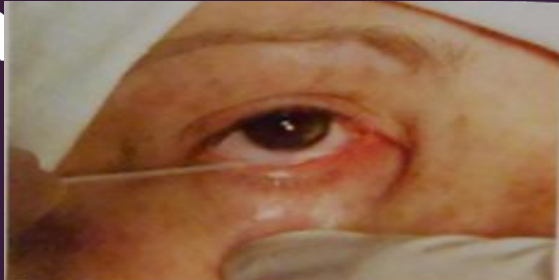- Хирургическое – создание соустья между мешком и полостью носа.
- Наружная дакриоцисториностомия (по Дюпюи – Дютану)
- Эндоназальная дакриоцисториностомия



Лазерная

да

и



Преимущества:

- Небольшая травматичность
- Идеальная косметичность
- Меньшее нарушение физиологии системы слезоотведения



*Благодарю за
внимание*