Эмбриональное развитие эндокринной системы . Аномалии развития

Гипоталамус как центральный орган эндокринной системы.

Гипоталамус (ГС) является высшим центром ЭС. ГС как центральный орган ЭС регуляцию функций периферических эндокринных желез (ЭЖ) осуществляет по 2 каналам:

. ГС, как часть нерной системы, регулирует функцией ЭЖ посредством нервных импульсов.

. Трансгипофизарная регуляция, т.е. через гипофиз (ГС выделяет либерины и статины усиление или снижение выделения гипофизом тропных гормонов усиление или снижение функций периферических ЭЖ.

ГС как высший центр ЭС в своем составе имеет нейросекреторные клетки, специализированные на выработку гормонов. Нейросекреторные клетки Гса располагаются группами и образуют парные ядра. В передней части Гса секреторные нейроциты образуют супраоптические и паравентрикулярные ядра, где вырабатываются гормоны: антидиуретический гормон (синоним вазопрессин) и окситоцин. Вазопрессин оказывает сосудосуживающий эффект и регулирует обмен воды, усиливая ее реабсорцию в собирательных трубочках почек. При нехватке вазопрессина развивается несахарный диабет (увеличение диуреза без повышения концентрации сахара в моче). Окситоцин вызывает повышает тонус гладкомышечных клеток матки и миоэпителиальных клеток молочной железы. Окситоцин и вазопрессин по отросткам нейросекреторных клеток по гипофизарной ножке поступает в нейрогипофиз (задняя доля гипофиза) и накапливается в аксовазальных синапсах (пресинаптический резервуар) между окончанием аксона нейросекретоной клетки гипоталамуса и гемокапилляром).

Гипофиз. Источники развития. Микро- и ультрамикроскопическое строение и цитофизиология клеток гипофиза.

Гипофиз закладывается и развивается на 4-ой недели эмбрионального развития из 2-х источников:

. Эпителий верхней стенки ротовой бухты.

. Выпячивание стенки промежуточного пузыря головного мозга.

Эпителий верхней стенки ротовой бухты выпячивается в направлении к основани головного мозга — гипофизанрый карман Ратке, навстречу которому растет выпячивание стенки промежуточного пузыря головного мозга. Из эпителиального зачатка формируется передняя и промежуточная доля аденогипофиза, из мозговой ткани образуется задняя доля нейрогипофиза.

Гистологическое строение гипофиза

Гипофиз имеет три доли: переднюю (I),
очень узкую промежуточную (II),

которая вместе с предыдущей составляет аденогипофиз,

а также заднюю долю (III), или нейрогипофиз.

2. При используемой здесь окраске

ядра клеток окрашиваются в **оранжевый цвет,**
а коллагеновые волокна - в синий.

Строение гипофиза

Аденогипофиз развивается из эпителия крыши ротовой полости, имеющей эктодермальное происхождение. На 4-й неделе эмбриогенеза образуется эпителиальное выпячивание этой крыши в виде кармана Ратке. Проксимальный отдел кармана редуцируется, и ему навстречу выпячивается дно 3 желудочка, из которого образуется задняя доля. Из передней стенки кармана Ратке образуется передняя доля, из задней — промежуточная. Соединительная ткань гипофиза формируется из мезенхимы.

Функции гипофиза:

регуляция деятельности аденогипофиззависымых эндокринных желез;

накопление для нейрогормонов гипоталамуса вазопрессина и окситоцина;

регуляция пигментного и жирового обмена;

синтез гормона, регулирующего рост организма;

выработка нейропептидов (эндорфинов).

Соединительнотканная стромаа) С поверхности гипофиз покрыт капсулой из плотной волокнистой соединительной ткани.

б) От неё вглубь передней доли отходят

узкие прослойки рыхлой соединительной ткани (2).

2. а) В этих прослойках находятся многочисленные

синусоидные капилляры (3

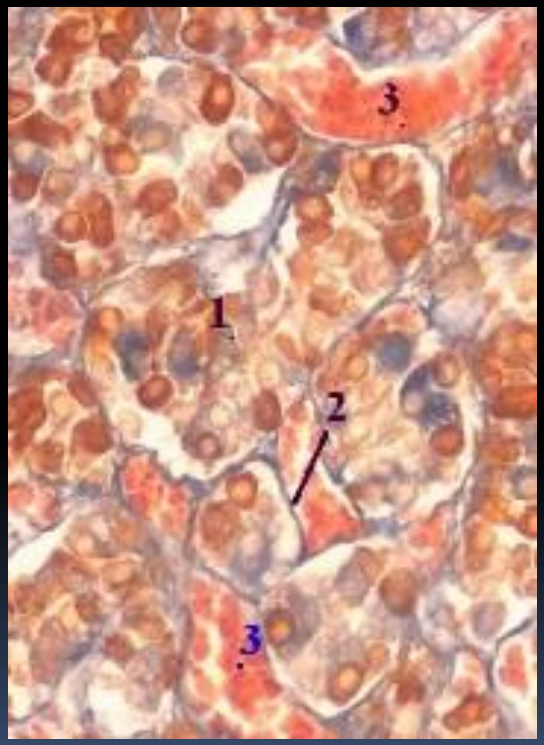

Эпифиз

Развивается на 5-ой недели из выпячивания промежуточного мозга (стенка крыи III желудочка). Строение органа по сравнению с гипофизом изучено менее, что обьясняется труднодоступностью органа. Снаружи орган покрытасдт капсулой, от которой вглубь отходят сдт прослойки делящие орган на дольки. В дольке различают пинеолоциты — более крупные, расположенные в центре дольки отросчатые клетки многоугольной формы, обычно лежащие группами, с хорошо выраженными ЭПС, ПК и митохондриями; среди пениолоцитов различают: а) светлые — малодифференцированные пинеолоциты, или зрелые пинеолоциты уже выделившие свой секрет; б) темные — зрелые пинеолоциты, накопившие секрет, в цитоплазме имеют ацидофильные (иногда базофильные) гранулы. Функция пинеолоцитов — синтез серотонина мелатонинf, антигонодотропина и т.д. всего около 40 гормонов и биологически активных веществ, при помощи которых эпифиз выступает как антогонист гипофиза в регуляции функцией периферических ЭЖ, контролирует биоритмы во всех органах организма. Второй клеточный элемент в дольках — глиоциты — это более мелкие клетки, тоже отросчатые, располагаются в периферической части дольки органа; цитоплазма более базофильна, чем у пинеолоцитов, органоиды выражены слабее. Функция — опорная, поддерживающая.

Пинеалоциты имеют следующий вид:

размер - крупный,
ядра - пузыревидные,
от клеток
отходят многочисленные отростки,
контактирующие с капиллярами.

Разновидности пинеалоцитов а) Различают две разновидности пинеалоцитов
- светлые клетки (2.А) - с небольшим содержанием секреторных гранул,

тёмные клетки (2.Б) - с высоким содержанием гранул.

б) Видимо, одни и те же клетки могут быть как в одном, так и в другом состоянии.

Гормоныа) Гормоны, продуцируемые эпифизом, перечислялись в п. 22.1.2.1 (III): в темноте это два антигонадотропных гормона - мелатонин и антигонадотропин,

в иное время суток - ряд других регуляторов деятельности гипофиза и периферических желёз (тиролиберин, тиротропин и т.д.).

б) Пока трудно сказать, в какой степени здесь выполняется принцип "одна клетка - один гормон".

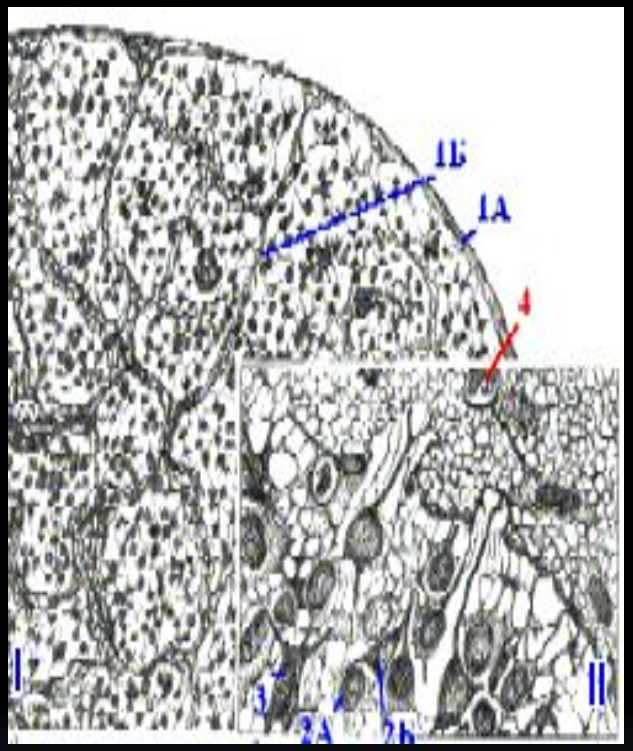

Надпочечники. Эмбриональные источники развития органа:

1. Висцеральный листок спланхнатомов (целомический эпителий). На 5-й неделе целомический эпителий в области корня брыжейки утолшается и в дальнейшем дифференцируется в клетки корковой части надпочечников.
2. На 6-й неделе эмбрионального развития из симпатических ганглиев выселяются нейробласты, внедряются в эпителиальный зачаток надпочечников и дифференцируются в мозговое вещество органа.
3. Из окружающей мезенхимы образуется капсула и соединительнотканные прослойки с сосудами..

Строение надпочечников — орган снаружи покрыт капсулой, от которой внутрь отходят тонкие прослойки рыхлой соединительной ткани с кровеносными капиллярами. В паренхиме различают корковую и мозговую части.

Основные компоненты

1. Снаружи каждый надпочечник покрыт соединительнотканной капсулой (1).2. Под ней в органе различают две части. -

Препарат – надпочечник кошки. Окраска гематоксилин-эозином.

Корковое вещество (2.А-2.В) Находится с поверхности; на свежем разрезе имеет **желтоватый цвет** из-за большого количества липидов.

Мозговое вещество (3) Сосредоточено в середине органа; на разрезе - **более тёмное** и мягкое.

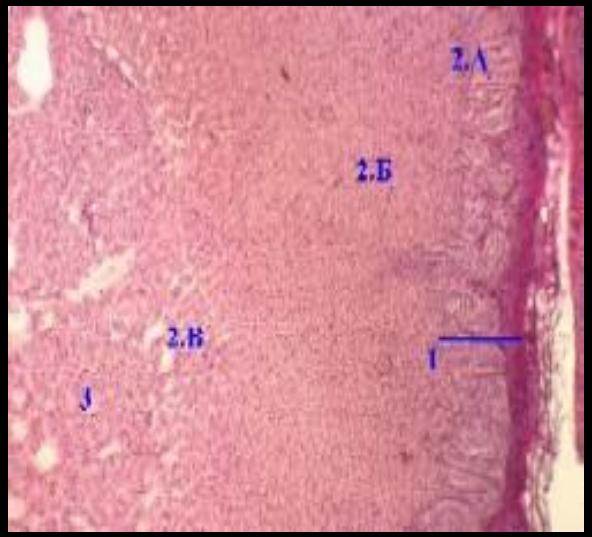

Препарат – щитовидная железа. Окраска ге матоксилин-эозином.

- фолликулярные клетки (1),
- окружающие кровеносные капилляры (2.А) и более крупные сосуды (2.Б),
- коллоид (3) в просвете фолликула,
- ресорбционные вакуоли (4) у поверхности тироцитов.

АНОМАЛИИ РАЗВИТИЯ ЭНДОКРИННОЙ СИСТЕМЫ

Аномалии развития надпочечников

Аплазия надпочечника - отсутствие надпочечной железы, как изолированный порок встречается редко. Обычно сочетается с анэнцефалией. Односторонняя аплазия сопровождается гипертрофией другого надпочечника.

Гиперплазия надпочечника (сип.: гиперплазия коры надпочечника врожденная, гиперплазия надпочечника виршизирующая врожденная) — микроскопически проявляется гиперплазией коры надпочечников. Сопровождается повышенной выработкой андрогенов. Надпочечники увеличены в объеме, поверхность их складчатая.

Гипоплазия надпочечника - микроскопически проявляется редукцией и дезорганизацией пучковой зоны. Недоразвитие головного мозга обычно сочетается с гипоплазией надпочечников. У большинства анэнцефалов, у которых почти полностью отсутствует мозговая ткань, масса обоих надпочечников, как правило, не превышает 1 г.

Надпочечник добавочный (син.: надпочечник добавочный Ыаршана, маршанов орган) -может располагаться под капсулой почки, в ткани почки, в околопочечной и околонадпочечной жировой клетчатке, в печени, брюшной полости, вдоль мочеполового тракта в мошонке, семенном канатике, широкой связке матки, стенке влагалища.

Эктопия надпочечника

Аномалии развития щитовидной и околощитовидных желез

Агенезня (аплазия) щитовидной железы (син.: атиреоз, тиреоаплазия) — ткань железы отсутствует полностью в 70-79°о случаев, в 21 30°о имеются аберрантные щитовидные железы. Уровень тироксина в крови низкий, уровень тиреотропного гормона - высокий. Достоверными ранними симптомами заболевания служат открытый малый родничок, длительная физиологическая гипербилирубинемия, легкий отек лица и шеи, нарушения дыхания, гипотермия, брадикардия, запоры. Позднее появляются макроглоссия, вздутый живот, пупочная грыжа, гипотония, сухость волос и кожи, круглое лицо, грубый голос.