Лекція №6

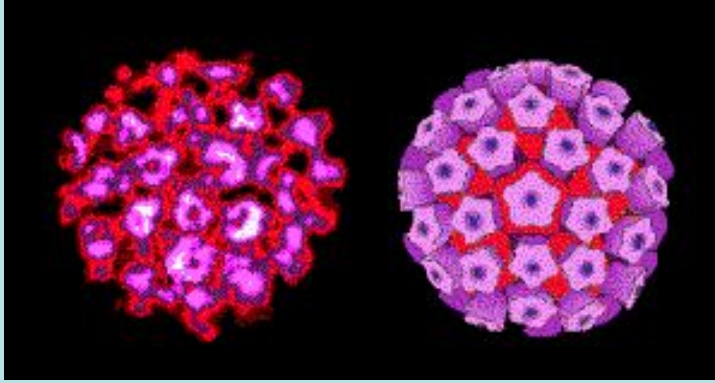

Загальна характеристика родини *Papillomaviridae*

1. Морфологія вірусних часток
2. Фізико-хімічні властивості
3. Реплікація вірусу
4. Патогенез
5. Особливості епідемічного процесу
6. Діагностика
7. Лікування

Історія

Інфекційна природа “звичайних” бородавок

- відомі ще з часів античності
- 100 років тому була показана інфекційна природа шкірних бородавок при штучному зараженні волонтерів (Jadassohn, 1896)
- вірусна природа була доведена Ciuffo, який використовував безклітинний екстракт звичайних бородавок для зараження (Ciuffo, 1907).
- “вірус бородавок людини ” був пізніше асоційований з генітальними (Serra, 1924) та глотковими (Ullmann, 1923) бородавками.

Історія

Папіломавіруси мають онкогенний потенціал

- Описання вірусу американського кроля (CRPV) (Shope, 1933)



- Індукція злоякісного переродження епітеліальних клітин у домашніх кролів після інокуляції CRPV (Rous, 1935)

Історія

Інфекційна природа захворювань статевої системи

- З’вязок між статевими стосунками та цервікальним раком був відомий здавна (Rigoni-Stern, 1842)
- Показна необхідність виявлення злущених клітин (Papanicolaou, 1946)
- Початок застосування технологій молекулярного клонування (1970 - 1980)

Родина *Papillomaviridae*

1 Alphapapillomavirus
2 Betapapillomavirus
3 Chipapillomavirus
4 Deltapapillomavirus
5 Dyodeltapapillomavirus
6 Dyoepsilonpapillomavirus
7 Dyoetapapillomavirus
8 Dyoiotapapillomavirus
9 Dyokappapillomavirus
10 Dyolambdapapillomavirus
11 Dyomupapillomavirus
12 Dyonupapillomavirus
13 Dyoomikronpapillomavirus
14 Dyopipapillomavirus
15 Dyorhopapillomavirus
16 Dyosigmapapillomavirus
17 Dyothetapapillomavirus
18 Dyoxipapapillomavirus
19 Dyozetapapillomavirus
20 Epsilonpapillomavirus
21 Etapapillomavirus
22 Gammapapillomavirus
23 Iotapapillomavirus
24 Kappapapillomavirus
25 Lambdapapillomavirus
26 Mupapillomavirus
27 Nupapillomavirus
28 Omegapapillomavirus
29 Omikronpapillomavirus
30 Phipapillomavirus
31 Pipapillomavirus
32 Psipapillomavirus
33 Rhopapillomavirus
34 Sigmapapillomavirus
35 Taupapillomavirus
37 Thetapapillomavirus
38 Upsilonpapillomavirus
39 Xipapillomavirus
40 Zetapapillomavirus

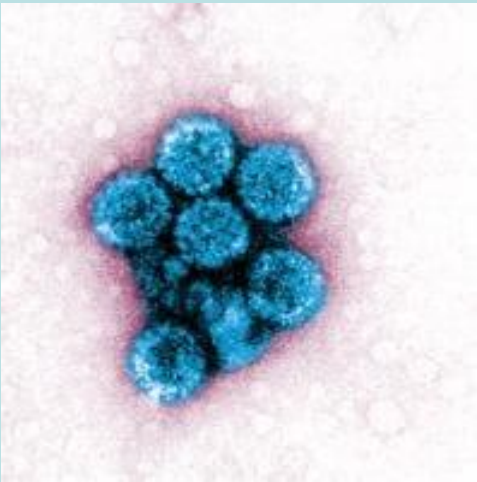

Рід *Alphapapillomavirus* – віруси, що уражують слизові оболонки ротової порожнини та аногенітального тракту людей та приматів. людські папіломавіруси 6, 7, 10, 11, 16, 18, 26, 32, 61, 66, 67, 69, 68, 70, 71

Рід *Betapapillomavirus* – представники роду уражують шкіру людини та слизові оболонки. Перебіг інфекцій, спричинених даними вірусами, латентний, проте за умов імуносупресії відбувається активація вірусів. Папіломавіруси людини 5, 9, 49.

Рід Chipapillomavirus **–** *папіломавірус собак 3-го типу (чіпапіломавірус 1);*

Рід *Deltapapillomavirus* включає в себе віруси – збудники фібропапілом. папіломавірус оленя (вірус фіброми оленів), папіломавірус корів 1 та 2,

папіломавірус європейського лося, папіломавірус північного оленя, папіломавірус овець 1 та 2 серотипів,

До роду *Gammapapillomavirus* належать людські папіломавіруси, що викликають ураження шкіри, серотипів 4, 48, 50, 60 та 88. Типовим представником є людський папіломавірус 4 серотипу.

Представник роду *Epsilonpapillomasvirus* – папіломавірус корів 5, призводить до формування папілом у ВРХ.

До роду *Zetapapillomavirus* належить папіломавірус коней 1 типу, а до роду *Etapapillomavirus* – папломавірус зябликів.

Рід *Thetapapillomavirus* вміщує папіломавірус папуг, а рід *Iotapapillomavirus* – папіломавірус багатососкового пацюка.

Рід *Kappapapillomavirus* містить 2 представника папіломавірус американського жорсткошорстного кроля та оральний папіломавірус кроля.

До роду *Lambdapapillomavirus* відносяться віруси, що уражують собак та кішок, оральний папіломавірус собак та папіломавірус котів.

Представники родів *Mypapapillomavirus* (людський папіломавірус 1 та 63 типів) та роду *Nypapapillomavirus* (людський папіломавірус 41) викликають ураження шкіри людини.

Рід *Xipapillomavirus* вміщує віруси, що уражують ВРХ – папіломавірус корів 3, 4 та 6типів.

До роду *Omikronpapillomavirus* належить папіломавірус морської свині Бурмейстера (*Phocoena spinipinnis*), який викликає формування генітальних бородовок у китових.

Рід *Pipapapillomavirus* містить оральний папіломавірус хом’яка.

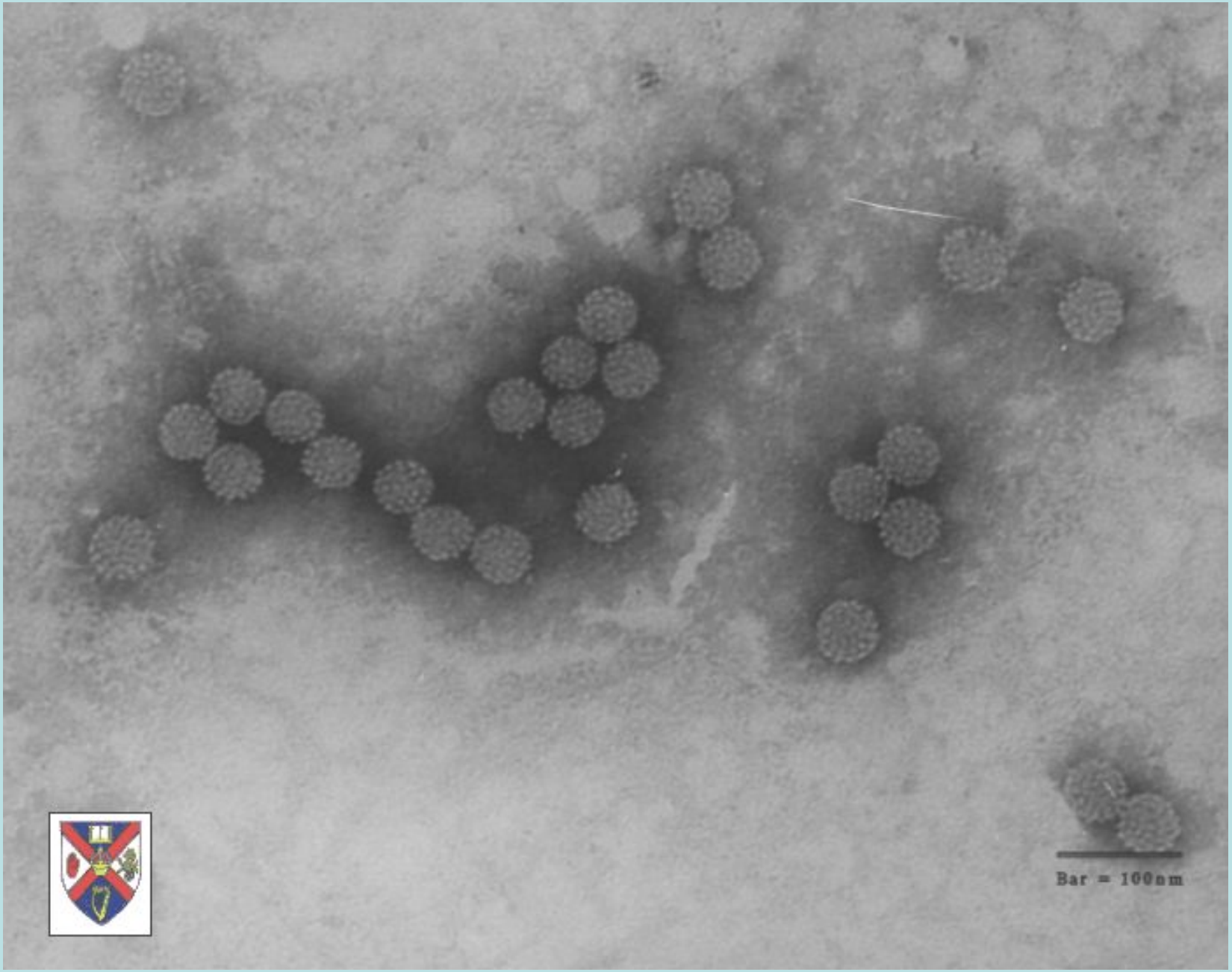
Bar = 100nm

Загальна характеристика віріону

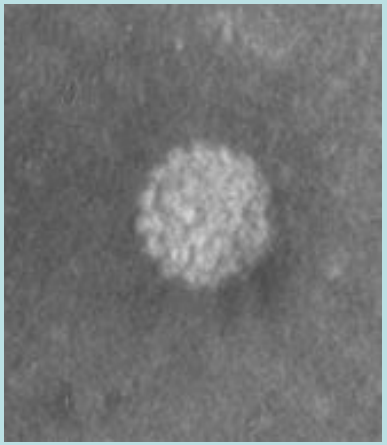

Papillomavirus Virion (Courtesy W Bonnez)

- Капсид – ікосаедричний.
- Діаметр - 55 нм, капсомери розташовані симетрично.
- Геном – циркулярна 2лДНК (розмір ~7,900 bp)

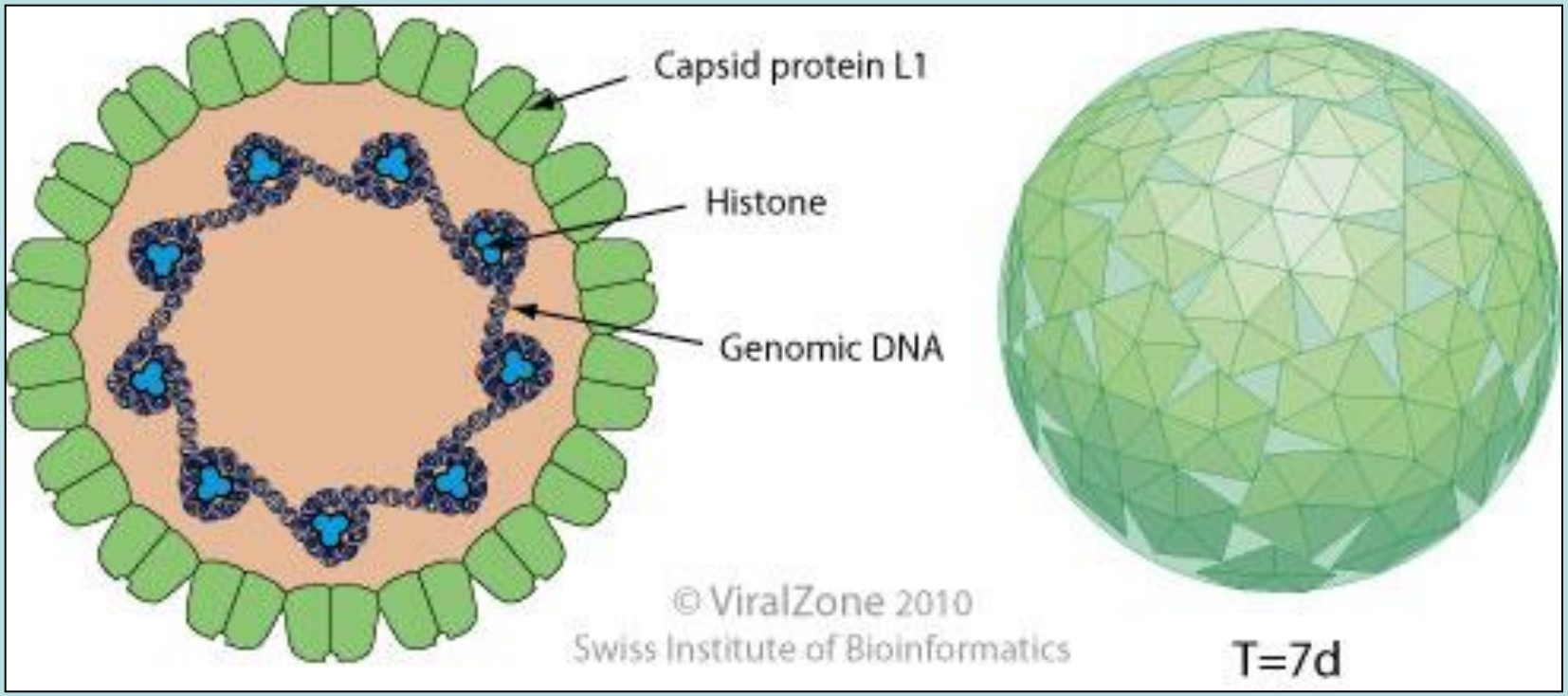

Організація геному папіломавірусів

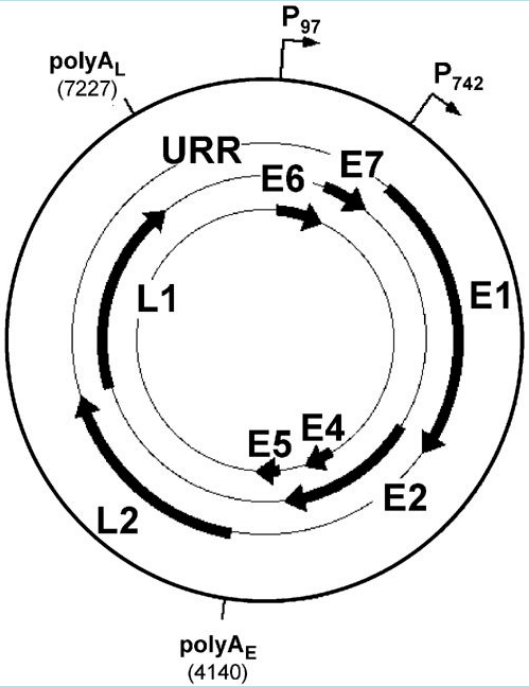

Організація геному висококонсервативна.

Послідовність нуклеотидів визначає тропізм та інфекційний потенціал.

>100 генотипів людських папіломавірусів було ідентифіковано та охарактеризовано.

Геном містить ранню ділянку (E), пізню ділянку (L) та довгу некодуючу послідовність, що регулює транскрипцію (LCR).

Один з ланцюгів ДНК місить 9 відкритих рамок зчитування, які потенційно кодують до 10 протеїнів, та регуляторну ділянку геному **(upstream regulatory region, URR).** Дві з 10 відкритих рамок зчитування - L1 и L2 – кодують структурні білкивіріону, інші сім **(E1-E7)** відносять до “ранніх” вірусних генів і контролюють функції, що необхідні для репродукції та прояву патогенного потенціалу.

Регуляторна ділянка URR знаходиться безпосередньо перед генами **E6 и E7.** Інший ланцюг ДНК - некодуючий.

Організація геному

Три функціональні регіони:

- Ранні
- Пізні
- Регуляторні

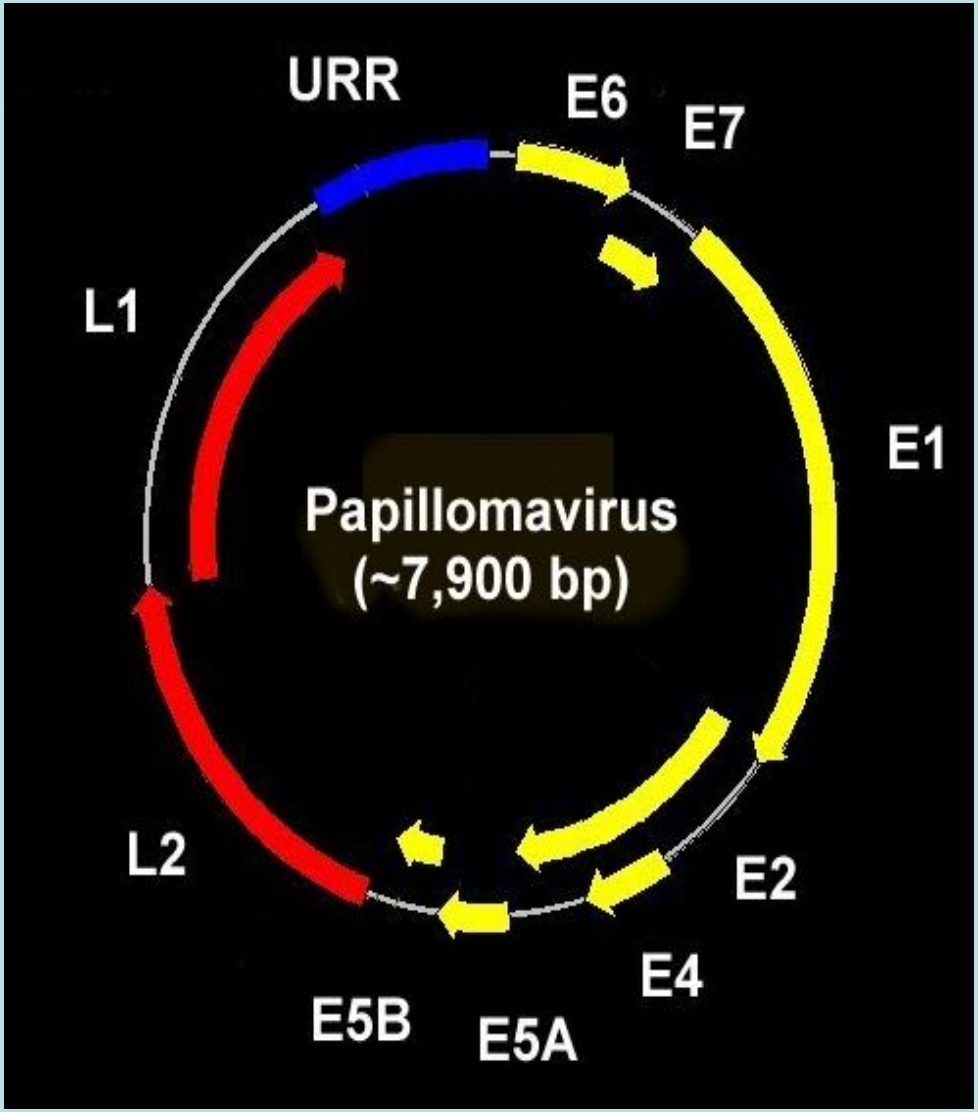

Функціональне призначення ранніх білків вірусу

Ранній регіон

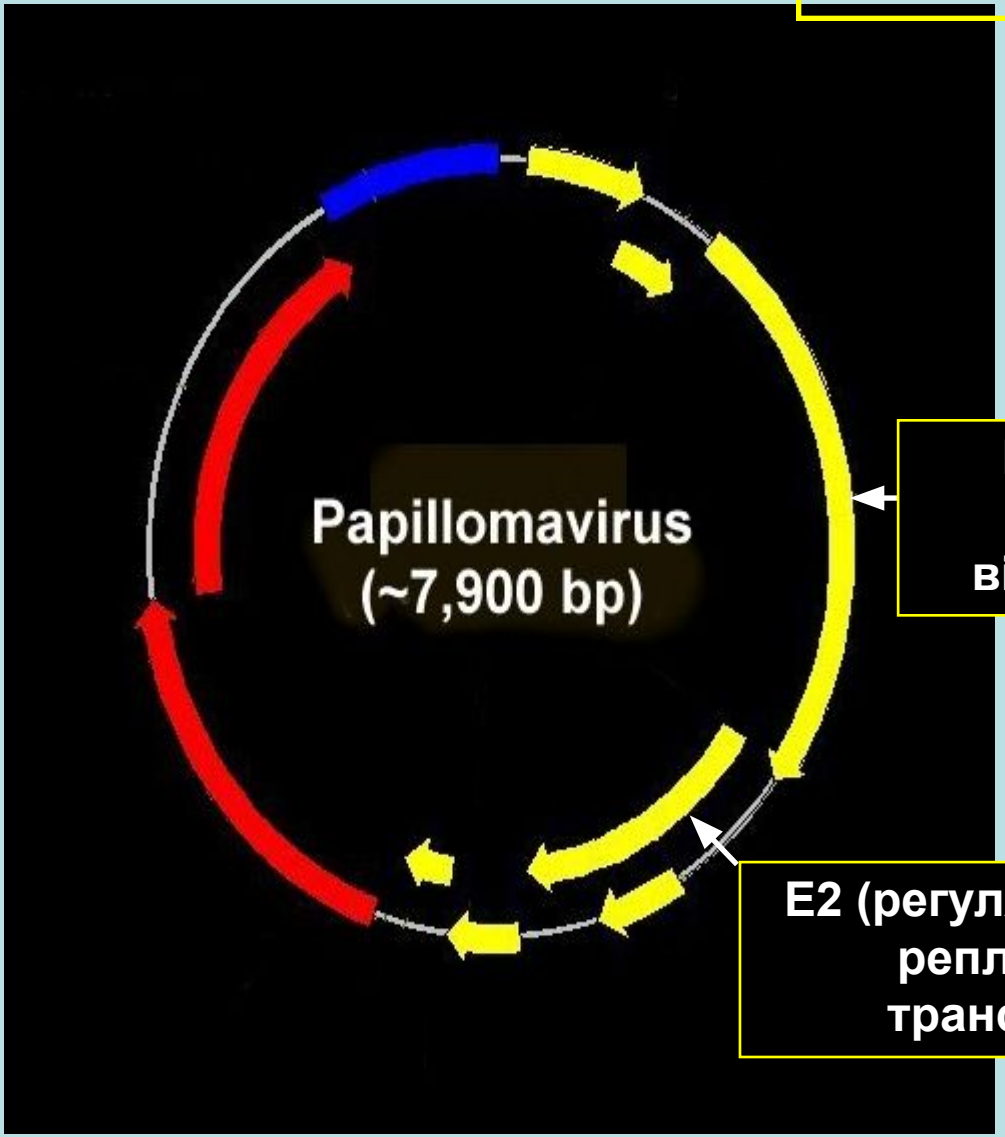

E1 (фактор реплікації вірусної ДНК)

E2 (регулятор вірусної реплікації та транскрипції)

Функціональне призначення ранніх білків вірусу

Ранній Регіон

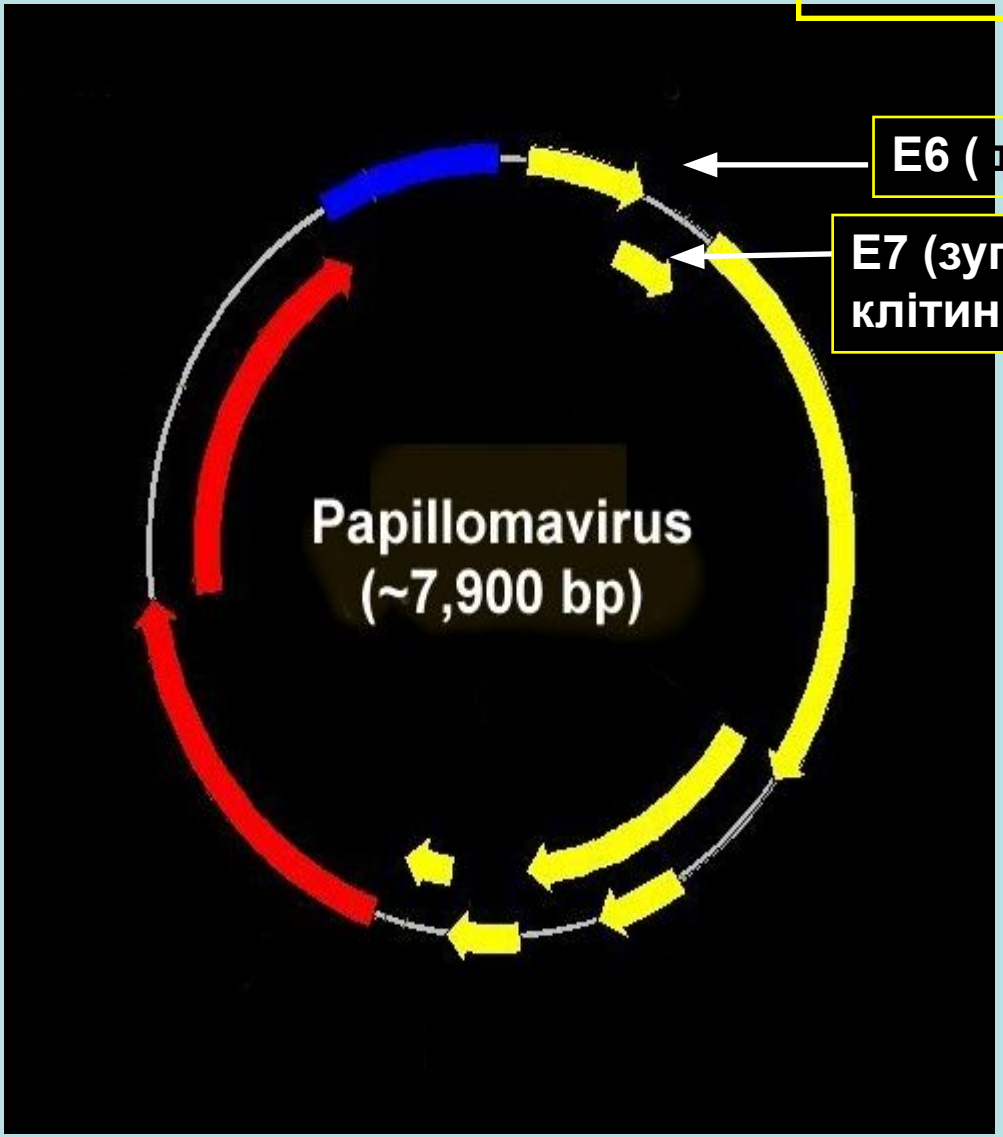

E6 (деградація p53)

E7 (зупиняє клітинний цикл)

Функціональне призначення ранніх білків вірусу

Ранній регіон

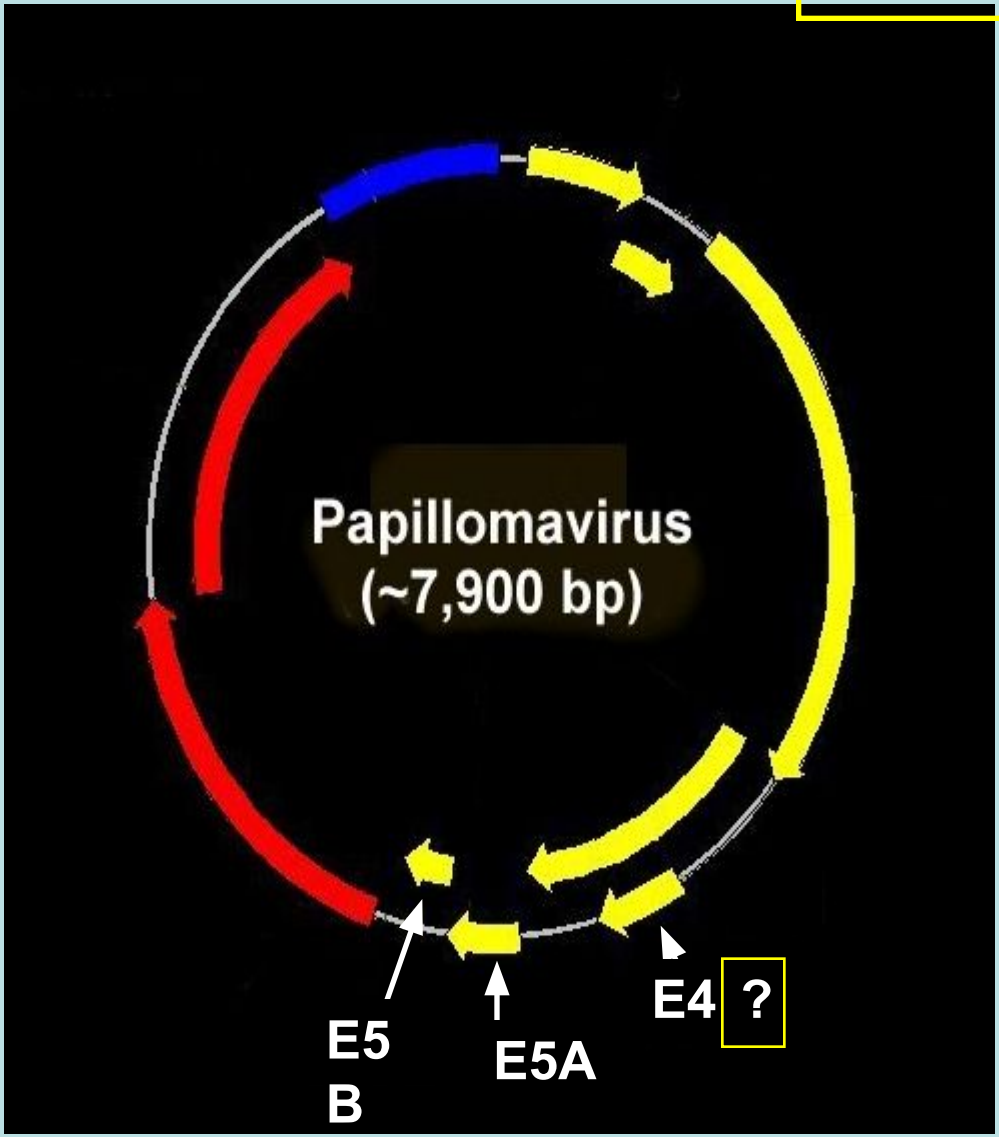

Модуляція регуляторних механізмів росту

Функціональне призначення пізніх вірусних білків

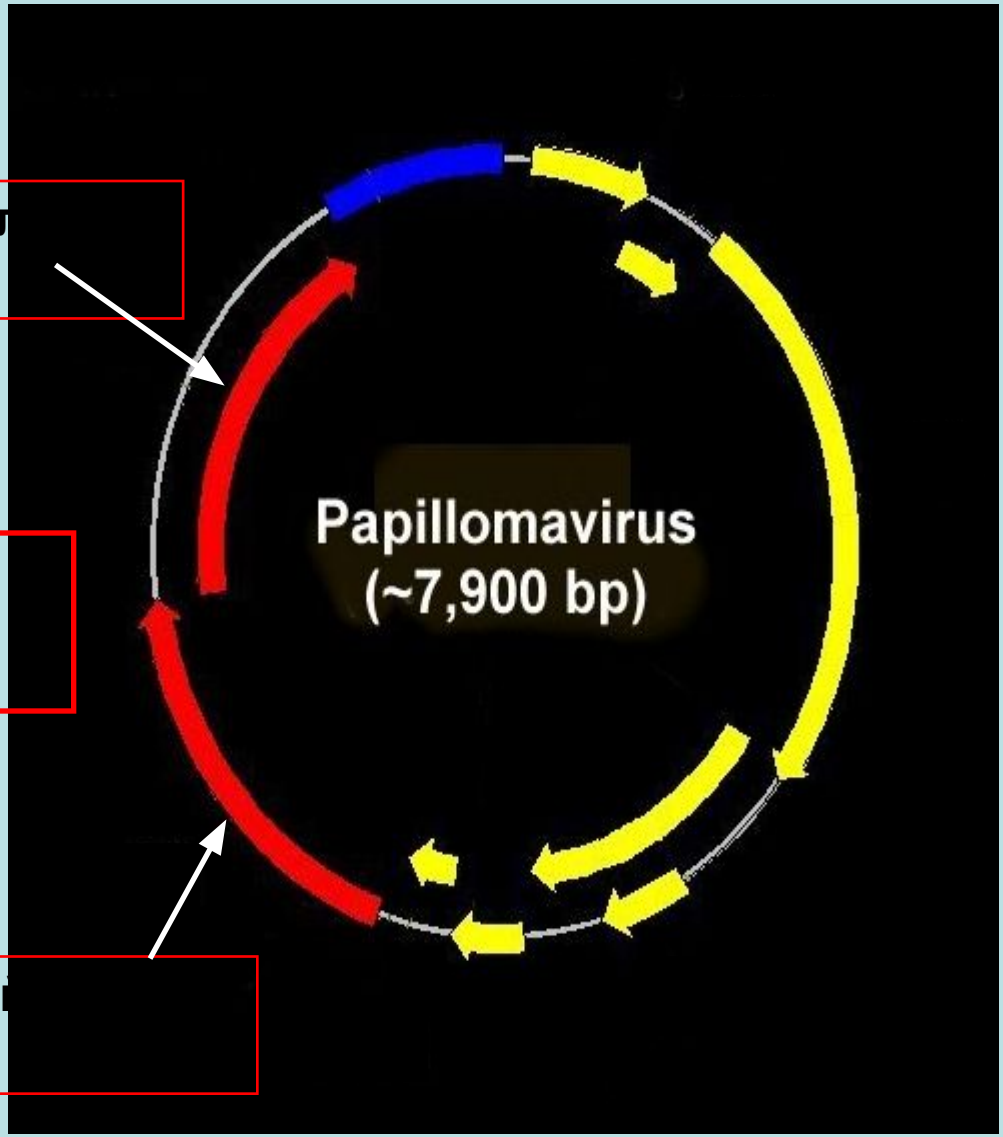

L1 головний біл
капсиду

Пізній регіон

L2 мінорни
капсиду

Регуляторний регіон

Регуляторний регіон вірусного геному (upstream regulatory region, URR) розташовується між кінцем ділянки пізніх генів та початком ділянки ранніх генів.

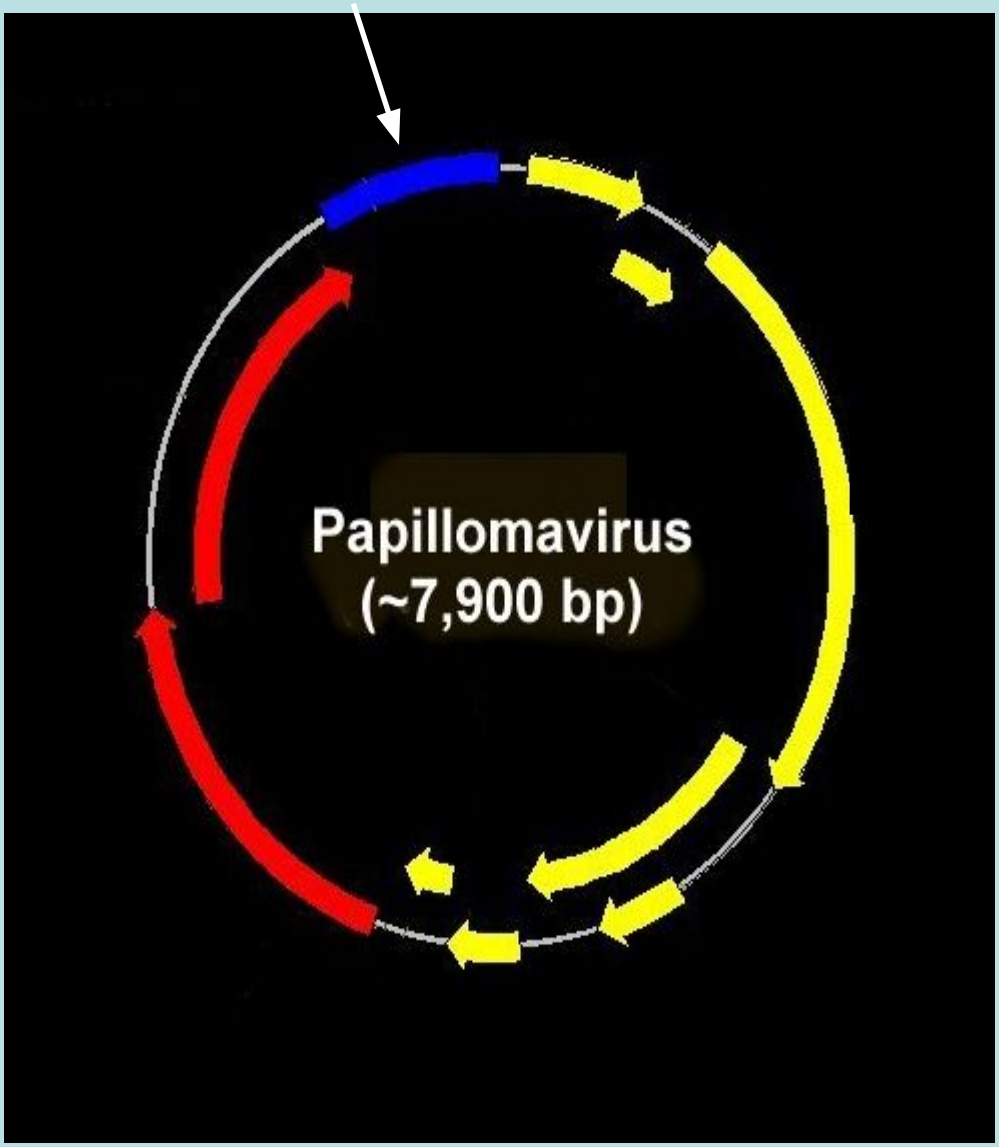

Регуляторна ділянка (URR / LCR)

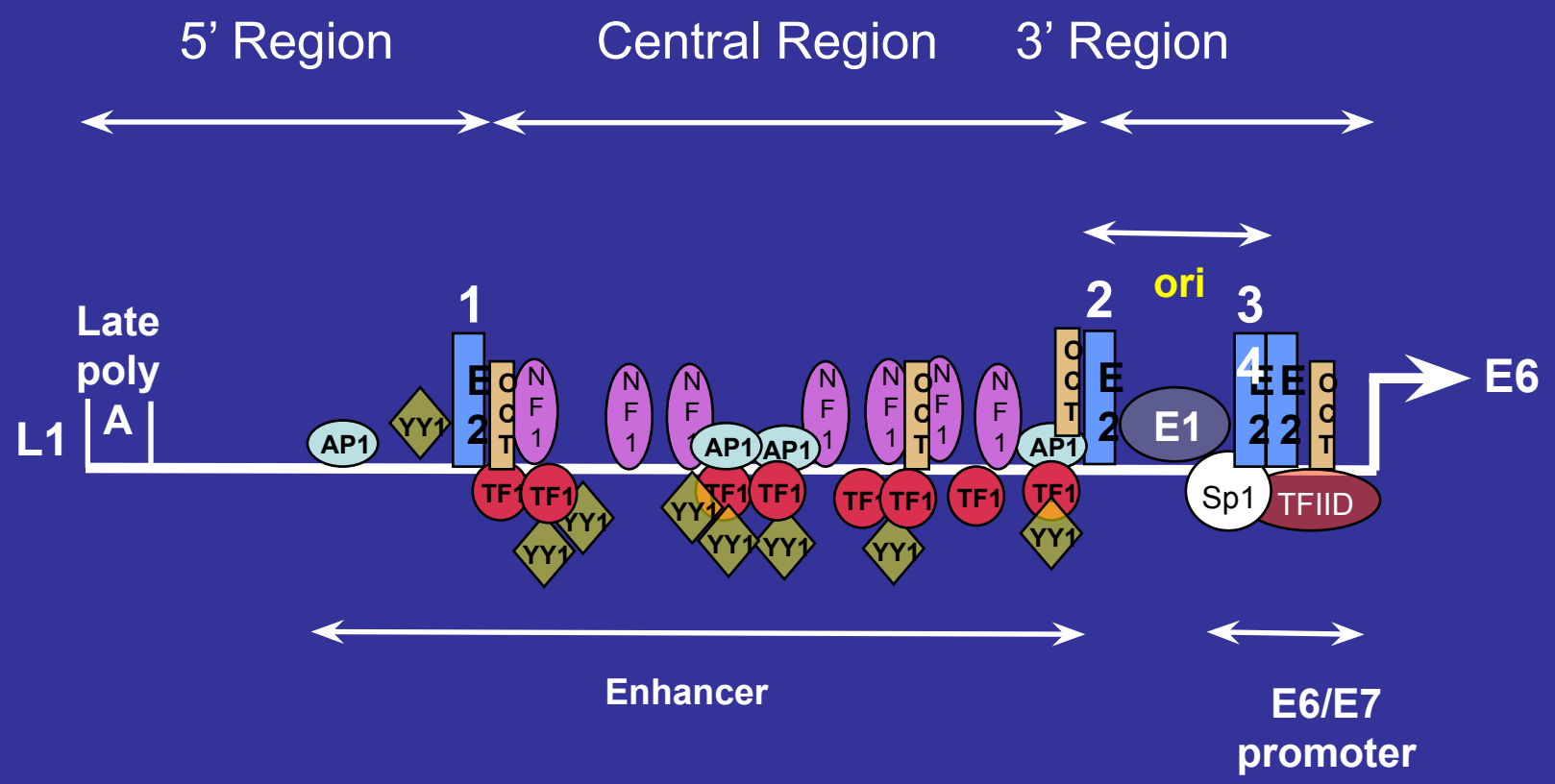

Функції папілломавірусних білків

ORF	Функція
L1	Білок L1, мажорний білок капсиду
L2	Білок L2, мінорний білок капсиду
E1	Ініціація реплікації вірусної ДНК
E2	Білок, що регулює транскрипцію, допоміжна роль у реплікації ДНК
E3	Функція невідома
E4	руйнування цитокератинів
E5	Білок, що трансформує мембрани; взаємодіє з рецепторами факторів росту
E6	Трансформуючий білок HPV; мішень дії (деградація) – p53
E7	Трансформуючий білок HPV; приєднується до білка ретинобластоми
E8	Функція невідома

(From Fields Virology, 4th ed, Knipe & Howley, eds, Lippincott Williams & Wilkins, 2001, Table 66-1)

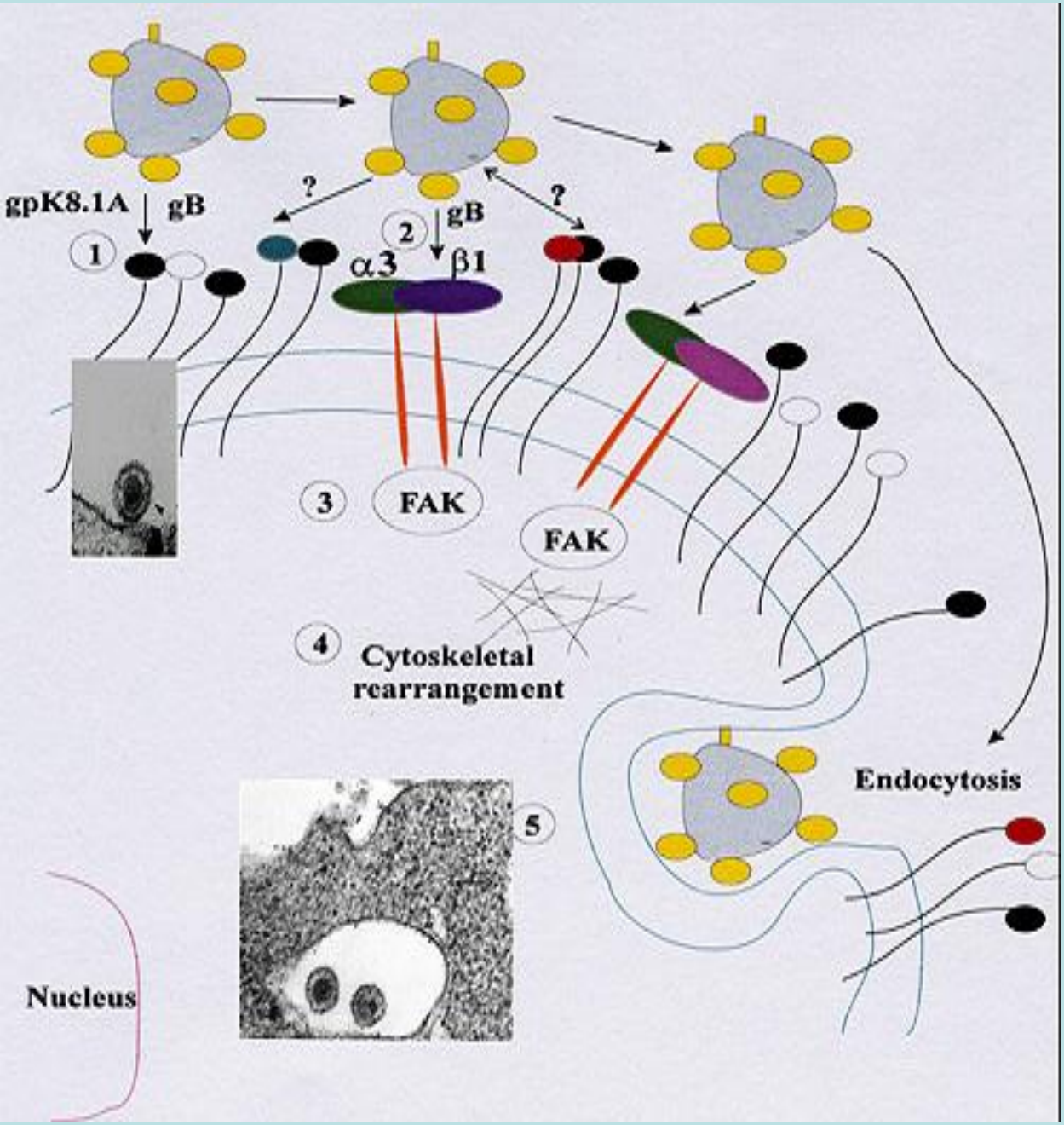

Проникнення віріонів в клітину

Життєвий цикл

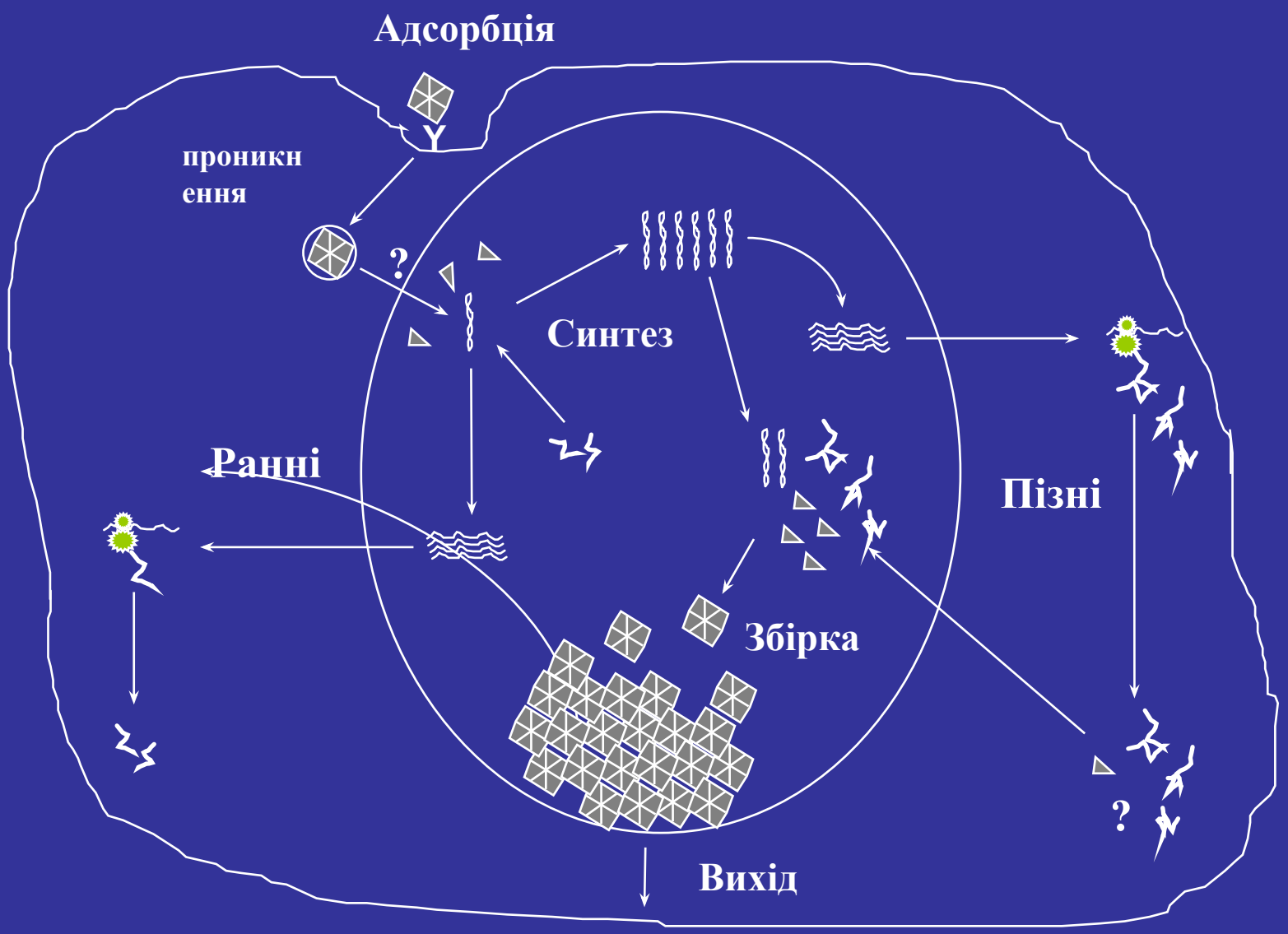

Події в клітині

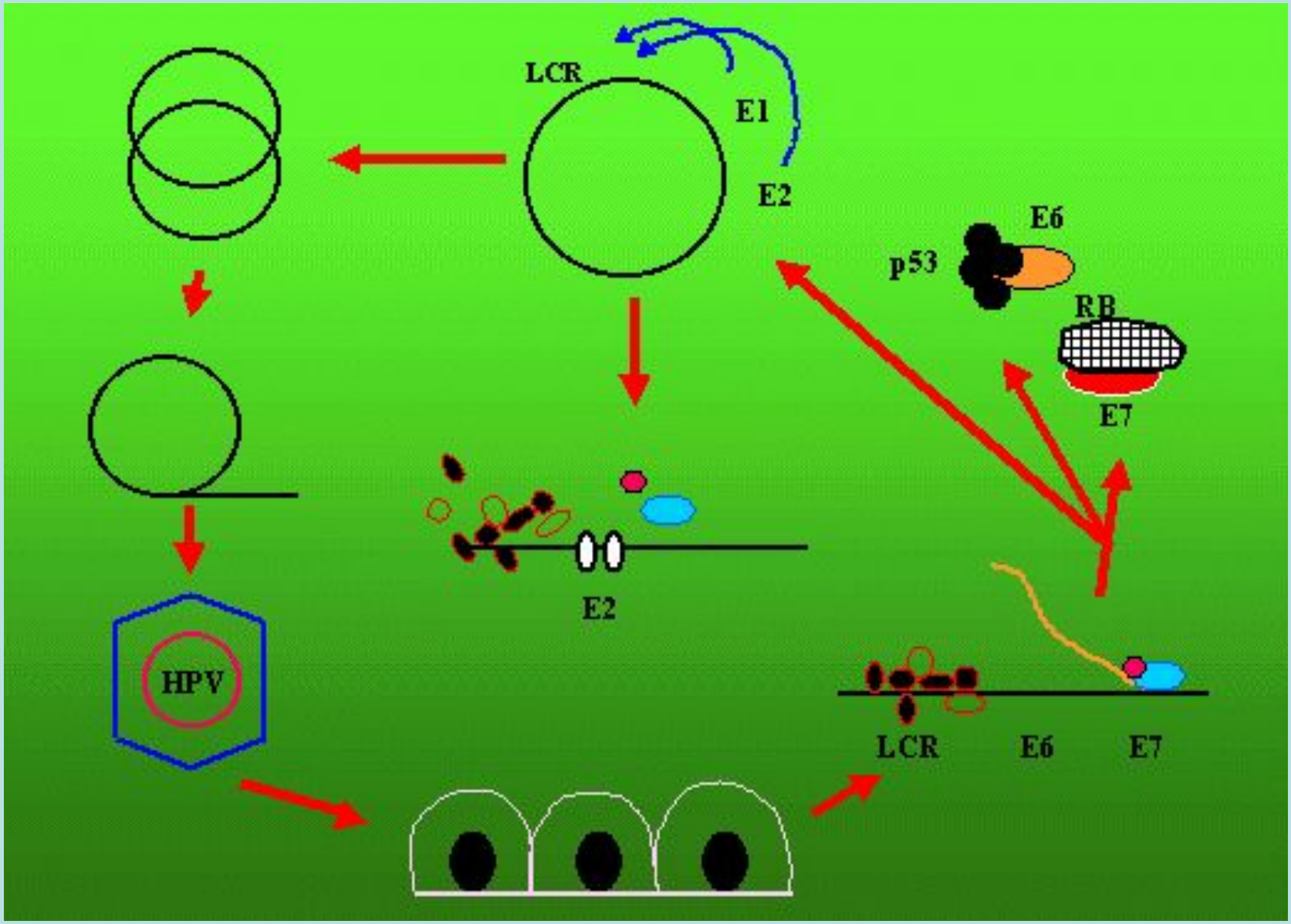

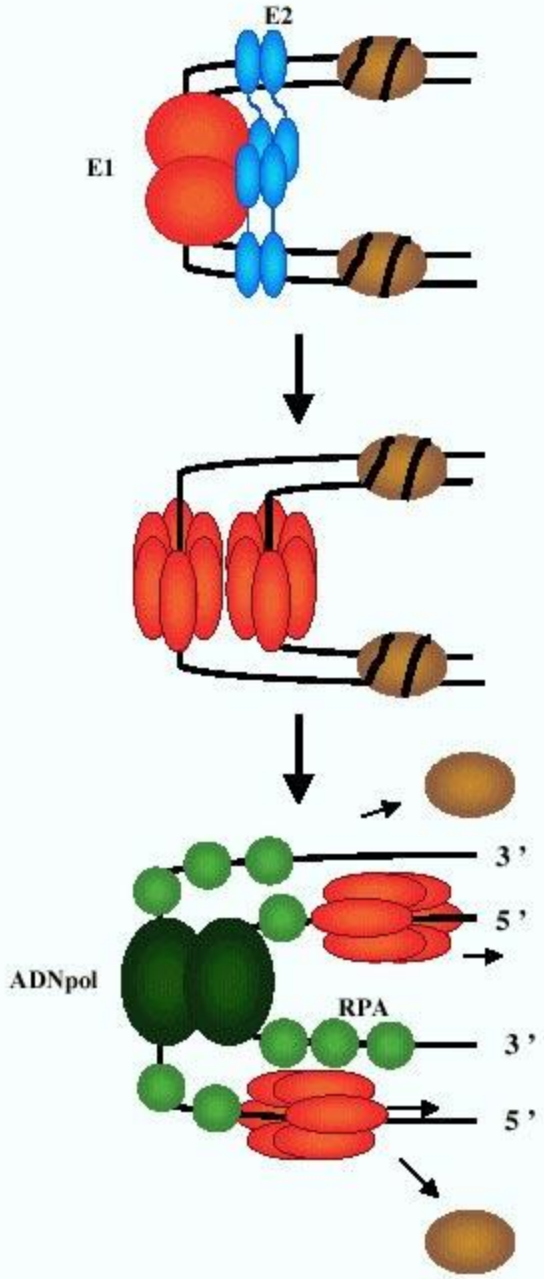
E2
E1
3 '
5 '
ADNpol
RPA
3 '
5 '

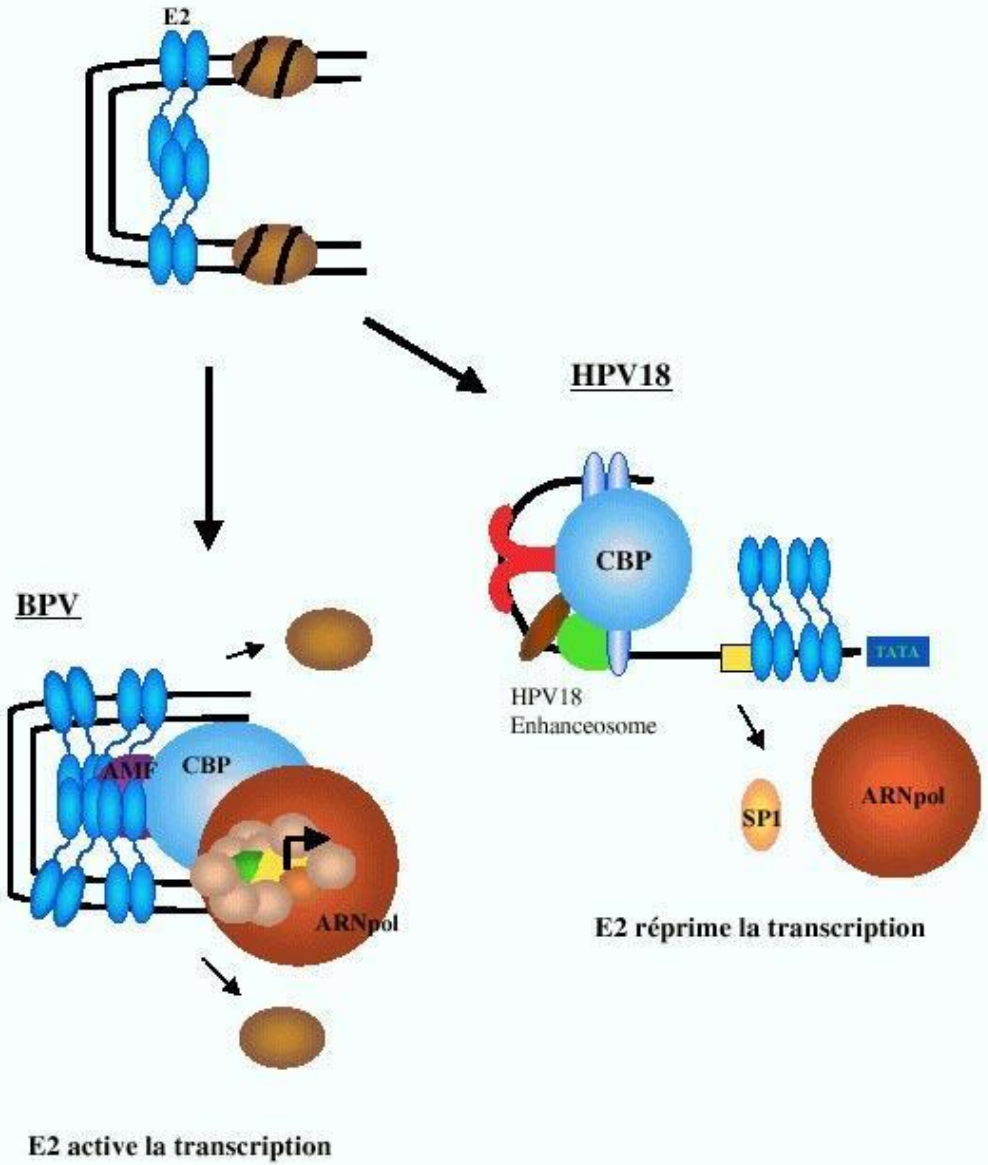
E2
HPV18
CBP
TATA
HPV18
Enhanceosome
SP1
ARNpol
E2 réprime la transcription
BPV
AMF
CBP
ARNpol
E2 active la transcription

Синергічний ефект E6 та E7, двох онкогенів ВПЛ

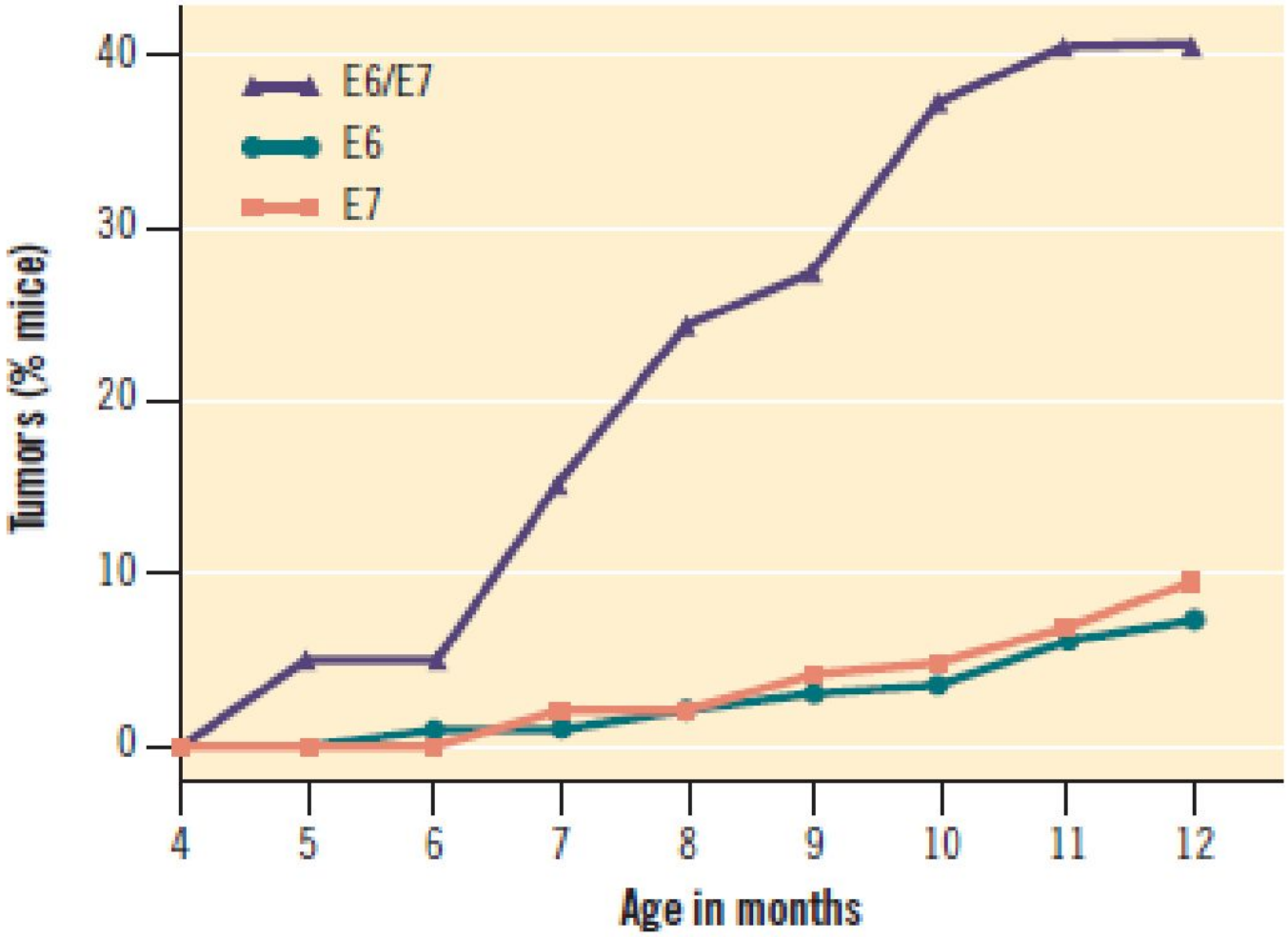

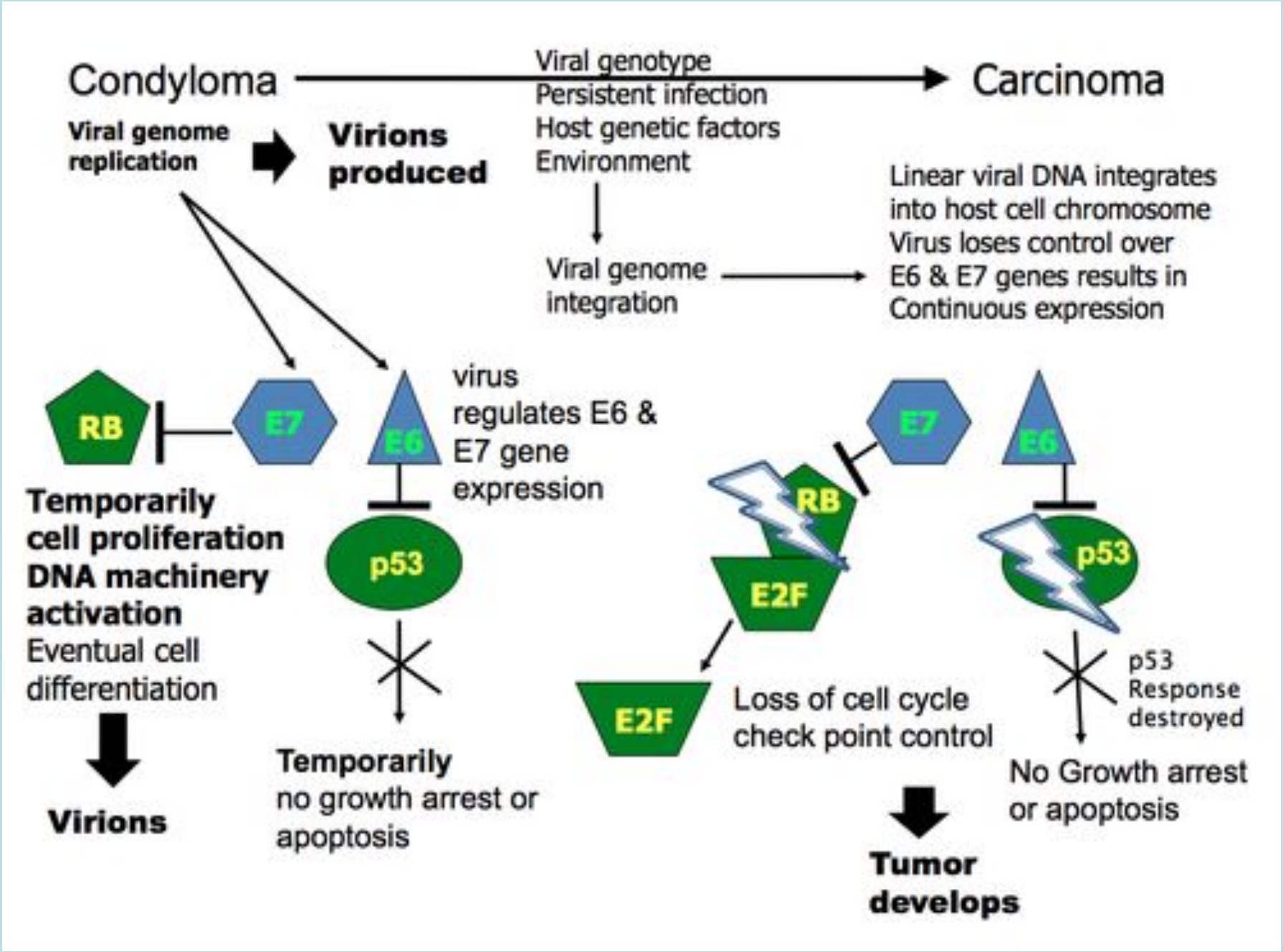
Condyloma
Viral genotype
Persistent infection
Host genetic factors
Environment
Carcinoma
Viral genome replication
Virions produced
Viral genome integration
Linear viral DNA integrates into host cell chromosome
Virus loses control over E6 & E7 genes results in Continuous expression
RB
E7
E6
virus regulates E6 & E7 gene expression
Temporarily cell proliferation DNA machinery activation
Eventual cell differentiation
Virions
p53
Temporarily no growth arrest or apoptosis
E7
E6
RB
E2F
p53
E2F
Loss of cell cycle check point control
p53 Response destroyed
No Growth arrest or apoptosis
Tumor develops

Вихід віріонів з клітини

Спорідненість папіломавірусів

Папіломавірус слизових оболок статевих орган людини

Папілломаіруси тварин

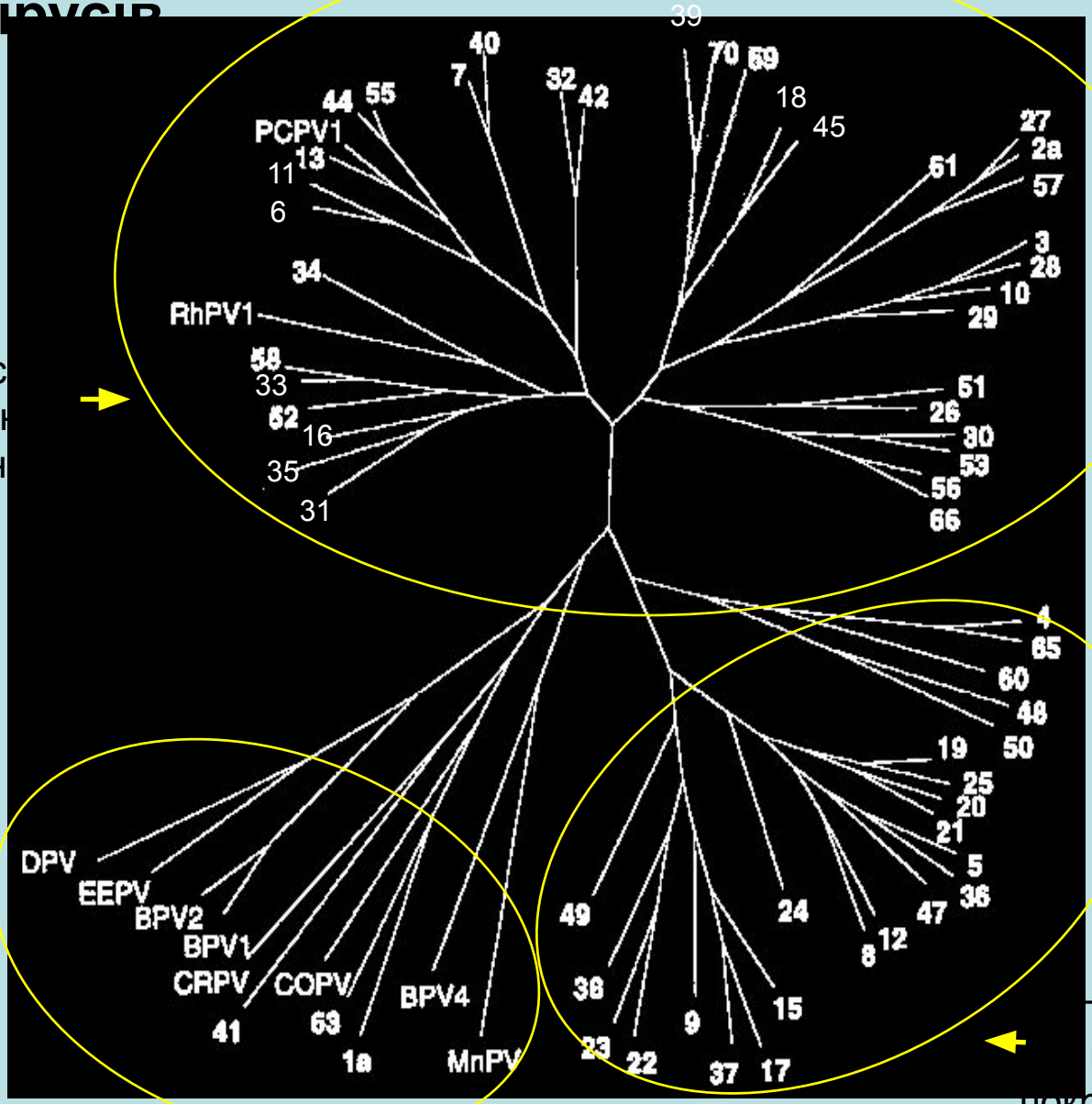

піломавіруси шкіриних покривів людини

Chan et al., *J Virology*, **69**:3074-83 (1995)

Види уражень, викликаних папіломавірусами людини

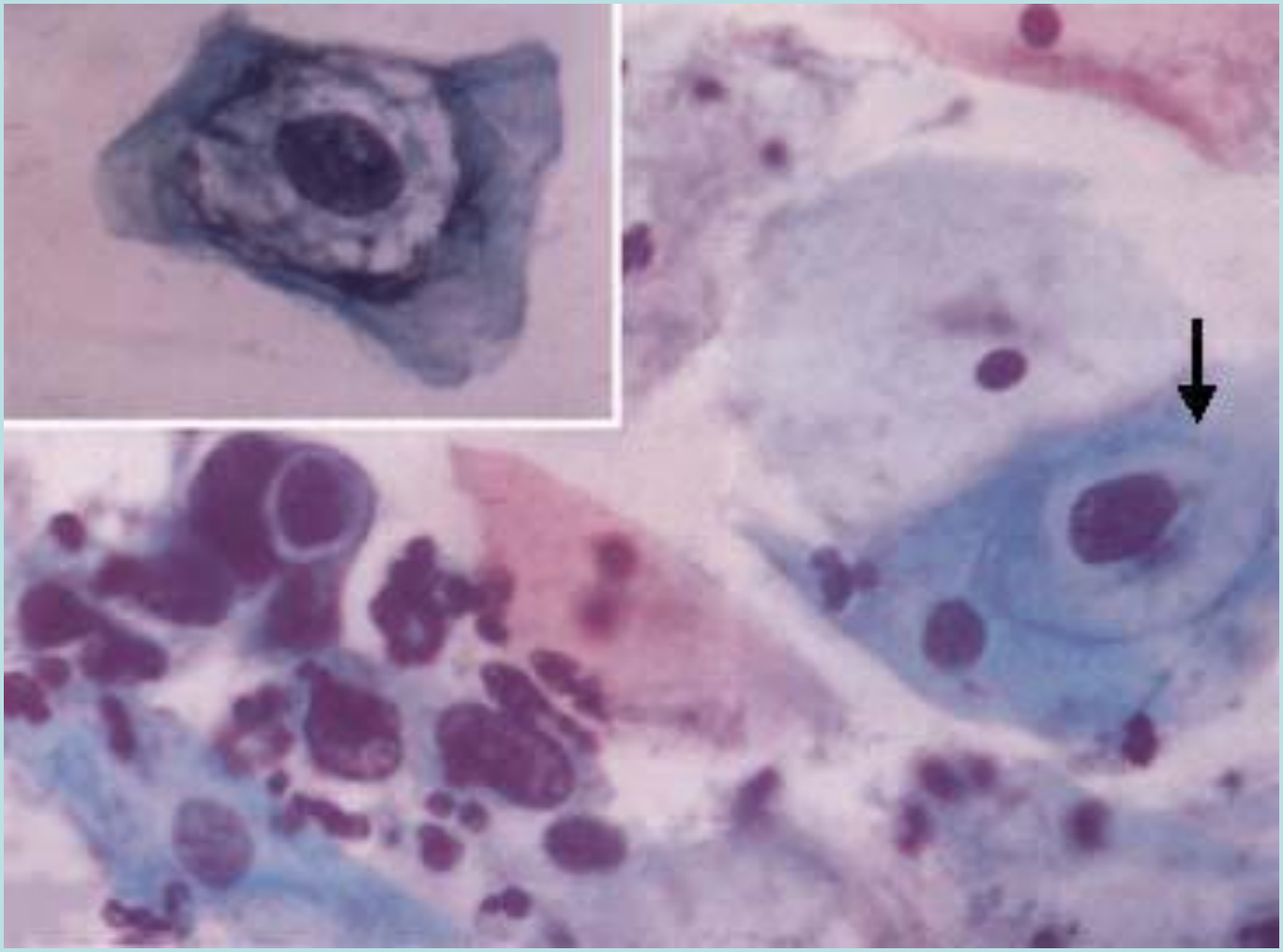

Ознаки койлоцитарної атипії

Деякі з найпоширеніших папіломавірусів та захворювання, що вони викликають

HPV type	Anatomic site	Skin or mucosal disease	Risk of cancer
1, 4	Sole, palm	Plantar warts	None
2, 57	Skin, genital mucosa	Common warts	None
3, 10	Skin, genital mucosa	Flat warts	None
6, 11	Anogenital area, larynx	Warts	$\ll 1\%$
16, 18, 31, 45	Cervix, anogenital area, esophagus	Condylomas, dysplasias, carcinomas	1–3%
5, 8, 47	Skin, esophagus	Epidermodysplasia verruciformis	30–40%

Клінічний прояв папіломавірусної інфекції

Генотип	Захворювання
1, 2, 4	бородавки підошви
2, 26, 27, 29, 57	звичайні бородавки
3,10,28,49	плоскі бородавки
6, 11, 42-44, 54	генітальні бородавки;
6, 11, 30	папіломатоз гортані
16, 18, 31, 33, 35,	анально-статева дисплазія ,
неоплазії	
39, 45, 51, 52, 56	
58, 59, 68	

Photo credit:
http://www.telemedicine.org/warts/Fig4b.htm

Клінічний прояв папіломавірусної інфекції

Генотип	Захворювання
1	бородавки підошви
2, 4, 29	звичайні бородавки
3,10,28,49	плоскі бородавки
6, 11, 42	генітальні бородавки; папіломатоз гортані
16, 18, 31, 33, 35, 39, 45, 51, 52, 56 58, 59, 68	анально-статева дисплазія , неоплазії

Клінічний прояв папіломавірусної інфекції

Генотип	Захворювання
1	бородавки підошви
2, 4, 29	звичайні бородавки
3,10,28,49	плоскі бородавки
6, 11, 42	генітальні бородавки; папіломатоз гортані
16, 18, 31, 33, 35,	анально-статева дисплазія , неоплазії
39, 45, 51, 52, 56	
58, 59, 68	

Клінічний прояв папіломавірусної інфекції

Генотип	Захворювання
1	бородавки підошви
2, 4, 29	звичайні бородавки
3,10,28,49	плоскі бородавки
6, 11, 42	генітальні бородавки; папіломатоз гортані
16, 18, 31, 33, 35,	анально-статева дисплазія ,
неоплазії	
39, 45, 51, 52, 56	
58, 59, 68	

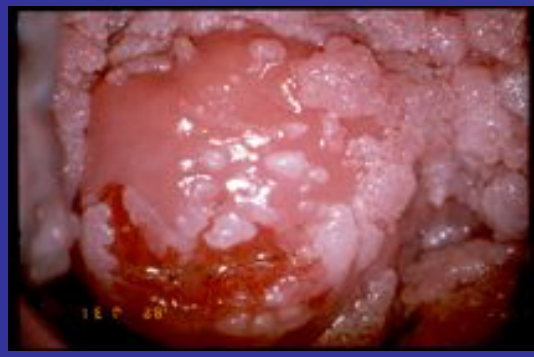

Клінічний прояв папіломавірусної інфекції

Генотип	Захворювання
1	бородавки підошви
2, 4, 29	звичайні бородавки
3,10,28,49	плоскі бородавки
6, 11, 42	генітальні бородавки; папіломатоз гортані
16, 18, 31, 33, 35, 39, 45, 51, 52, 56 58, 59, 68	анально-статева дисплазія , неоплазії

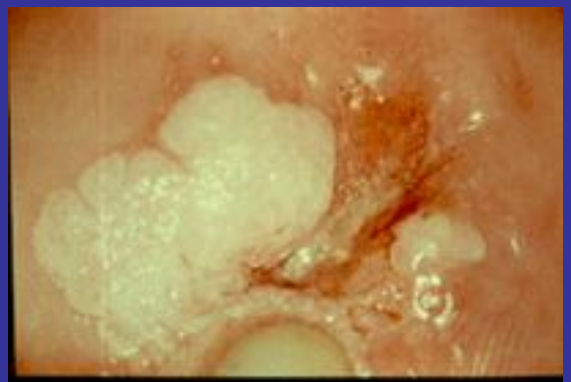

Кондиломи

Цервікальний рак

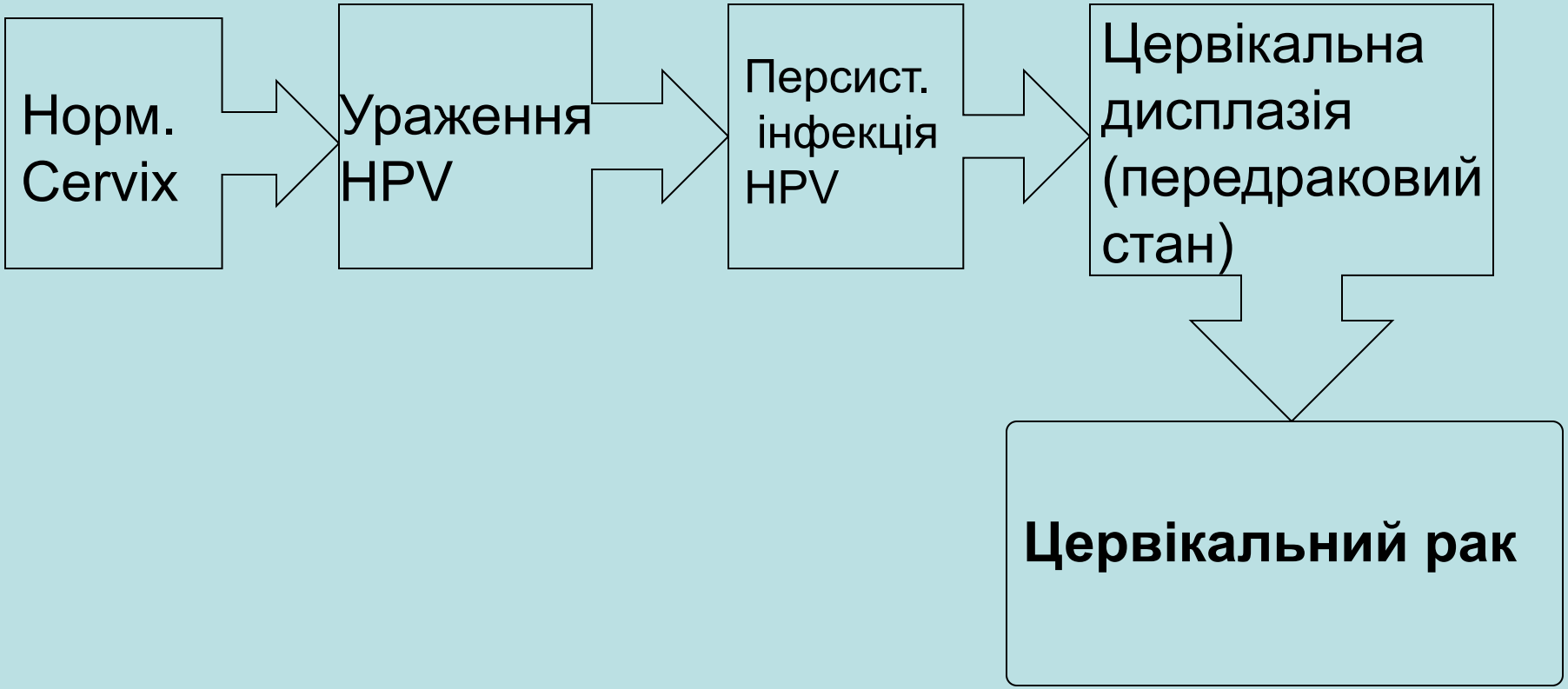

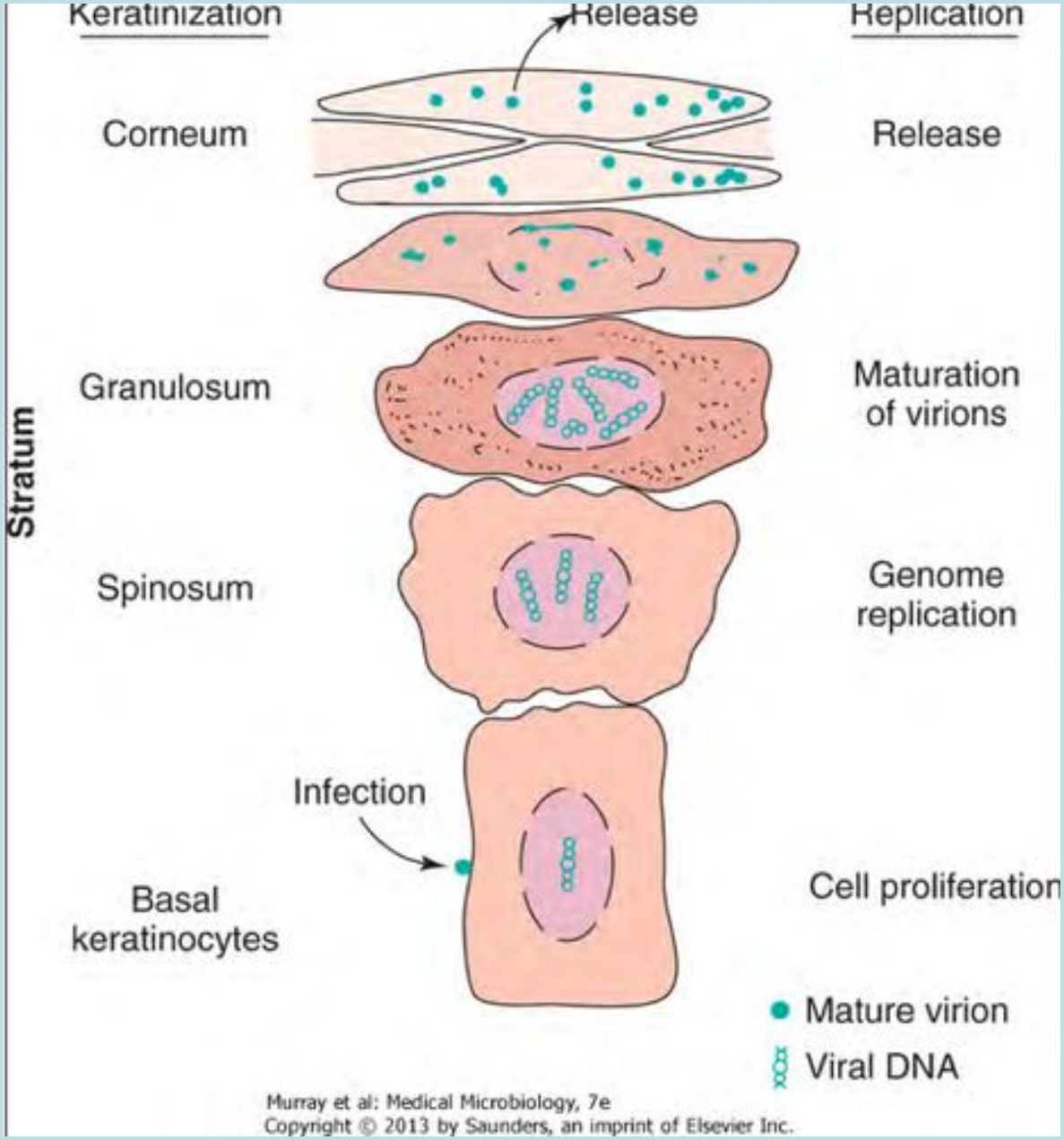
Keratinization
Release
Replication
Stratum
Corneum
Release
Granulosum
Maturation of virions
Spinosum
Genome replication
Infection
Basal keratinocytes
Cell proliferation
Mature virion
Viral DNA
Murray et al: Medical Microbiology, 7e
Copyright © 2013 by Saunders, an imprint of Elsevier Inc.

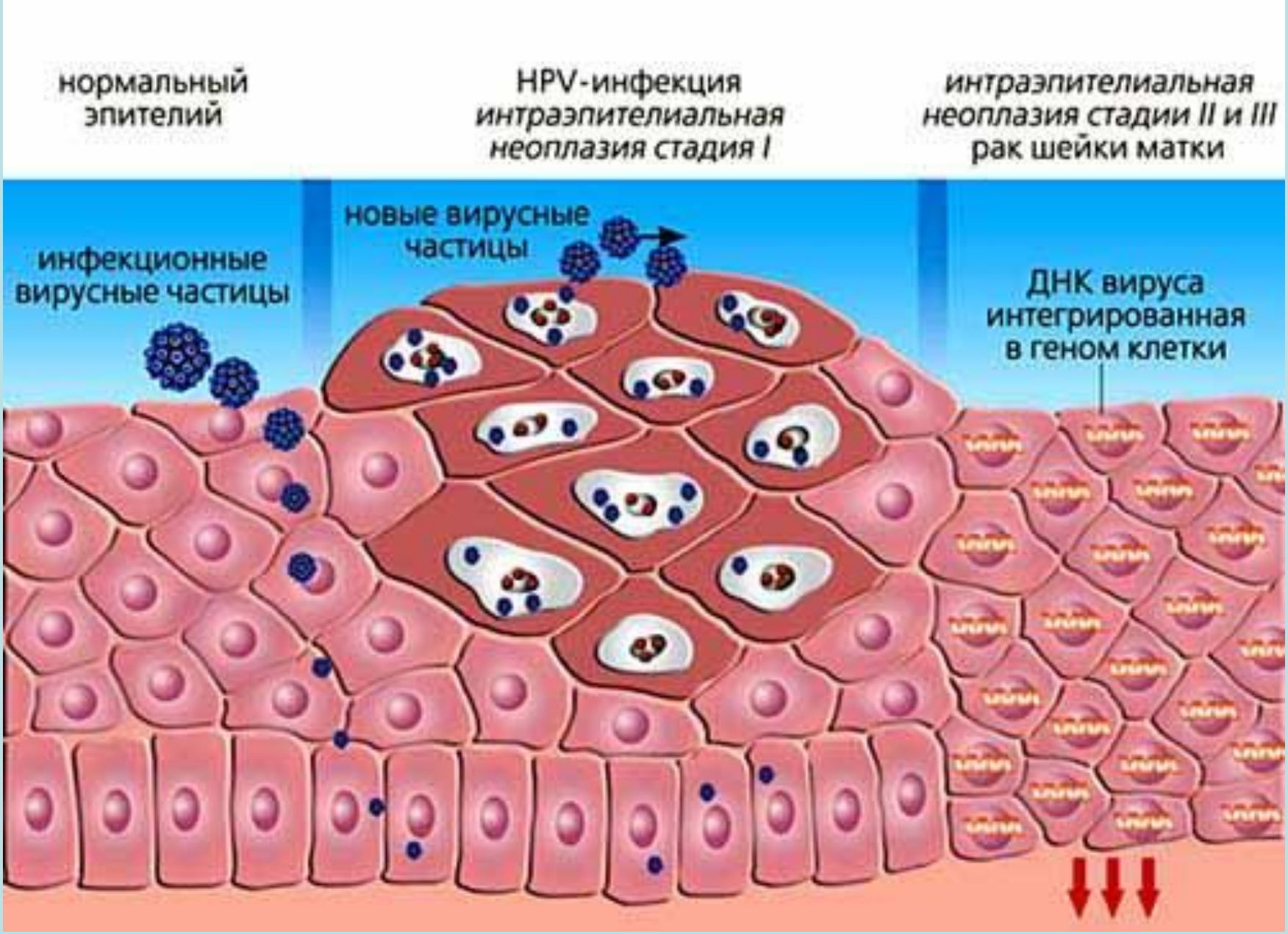
нормальный эпителий
HPV-инфекция
интраэпителиальная неоплазия стадия I
интраэпителиальная неоплазия стадии II и III
рак шейки матки
инфекционные вирусные частицы
новые вирусные частицы
ДНК вируса интегрированная в геном клетки

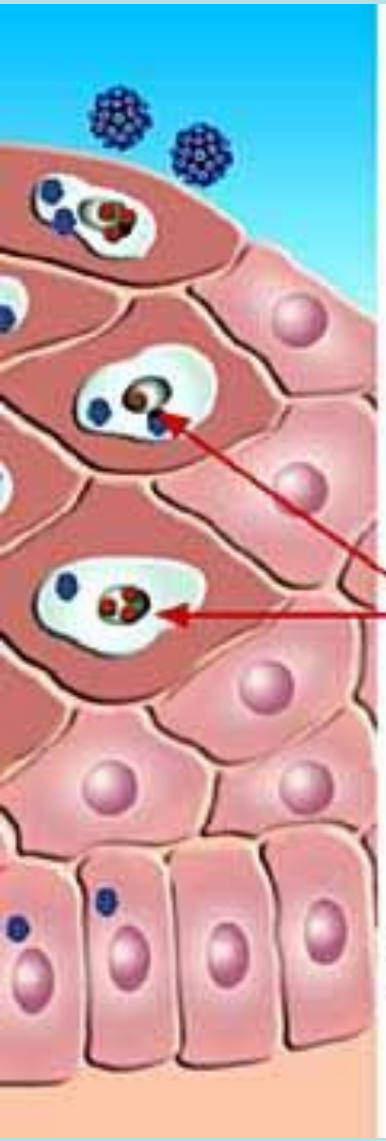

развитие вируса	экспрессируемые гены вируса
упаковка ДНК в капсид и выход зрелых вирусов	**L1** и **L2**
вирусная ДНК (эписома) в ядрах эпителия	вирусная ДНК **E6** и **E7**
	E1 и **E2**, **E6** и **E7**
инфекция базальных клеток	**E1** и **E2**

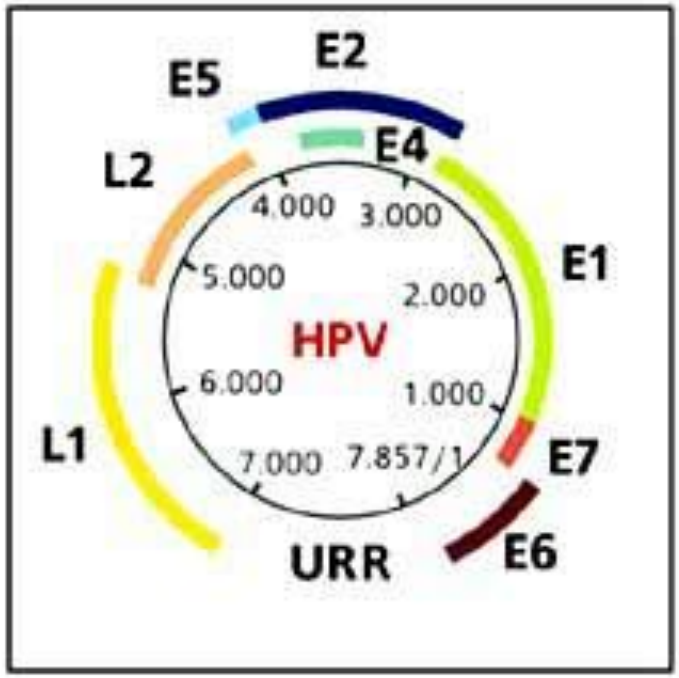

Структура епідермісу

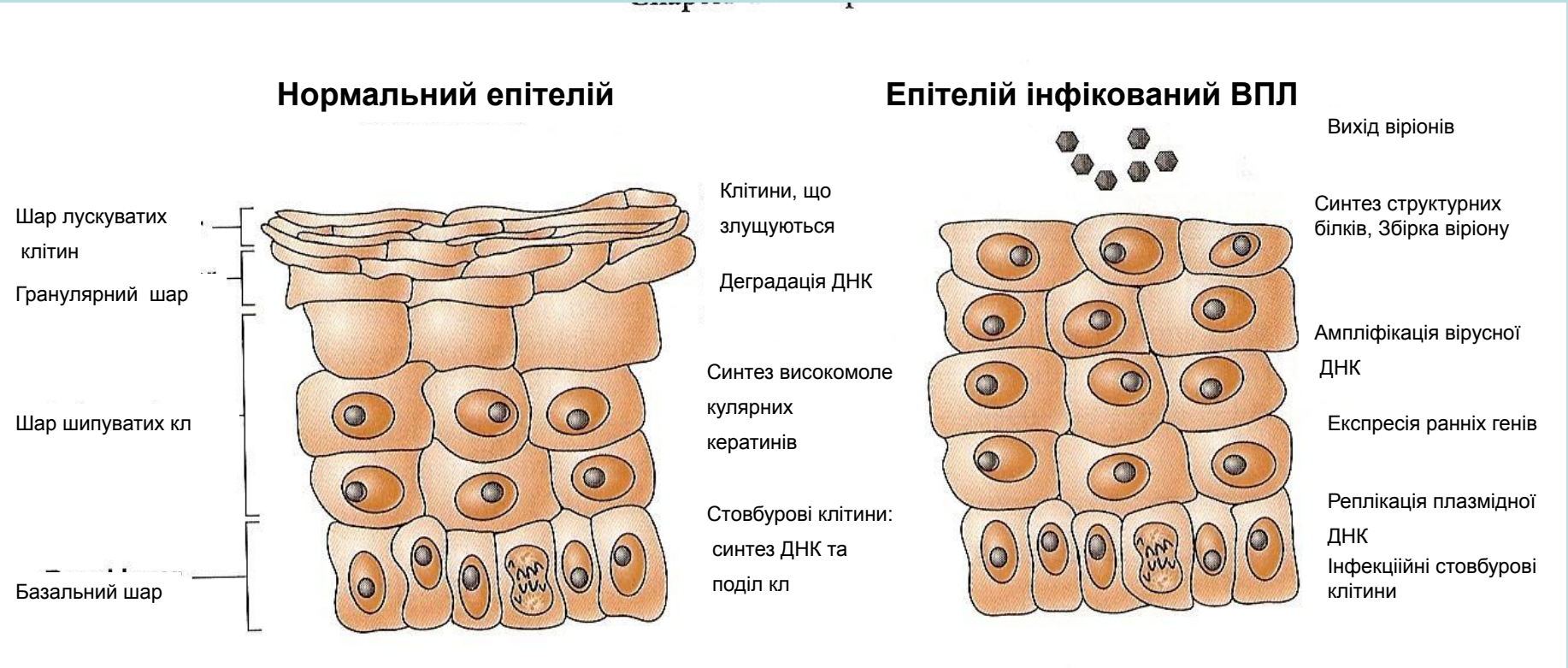

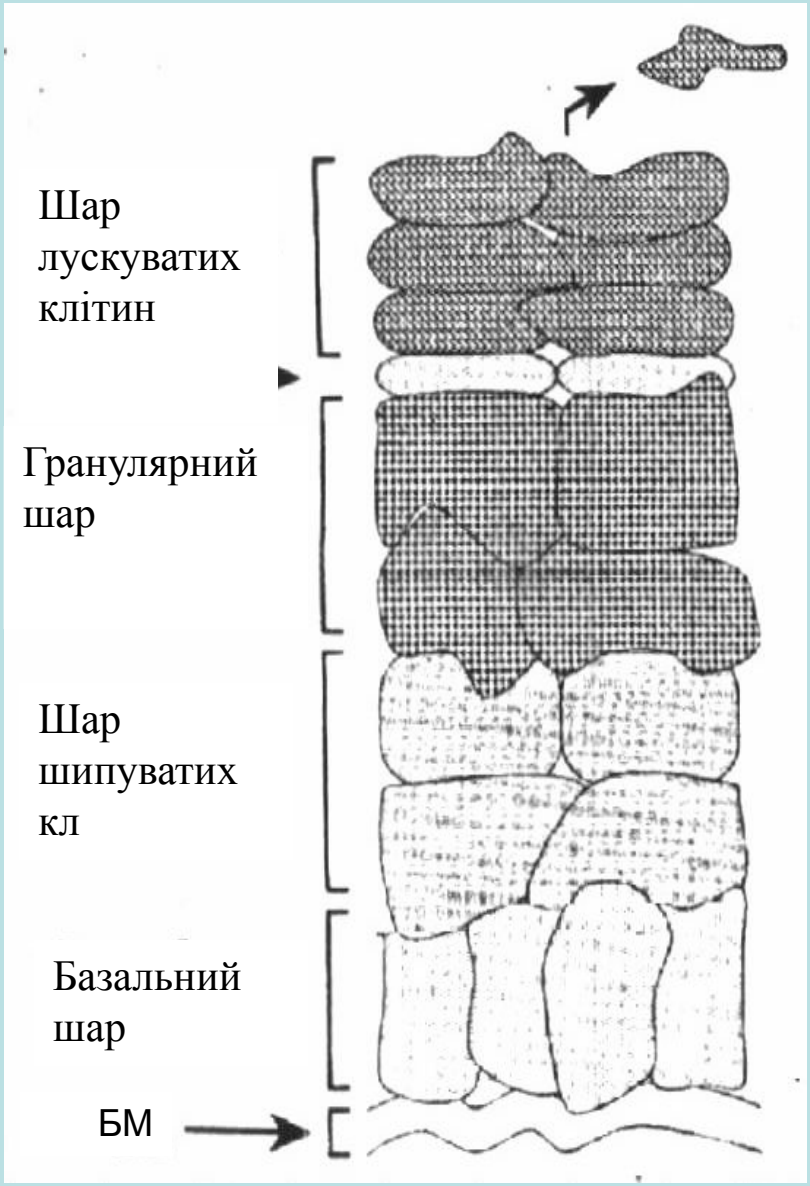

Реплікація ДНК	Експресія пізніх генів
+	+++
+++	+
+/-	-
+	-

from Eckert & Welter, Mol Biol Rep, 1996

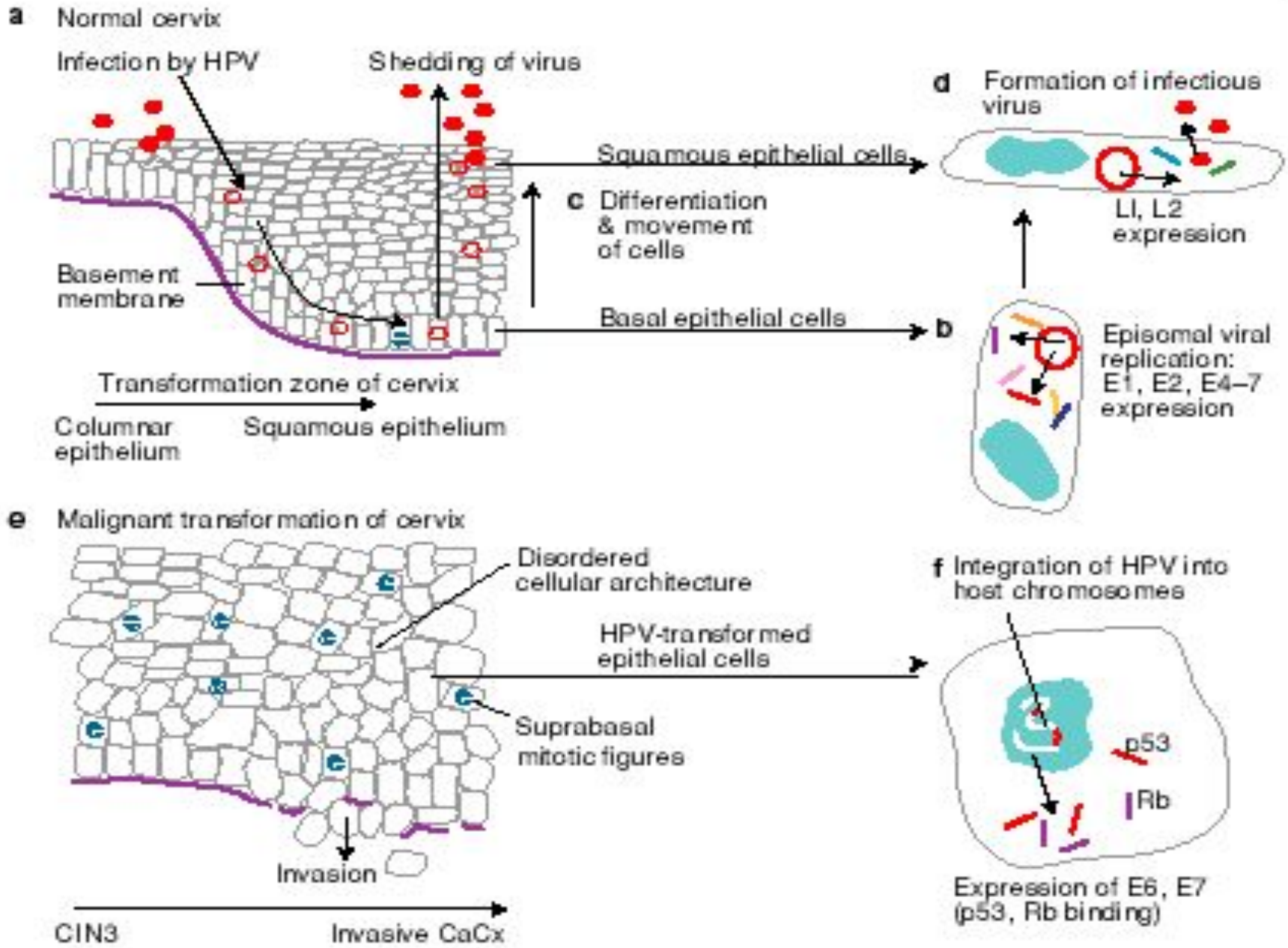

Human papillomavirus infection & replication in cervical epithelial cells

Expert Reviews in Molecular Medicine

HPV та генітальні пухлини

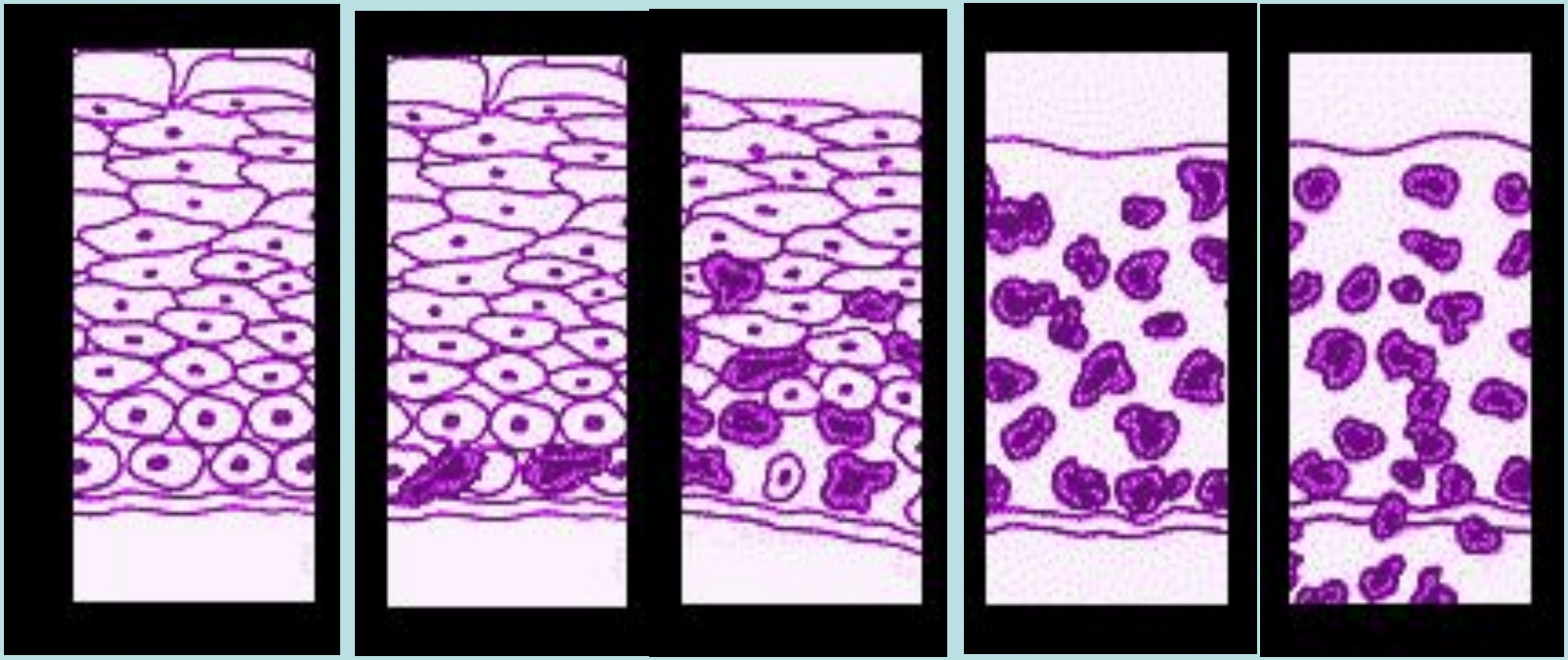

Нормальний Сх | Легка дисплазія (CIN I) | Помірна дисплазія(CIN II) | Тяжка дисплазія (CIN III / CIS) | Інвазивне захворювання

Класифікація гістологічних проб: цервікальна інтраепітеліальна неоплазія

- Цервікальна інтраепітеліальна неоплазія
- (Cervical intraepithelial neoplasia (CIN))[1]
  - CIN 1: Помірна дисплазія, включає кондилому (аногенітальні бородавки)
  - CIN 2: Дисплазія середнього ступеня
  - CIN 3: сувора лисплазія, включаючи CIS

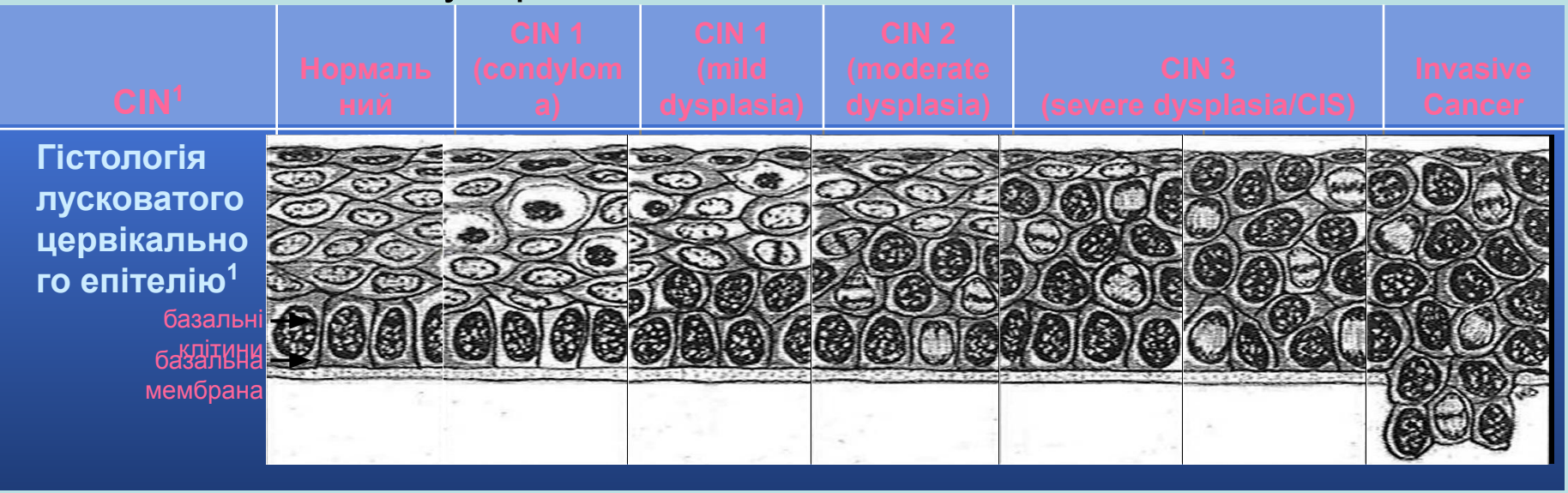

CIN, викликаний HPV, може зникати без терапії.[2]

1. Bonnez W. In: Richman DD, Whitley RJ, Hayden FJ, eds. Washington, DC: American Society for Microbiology Press; 2002:569–612. **2.** Ostor AG. *Int J Gynecol Pathol*. 1993;12:186–192.

Дисплазія шийки матки

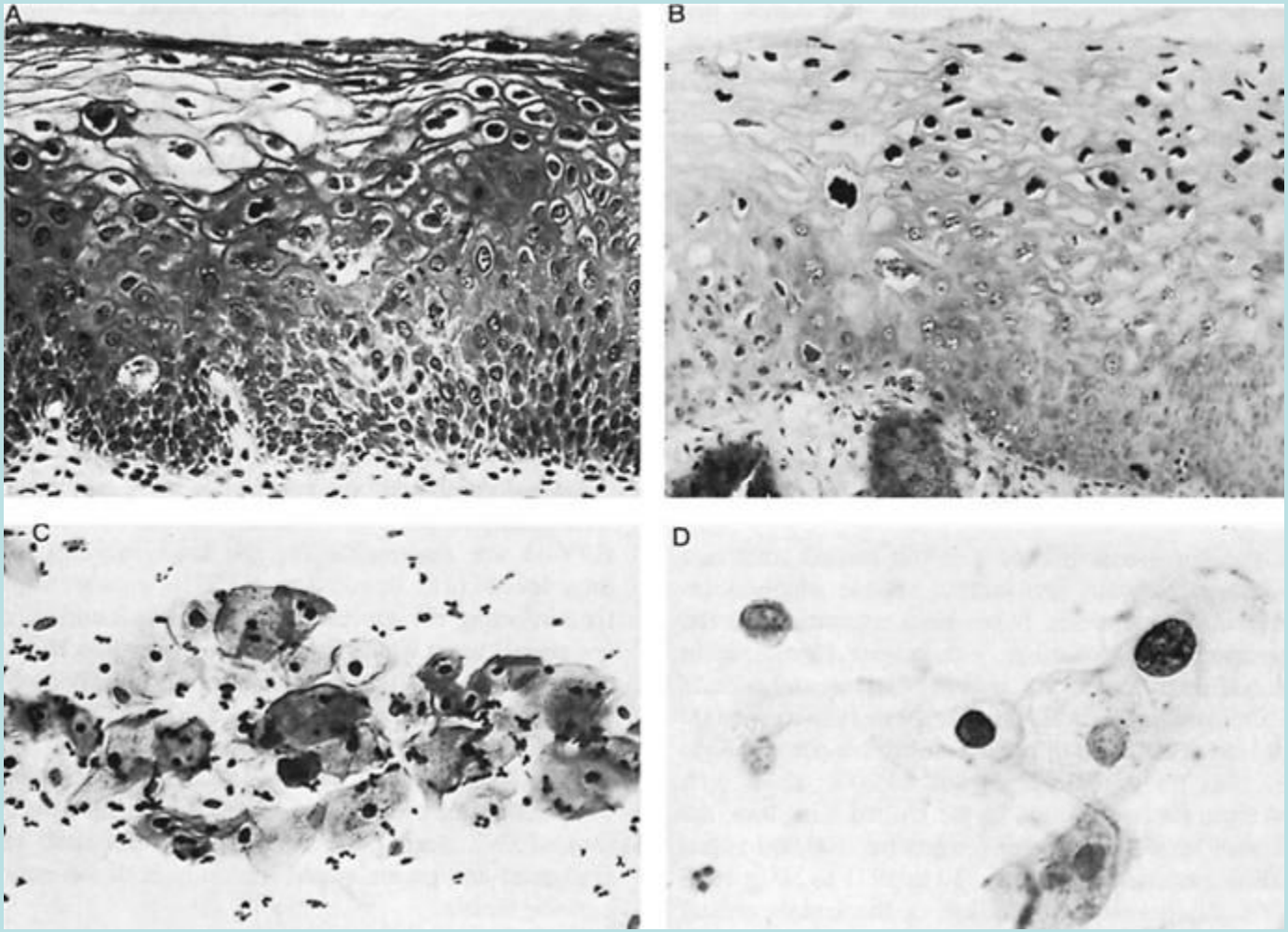

Low-grade squamous intraepithelial lesions of the cervix. A: Histologic section showing koilocytes with vacuolated cytoplasm and parakeratosis (H&E, *234). B: The darkly stained nuclei contain papillomavirus capsid antigen. [Immunoperoxidase stained with genus-specific antiserum (H&E, *234)]. C: Cervical smear. The squamous epithelial cells are rounded. They occur in clumps and display koilocytic changes (Papanicolaou stain; H&E *375). D: Cervical smear. The darkly stained nuclei contain papilloamavirus capsid antigen. (Immunoperoxidase staind with genus-specific antiserum; H&E, *750). (From Fields Virology, 4th ed, Knipe & Howley, eds, Lippincott Williams & Wilkins, 2001, Fig. 66-5.)

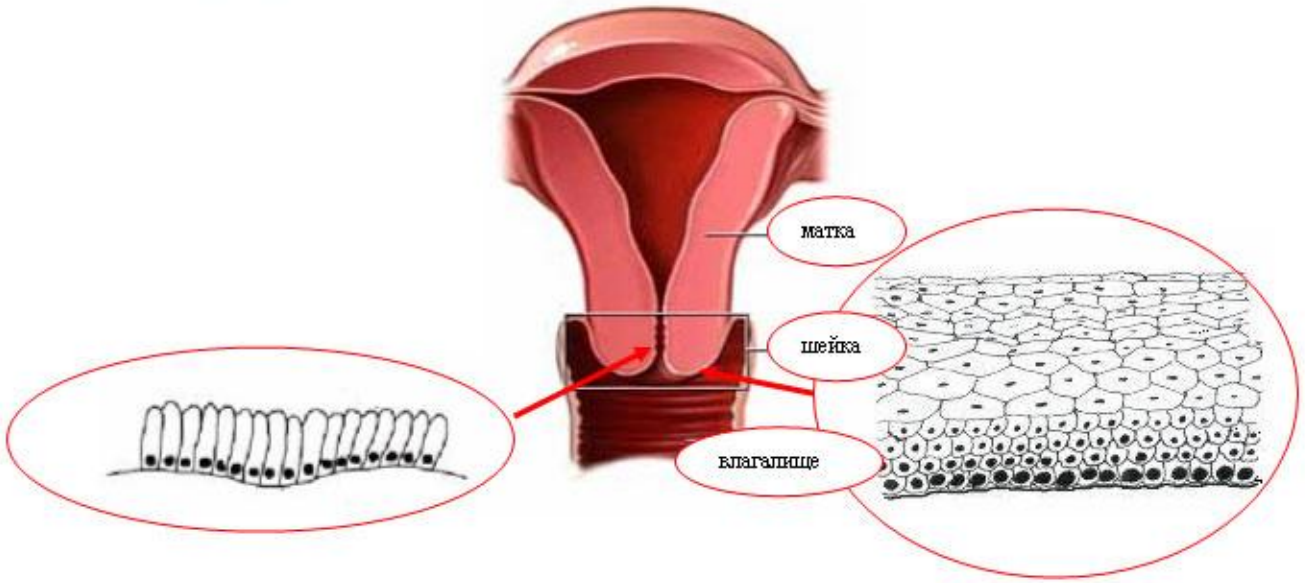

Дисплазия

Раковые и предраковые клетки

Неушкоджений епітелій шийки матки

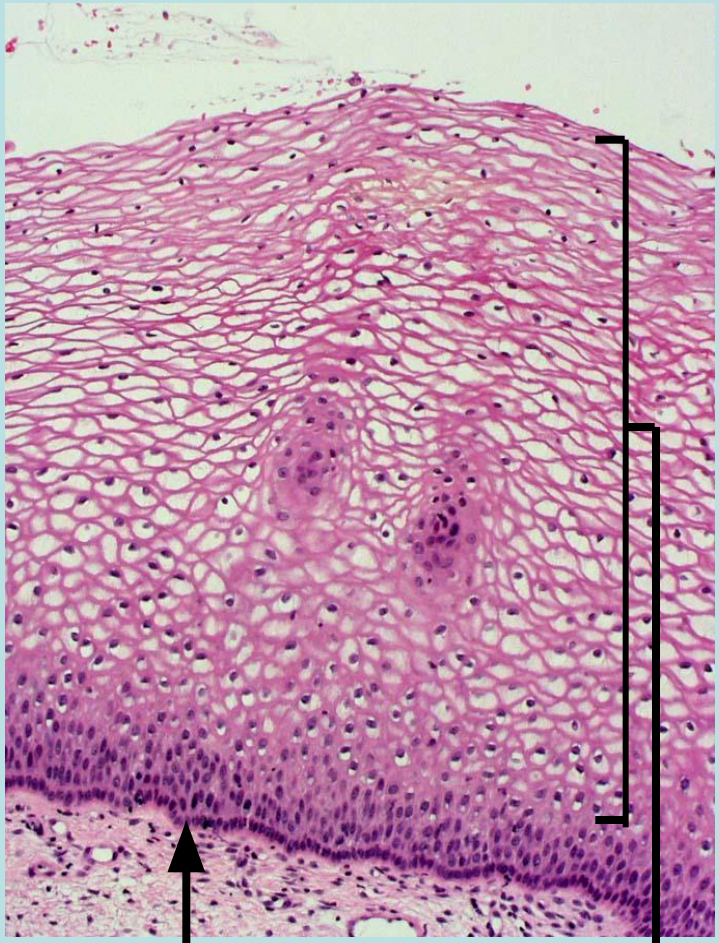

Впорядкований базальний епітелій

Впорядкована диференціація [basket weave]

Кінцева стадія лізису лускуватого епітелію [HSIL]

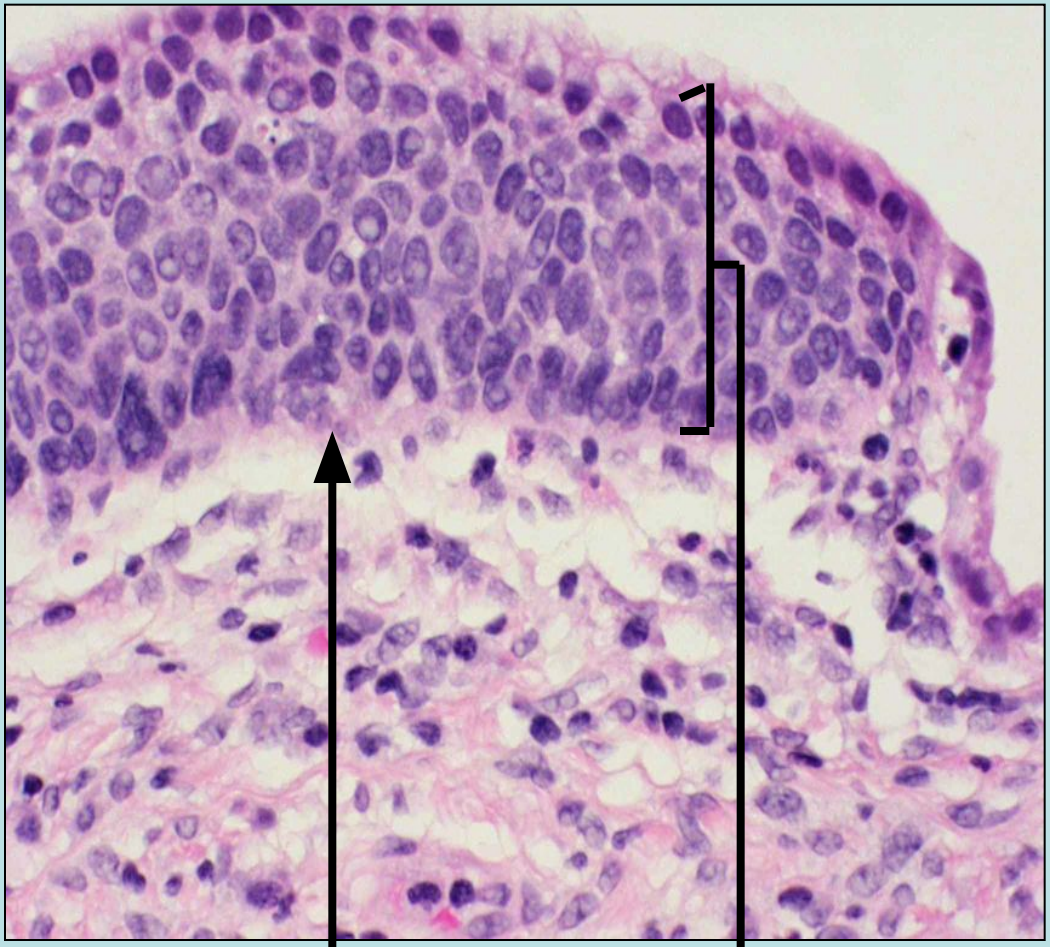

Зруйнований Базальний епітелій

Порушена деференціа

Цервікальні ураження (рак шейки матки), обумовлені ПВЛ

>95% цервікальних уражень містять ДНК декількох споріднених HPV типів

Відсоток ураження HPV анально-статевої системи варіює від 20 до 40% серед сексуально активного населення

- Щорічно в усьому світі діагностується 500,000 випадків цервікального раку, щорічно ~200,000 загиблих з цієї причини

Фактори ризику розвитку цервікального раку

- **Фактори ризику персистенції інфекції ПВЛ**
  - Кількість сексуальних партнерів впродовж життя
  - Вік при першому статевому контакті
  - Куріння
  - Вживання оральних контрацептивів
  - Сексуальна поведінка партнера – чоловіка

  Додаткові фактори ризику
  - Вік
  - Спадковість
  - Низький соціально-економічний рівень
  - харчуваннян
  - Імуносупресивні стани

Рак, як наслідок інфекцій (щорічна смертність ~1.45млн.)

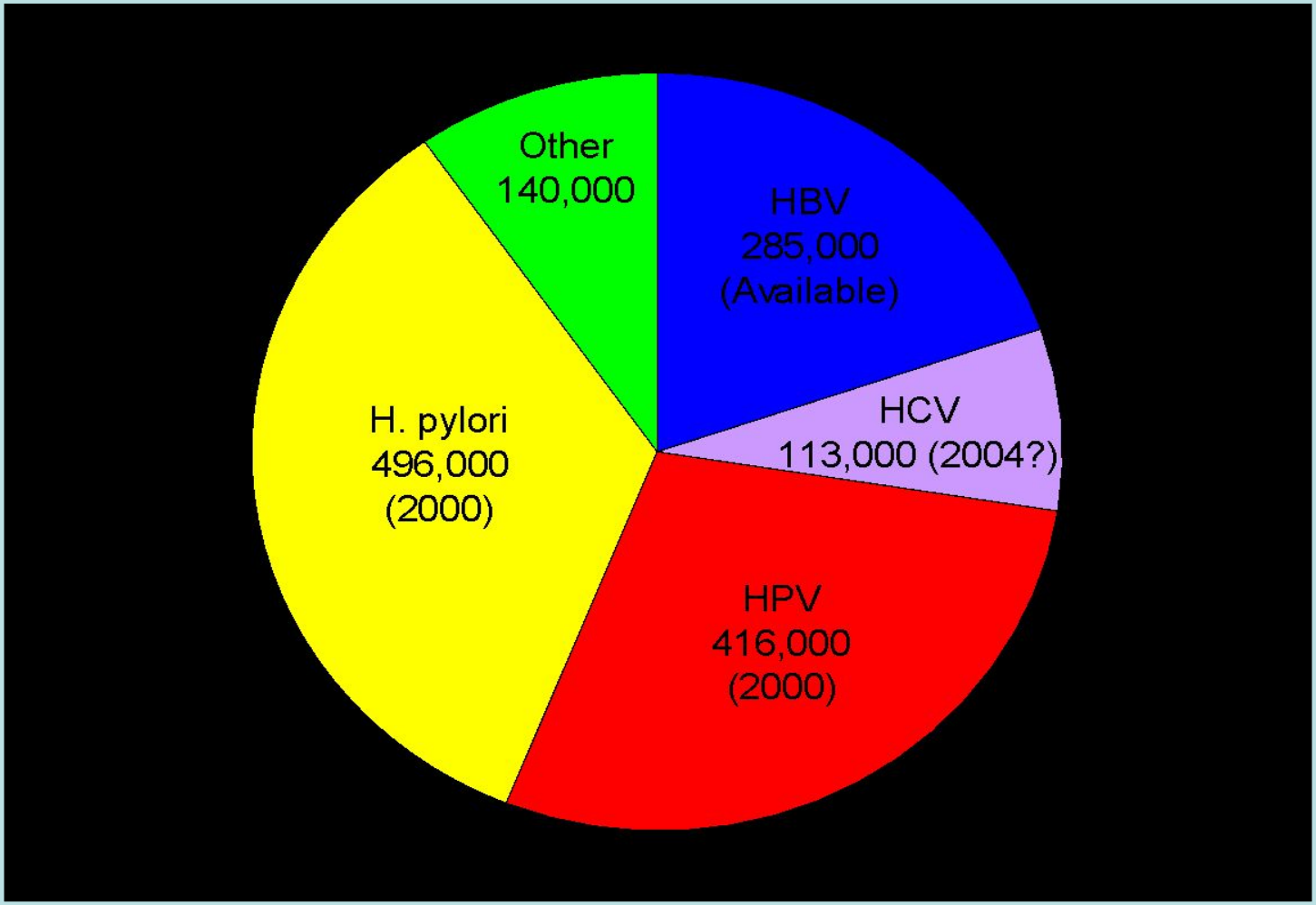

Source: WHO 1998

HPV Infection in the United States

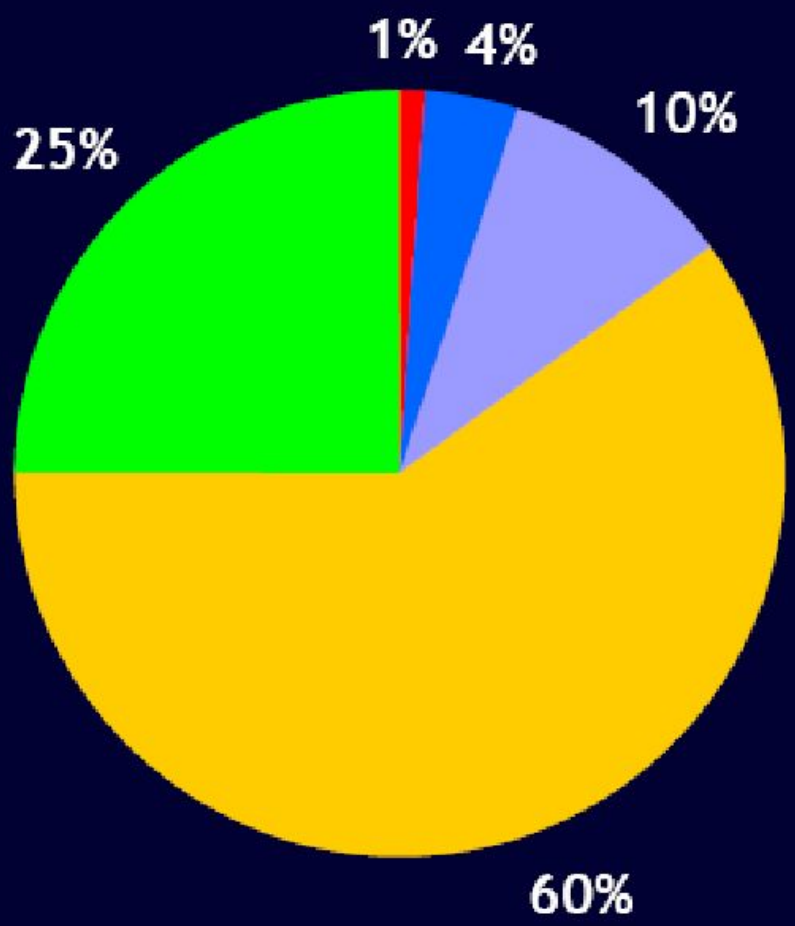

- Genital warts
- Detected by colposcopy
- HPV DNA positive: Colposcopy negative
- Presence of antibodies (negative HPV test)
- Not currently infected

~75% of population exposed to HPV

Koutsky. *Am J Med*. 1997;102(5A):3.

HPV Infection in Young Women

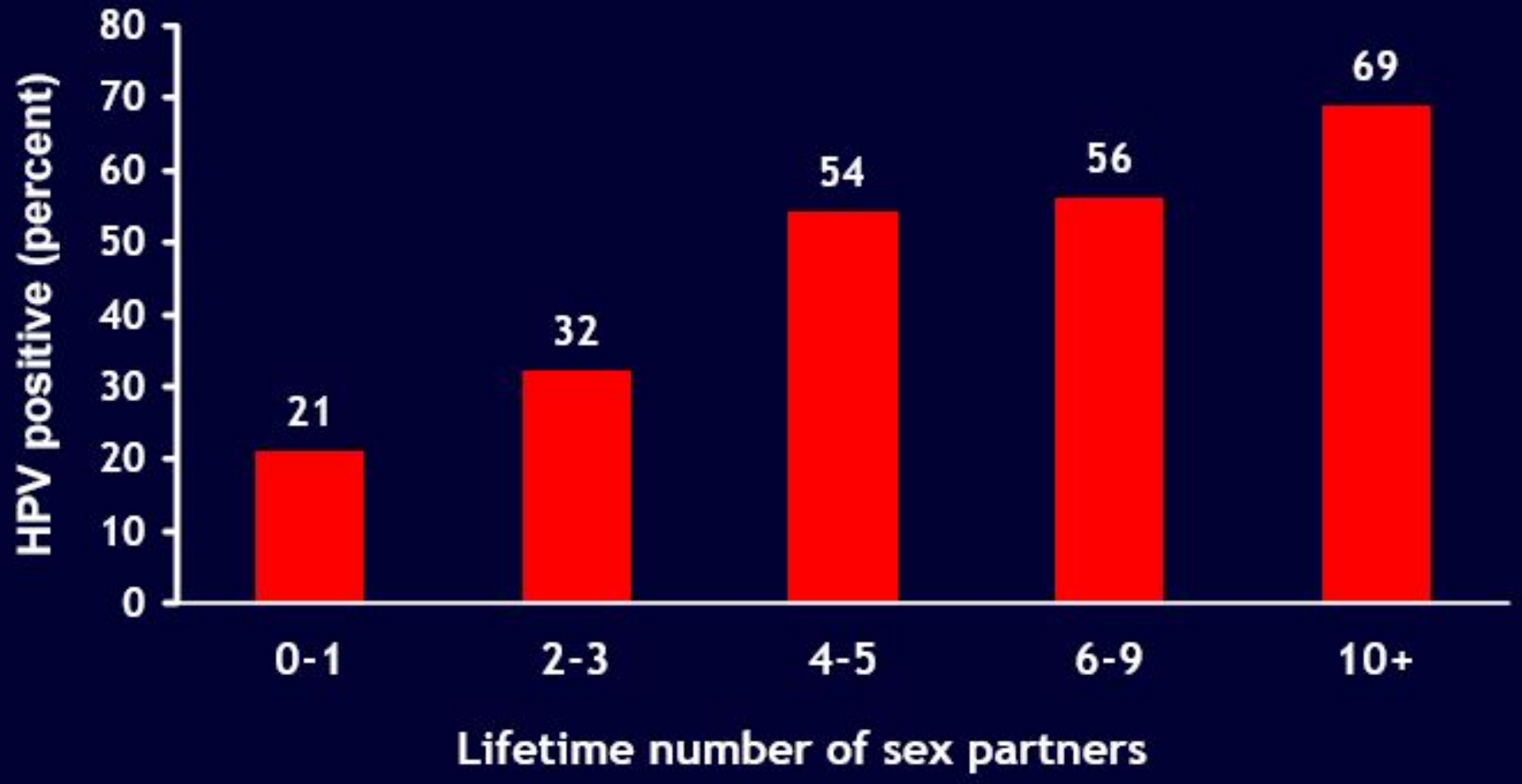

Ley et al. *J Natl Cancer Inst*. 1991;83:997.

Шлях до цервікального раку - США

12-14,000 - 4,000 смертей/рік
9-ий найбільш розповсюджений рак у жінок

300,000

1,000,000

10,000,000

Цервікальний рак – у світі

2,300,000 - 288,000 смертей/рік

2-а провідна причина загибелі від раку серед жінок

10,000,000

30,000,000

300,000,000

Ураження після першого сексуального контакту

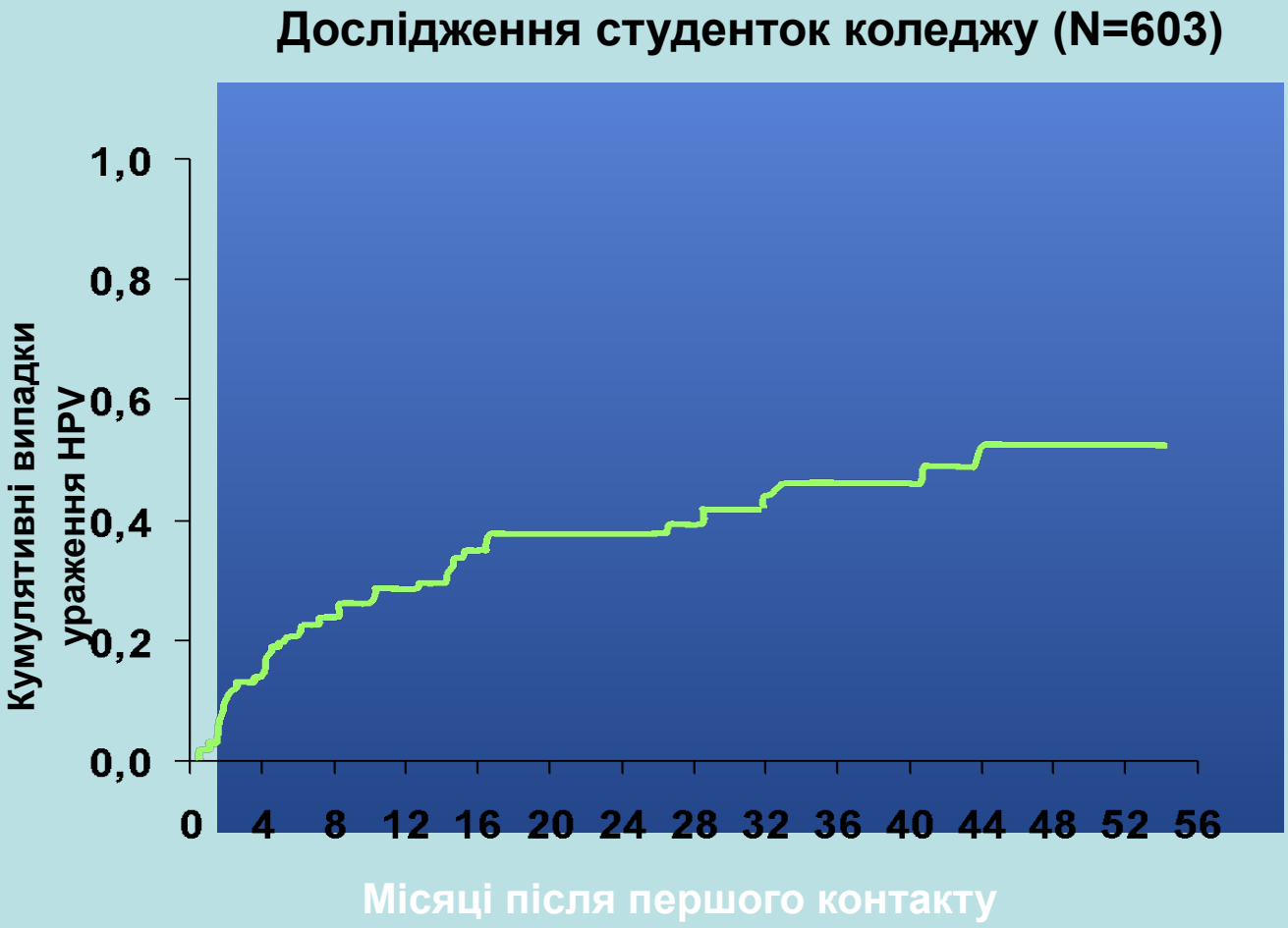

From Winer RL, Lee S-K, Hughes JP, Adam DE, Kiviat NB, Koutsky LA. Genital human papillomavirus infection: Incidence and risk factors in a cohort of female university students. *Am J Epidemiol.* 2003;157:218–226, by permission of Oxford University Press.

Інкубаційний період при аногенітальній ВПЛ-інфекції коливається від 1 до 12 місяців (в середньому 3 місяця).

Виділяють клінічну, субклінічну та латентну форми цієї інфекції.

Клінічні прояви ПВІ геніталій можуть бути різними: гострокінцеві кондиломи, папіломи з екзофітним ростом, плоскі папіломи.

- **ВПЛ низького ступеня окогенного ризику** (ВПЧ **6, 11, 42, 43, 44** типів та ін.) асоціюються з розвитком генітальних кондилом (множинних виростів сполучної такнини, вкритих багатошаровим плоским епітелієм) та легкого ступеня лисплазії плоского епітелію матки.
- **ВПЛ виского ступеня окогенного ризику** (переважно ВПЛ **16, 18, 45, 56** іноді ще й типи **31,33, 35, 51, 52, 58** (**середнього ступеня**) виявляються в 50-80% зразків помірної та тяжкої дисплазії плоского епітелію шийки матки та в 90% інвазивного раку.

Розповсюдження онкогенних HPVs

Розповсюдженність цервікальних пухлин, обумлвлених певними генотипами HPV

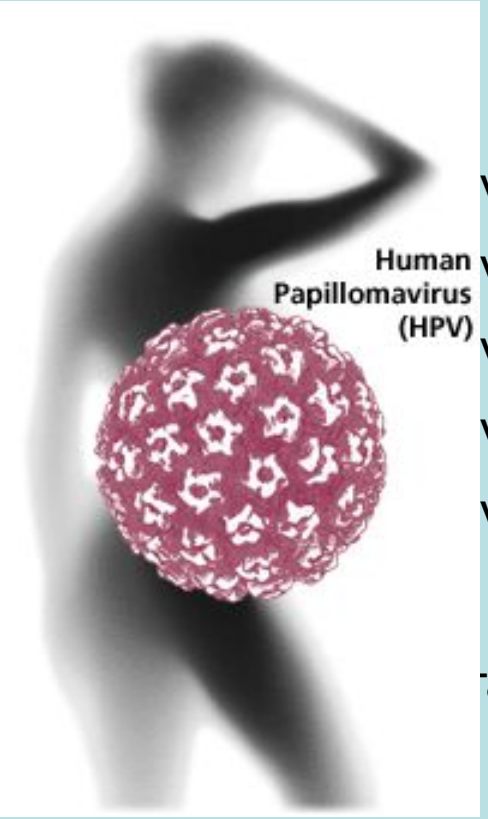

Генотип	Розповсюдженність
V-16	54%
V-18	15%
V-45	9%
V-31	6%
V-33	3%
тальна:	87%

Джерело: ВООЗ 1999

звичайні бородавки

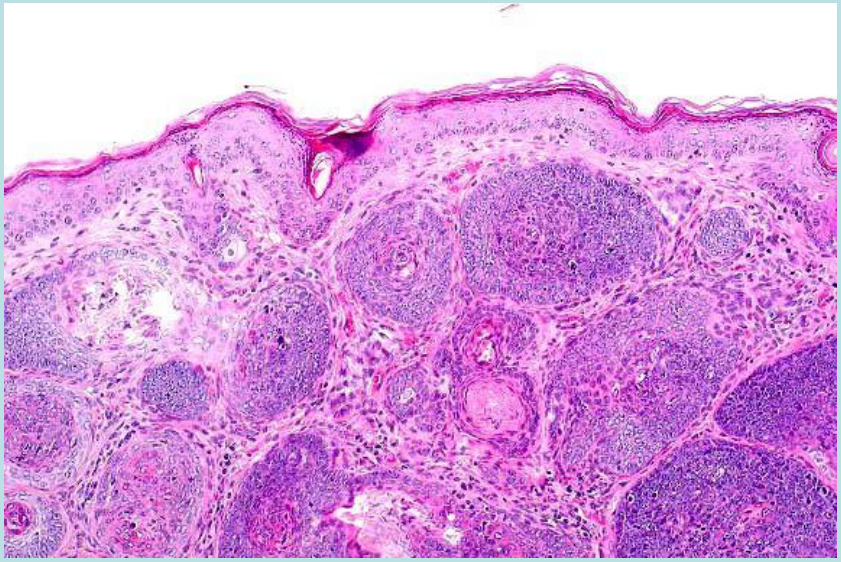

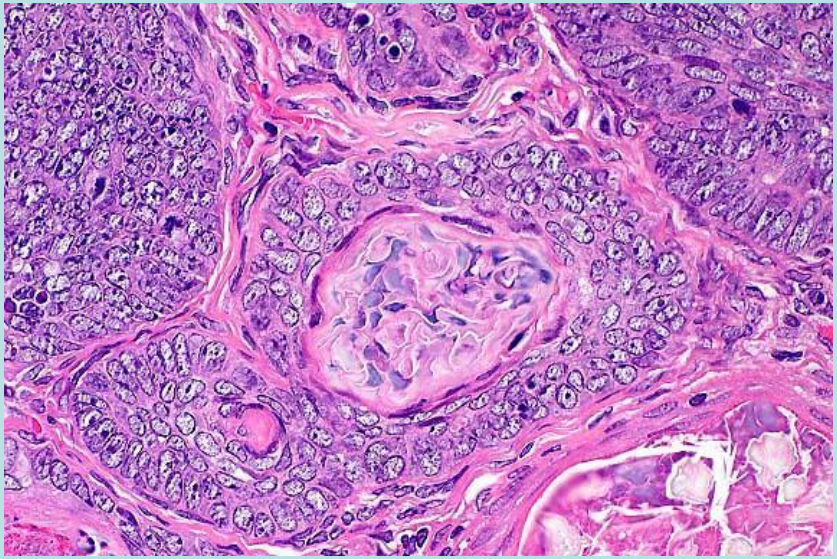

Рак шкіри

- Зріз шкіри
- 1. Поява великої кількості волосистих фоликулоподібних структур у товщі дерми
- 2. Поява прозорих внутрішньоядерних базофільних включень всередині розвинутих центральних клітин фоликула

Діагноз

Безпосереднє візуальне обстеження (анально-статеві бородавки)

Мазок Папаніколау

Кольпоскопія

Біопсія

Dot-гібридізація

ПЛР

Обстеження

- **Мазок Папаніколау (PAP) – цитологічний мазок**
  - **Виявлення передракових клітин у піхві та шийці матки**
  - **Має проводитися, починаючи з віку 21 р. або через 3 роки після першого статевого контакту**
- **Якщо не норма**
  - **Виявлення ДНК HPV**
  - **Кольпоскопія та біопсія**

Кольпоскопія

Діагностичний огляд входу у піхву, стінок піхви та піхвової частини шийки матки за допомогою кольпоскопу (бінокуляр+ освітлюючий прилад).

1. **Проста** – без використаня медикаментозних засобів.
2. **Розширена** – із застосуванням спеціальних тестів для огляду для огляду шийки матки:

   - 3% оцтова кислота – звужує незмінені судини, проба проводиться обов'язково, має найбільше клінічне значення;

   - проба Шилера (з розчином люголя)

   - проба Хробака (з зондом виявляються запущені випадки раку)

…..

Цитологічна діагностика

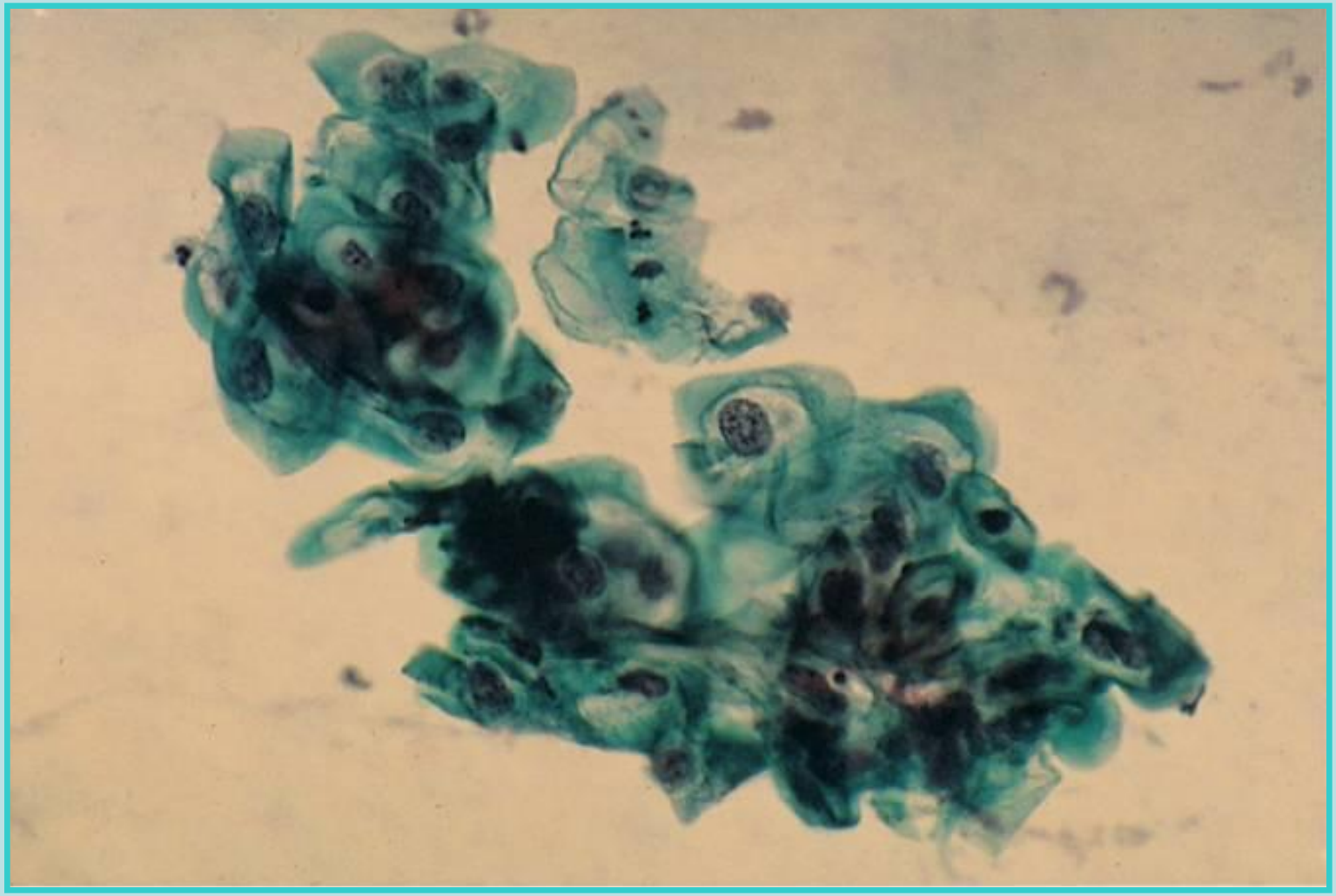

Порядок досліджень при виявленні атипових клітин

Терапія

У залежності від розміру та розташування уражень застосовують декілька підходів лікування.

Лікування може призводити до зникнення бородавки, але не віруса (i.e., lesions recur)

Хірургічна цитодеструкція

- **Хірургична ексцизія (скальпель)**
- **Лазер**
- **Електрохірургія**
- **Кріотерапія**

Кератолітичні засоби

- **Саліцилова кислота**
- **Трихлооцтова кислота**
- **Кантаридин**
- **Ферезол**
- **Солкодерм**

Терапія

- Антивирусні / Імуномодулятори
- Ø Інтерферон (альфа, бета, гамма)
- Ø Іміквимод (Альдара)
- Ø Цидофовір
- Ø Античутливі олигонуклеотиды
- Ø Лікувальні вакцини
-
- Хіміотерапевтичні препарати
- Ø Блеоміцин
- Ø 5-фторурацил
- Ø Подофілін
- Ø Подофілотоксин (подофилокс)
-
-
- інші
- Ø Ретиноїди
- Ø Циметидин

Терапія

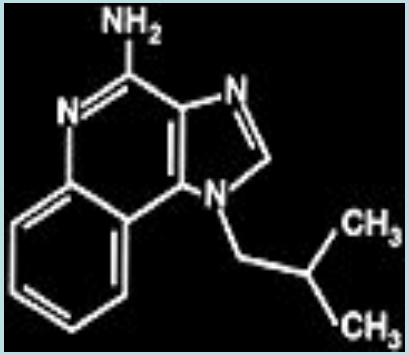

<u>Антивірусна терапія</u>

Aldara™ (imiquimod)
3M Pharmaceuticals

Aldara™ (imiquimod) Cream, 5%: A patient-applied immune response modifier for treatment of external genital warts

1-(2-methylpropyl)-1H-imidazo[4,5-c]quinolin-4-amine

(Molecular formula $C_{14}H_{16}N_4$)

Recently approved by FDA, imiquimod cream is the newest in a class of drugs called immune response modifiers, and represents a new therapeutic approach to genital warts

HPV вакцина

- Полівалентна вакцина **Гардасіл** (“Merck&Co”, США) субтипи 16, 18, 6, 11. вік дівчата (9-15р.) та жінки (16-26р.)

- Бівалентна вакцина **Церварикс** («ГлаксоСмитКляйн», Велика Британія), субтипи 16,18.

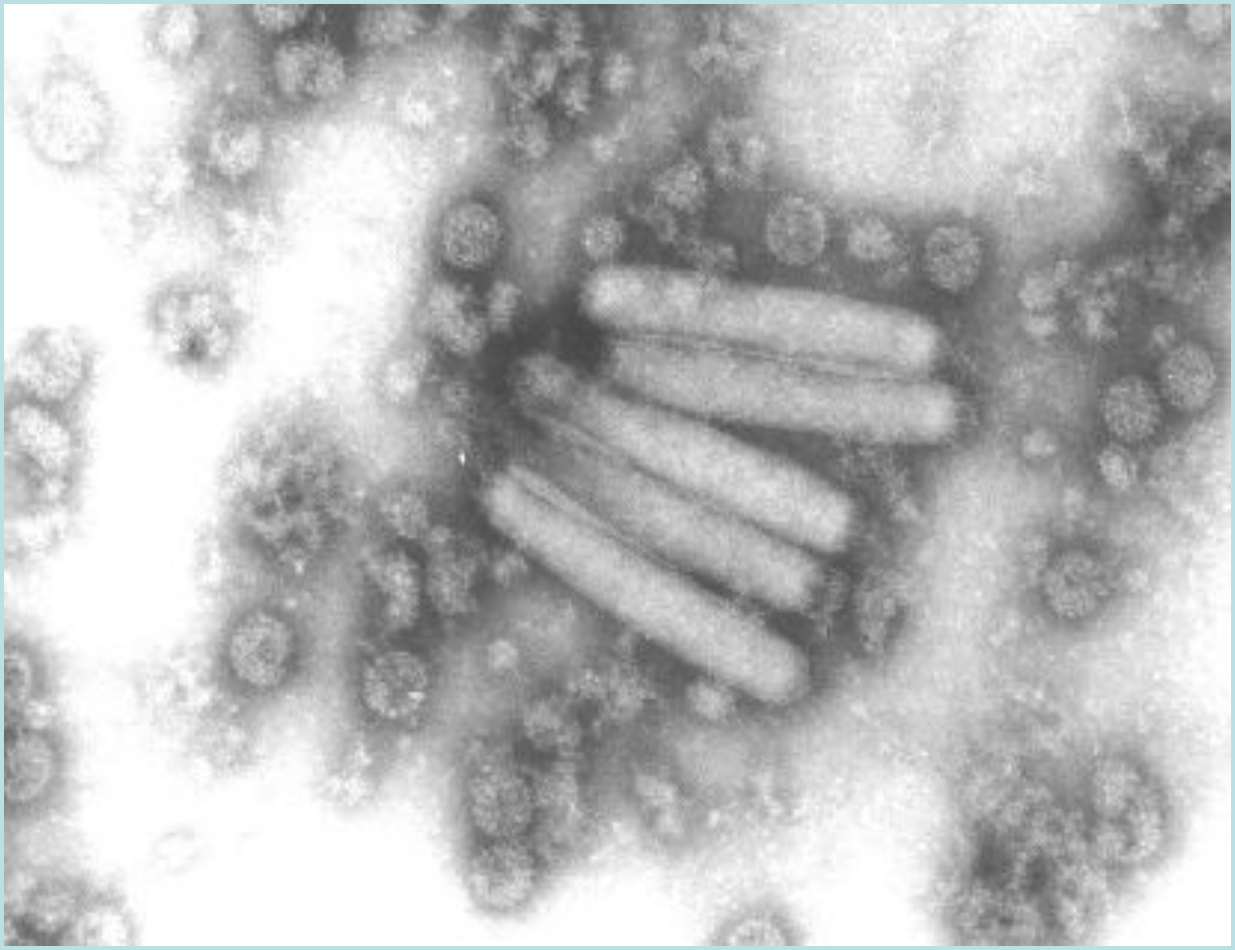

Human Papillomavirus L1 Virus-Like Particle Vaccine



Папіломавірус американського жорсткошорстного кроля

Папіломавірус американського жорсткошорстного кроля

Папіломавірус корів

Папіломавірус собак

Реплікація папілломавірусів та диференціація епітелію

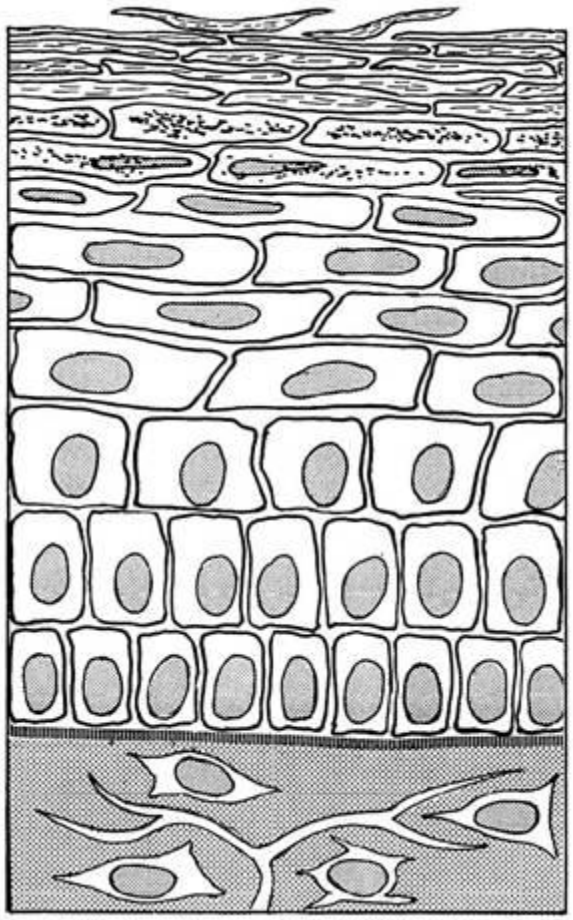

KERATINOCYTE DIFFERENTIATION	PAPILLOMAVIRUS REPRODUCTION
Stratum corneum Sloughing	Mature virions shed
Granular Layers Nuclear degeneration, cornification Filaggrin : keratin aggregation	Mature virions
Upper Spinous Layers Keratins 1 & 10	Virion assembly Late capsid proteins L2 and L1 Vegetative DNA amplification High levels of early & differentiation-dependent proteins, notably E4 Koilocytosis of productive keratinocytes
Lower Spinous Layers Keratins 1 & 10	Differentiation-dependent E6 & E7 proteins Early proteins E1, E2, E4 & E5
Transit Amplifying Cells Keratins 1 & 10 Frequent cell division	Possible alternative site of infection Immediate early proteins E1, E2 (& E5)
Basal Stem & Reserve Cells Occasional division to replenish transit amplifying cells Keratins 5 & 14	Primary infection Establishment replication Immediate early proteins E1, E2 (& E5)
Basement Membrane	
Dermis Connective tissue (collagen), Fibroblasts, Lymphocytes, Vascular endothelium	

Differentiation of normal cutaneous squamous epithelium and papillomaviral activities in productively infected benign lesions. The various epithelial strata and the host-differentiation, stage-specific, gene-expression profile are indicated in the left and center panels. (From Fields Virology, 4th ed, Knipe & Howley, eds, Lippincott Williams & Wilkins, 2001, Fig. 65-4.)