ГОУ ВПО ЧелГМА Росздрава

кафедра патологической анатомии с секционным курсом

НАРУШЕНИЯ КРОВЕНАПОЛНЕНИЯ И ЛИМФООБРАЩЕНИЯ. КРОВОТЕЧЕНИЯ. КРОВОИЗЛИЯНИЯ. ОСТРАЯ И ХРОНИЧЕСКАЯ СЕРДЕЧНАЯ НЕДОСТАТОЧНОСТЬ

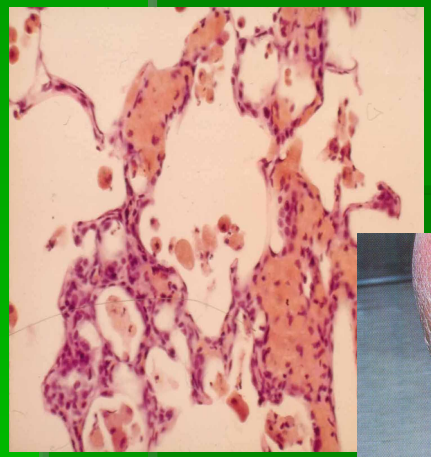

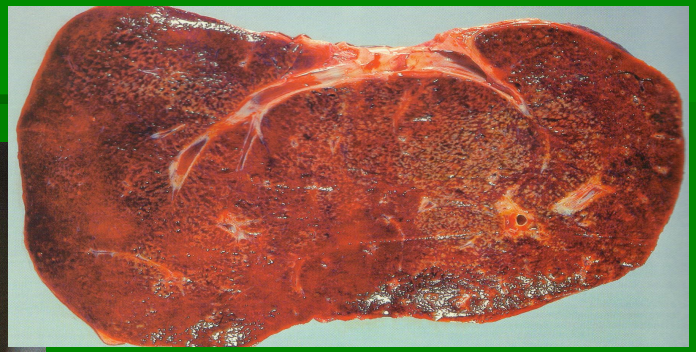

Доктор медицинских наук, профессор Е.Л. Казачков

Часть иллюстраций – из архива профессора Л.М. Гринберга, атласов М.А. Пальцева с соавт., R.F. Cooke & B. Stewart и приложения к Robbins Pathology

ОСНОВНЫЕ ВОПРОСЫ

- Анатомические основы
- Классификация нарушений кровообращения
- Полнокровие и малокровие
- Кровотечения и кровоизлияния
- Нарушения лимфообращения

СИСТЕМА КРОВООБРАЩЕНИЯ – СЕРДЕЧНО-СОСУДИСТАЯ СИСТЕМА

- Сердце, сосуды, кровь
- Регуляция – нервная, эндокринная системы, биологически-активные вещества
- Два круга кровообращения + портальная система кровотока
- Кровообращение поддерживают:

артерии мышечного типа;

клапаны в венах;

присасывающее действие грудной клетки;

движение диафрагмы;

сокращение мышц

ВИДЫ НАРУШЕНИЙ КРОВООБРАЩЕНИЯ

- Расстройства кровенаполнения – полнокровие и малокровие
- Нарушение проницаемости стенки сосудов – кровотечение и плазморрагия
- Нарушение реологических свойств крови – стаз, сладж, тромбоз, эмболия
- Сложные патологические состояния:

- тромбоэмболический синдром;
- сердечно-сосудистая недостаточность;
- ДВС-синдром;
- шок

ПОЛНОКРОВИЕ (ГИПЕРЕМИЯ) – УВЕЛИЧЕНИЕ КРОВЕНАПОЛНЕНИЯ

- Артериальное и венозное
- Общее и местное
- Острое и хроническое

АРТЕРИАЛЬНАЯ ГИПЕРЕМИЯ – полнокровие в связи с увеличением притока крови к органу

- Воспалительная
- Ангионевротическая
- Коллатеральная
- Гиперемия после ишемии
- Вакатная – при понижении барометрического давления
- При артерио-венозном свище

ВОСПАЛИТЕЛЬНАЯ АРТЕРИАЛЬНАЯ ГИПЕРЕМИЯ МОЗГОВЫХ ОБОЛОЧЕК (серозный лептоменингит)

ВОСПАЛИТЕЛЬНАЯ ГИПЕРЕМИЯ СТЕНКИ БРОНХА (обострение хронического бронхита)

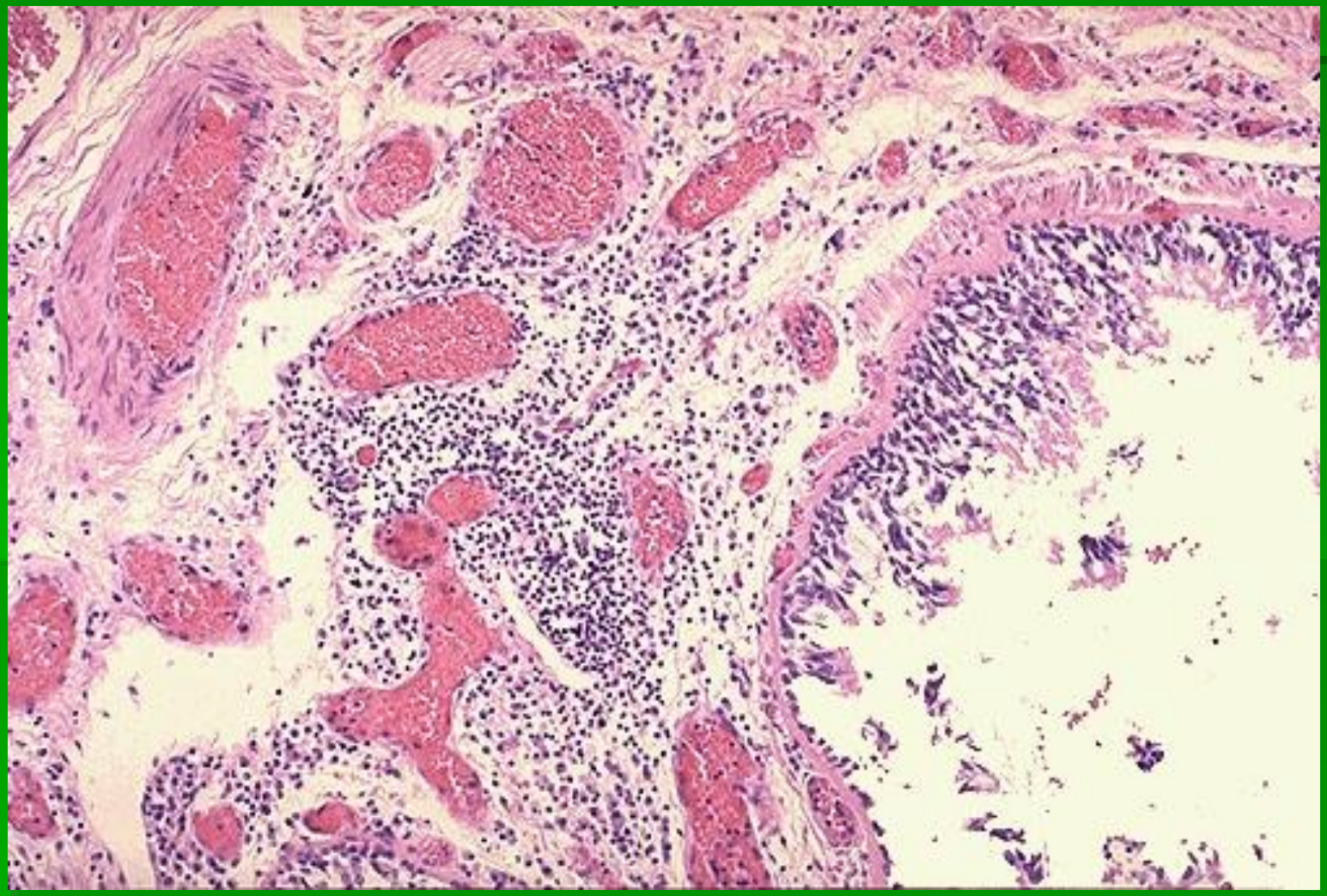

ВЕНОЗНОЕ ПОЛНОКРОВИЕ

- Местное венозное полнокровие – при затруднении оттока крови
- Общее венозное полнокровие – морфологический субстрат сердечно-сосудистой недостаточности

МИКРОЦИРКУЛЯТОРНОЕ РУСЛО В НОРМЕ (а) И ПРИ ВЕНОЗНОМ ЗАСТОЕ (б,в)

бром по В.В. Куприянову)

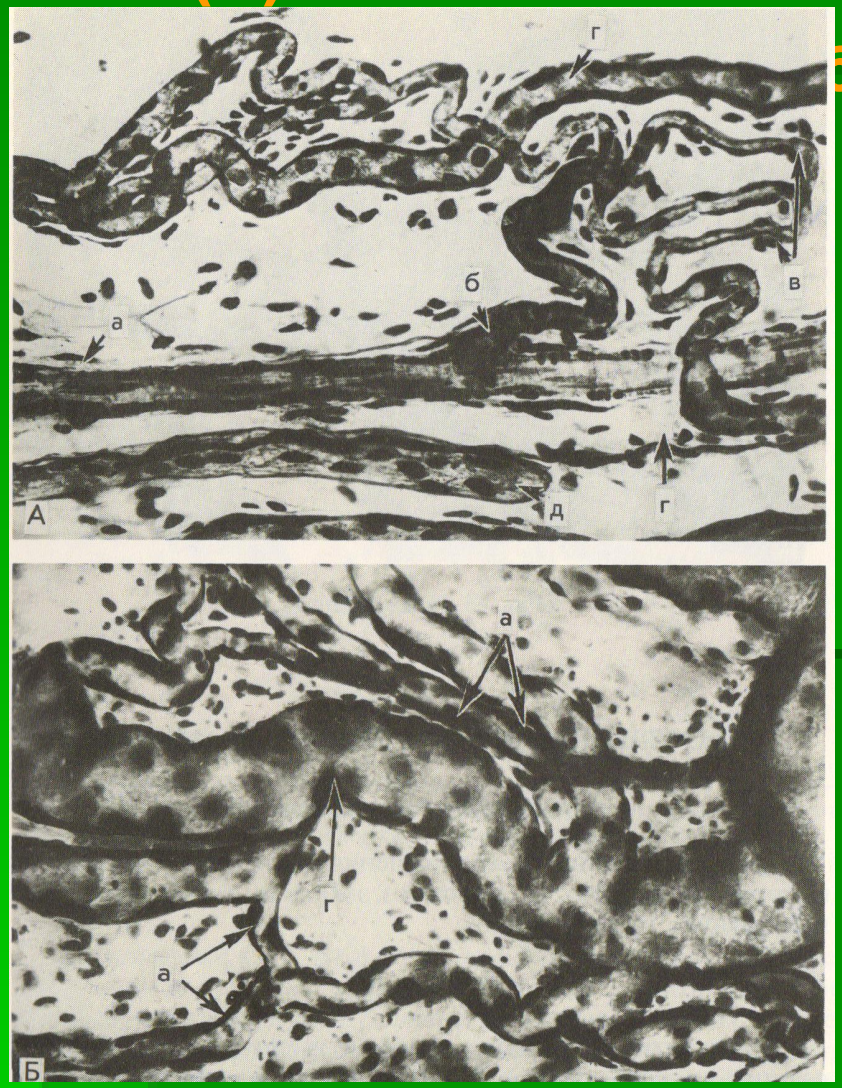

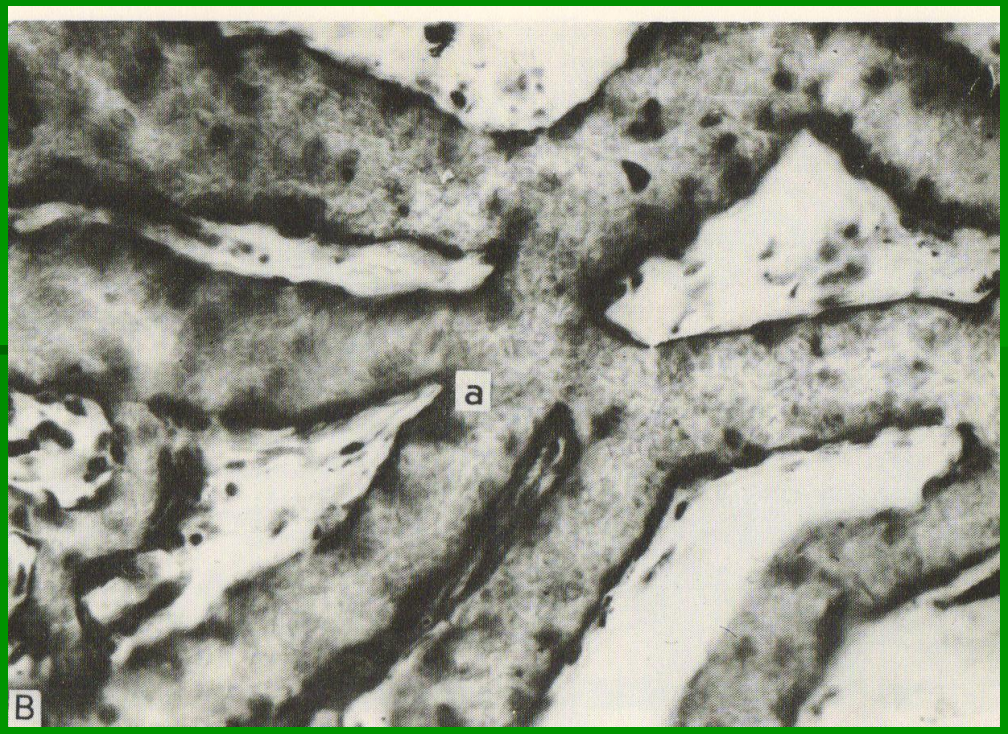

ОСТРОЕ ВЕНОЗНОЕ ПОЛНОКРОВИЕ И ОТЕК ЛЕГКИХ

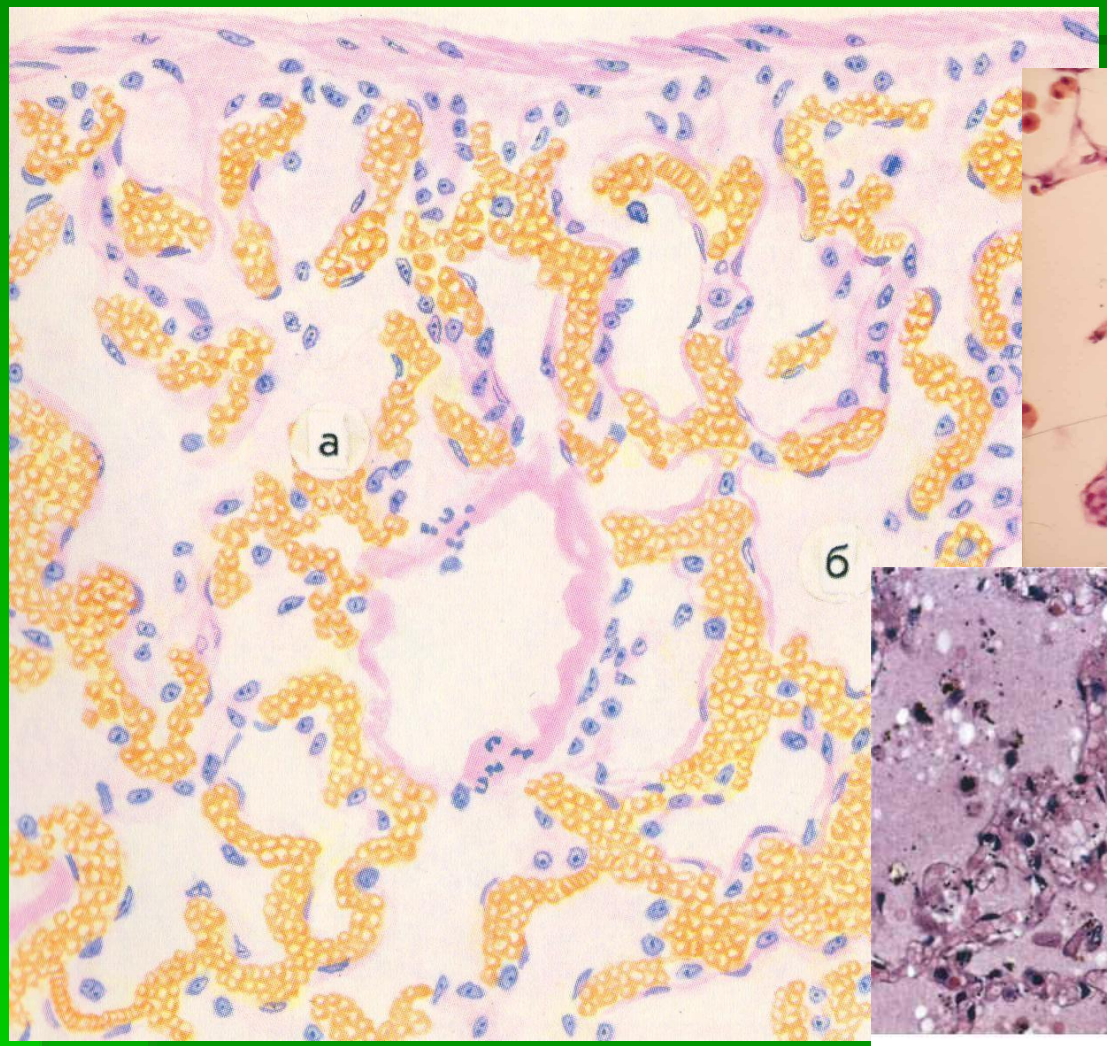

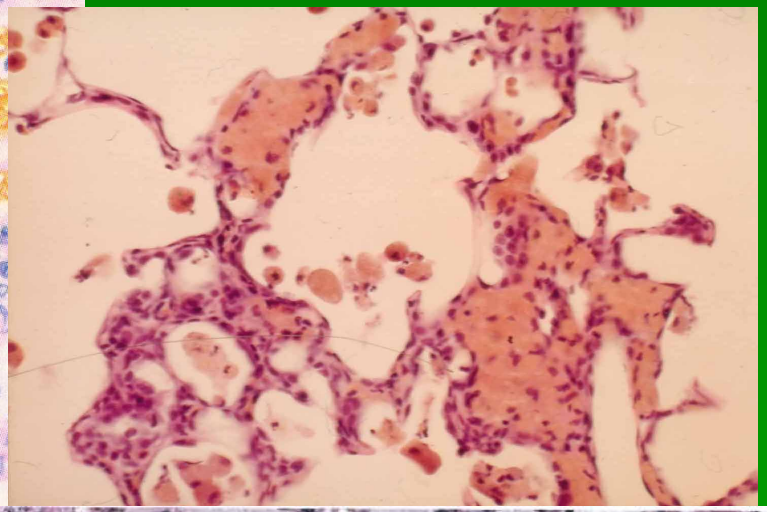

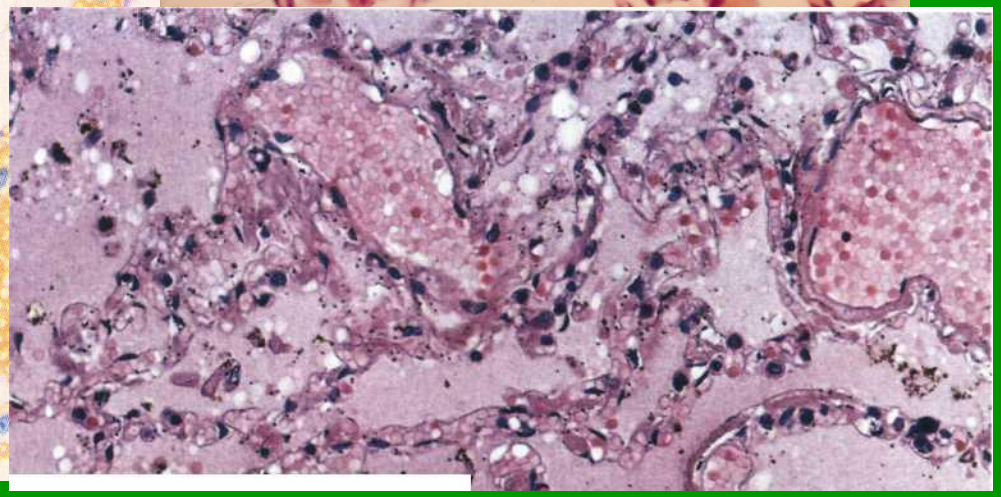

ХРОНИЧЕСКОЕ ВЕНОЗНОЕ ПОЛНОКРОВИЕ ПЕЧЕНИ – «МУСКАТНАЯ» ПЕЧЕНЬ

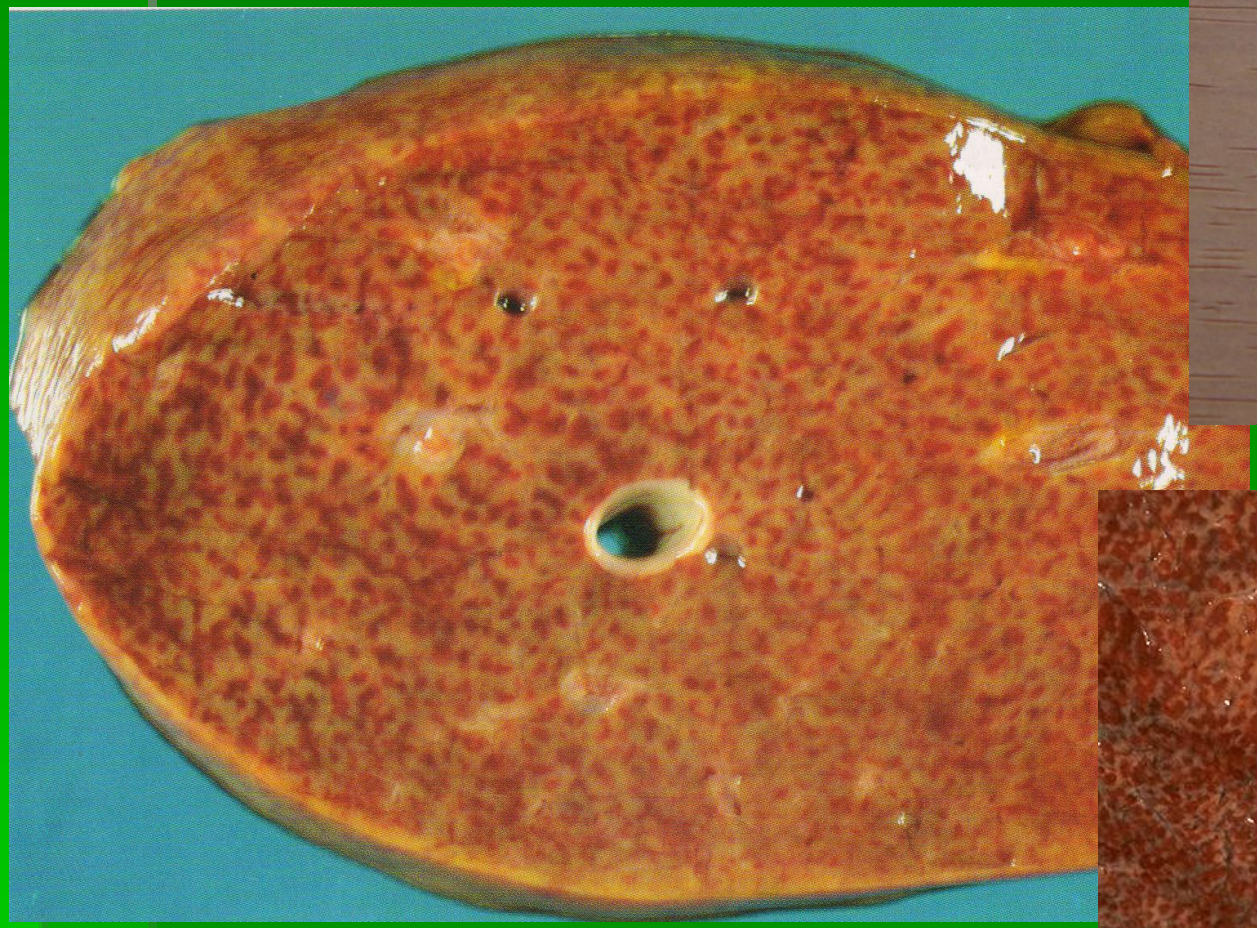

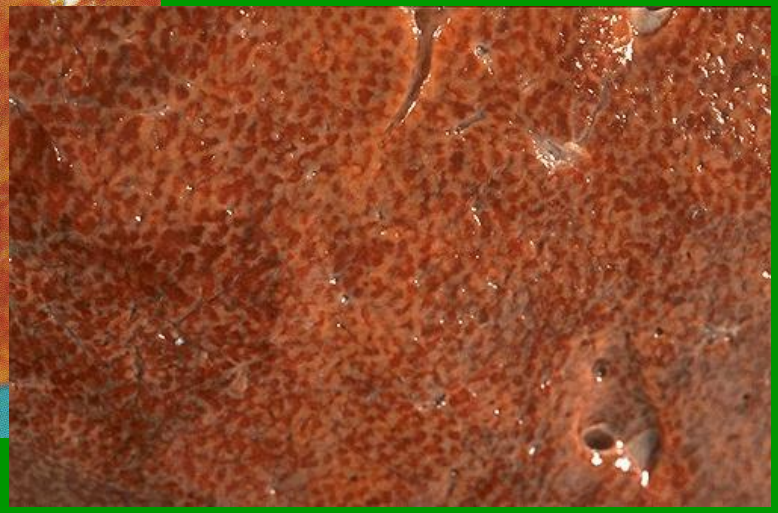

СИНДРОМ БАДДА-КИАРИ
(первичный тромбоз печеночных вен)

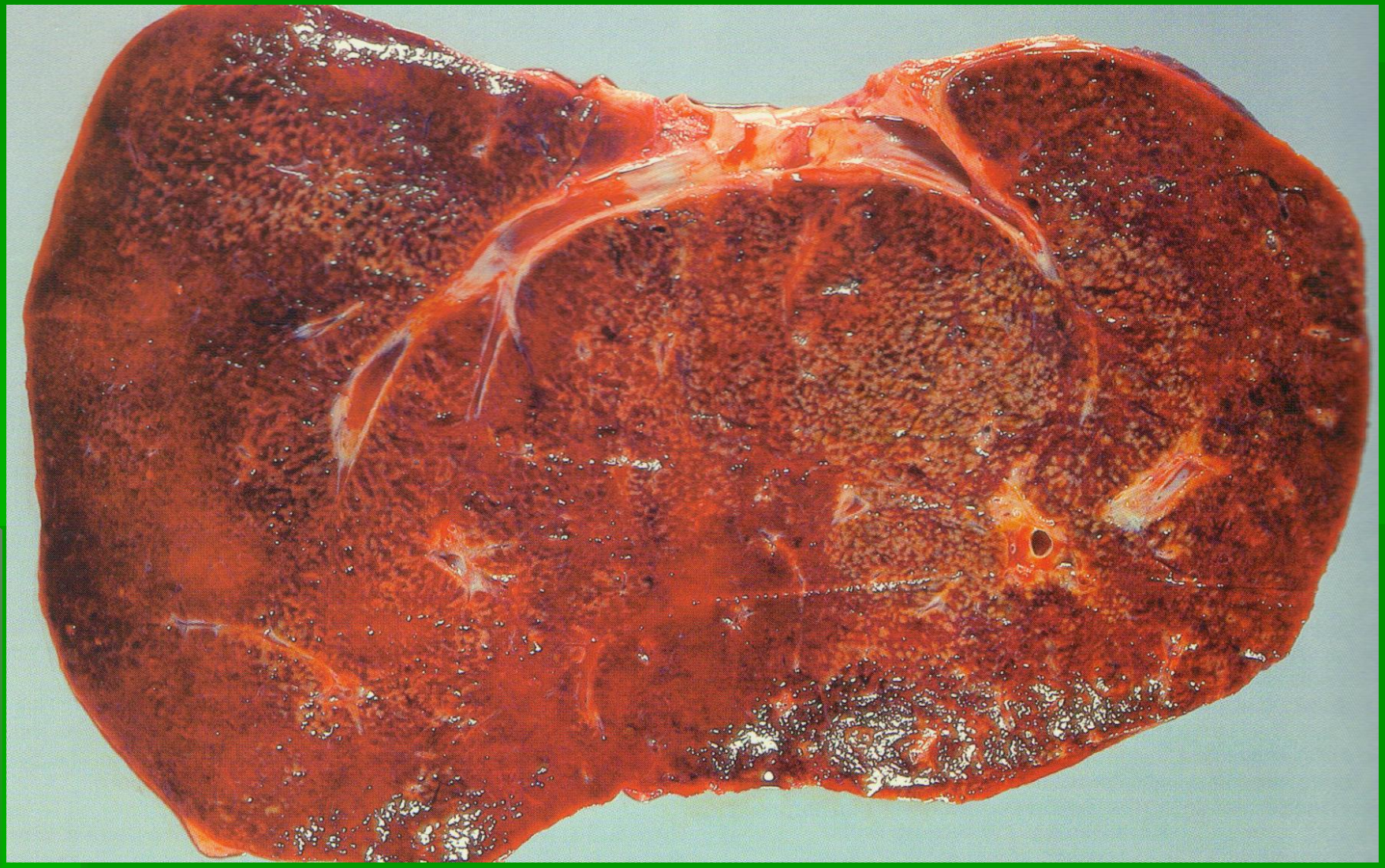

МОРФОЛОГИЯ «МУСКАТНОЙ» ПЕЧЕНИ

- Картина строения мускатного ореха на распиле
- Полнокровие вокруг центральных вен
- По периферии дольки – жировая дистрофия гепатоцитов
- «Капилляризация» синусоидов – капиллярно-паренхиматозный блок
- В финале – «мускатный» фиброз, реже – цирроз печени
- Развитие портальной гипертензии

ВЕНОЗНОЕ ПОЛНОКРОВИЕ ПЕЧЕНИ (окр. гематоксилином и эозином)

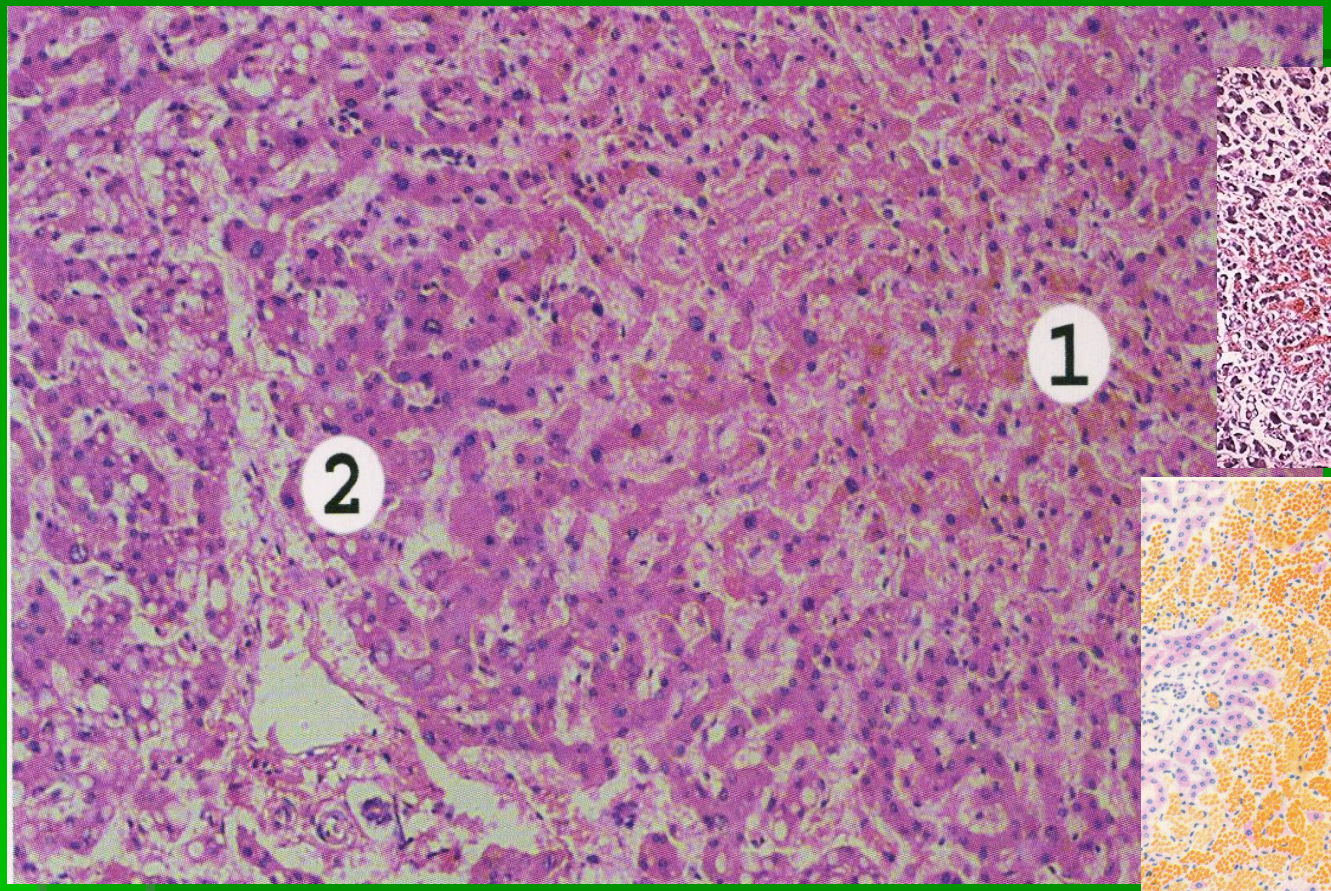

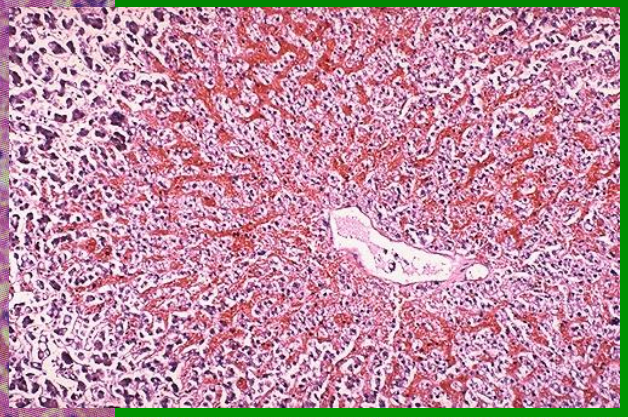

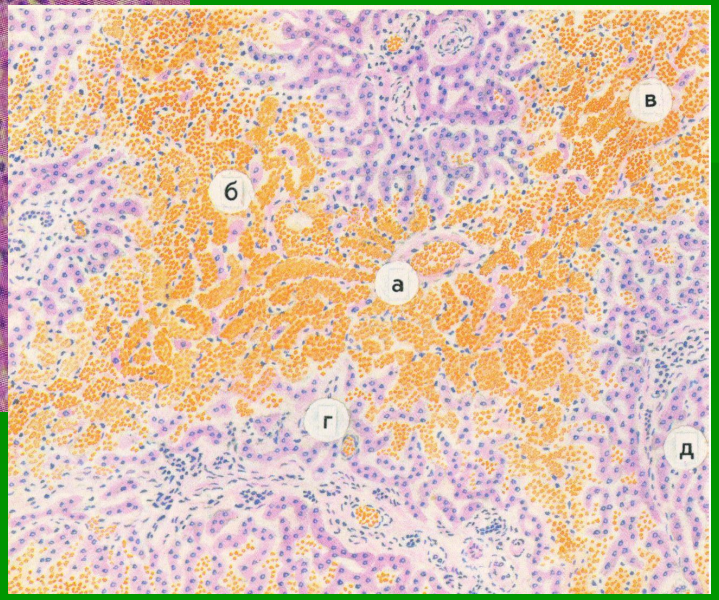

МУСКАТНЫЙ ФИБРОЗ ПЕЧЕНИ (электроннограмма)

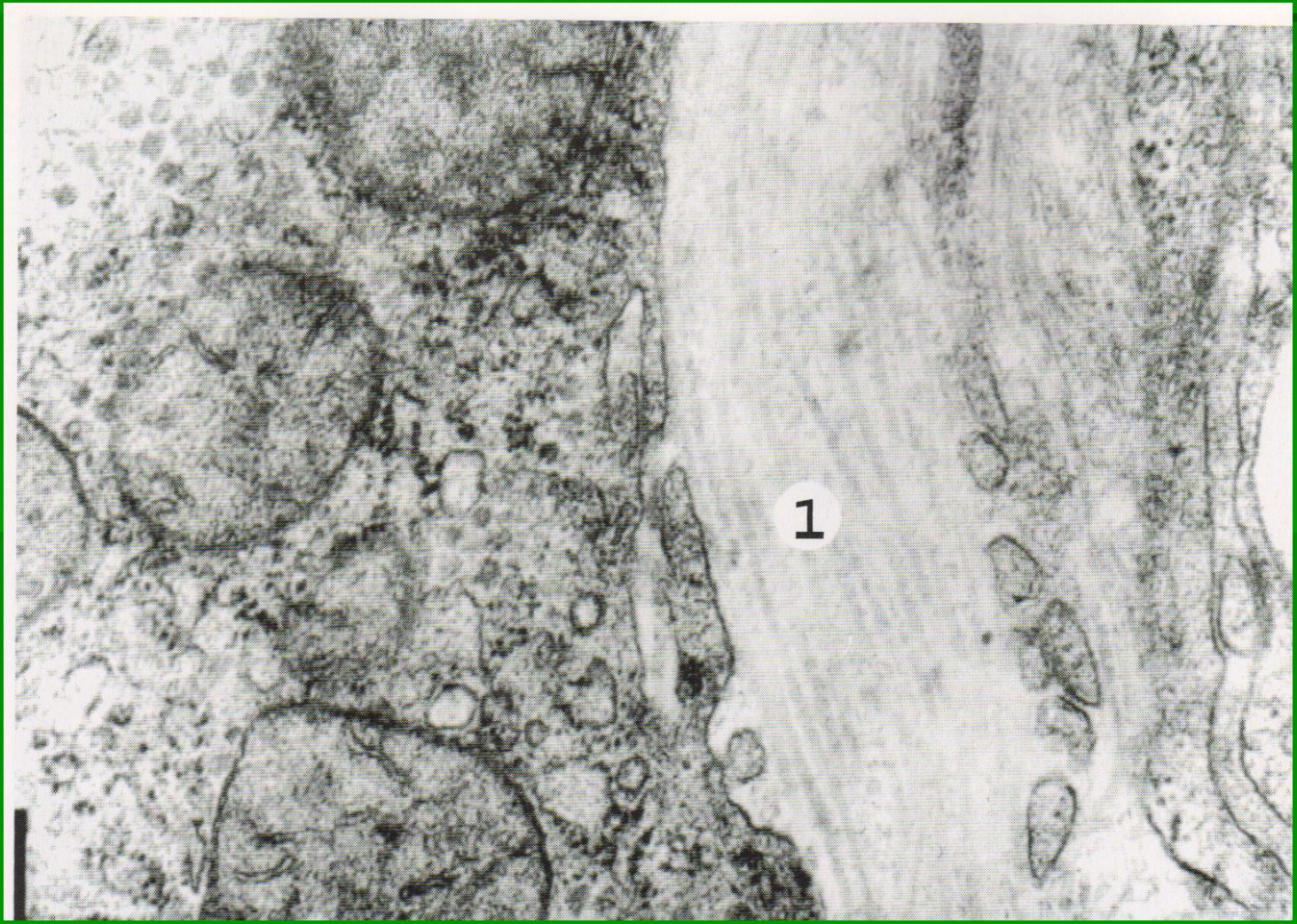

МОРФОЛОГИЯ ПОРТАЛЬНОЙ ГИПЕРТЕНЗИИ

- Вторичные и первичные поражения печени – цирроз, опухоли и пр.
- Асцит
- Спленомегалия
- Варикозное расширение вен порто-кавальных и кава-кавальных анастомозов
- Кровотечение из вен пищевода и геморроидальных вен

ВАРИКОЗНОЕ РАСШИРЕНИЕ ПОДКОЖНЫХ ВЕН ПЕРЕДНЕЙ БРЮШНОЙ СТЕНКИ ПРИ ЦИРРОЗЕ ПЕЧЕНИ

АСЦИТ ПРИ ЦИРРОЗЕ ПЕЧЕНИ

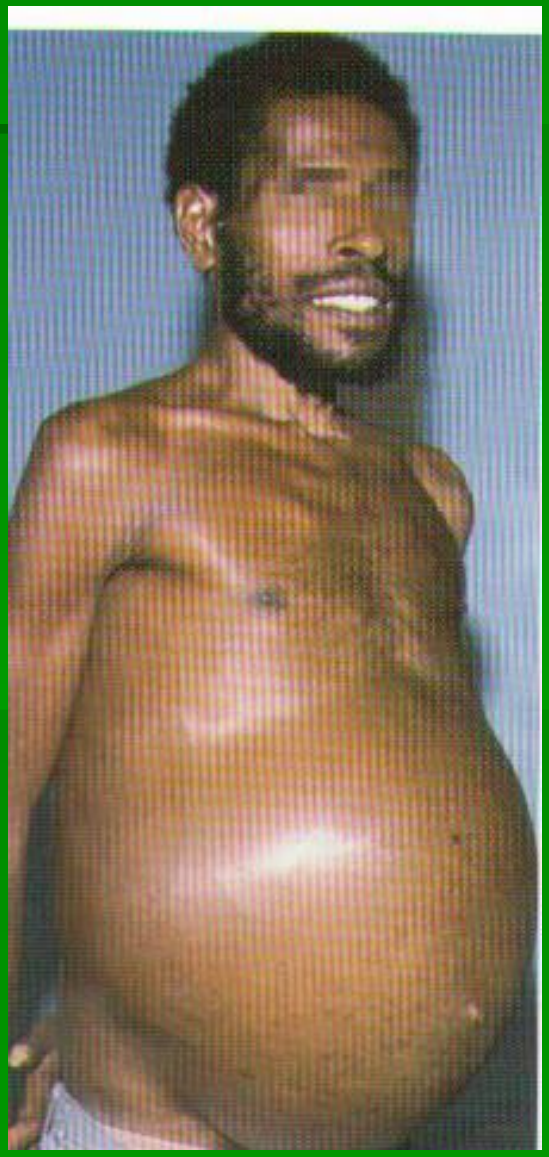

ВАРИКОЗНОЕ РАСШИРЕНИЕ ВЕН ПИЩЕВОДА. КРОВОТЕЧЕНИЕ

ХРОНИЧЕСКОЕ ВЕНОЗНОЕ ПОЛНОКРОВИЕ (БУРАЯ ИНДУРАЦИЯ) ЛЕГКИХ

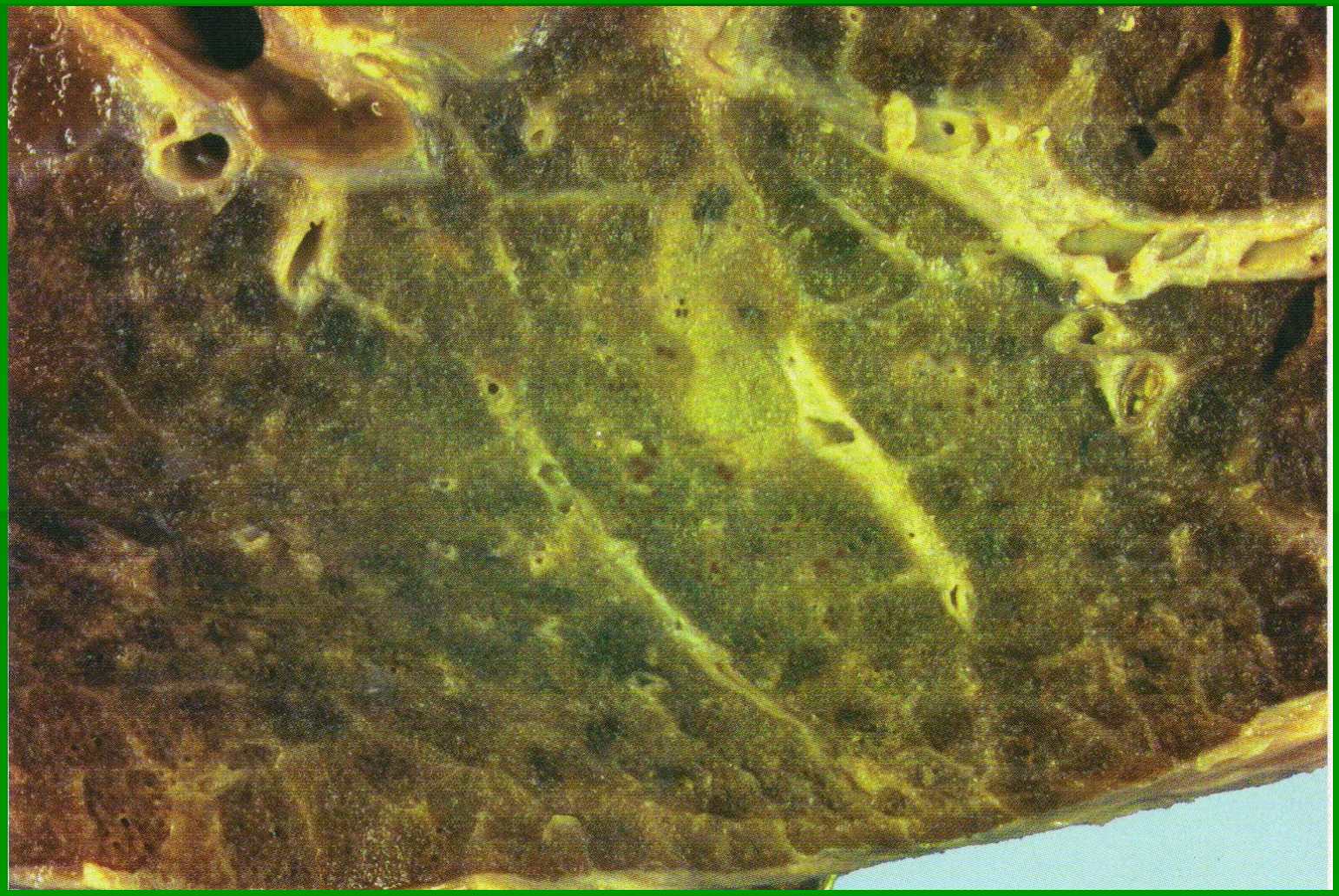

ХРОНИЧЕСКОЕ ВЕНОЗНОЕ ПОЛНОКРОВИЕ (БУРАЯ ИНДУРАЦИЯ) ЛЕГКИХ

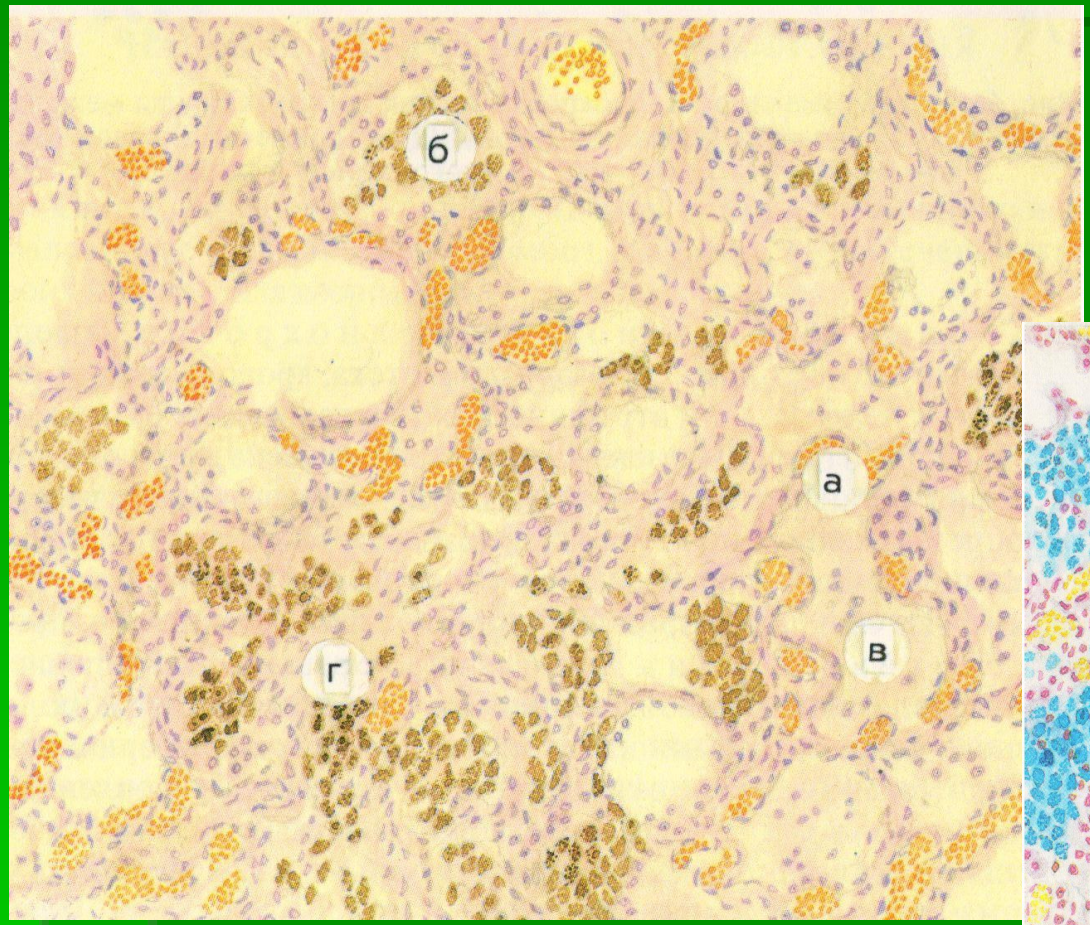

окр. гематоксилином и эозином

реакция Перлса

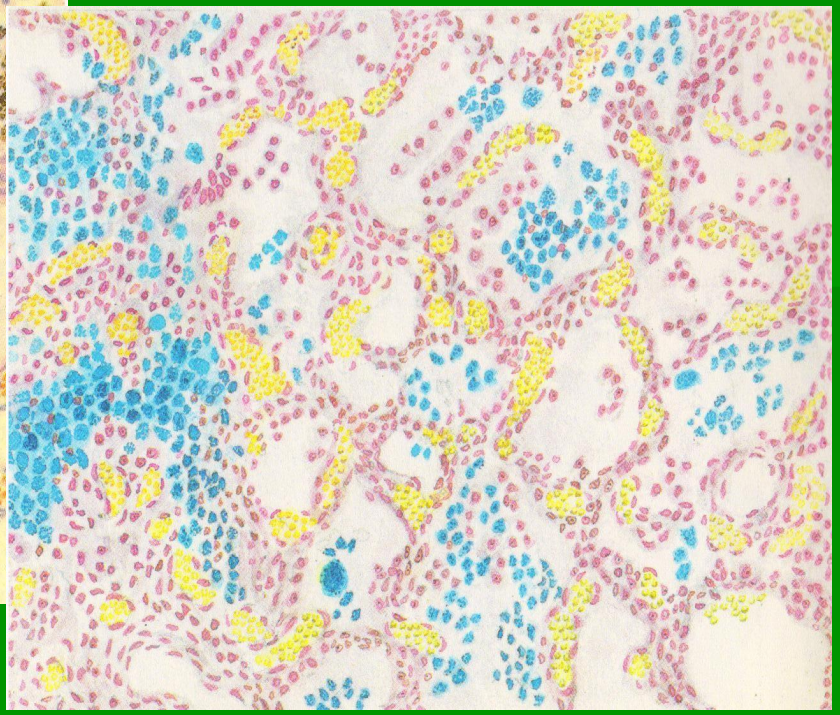

ХРОНИЧЕСКОЕ ВЕНОЗНОЕ ПОЛНОКРОВИЕ (БУРАЯ ИНДУРАЦИЯ) ЛЕГКИХ

МАЛОКРОВИЕ (ИШЕМИЯ) – УМЕНЬШЕНИЕ КРОВЕНАПОЛНЕНИЯ ТКАНИ, ОРГАНА, ЧАСТИ ТЕЛА В РЕЗУЛЬТАТЕ НЕДОСТАТОЧНОГО ПРИТОКА КРОВИ

- Результат – гипоксия или аноксия
- Острая ишемия – дистрофия и некроз
- Хроническая ишемия – атрофия и склероз
- Виды малокровия:

  - ангиоспастическое;
  - обтурационное;
  - компрессионное;
  - в результате перераспределения крови

ИШЕМИЧЕСКИЙ ИНФАРКТ СЕЛЕЗЕНКИ

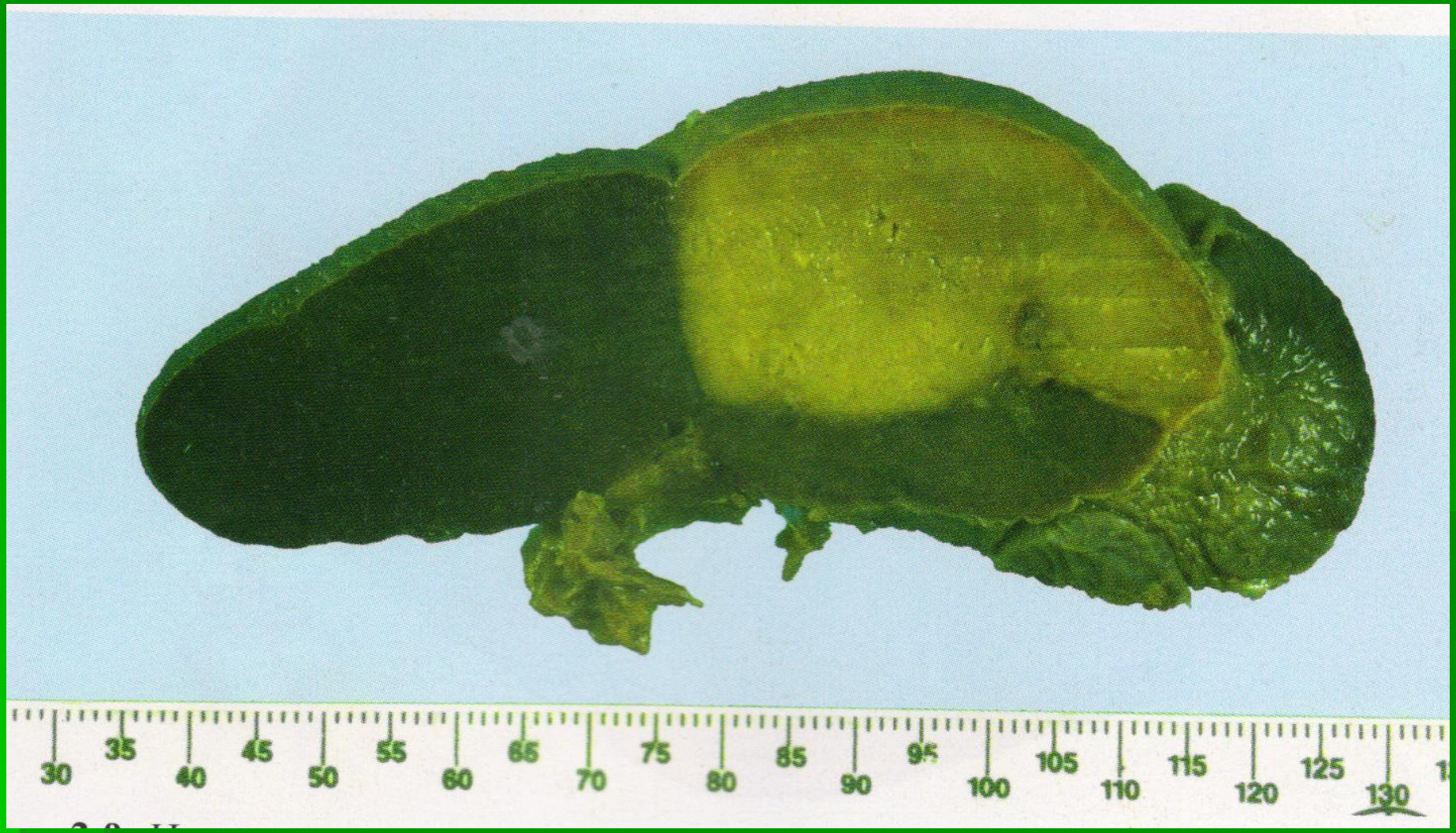

ИШЕМИЧЕСКИЙ ИНФАРКТ ПОЧКИ

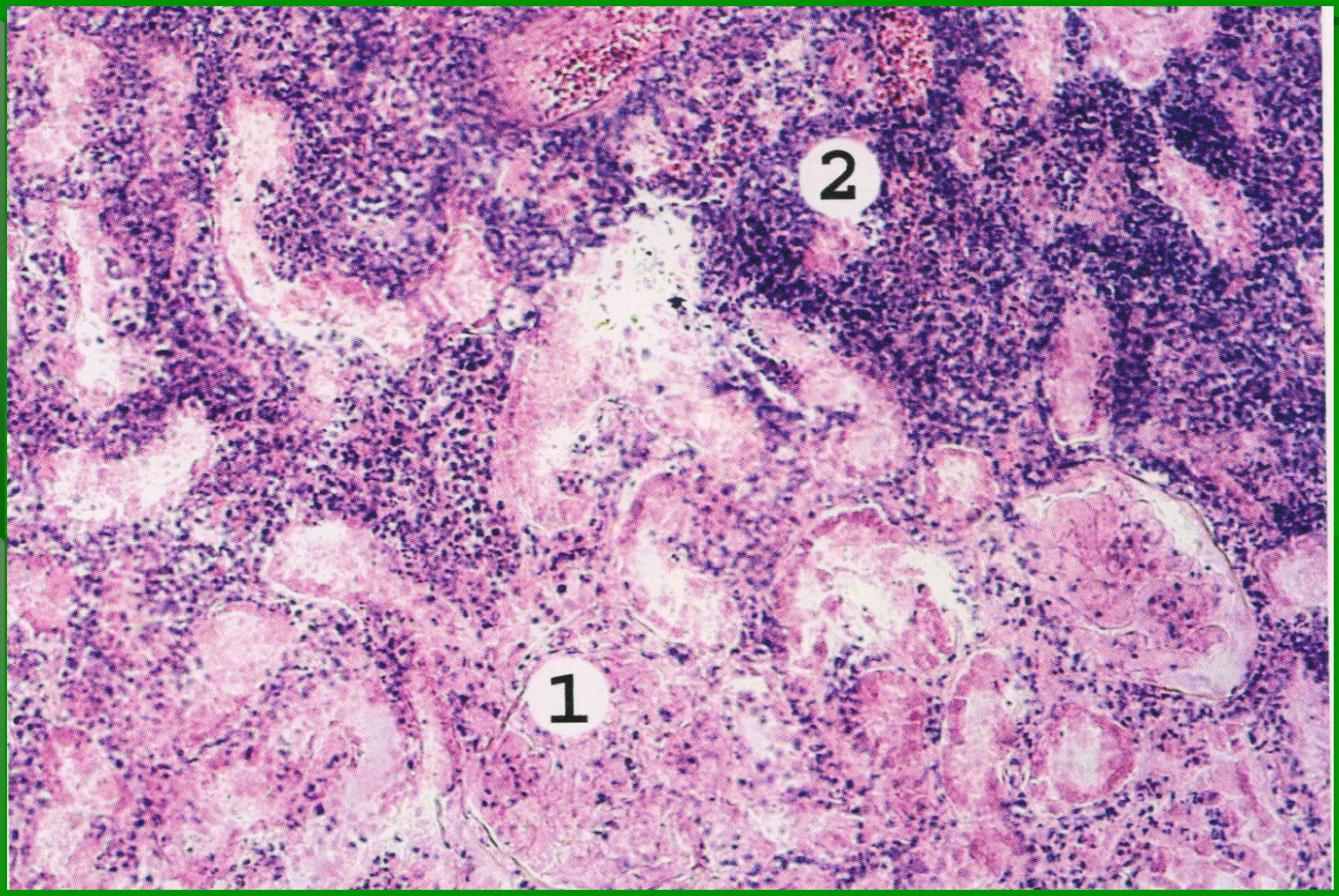

ГЕМОРРАГИЧЕСКИЙ ИНФАРКТ ЛЕГКОГО

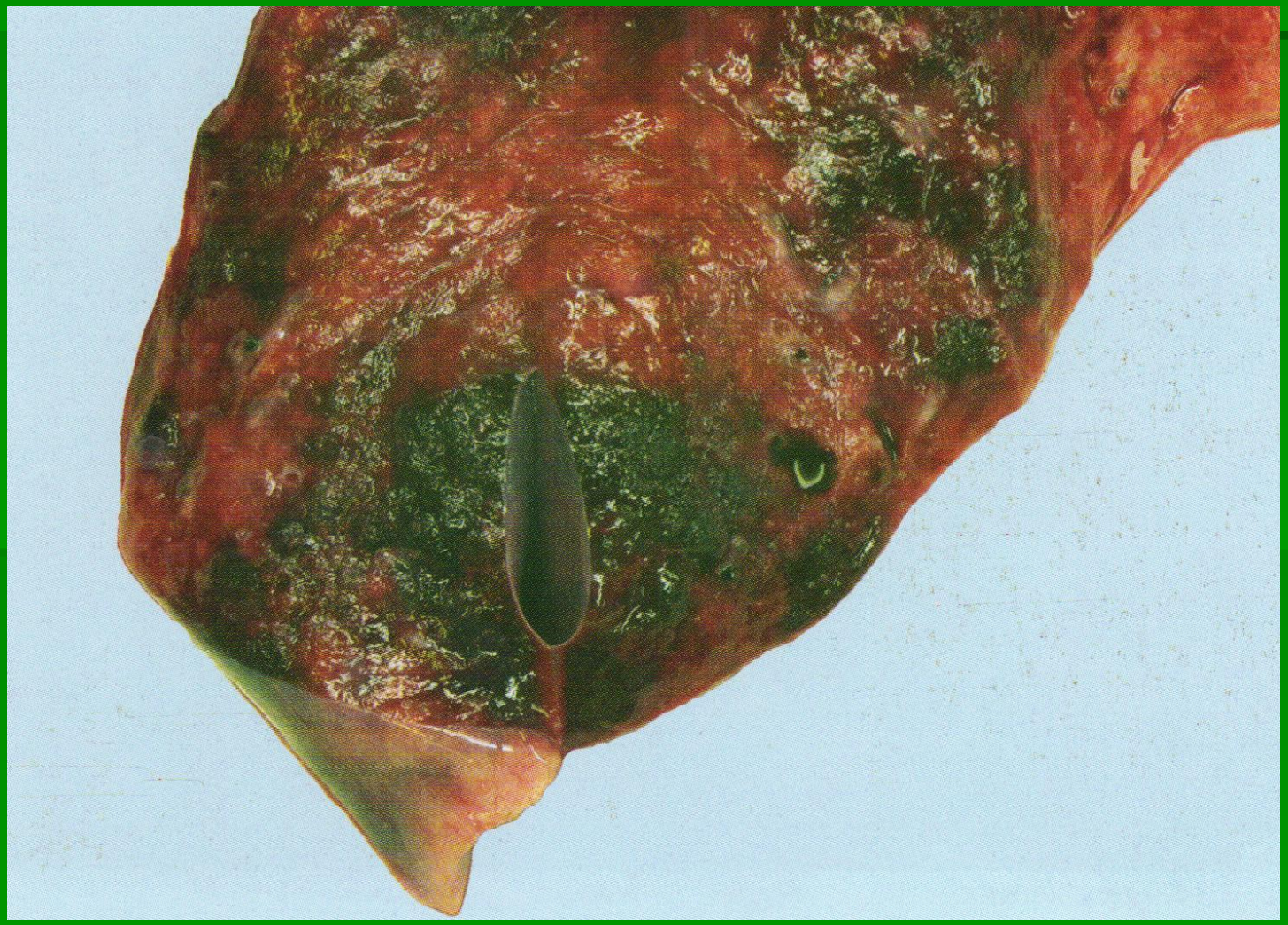

ГЕМОРРАГИЧЕСКИЙ ИНФАРКТ ЛЕГКОГО

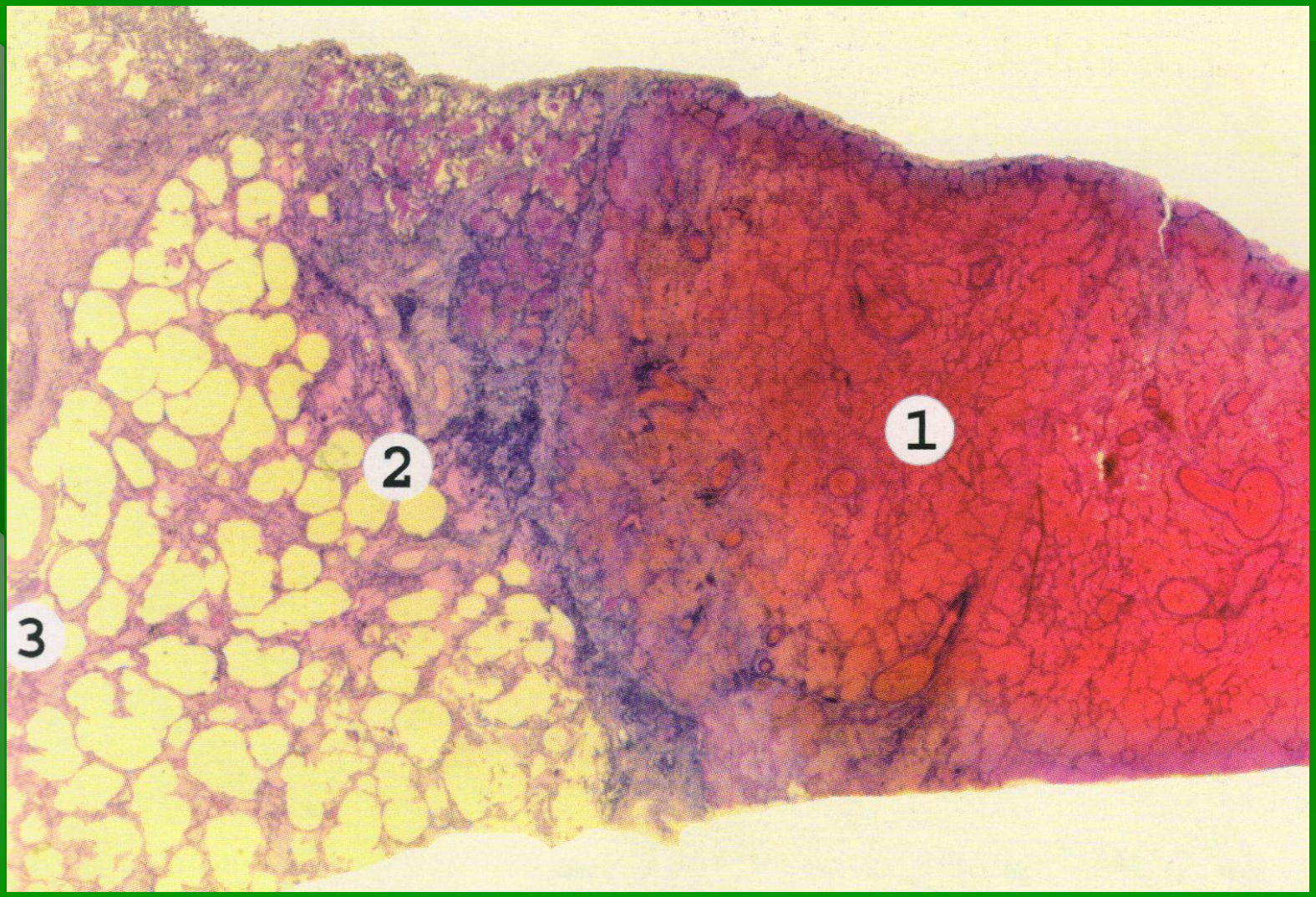

ИШЕМИЯ МИОКАРДА. ОТСУТСТВИЕ ГЛИКОГЕНА В ЗОНЕ ИШЕМИИ (ШИК-реакция)

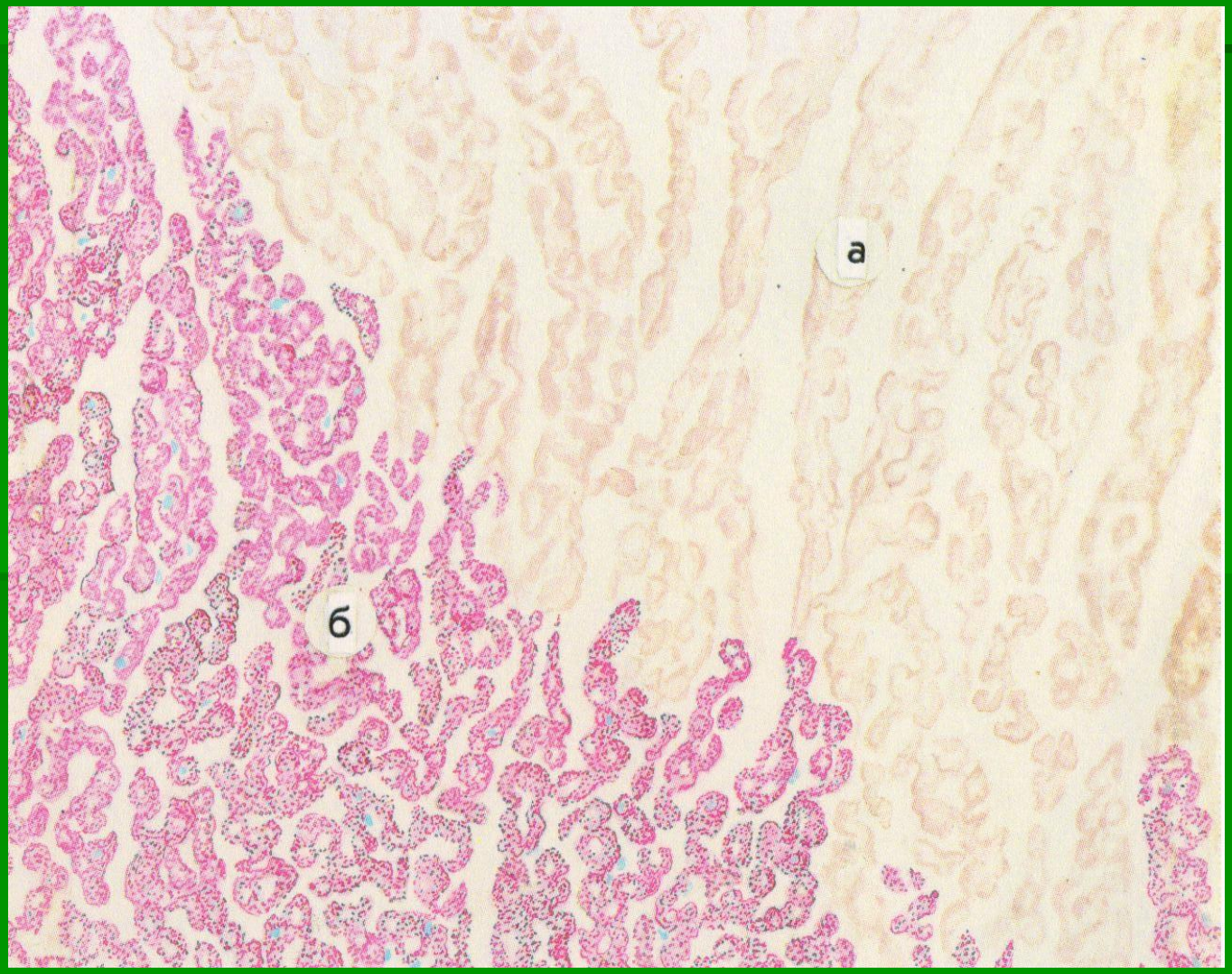

ИШЕМИЯ МИОКАРДА. ИСЧЕЗНОВЕНИЕ ГРАНУЛ ФОРМАЗАНА ИЗ МЫШЕЧНЫХ ВОЛОКОН ЗОНЫ ИШЕМИИ

(отсутствие ферментативной активности в этой зоне)

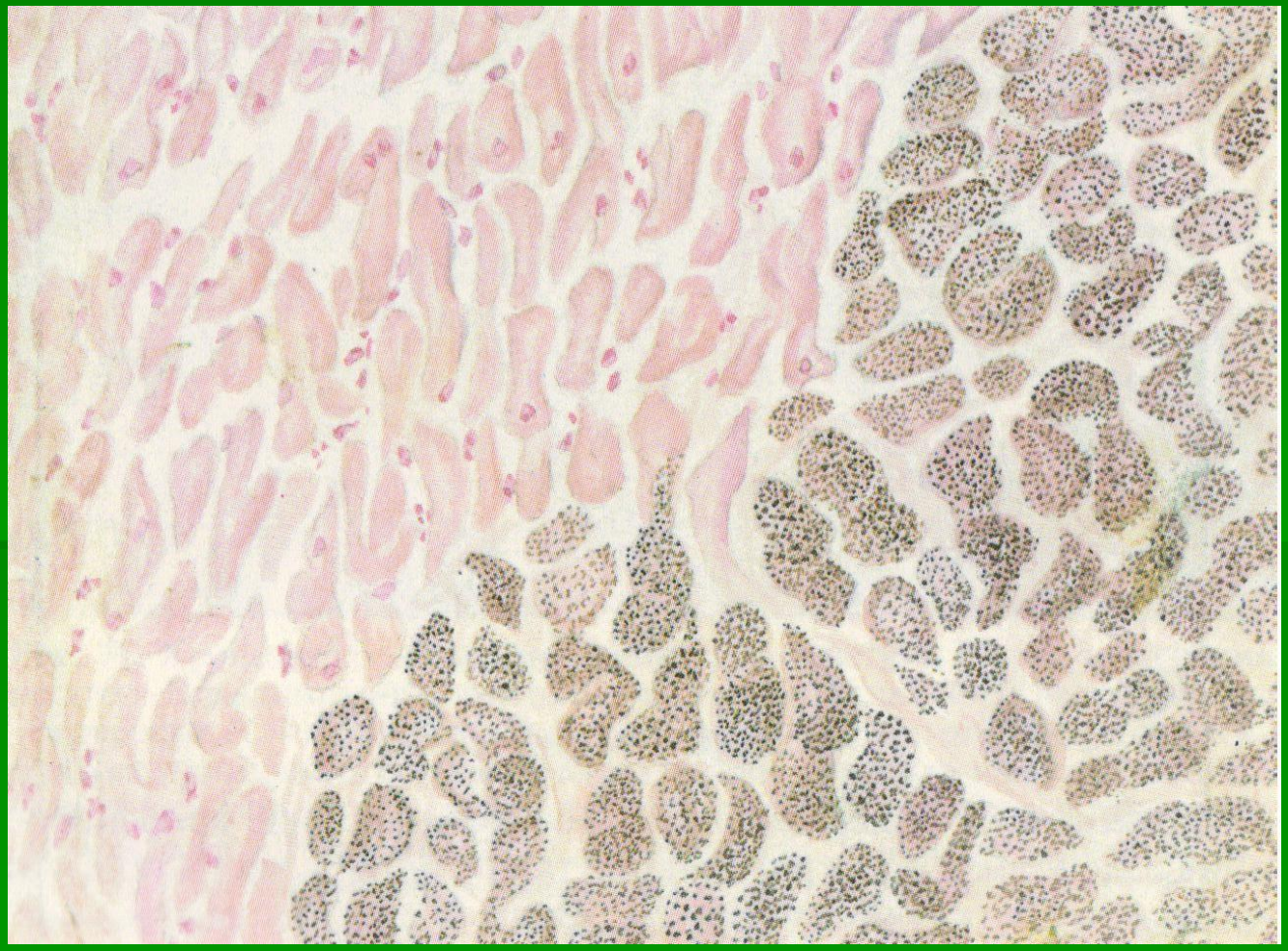

ИШЕМИЯ МИОКАРДА. НАБУХАНИЕ И ДЕСТРУКЦИЯ МИТОХОНДРИЙ

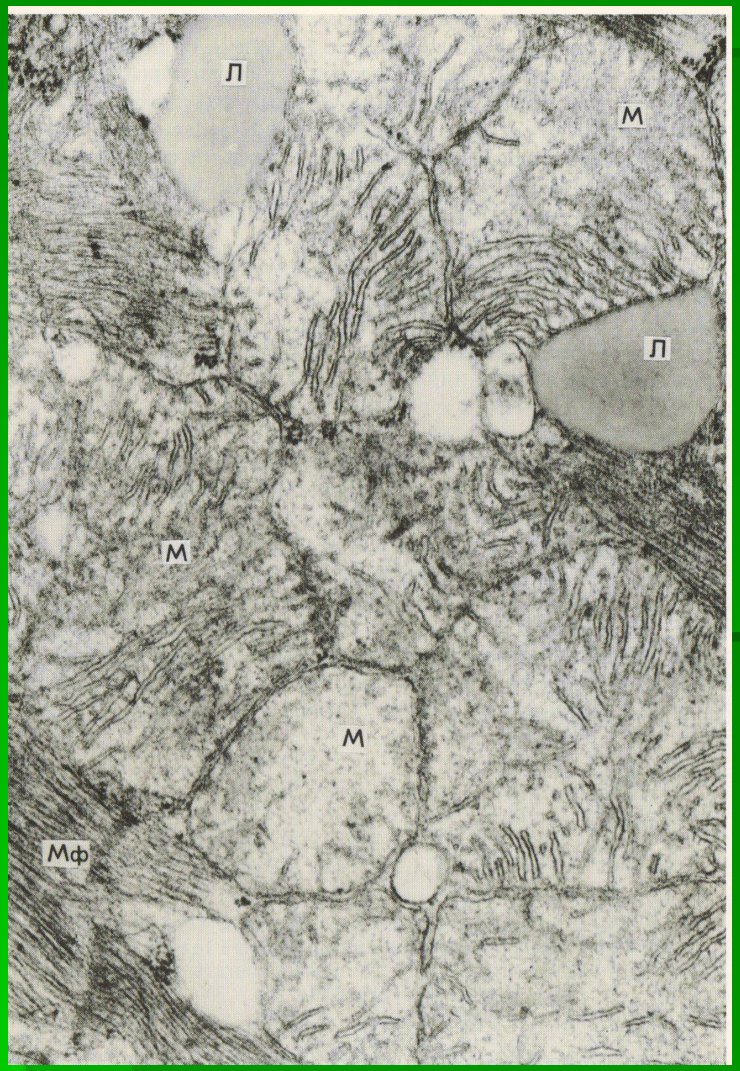

ГОМОГЕНИЗАЦИЯ МИОФИБРИЛЛ,
ОБРАЗОВАНИЕ ЖИРОВЫХ ВКЛЮЧЕНИЙ,
ИСЧЕЗНОВЕНИЕ ГРАНУЛ ГЛИКОГЕНА

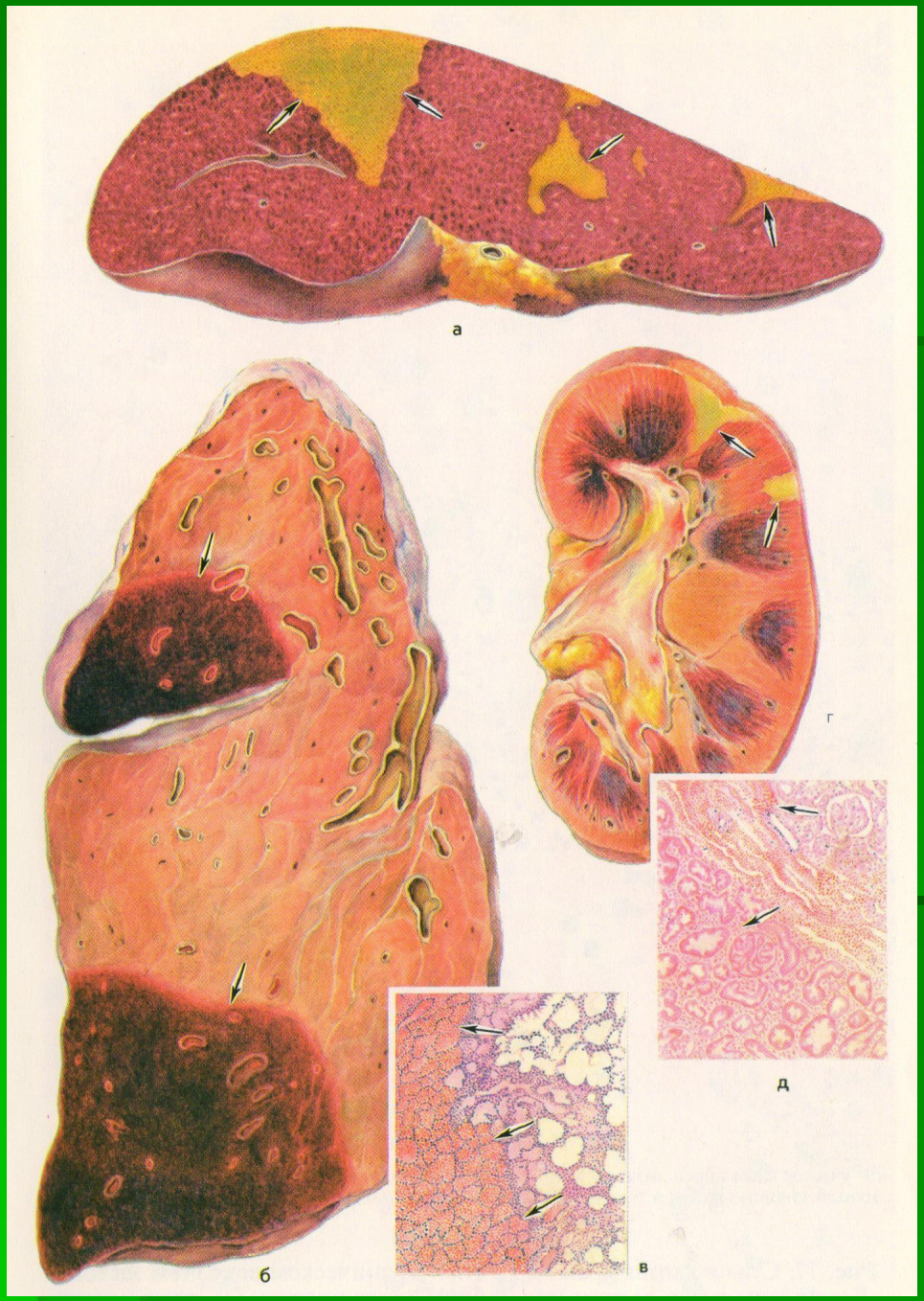

ИНФАРКТ

ОСТРЫЙ ИНФАРКТ МИОКАРДА

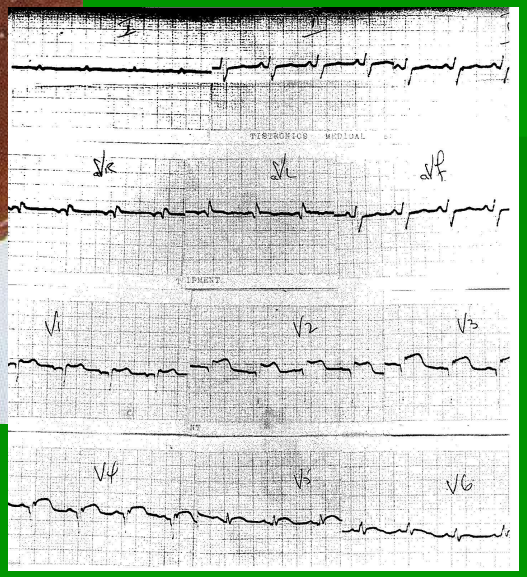

СУБЭНДОКАРДИАЛЬНЫЙ ИНФАРКТ МИОКАРДА

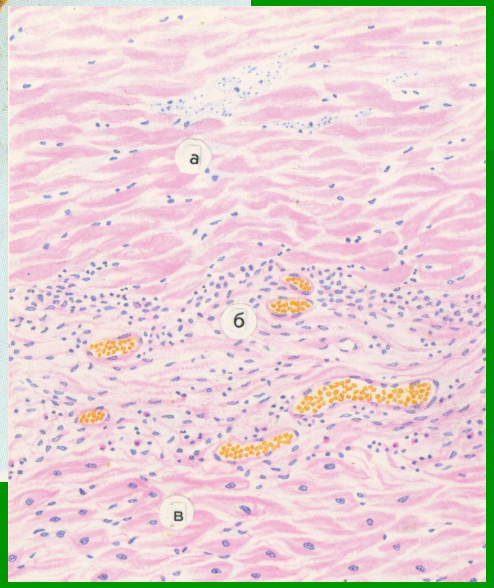

НАРУШЕНИЯ СОСУДИСТОЙ ПРОНИЦАЕМОСТИ – КРОВОТЕЧЕНИЕ, КРОВОИЗЛИЯНИЕ, ПЛАЗМАТИЧЕСКОЕ ПРОПИТЫВАНИЕ

Кровотечение (геморрагия) – выход крови из просвета кровеносного сосуда или полости сердца в окружающею среду (наружное кровотечение) или ткани и полости тела (внутреннее кровотечение)

Кровоизлияние – частный вид кровотечения, в результате которого кровь накапливается в тканях

ВИДЫ КРОВОИЗЛИЯНИЙ

- Гематома – скопление свернувшейся крови в тканях с формированием полости
- Геморрагическое пропитывание – инфильтрация без существенного разрушения ткани
- Кровоподтек – плоскостное кровоизлияние
- Петехии – точечные кровоизлияния на коже и слизистых оболочках
- Пурпура – более крупные кровоизлияния на коже и слизистых оболочках

СПЕЦИАЛЬНЫЕ ТЕРМИНЫ

- Гемоптоэ – кровохарканье
- Метроррагия – кровотечение из полости матки
- Гематометра – скопление крови в матке
- Мелена – кровь в кале
- Гематурия – кровь в моче
- Гемоперикард – скопление крови в перикарде
- Гемоторакс – скопление крови в грудной клетке
- Гемоперитонеум – кровь в брюшной полости
- Гемартроз – кровь в полости сустава

ПЕТЕХИАЛЬНЫЕ КРОВОИЗЛИЯНИЯ В КОНЪЮНКТИВЕ И ГЛАЗНОМ ДНЕ ПРИ БАКТЕРИАЛЬНОМ ЭНДОКАРДИТЕ

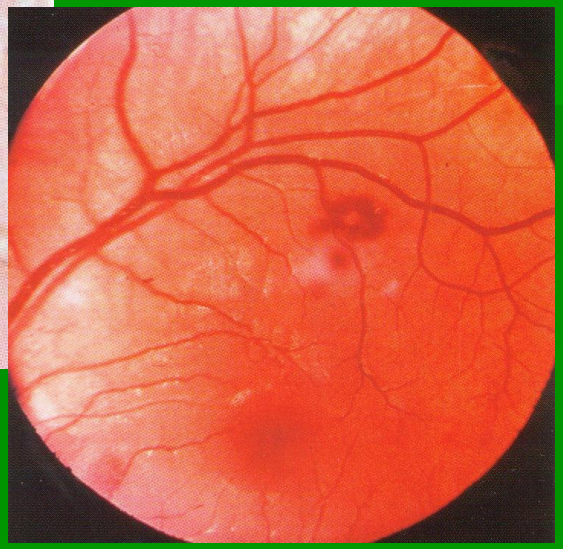

МНОЖЕСТВЕННЫЕ ПЕТЕХИАЛЬНЫЕ КРОВОИЗЛИЯНИЯ В ЭПИКАРДЕ ПРИ ЛЕЙКОЗЕ

МНОЖЕСТВЕННЫЕ КРОВОИЗЛИЯНИЯ В КОЖЕ ВЕРХНЕЙ КОНЕЧНОСТИ ПРИ ЛЕЙКОЗЕ (экхимозы)

МАССИВНОЕ ВНУТРИПЛЕВРАЛЬНОЕ КРОВОТЕЧЕНИЕ – ГЕМОТОРАКС

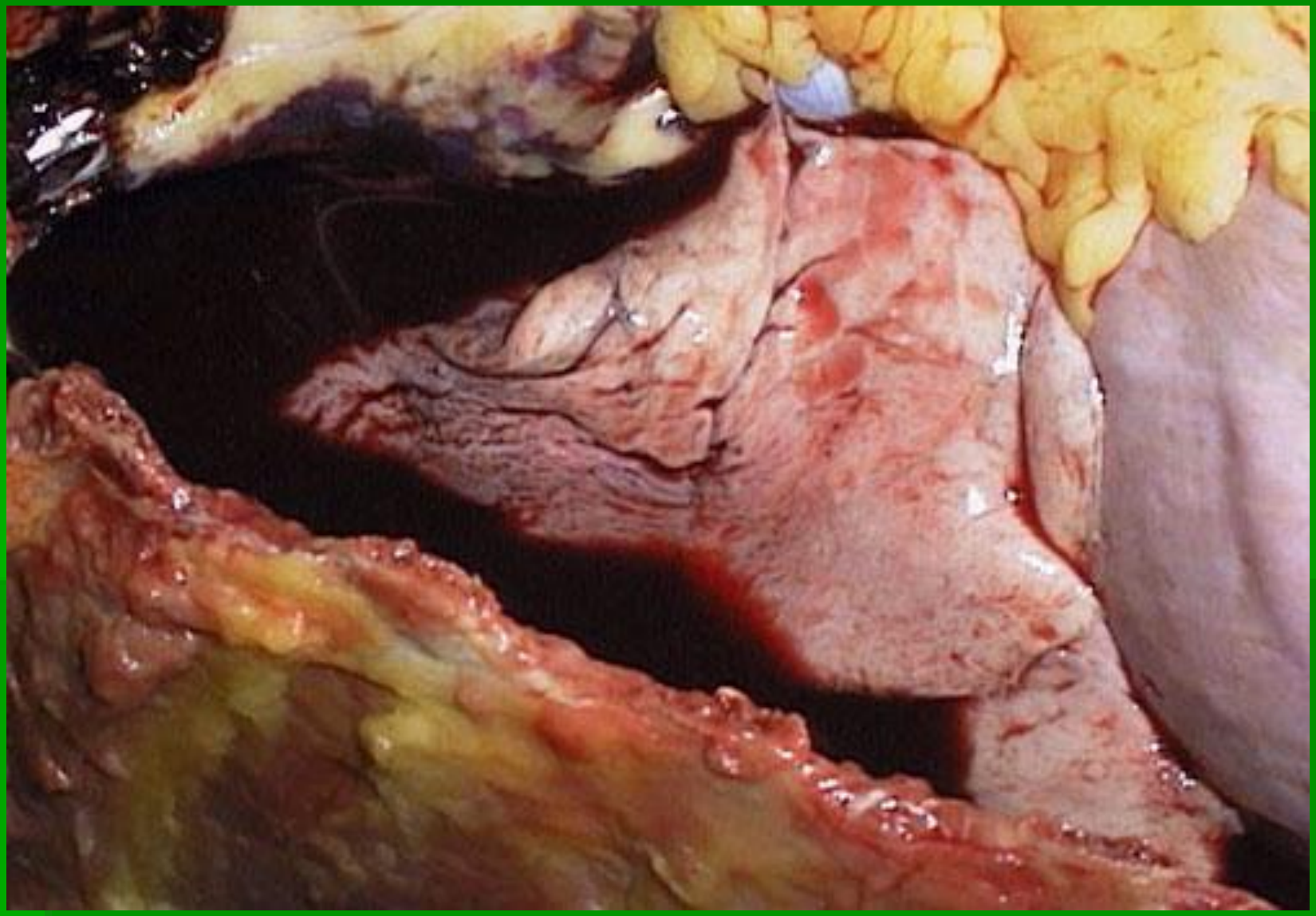

РАЗРЫВ СЕРДЦА И ТАМПОНАДА ПЕРИКАРДА – ГЕМОПЕРИКАРД

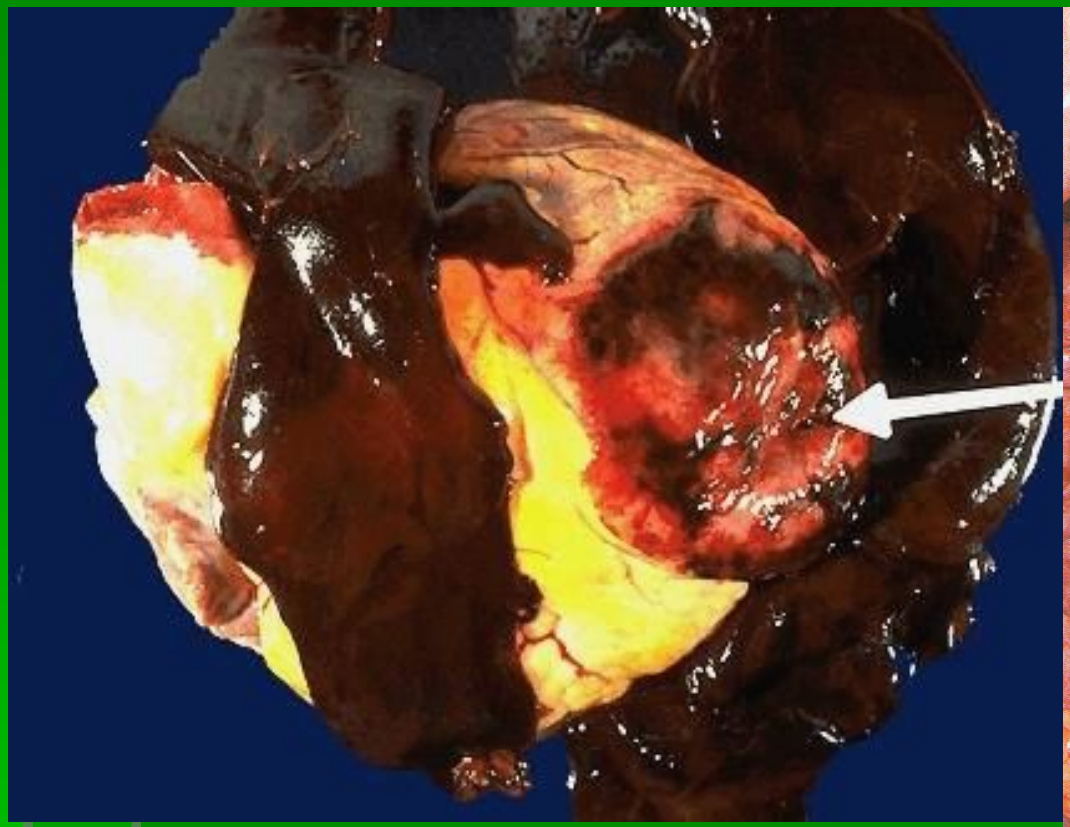

РАЗРЫВ АНЕВРИЗМЫ АРТЕРИИ ОСНОВАНИЯ ГОЛОВНОГО МОЗГА С КРОВОТЕЧЕНИЕМ

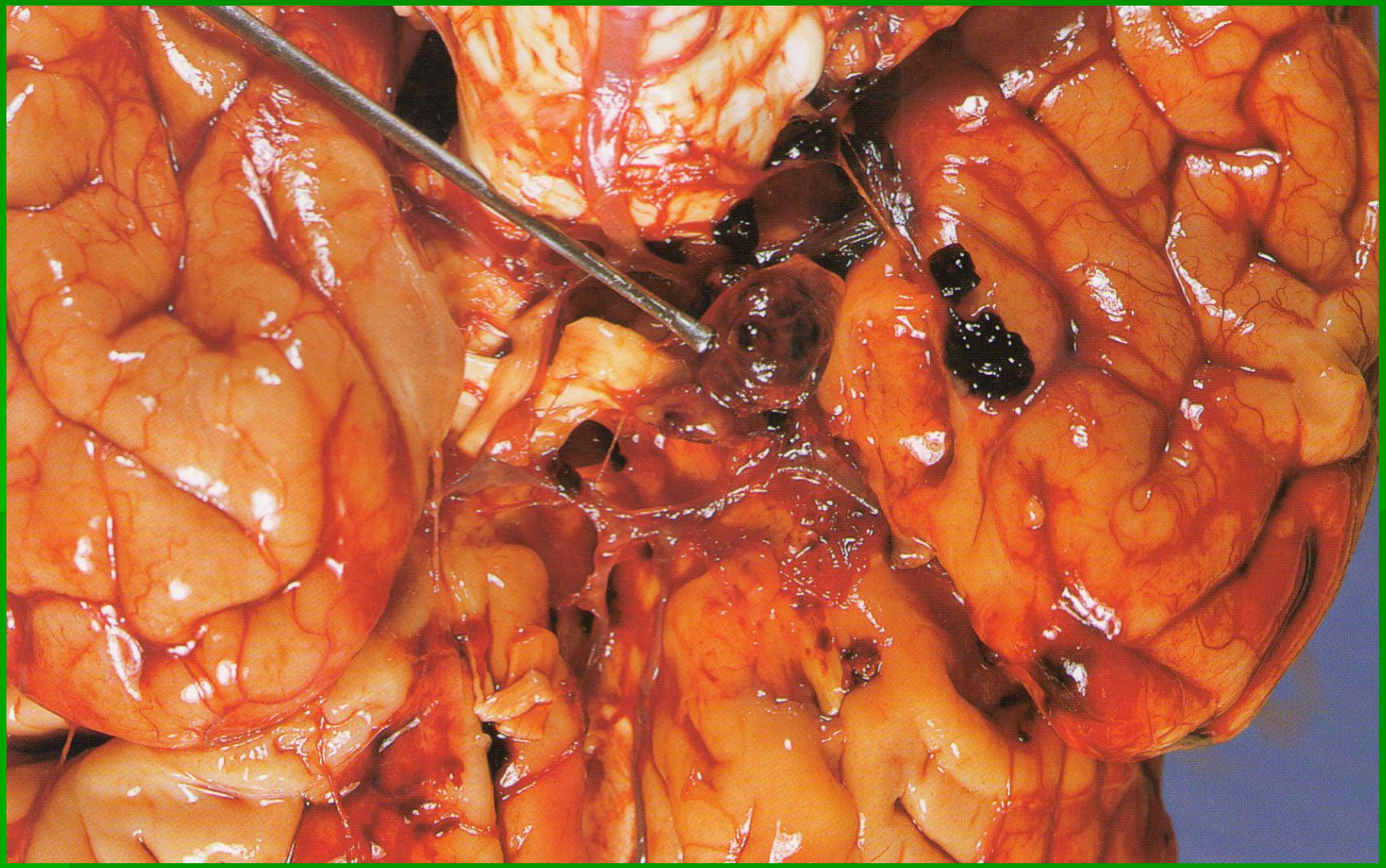

КРОВОИЗЛИЯНИЕ В МОЗГ (ГЕМАТОМА) С ПРОРЫВОМ В ЖЕЛУДОЧКИ

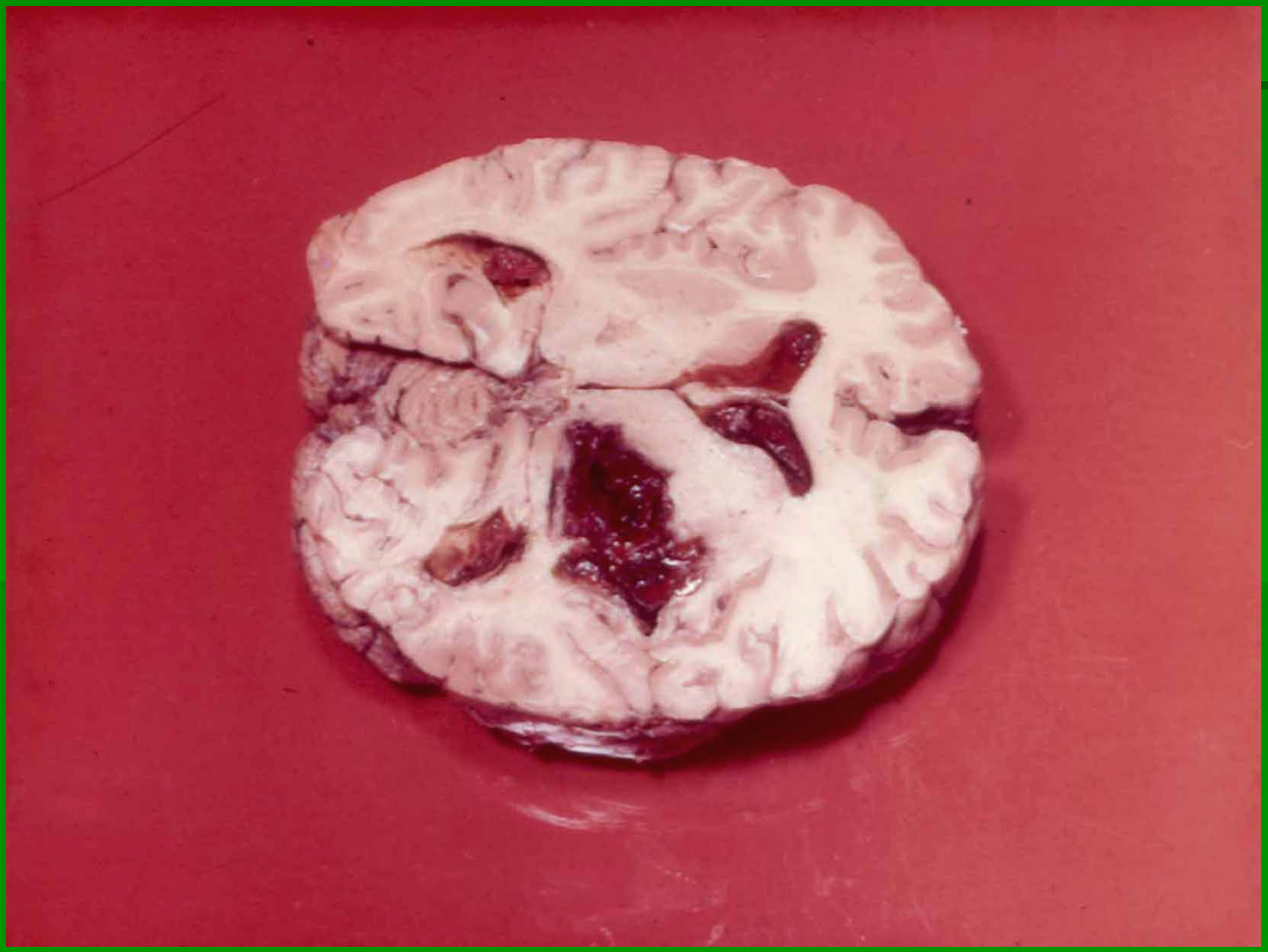

КРОВОИЗЛИЯНИЕ ТИПА ГЕМАТОМЫ В МОЗЖЕЧОК

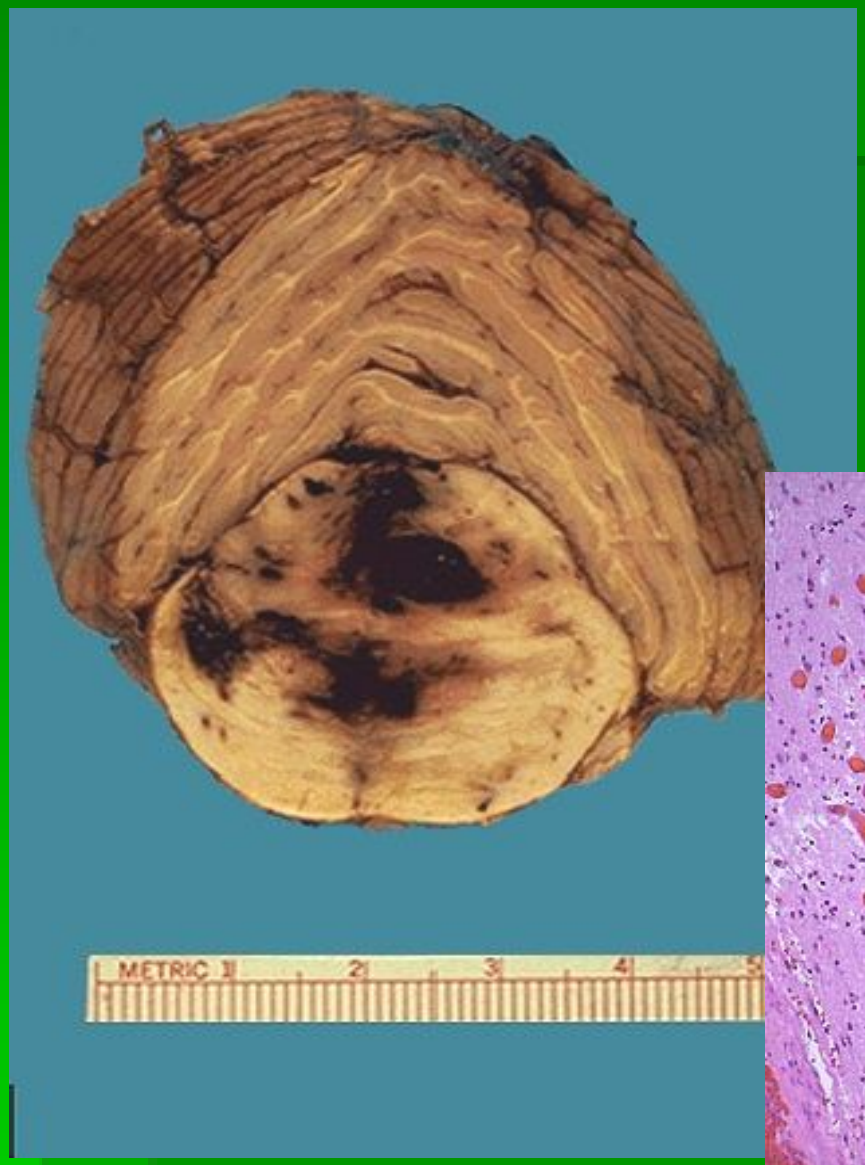

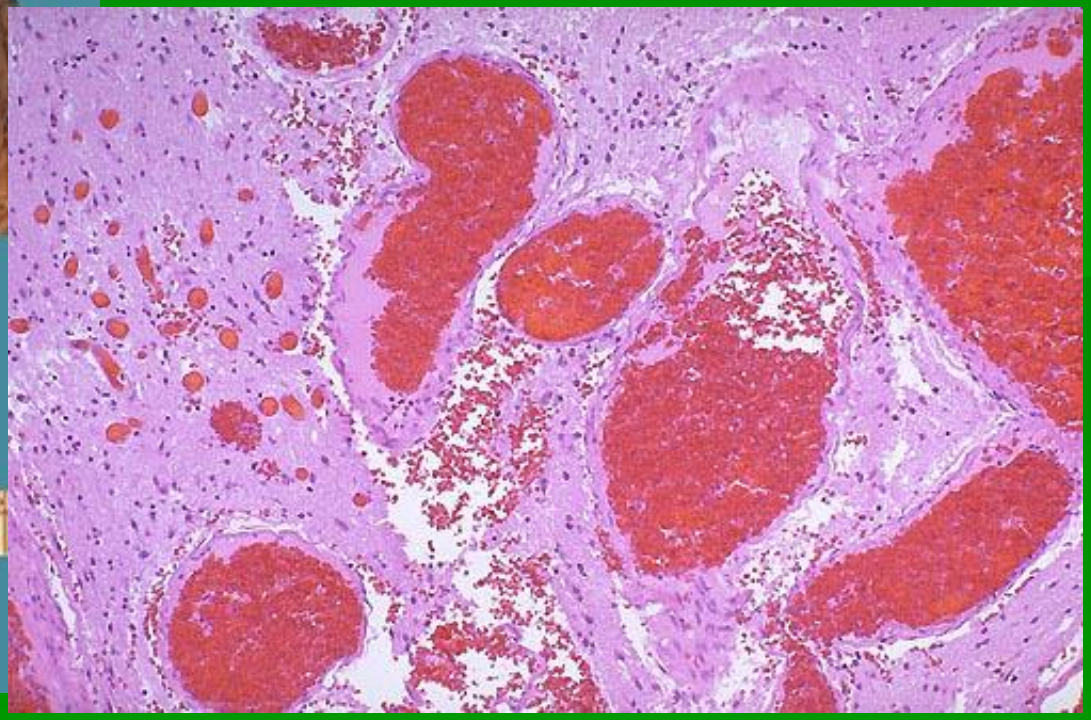

КРОВОИЗЛИЯНИЕ В МОЗГОВОЕ ВЕЩЕСТВО НАДПОЧЕЧНИКА ТИПА ГЕМОРРАГИЧЕСКОГО ПРОПИТЫВАНИЯ

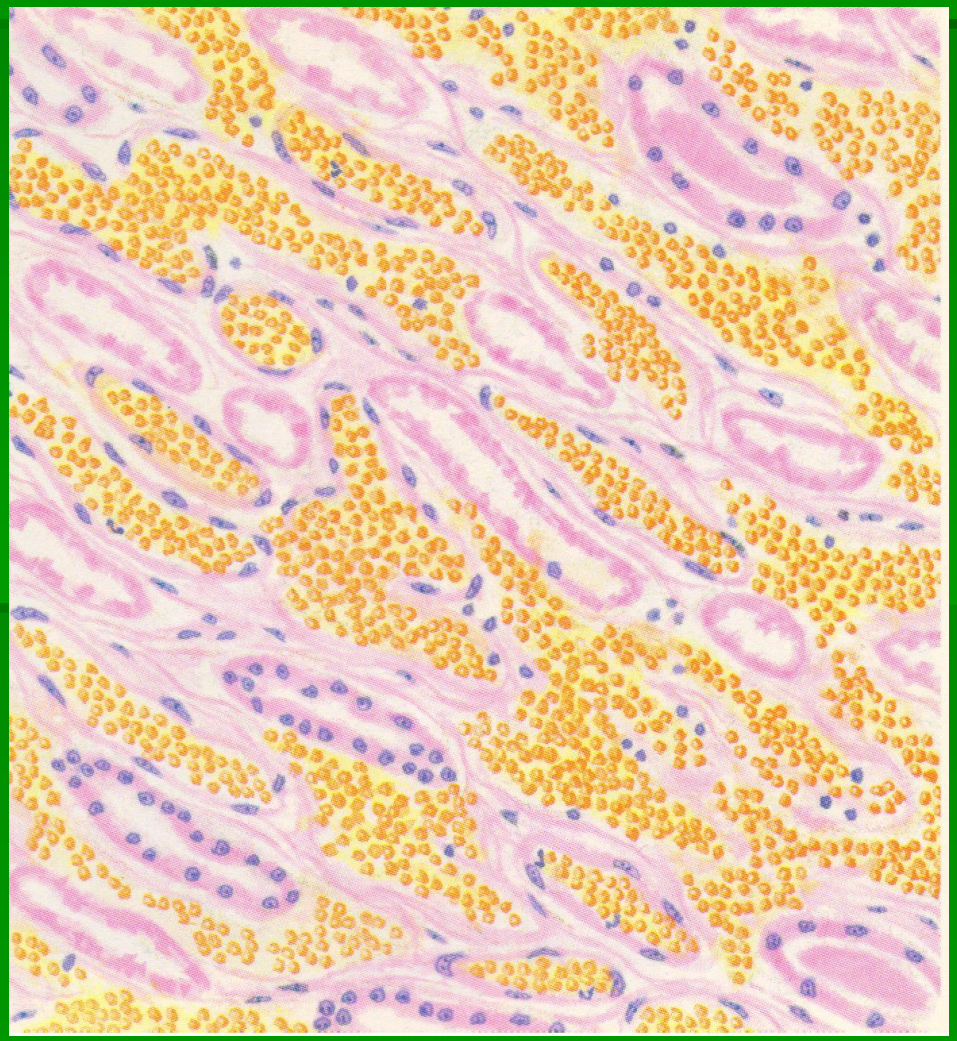

СИНДРОМ УОТЕРХАУЗА-ФРИДЕРИКСЕНА

ПЛАЗМАТИЧЕСКОЕ ПРОПИТЫВАНИЕ

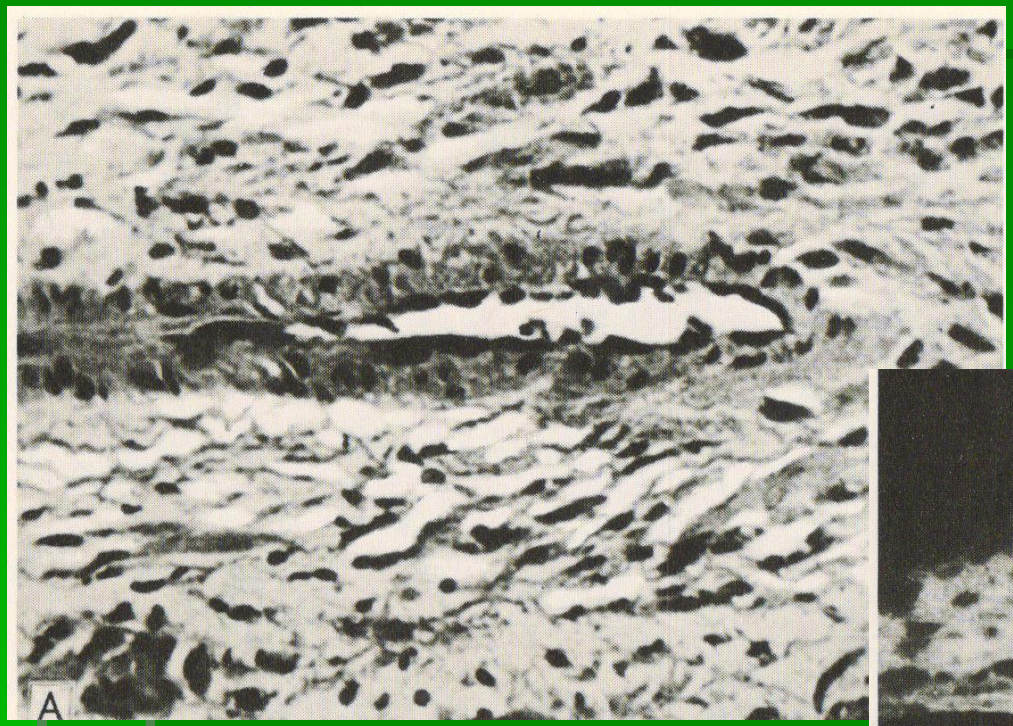

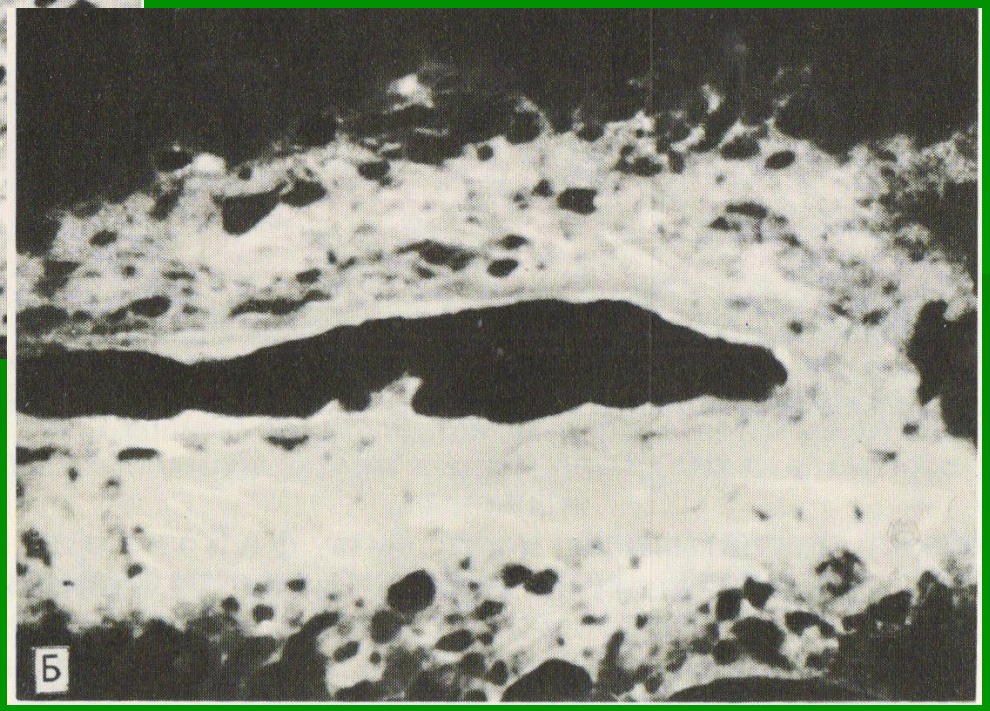

СЕРДЕЧНО-СОСУДИСТАЯ НЕДОСТАТОЧНОСТЬ (ССН)

- **Сердечная недостаточность – патологическое состояние, обусловленное неспособностью сердца обеспечить адекватное кровоснабжение органов и тканей**
- **Сосудистая недостаточность – патологическое состояние, характеризующееся снижением тонуса гладкой мускулатуры сосудистой стенки, развитием артериальной гипотензии (коллапса), нарушением венозного возврата и поступлением крови из депо**
- **Сердечно-сосудистая недостаточность – патологическое состояние, в основе которого лежит сочетание сердечной и сосудистой недостаточности**

СЕРДЕЧНО-СОСУДИСТАЯ НЕДОСТАТОЧНОСТЬ (ССН)

- Острая и хроническая
- Правожелудочковая, левожелудочковая, тотальная
- Сердечно-сосудистая недостаточность – венозное полнокровие, отек, «синюха», индурация внутренних органов

ОСТРАЯ СЕРДЕЧНО-СОСУДИСТАЯ НЕДОСТАТОЧНОСТ Ь

- Левожелудочковая (инфаркт миокарда, миокардит и пр.) – острое венозное полнокровие внутренних органов, отек легких, стаз
- Правожелудочковая (ТЭЛА, пневмонэктомия и пр.) – резкое повышение артериального давления в малом круге, развитие острого легочного сердца (дилятация правых отделов сердца)

ОТЕК ЛЕГКИХ – ПРОЯВЛЕНИЕ ОСТРОЙ ЛЕВОЖЕЛУДОЧКОВОЙ НЕДОСТАТОЧНОСТИ

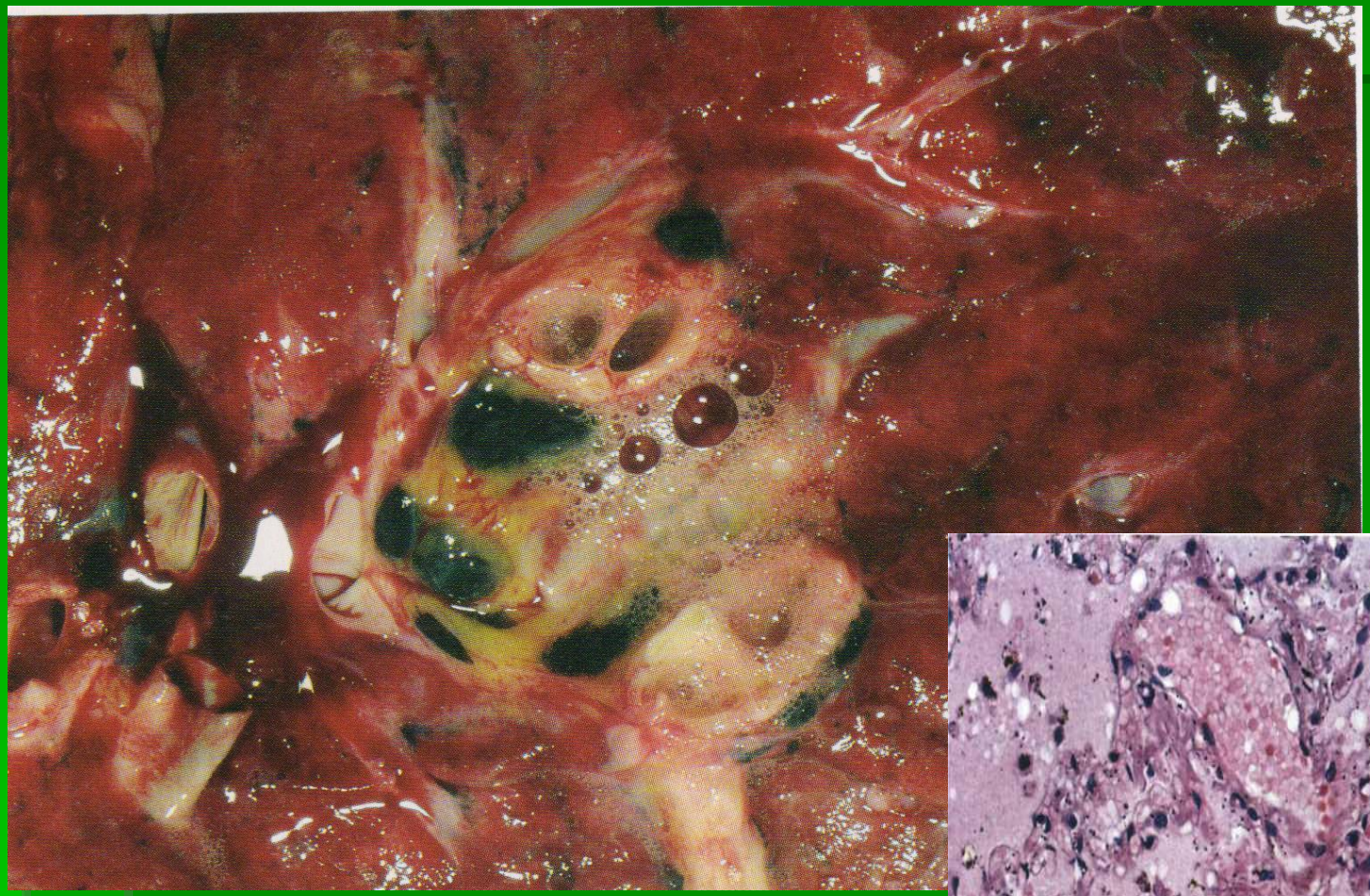

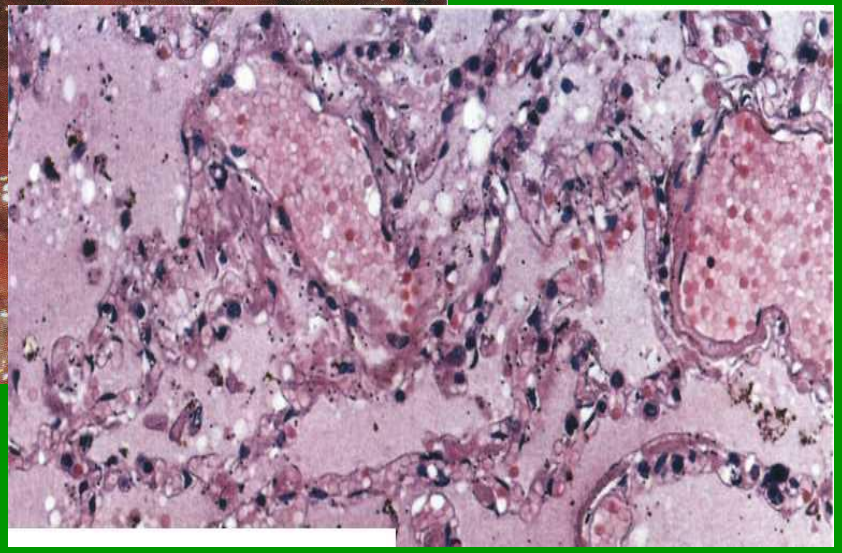

ХРОНИЧЕСКАЯ ЛЕВОЖЕЛУДОЧКОВАЯ СЕРДЕЧНАЯ НЕДОСТАТОЧНОСТЬ

- Снижение сердечного выброса, вазоконстрикция, гипертония и венозный застой в малом круге, гемосидероз и бурая индурация легких
- Этиология – ИБС, пороки сердца, миокардиты, ГБ, кардиомиопатия и пр.
- Фаза компенсации и декомпенсации.
- В фазе декомпенсации развивается тотальная сердечная недостаточность с застоем в большом круге кровообращения

БУРАЯ ИНДУРАЦИЯ ЛЕГКИХ
(окр. гематоксилином и эозином)

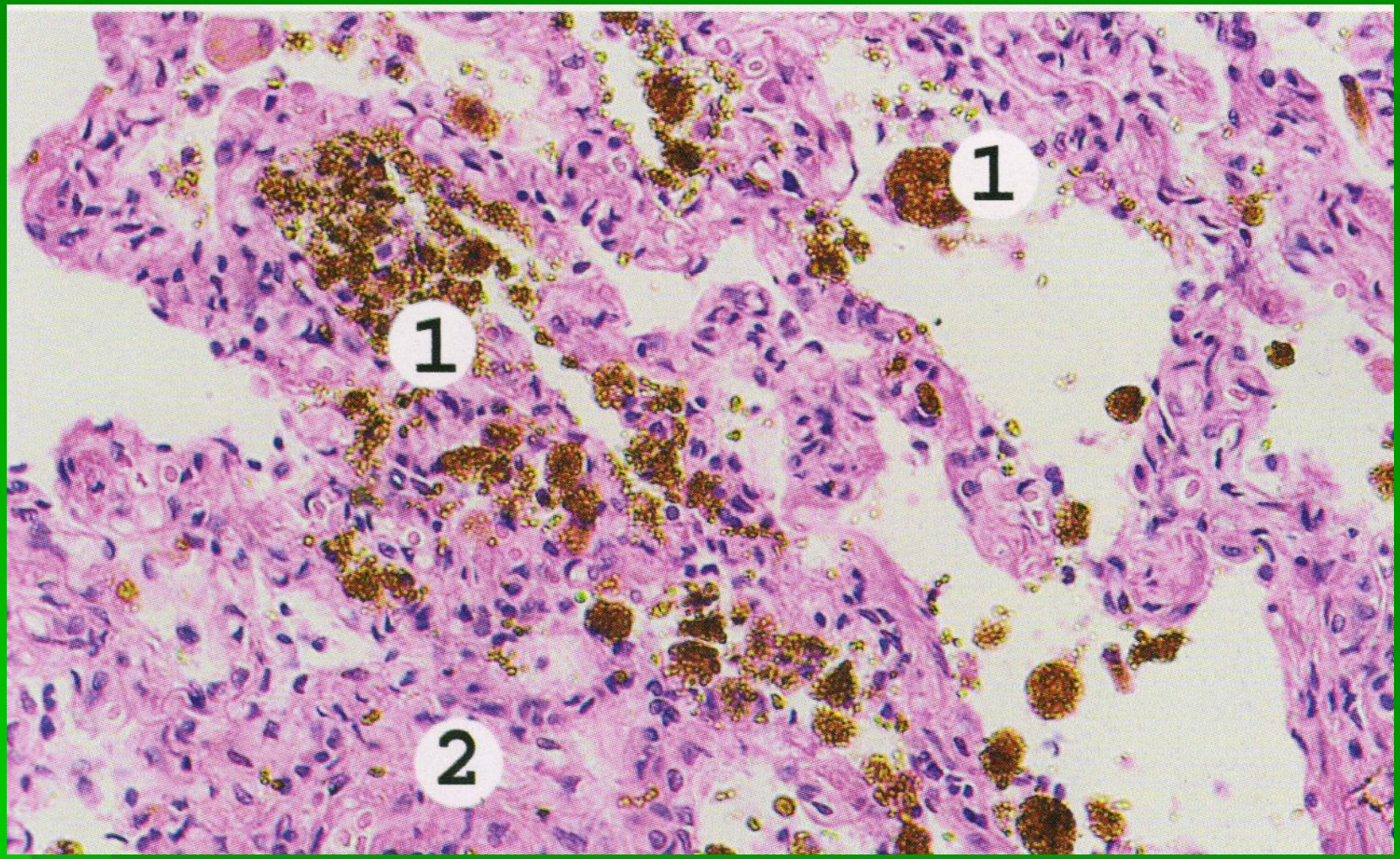

БУРАЯ ИНДУРАЦИЯ ЛЕГКИХ (реакция Перлса)

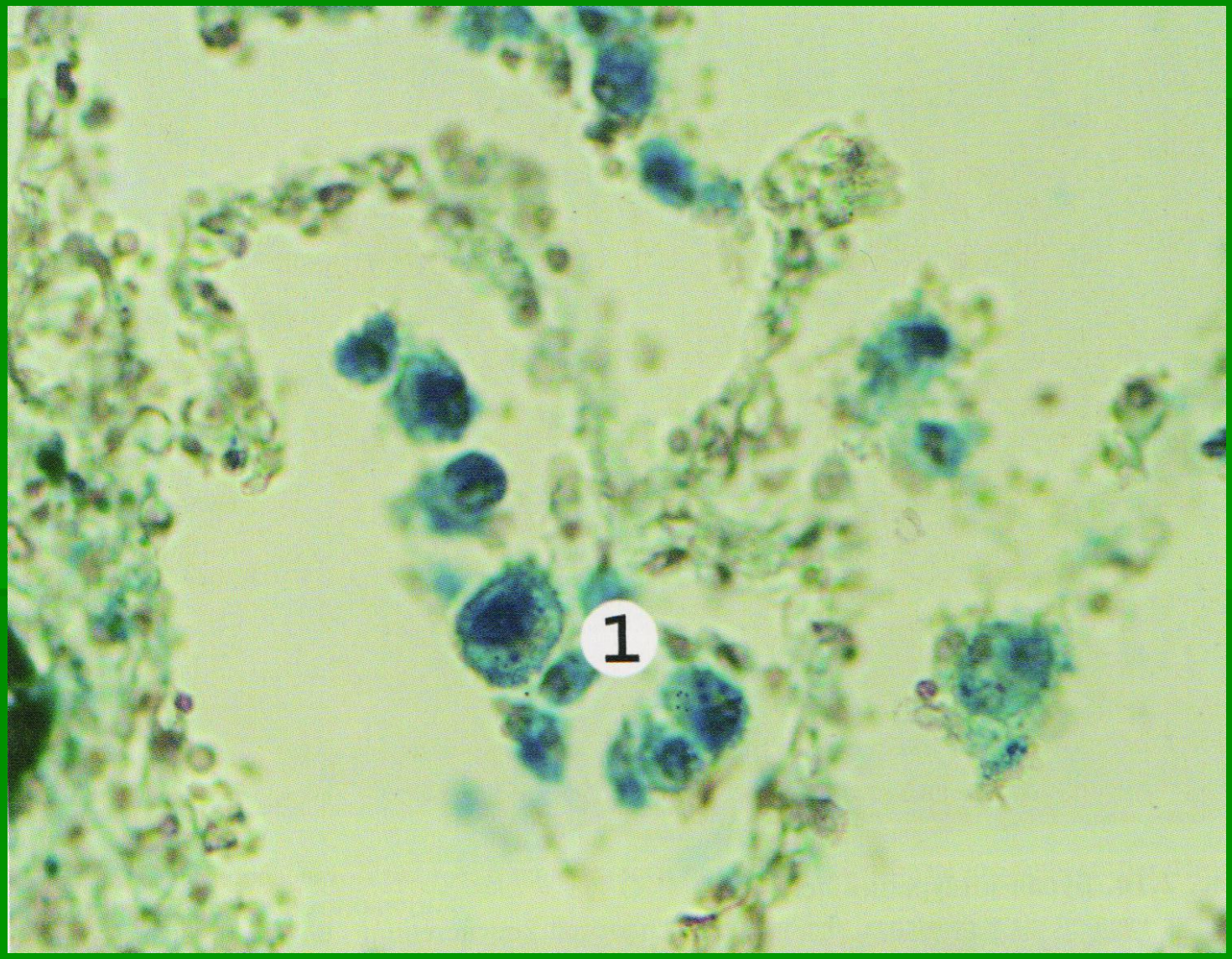

ХРОНИЧЕСКАЯ ПРАВОЖЕЛУДОЧКОВАЯ СЕРДЕЧНАЯ НЕДОСТАТОЧНОСТЬ

- Первичное поражение малого круга с декомпенсацией и застоем в большом круге кровообращения
- Заболевания легких – хр. бронхит, эмфизема, бронхоэктазы и пр.; первичная легочная гипертензия
- Легочное сердце – компенсированное и декомпенсированное (толщина стенки правого желудочка > 0,3см; ЖИ > 0,4).
- Желудочковый индекс (ЖИ) – отношение массы правого желудочка сердца к массе левого желудочка

ЦИАНОТИЧЕСКАЯ ИНДУРАЦИЯ ПОЧКИ

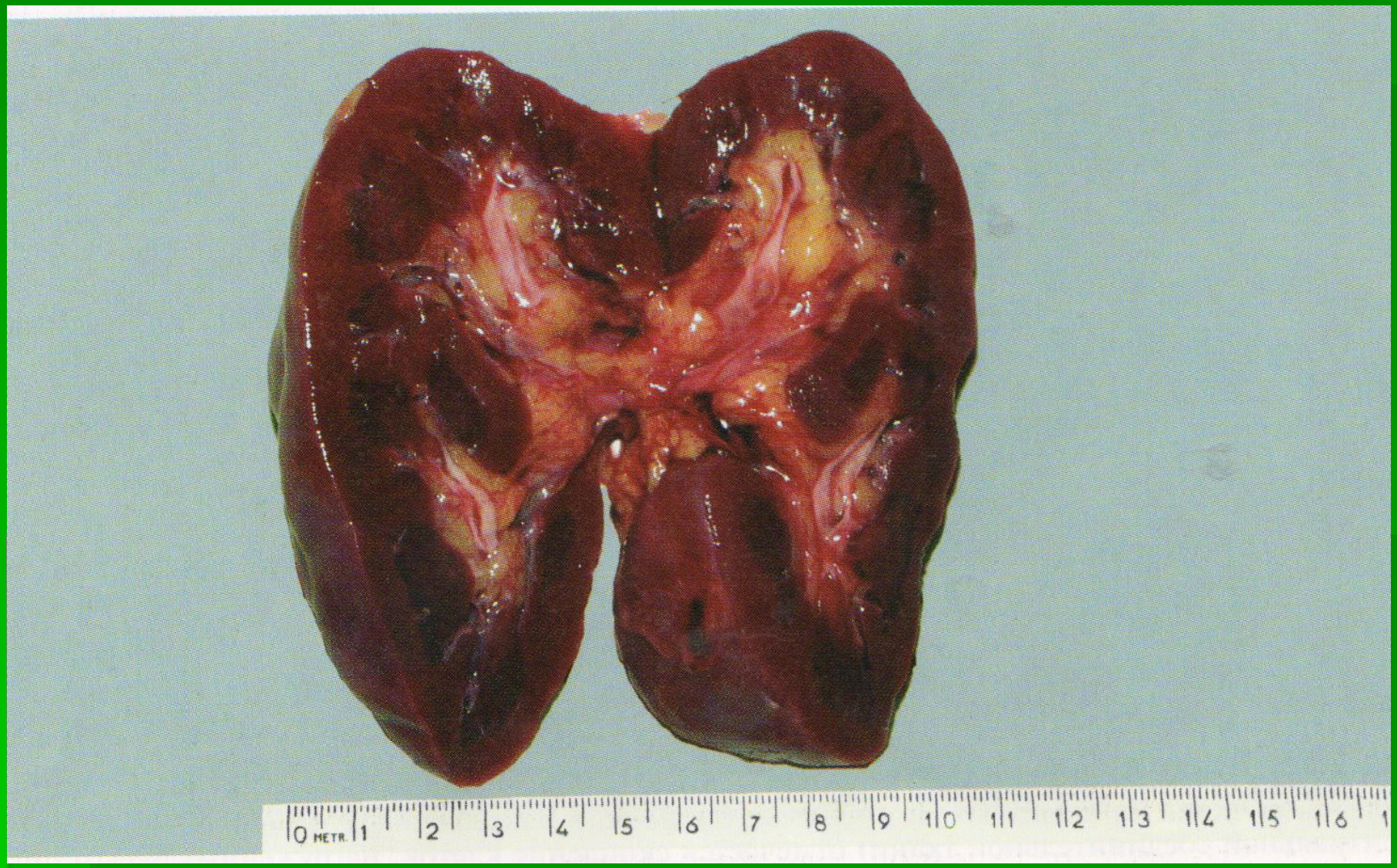

ЦИАНОТИЧЕСКАЯ ИНДУРАЦИЯ СЕЛЕЗЕНКИ

ХРОНИЧЕСКОЕ ВЕНОЗНОЕ ПОЛНОКРОВИЕ КОЖИ (ЦИАНОЗ)

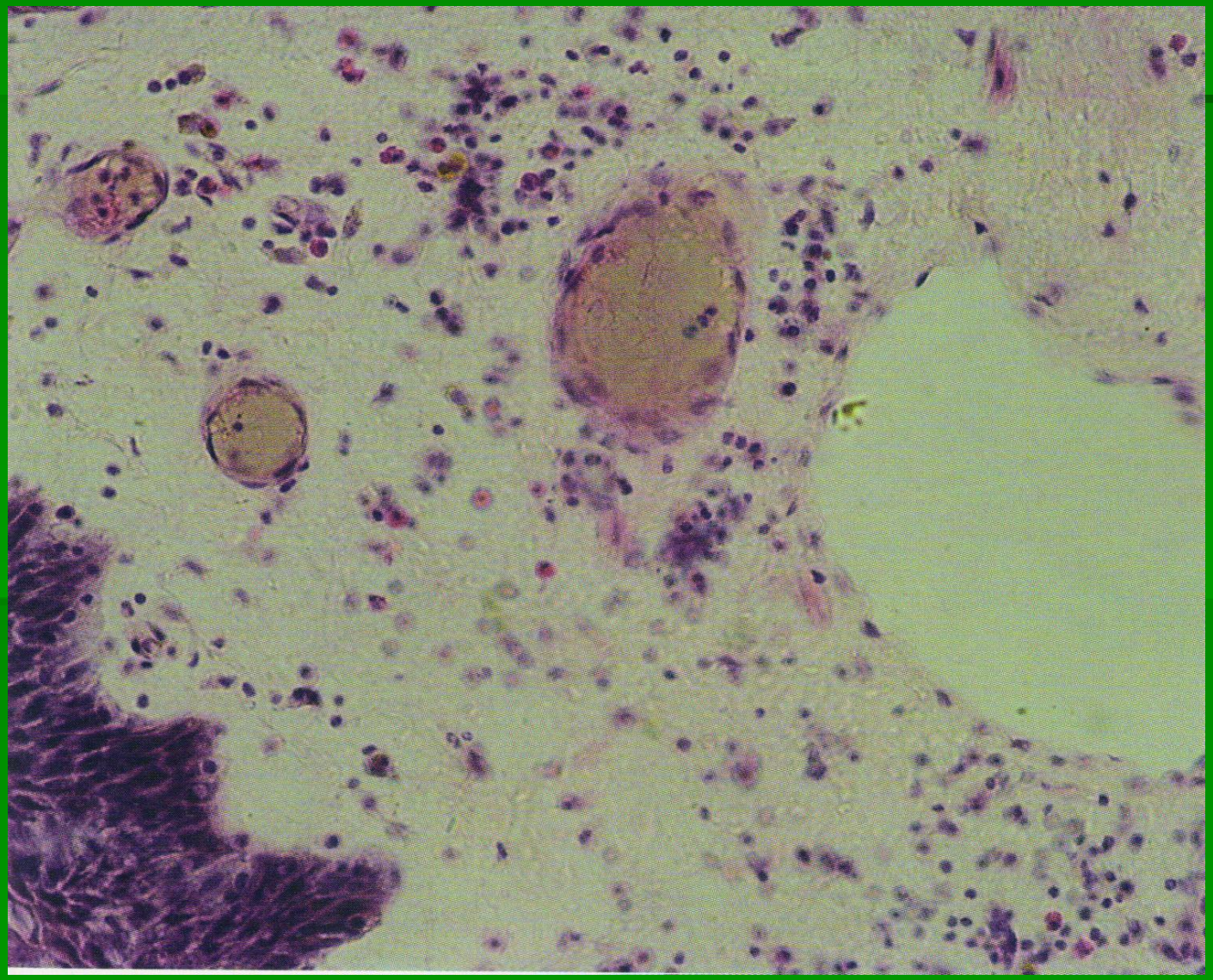

ТОТАЛЬНАЯ (ОБЩАЯ) СЕРДЕЧНО-СОСУДИСТАЯ НЕДОСТАТОЧНОСТЬ

- Развивается в исходе фазы декомпенсации
- Застойное венозное полнокровие, «синюха» (цианоз), отеки, застойный фиброз
- Отеки – нарушение содержания тканевой жидкости
- Анасарка, гидроперикард, гидроторакс, асцит
- Кожа – отек, цианоз, нарушение трофики
- Слизистые оболочки – застойный катар
- «Мускатная» печень, бурая индурация легких, венозная (цианотическая) индурация почек и селезенки

ТРОФИЧЕСКАЯ ЯЗВА ГОЛЕНИ
АМПУТАЦИЯ ПАЛЬЦЕВ СТОПЫ

ОТЕК ТКАНЕЙ – ПЕРЕРАСПРЕДЕЛЕНИЕ ПЛАЗМЫ КРОВИ С ВЫХОДОМ ЕЕ В ИНТЕРСТИЦИАЛЬНОЕ ПРОСТРАНСТВО, ЧТО СОПРОВОЖДАЕТСЯ ЗАДЕРЖКОЙ Na И ГИПОПРОТЕИНЕМИЕЙ

- Отек – повышение гидростатического давления и понижение онкотического давления
- Не справляется лимфоотток
- Отек начинает определяться при задержке более 5 литров жидкости
- Нарушение оттока спинномозговой жидкости – гидроцефалия
- Транссудат – отечная жидкость (менее 2% белка)
- Экссудат – воспалительная жидкость (более 2% белка)

ДВУСТОРОННИЙ ГИДРОТОРАКС, ГИДРОПЕРИКАРД, АТЕЛЕКТАЗ ЛЕГКИХ

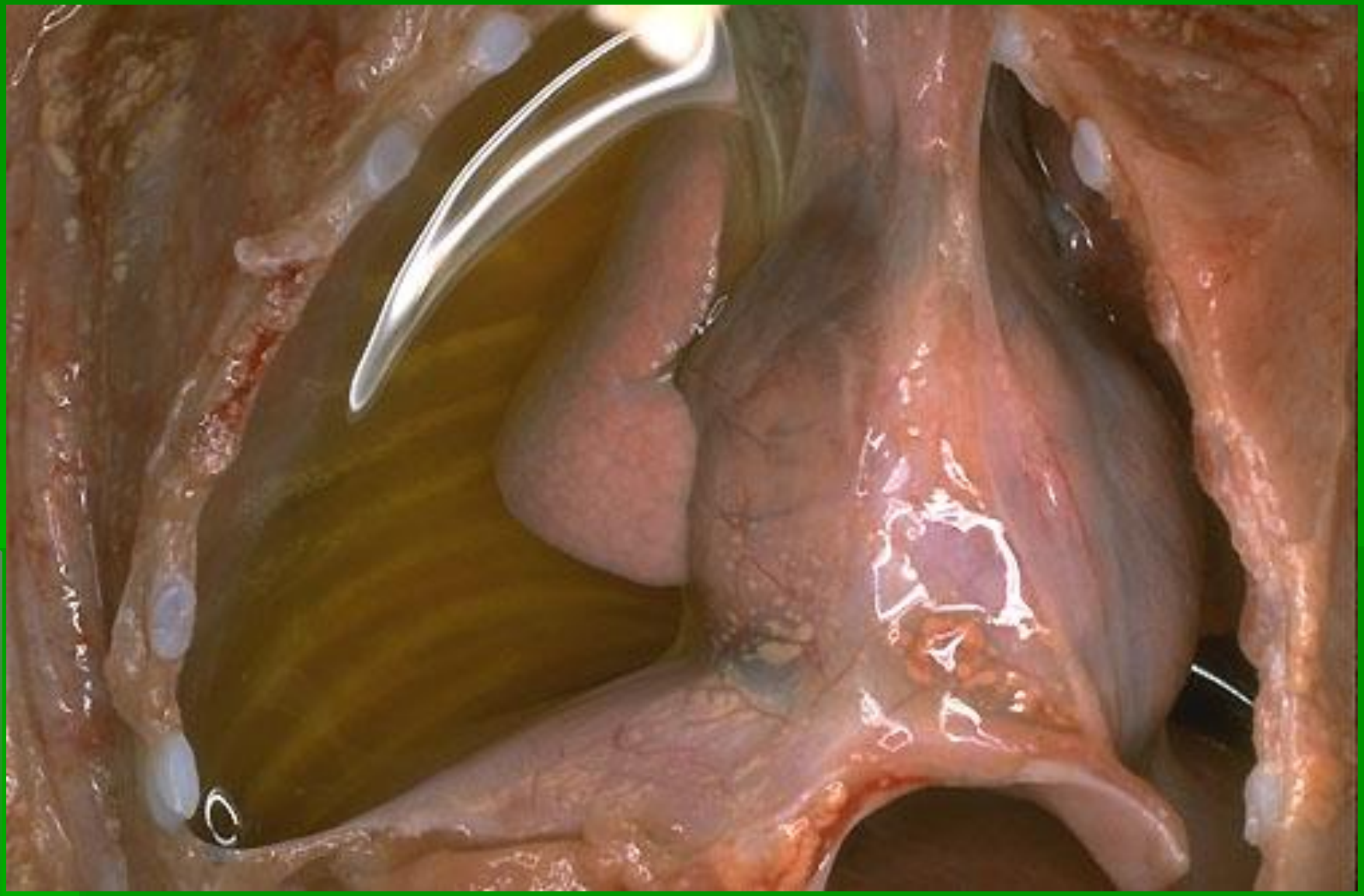

ГИДРОЦЕФАЛИЯ

РАСШИРЕНИЕ ЖЕЛУДОЧКОВ МОЗГА ПРИ ГИДРОЦЕФАЛИИ

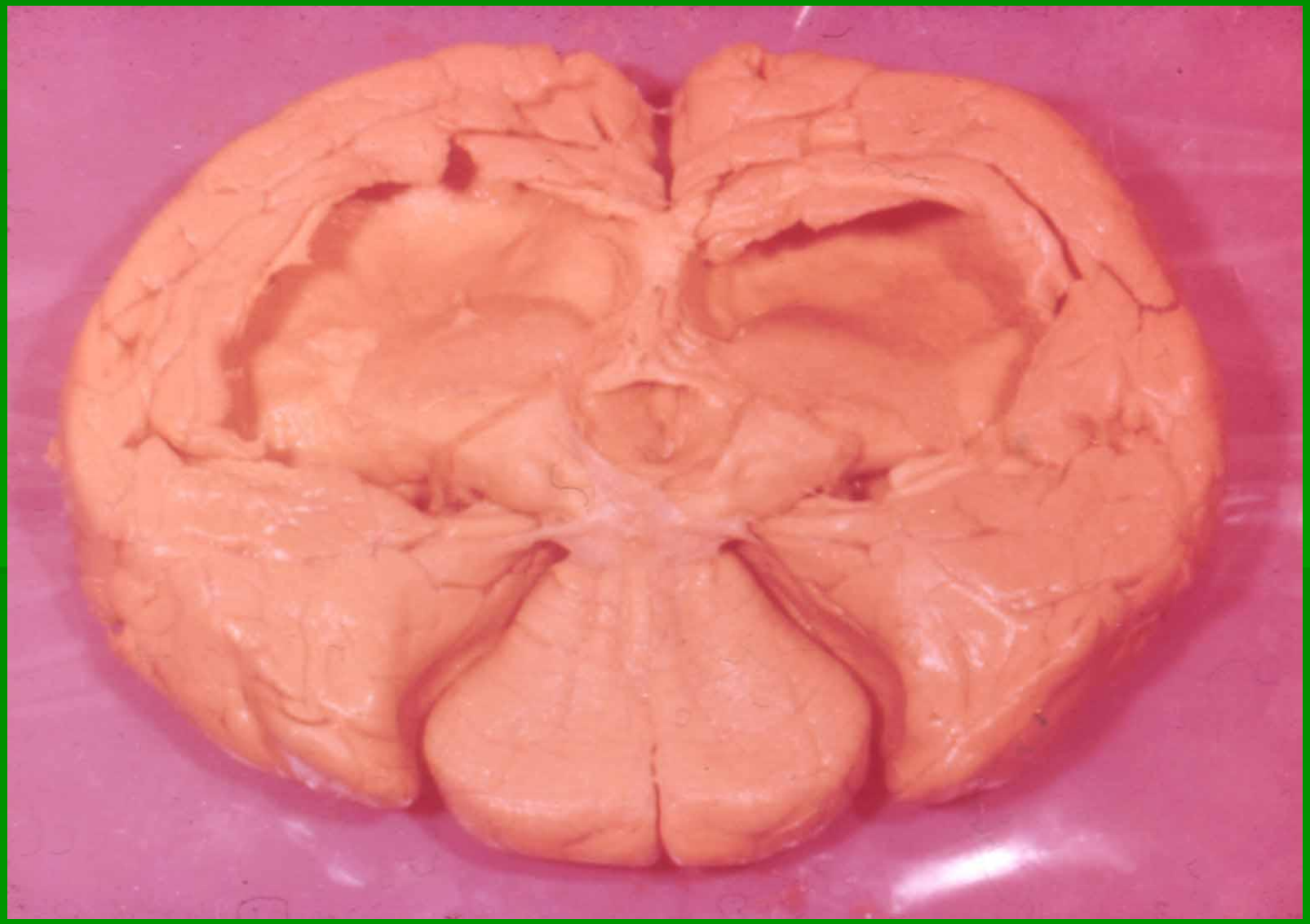

Шок – тяжелое патологическое состояние, развивающееся в результате сверхсильного воздействия на гомеостаз и сопровождающееся острой недостаточностью кровообращения (циркуляторный коллапс), гипоперфузией тканей и снижением их оксигенации.

ФАКТОРЫ ПАТОГЕНЕЗА

- Развитие ДВС-синдрома.
- Снижение объема циркулирующей крови – секвестрация крови.
- Снижение сердечного выброса.
- Распространенная периферическая вазодилятация.

ЭТИОЛОГИЧЕСКАЯ И ПАТОГЕНЕТИЧЕСКАЯ КЛАССИФИКАЦИЯ ШОКА

- **Гиповолемический шок – острое нарушение объема циркулирующей крови (кровопотеря, массивный ожог или травма, неукротимая рвота или диарея).**
- **Кардиогенный шок – снижение сердечного выброса (инфаркт миокарда, миокардит и пр.).**
- **Септический (токсико-инфекционный) шок – воздействие экзо- и эндотоксинов (грам – микроорганизмы, эндотоксический шок).**
- **Сосудистый шок – мгновенная секвестрация крови: - анафилактический; - нейрогенный (травматический).**

СТАДИИ ШОКА

Ранее – травматический шок по Н.И. Пирогову подразделяли на эректильную и торпидную фазы.

Сегодня:

- ранняя (компенсаторная) стадия – снижение сердечного выброса и вазоконстрикция (кожа, кишечник);
- прогрессирующая – коллапс и метаболические изменения.
- необратимая стадия

ОБЩАЯ ПАТОМОРФОЛОГИЯ ШОКА

- Кровоизлияния в коже и слизистых оболочках.
- Жидкая кровь в полостях сердца и крупных сосудах (или пустые).
- Острое венозное полнокровие внутренних органов.
- Признаки ДВС-синдрома – микротромбы, кровоизлияния, некротические изменения.
- Преимущественное поражение органов-мишеней.

ОРГАНОПАТОЛОГИЯ ШОКА

- Органы мишени – легкие, почки, печень и др.
- Респираторный дистресс-синдром взрослых (ARDS), шоковое легкое – влажный ателектаз, интерстициальный и интраальвеолярный отек, микротромбы, гиалиновые мембраны, мегакариоцитоз.
- Шоковая почка – некротический нефроз с симметричными кортикальными некрозами, полнокровие юкстамедуллярной зоны.
- Печень при шоке – дистрофия гепатоцитов, центролобулярные некрозы (2-3 сутки).
- Кишечник – суперфициальные некрозы слизистой оболочки.

ПРОГНОЗ И ИСХОДЫ ШОКА

- Заболевание тяжелое, летальность более 50%.
- Исходы зависят от причины, вида, стадии и адекватности терапии.
- Основные причины смерти – коллапс, острая сердечная, дыхательная и почечная недостаточность.
- Лечение в условиях реанимационного отделения.

«ШОКОВАЯ ПОЧКА» – НЕКРОТИЧЕСКИЙ НЕФРОЗ

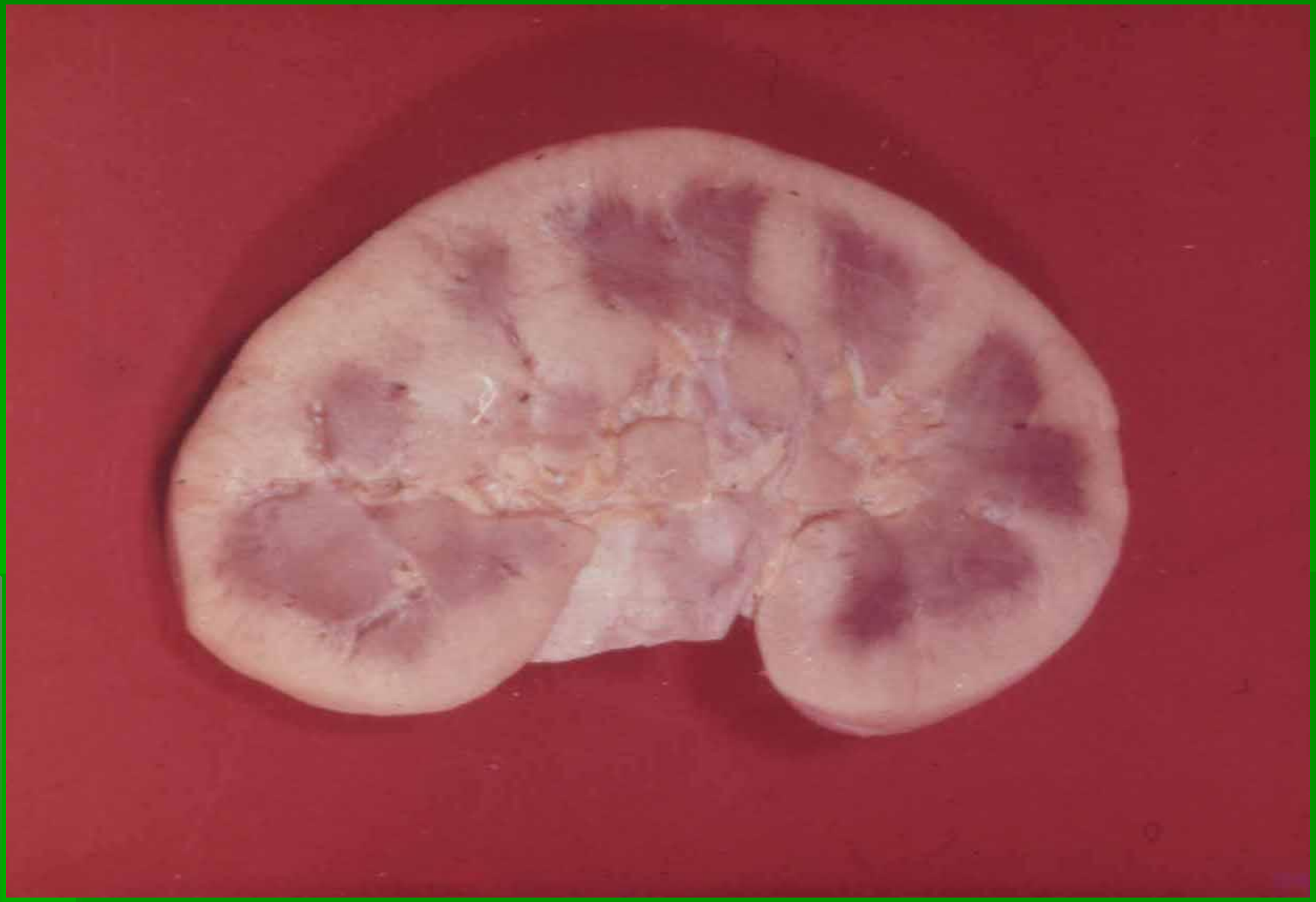

НЕКРОЗ КОРКОВОГО СЛОЯ ПОЧКИ ПРИ ШОКЕ

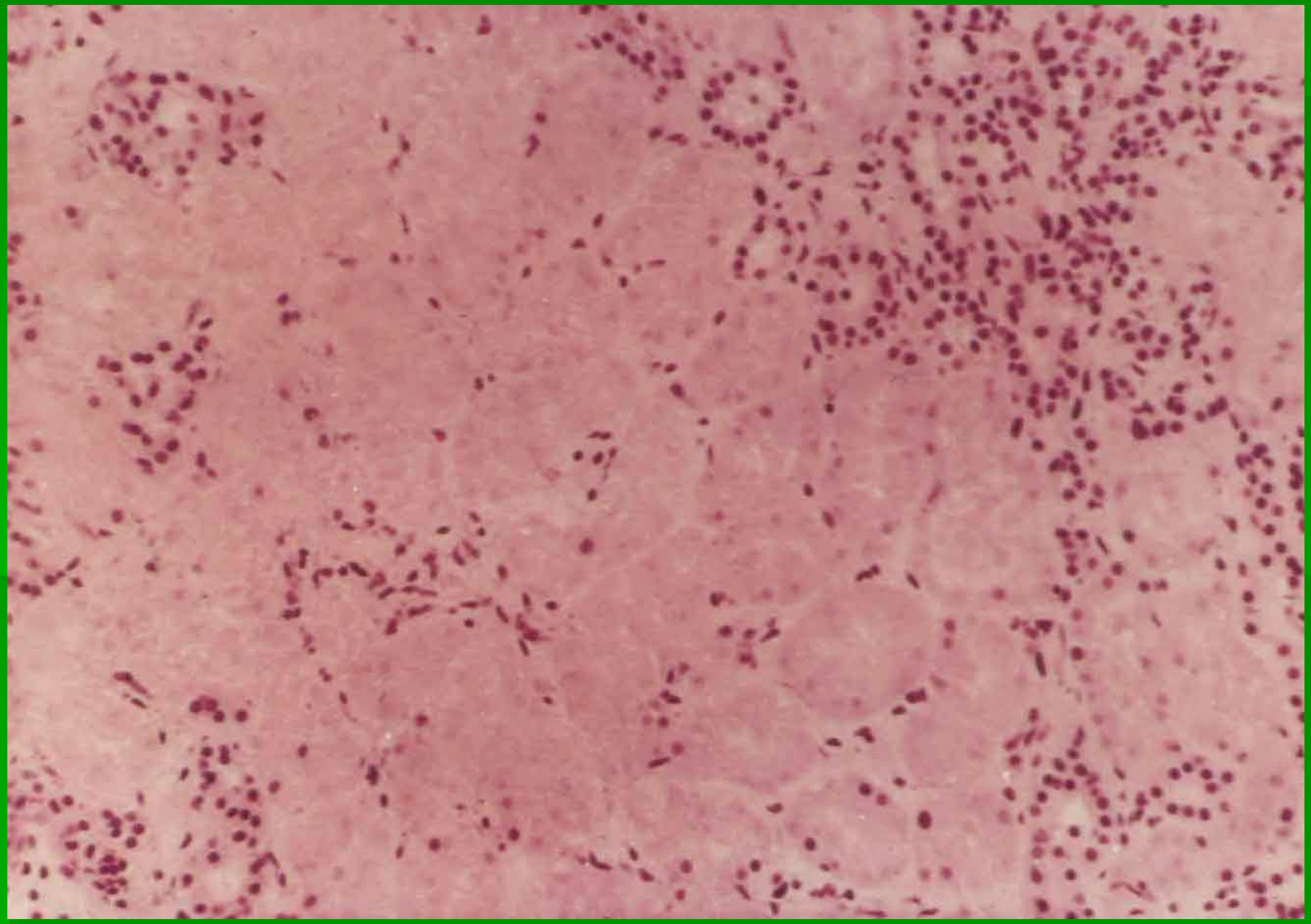

ШОК, РЕСПИРАТОРНЫЙ ДИСТРЕСС-СИНДРОМ, «ГИАЛИНОВЫЕ МЕМБРАНЫ»

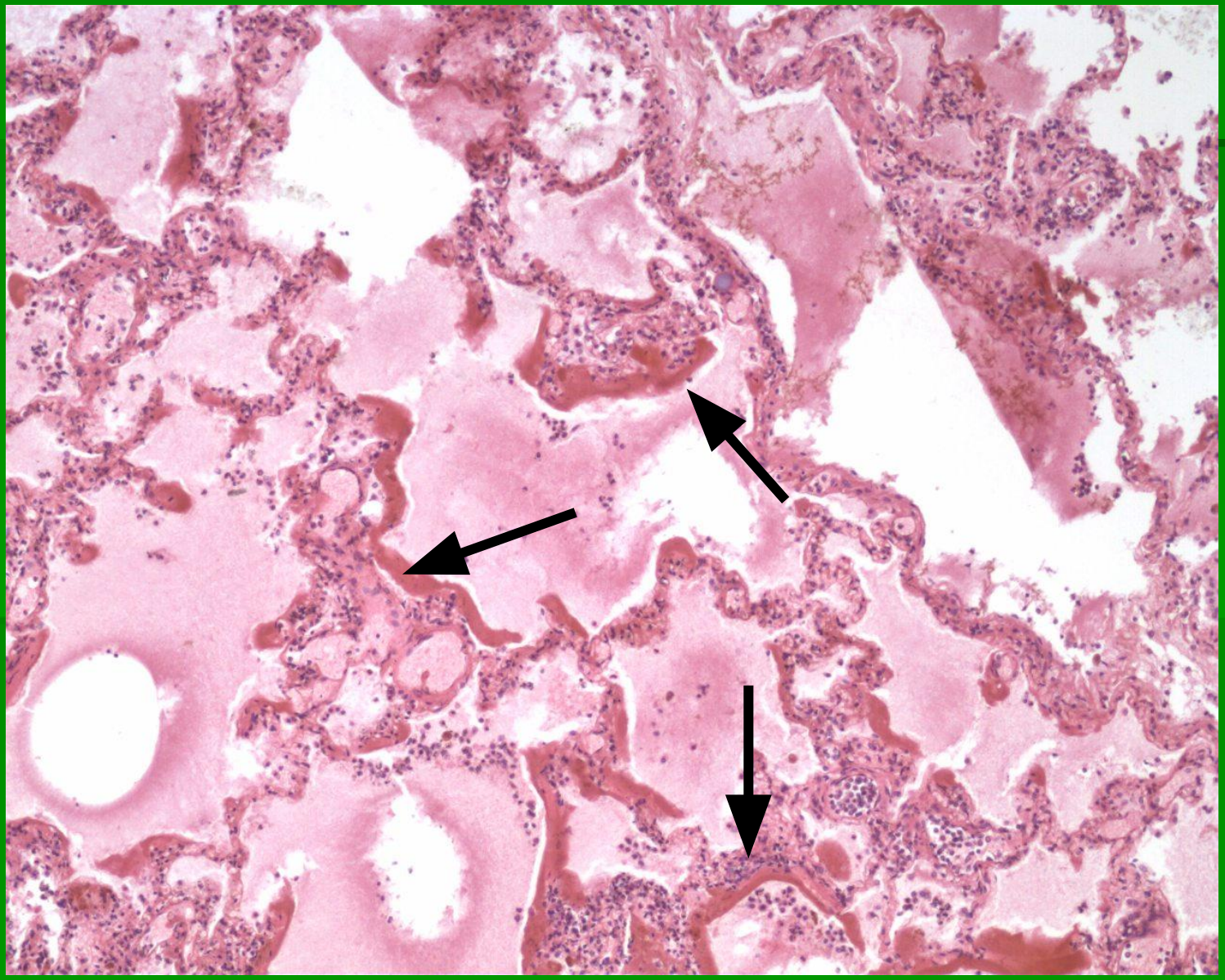

НАРУШЕНИЯ ЛИМФООБРАЩЕНИЯ

- **Лимфедема – лимфостаз, лимфатический отек, застой лимфы (острая и хроническая, местная и общая).**
- **Причины – недостаточность лимфообращения:**

  - механическая (обтурация);

  - динамическая (образуется много лимфы);

  - резорбционная (изменение свойств лимфы).
- **Слоновость (элефантизм) – лимфатический отек нижних конечностей.**
- **Хилезный асцит и хилоторакс – накопление лимфы в брюшной и плевральной полостях.**

ЛИМФАТИЧЕСКАЯ СИСТЕМА В НОРМЕ (а) И ПРИ ЗАСТОЕ ЛИМФЫ (б)

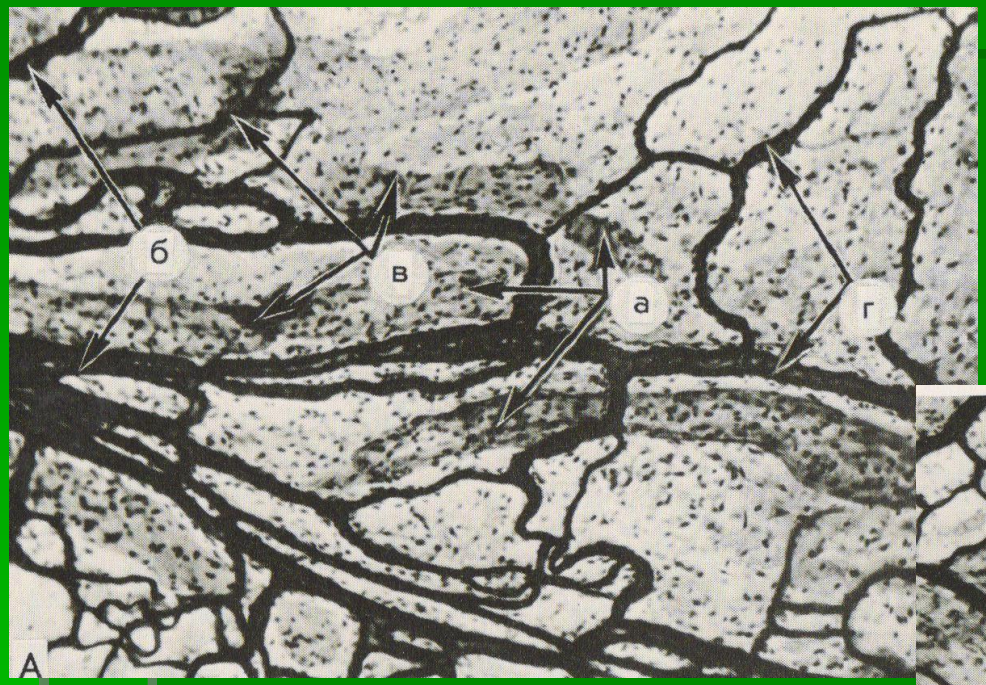

а

б

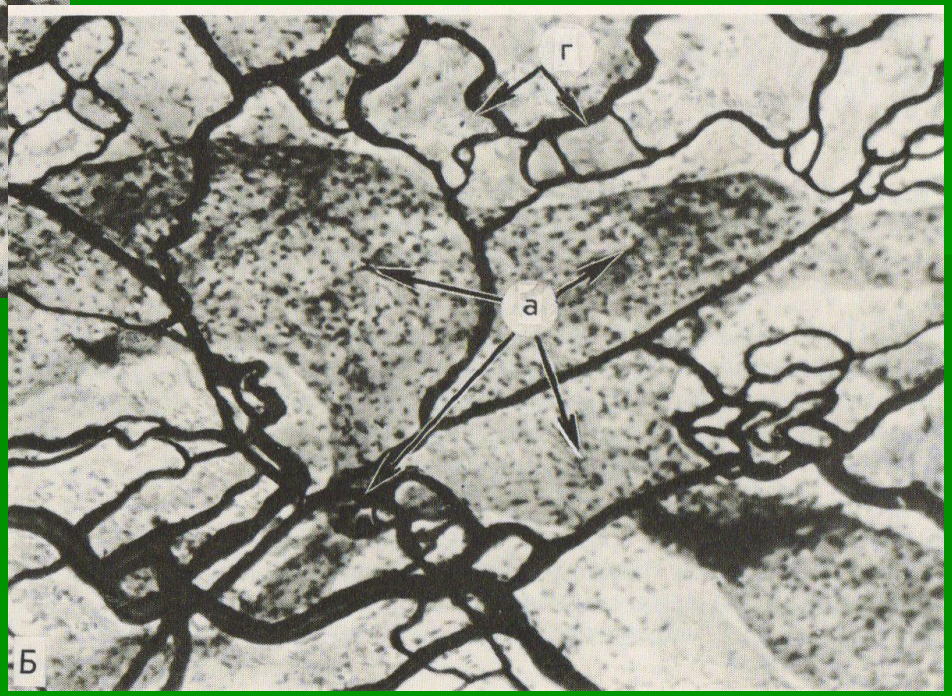

ЛИМФОСТАЗ В ПЕЧЕНИ

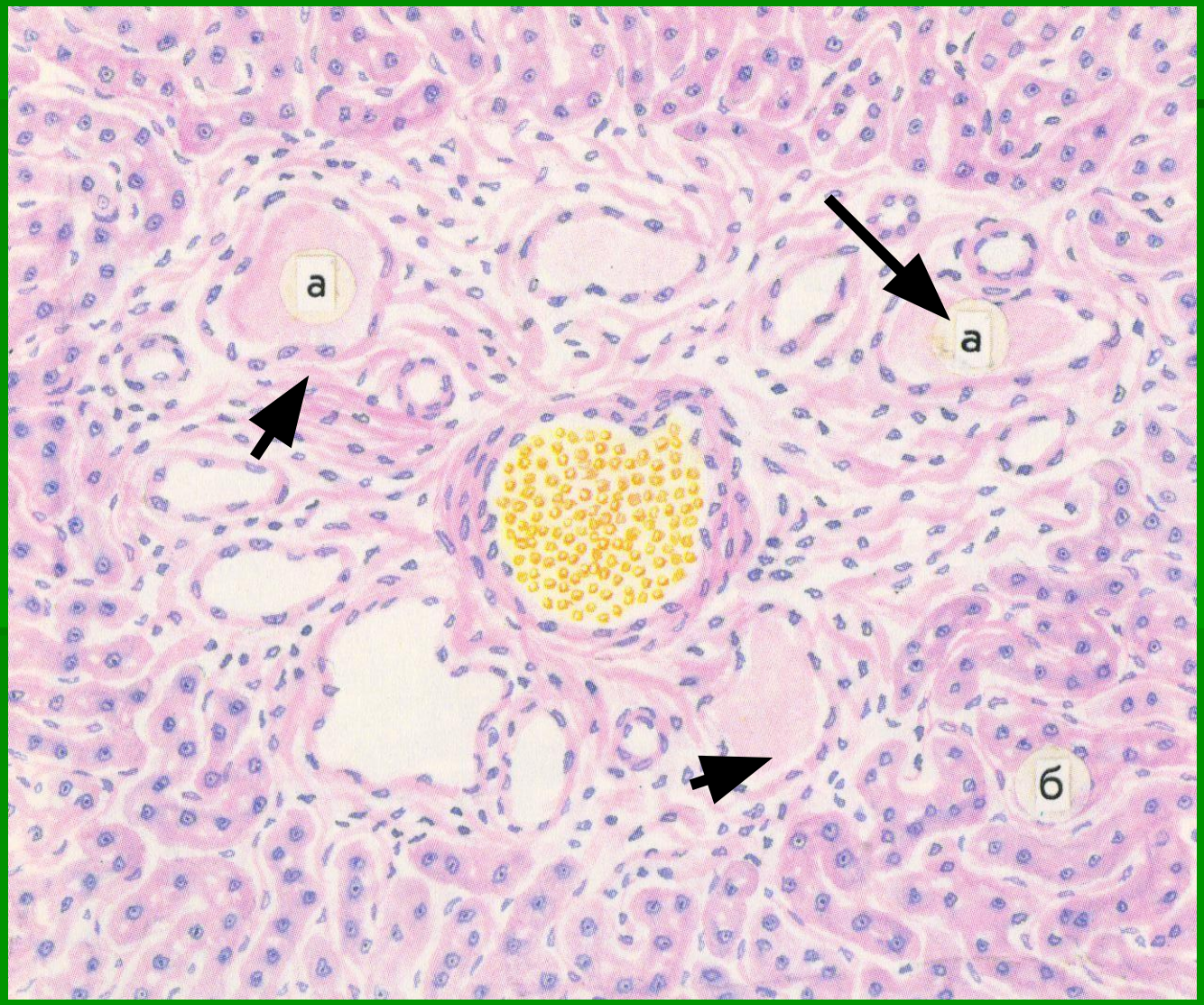

ЛИМФОСТАЗ С ФОРМИРОВАНИЕМ СЛОНОВОСТИ НИЖНЕЙ КОНЕЧНОСТИ

СЛОНОВОСТЬ (элефантизм)