Наружный генитальный эндометриоз. Классификация.Этиопатогенез. Диагностика.

ОПРЕДЕЛЕНИЕ

- Эндометриоз – патологический процесс , при котором за пределами полости матки происходит доброкачественное разрастание ткани, по морфологическим и функциональным свойствам подобной эндометрию

Этапы развития учения об эндометриозе

- около 1600 лет до н.э. в египетском папирусе впервые описаны патологические изменения, обозначаемые в настоящее время “эндометриоз”
- 1860 г. - первое описание в научной медицинской литературе дано Van Rokitansky
- 1982 г. – впервые предложен термин “эндометриоз” (Blair Bell)
- 1985 г. – Б.И. Железнов и А.Н. Стрижаков описали различные локализации эндометриоза: внутренний и наружный
- 1991 г. – предложен термин “аденомиоз” (Haney A.F.)
- 1994 г. – группа авторов обозначила “эндометриозом” анатомический субстрат, заболевание же, связанное с этим субстратом – “эндометриоидной болезнью”(Bergqvist A., Crosignani P.G., Evers I., Koninckx P.R., Moen M.H.)

Эпидемиология эндометриоза

- занимает 3 место после воспалительных заболеваний и миомы матки
- эндометриоз встречается у 12 – 50% женщин репродуктивного возраста
- у 50% женщин, обследующихся по поводу бесплодия
- средний возраст больных эндометриоидными кистами 31 год
- эндометриоз в 34% случаев сочетается с миомой матки и гиперпластическими процессами эндометрия
- Устанавливается у 12%-27% оперированных гинекологических больных.

МОРФОЛОГИЯ ЭНДОМЕТРИОЗА

- Макроскопически эндометриоз может иметь форму узлов, инфильтратов или кистозных образований

- Микроскопически во многом напоминает строение эндометрия – сочетание железистого эндометриоподобного эпителия и цитогенной стромы

Эндометриоидная ткань менее подвержена циклическим превращениям, чем эндометрий – не происходит полноценной секреторной трансформации, так как:

- Содержание рецепторов эстрогенов и прогестерона меньше (особенно пргестерон-связывающих), чем в нормальном эндометрии.Рецепторы прогестерона не активны

- Уровень рецепторов эстрогенов не изменяется в течение менструального цикла

Свойства эндометриоидной ткани

- обладает способностью к инфильтративному росту в окружающие ткани и органы с деструкцией последних
- способен распространяться по кровеносным и лимфатическим сосудам
- способен диссеминироваться в результате нарушения целостности стенок кистозных образований
- отсутствует клеточный атипизм
- нет прогрессивного автономного роста
- взаимосвязь между клиническими проявлениями и состоянием менструальной функции
- беременность обуславливает инактивацию очагов эндометриоза

Классификация эндометриоза

- ***Генитальный*** – локализуется во внутренних и наружных половых органах:

  А.Наружный

  Б.Внутренний (70-90% среди всех эндометриозов половых органов)
- ***Экстрагенитальный*** – эндометриоидные имплантации в другие органы и системы (кишечник, мочевыводящая система, послеоперационные рубцы, торакальный эндометриоз, эндометриоз пупка)

Пути распространения эндометриоза (Генитальный и Экстрагенитальный)

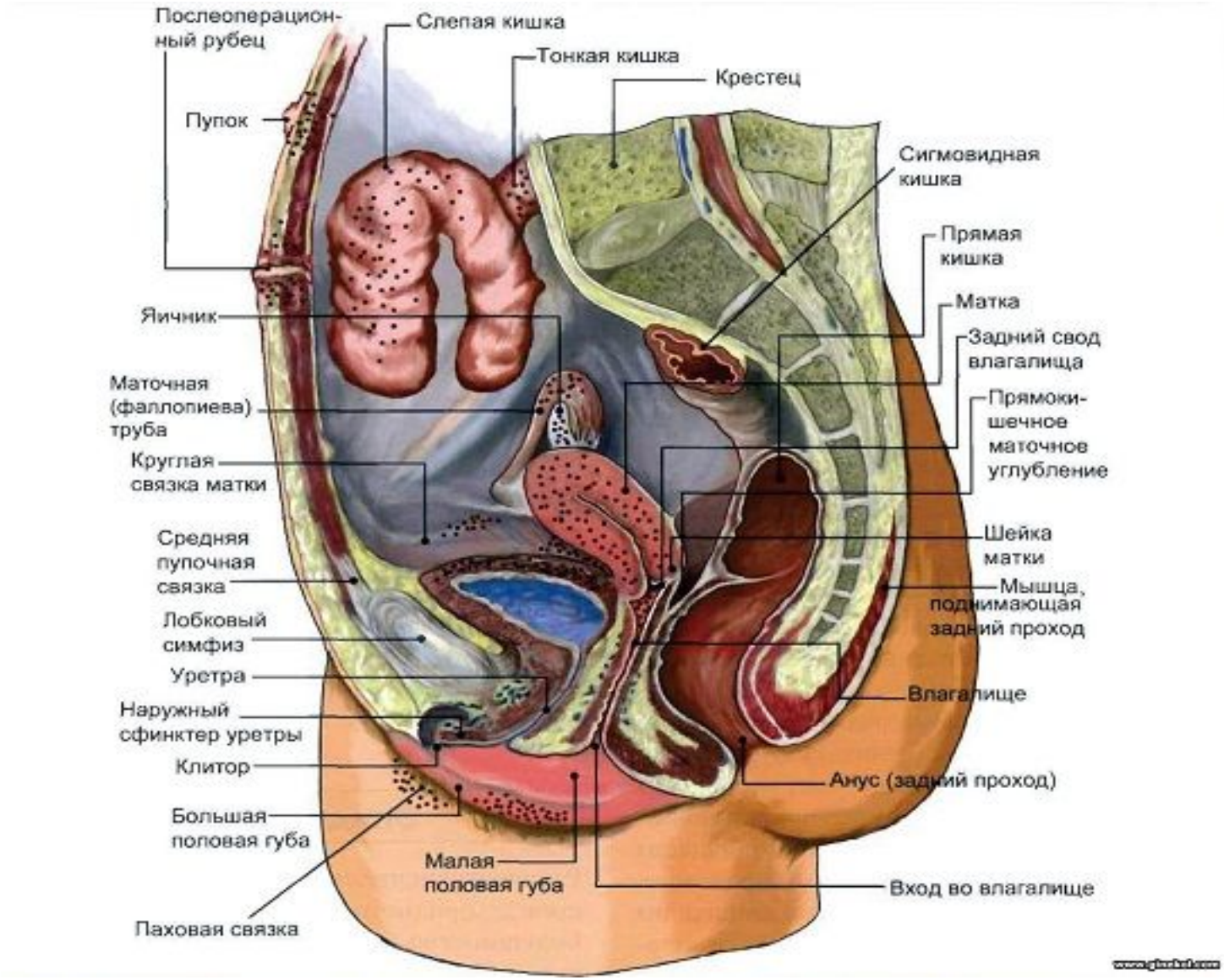

КЛАССИФИКАЦИЯ ГЕНИТАЛЬНОГО ЭНДОМЕТРИОЗА

- ВНУТРЕННИЙ

- тело матки

- перешеек

- Интерстициальные отделы маточных труб

- НАРУЖНЫЙ

ЭКСТРАПЕРИТОНЕАЛЬНЫЙ

- наружные половые органы
- влагалище
- влагалищная часть шейки матки

ПЕРИТОНИАЛЬНЫЙ

- яичники
- маточные трубы
- брюшина малого таза
- ретроцервикальная область

Пути распространения эндометриоза (Генитальный эндометриоз)

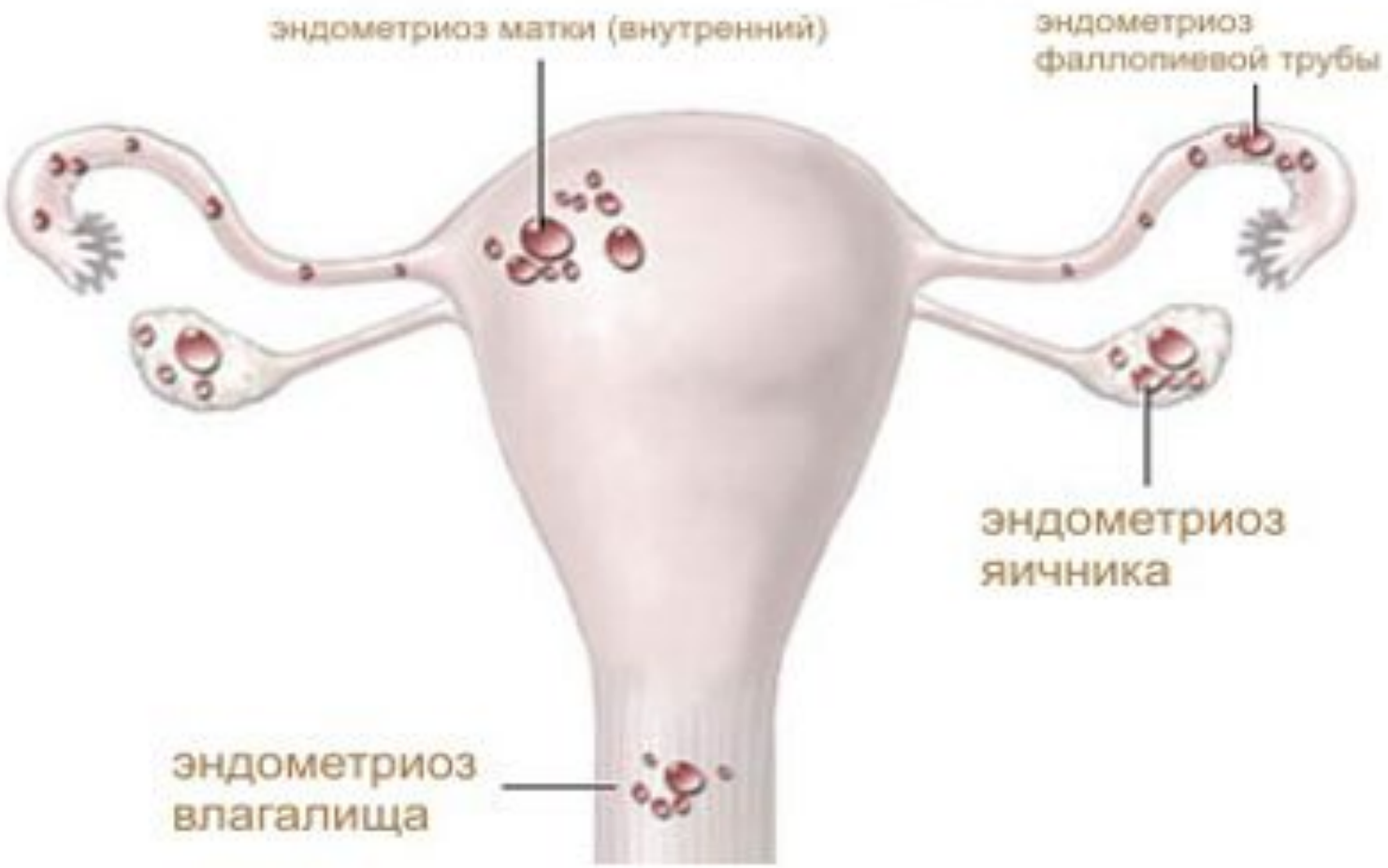

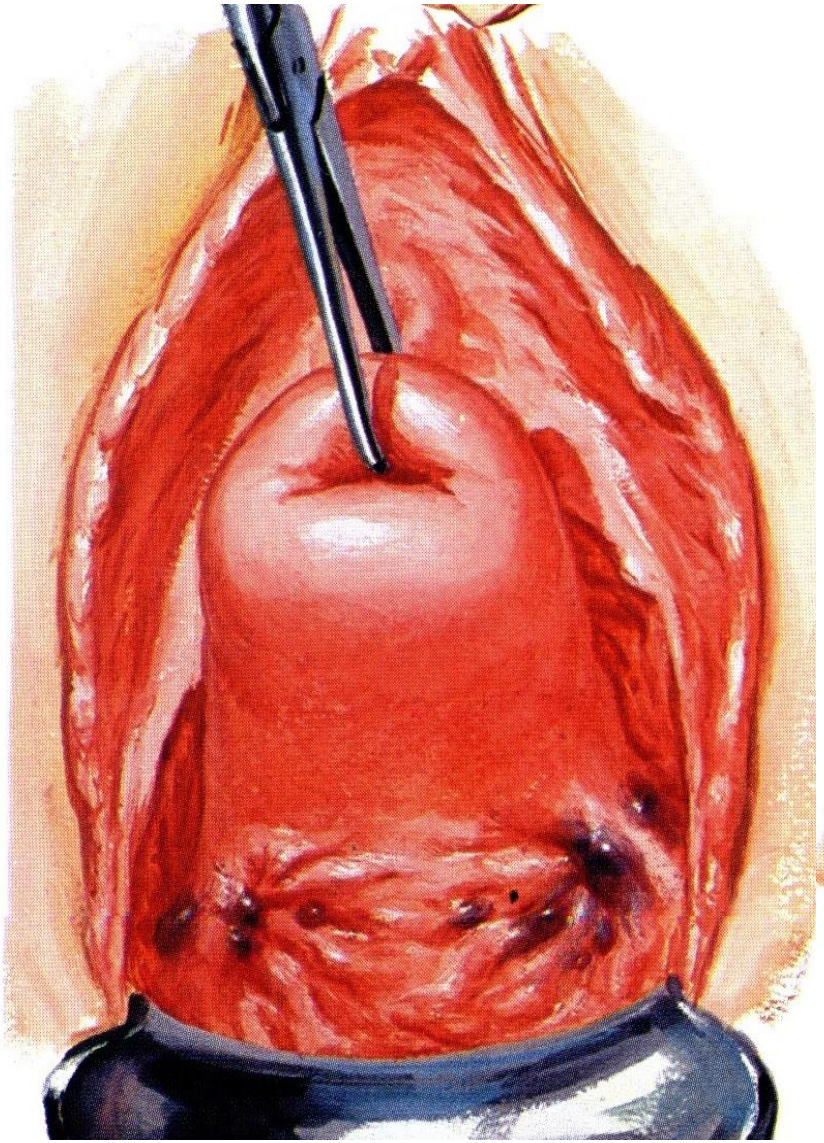

Эндометриоз заднего свода влагалища

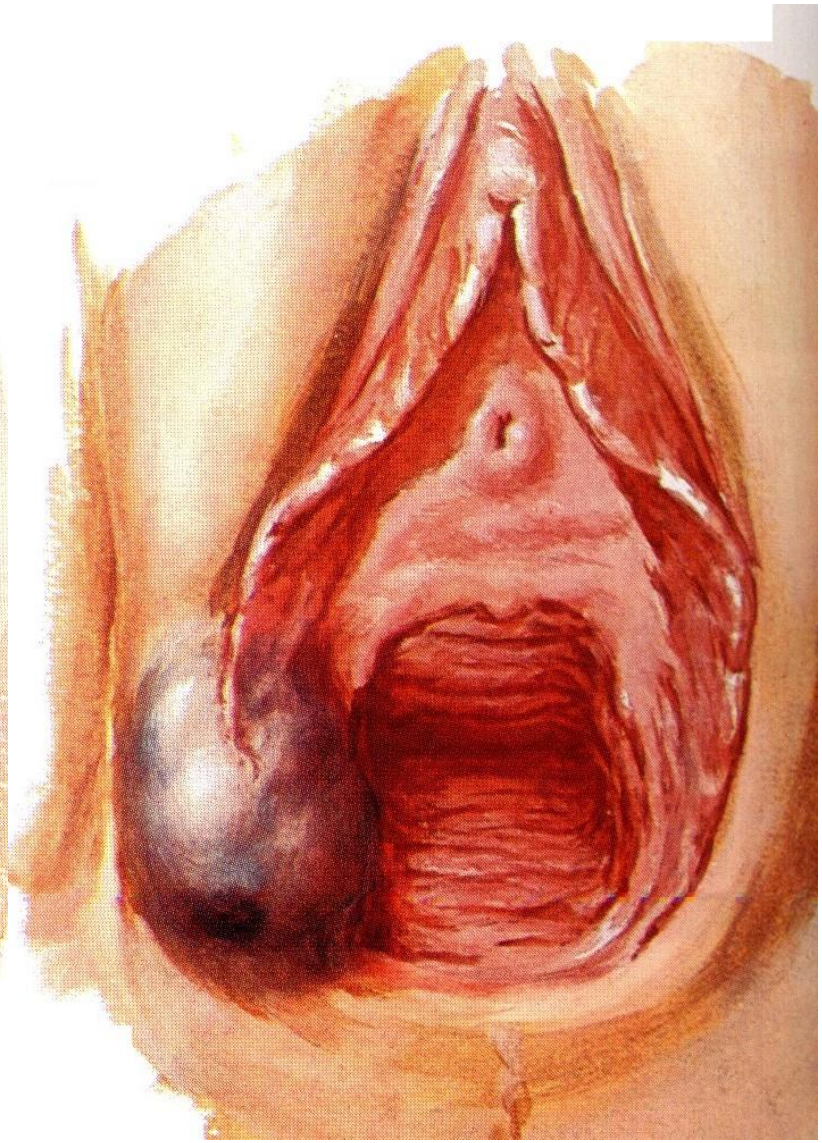

Эндометриоз бартолинеевой железы

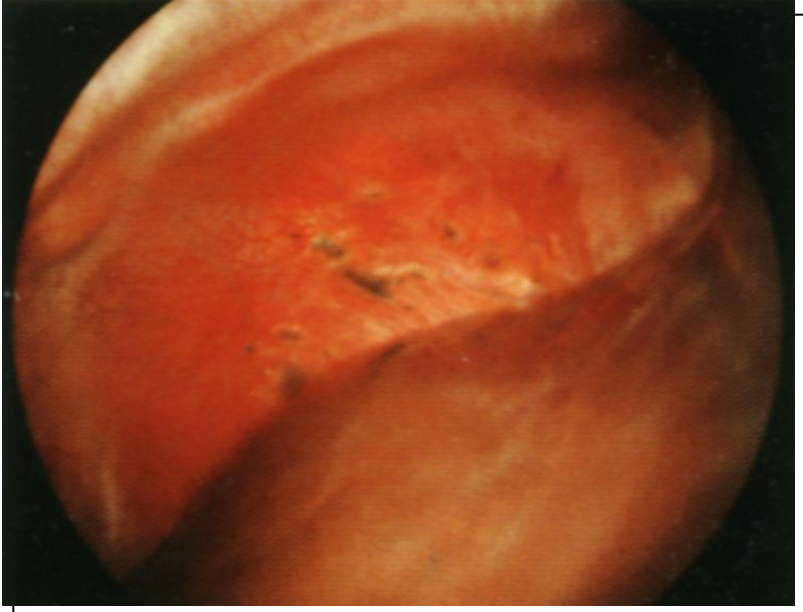

Эндометриоз диафрагмы

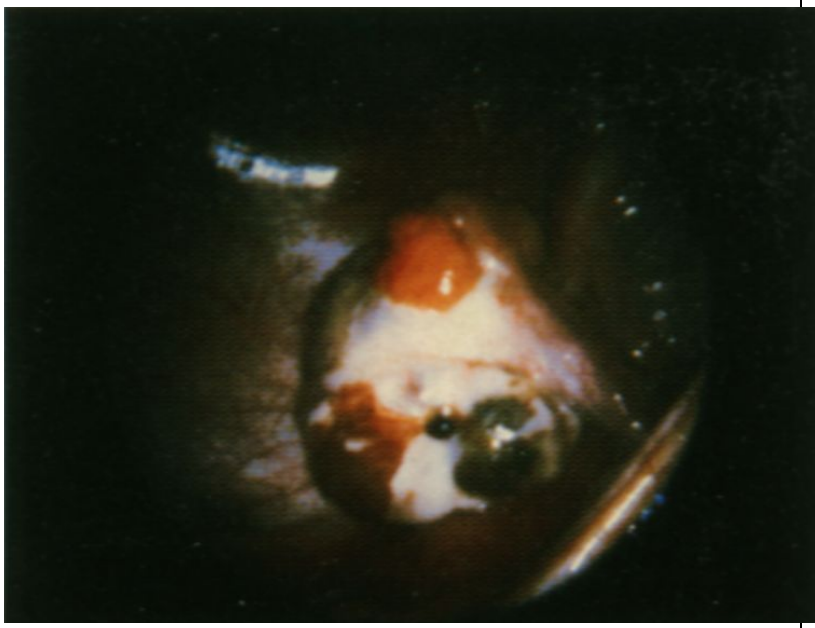

Эндометриоз яичника

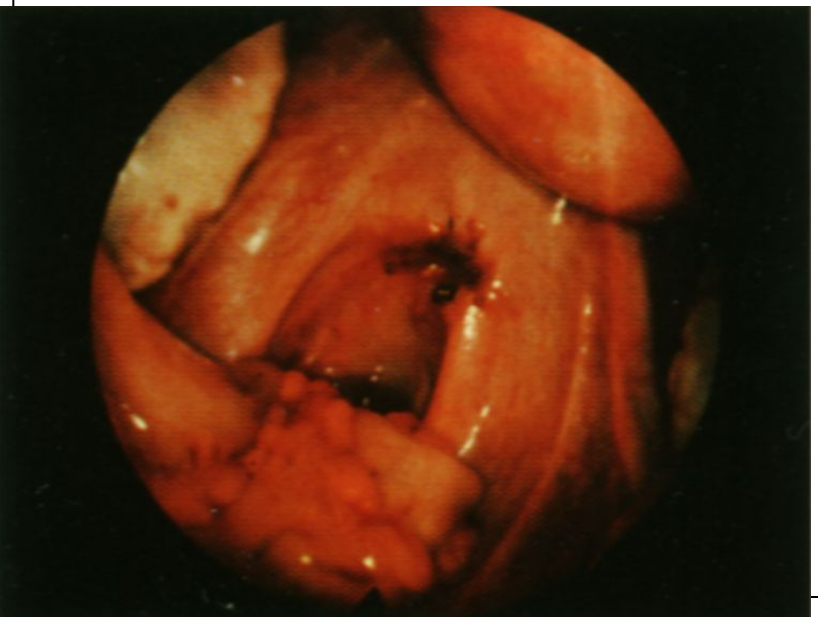

Инфильтративный эндометриоз правой маточно-крестцовой связки

Теории происхождения и развития

- ***Эмбриональная*** или дизонтогенетическая – из смещенных в процессе эмбриогенеза участков зародышевого материала, формирующих половые органы
- ***Метапластическая*** – метаплазия эмбриональной брюшины или целомического эпителия под влиянием гормональных нарушений, воспаления, травмы
- ***Транслокационная (имплантационная***) – перенос клеток эндометрия через маточные трубы, гематогенным и лимфогенным путями,при хирургических вмешательствах.
- ***Нарушения гормональной регуляции.*** Отмечено, что почти у всех пациенток с эндометриозом имеются изменения в соотношении стероидных гормонов: наблюдается высокий выброс ФСГ (фолликулостимулирующего гормона) и ЛГ(лютеинизирующего гормона). При этом снижается уровень прогестерона, повышается пролактин и нарушается андрогенная функция коры надпочечников;
- ***Нарушения иммунитета*** (изменения как местных факторов иммунитета, так и иммунологических компонентов в циркулирующей крови; существенная роль отводится факторам роста: эпидермальному фактору роста, трансформирующему фактору роста; адгезинам, цитокинам, интерферону,Т-лимфоцитам брюшины)
- ***Генетически обусловленная патология***
- ***Неблагоприятная экология (диоксины)***

Патогенез ЭБ (по Shaw R.W. ,1993)

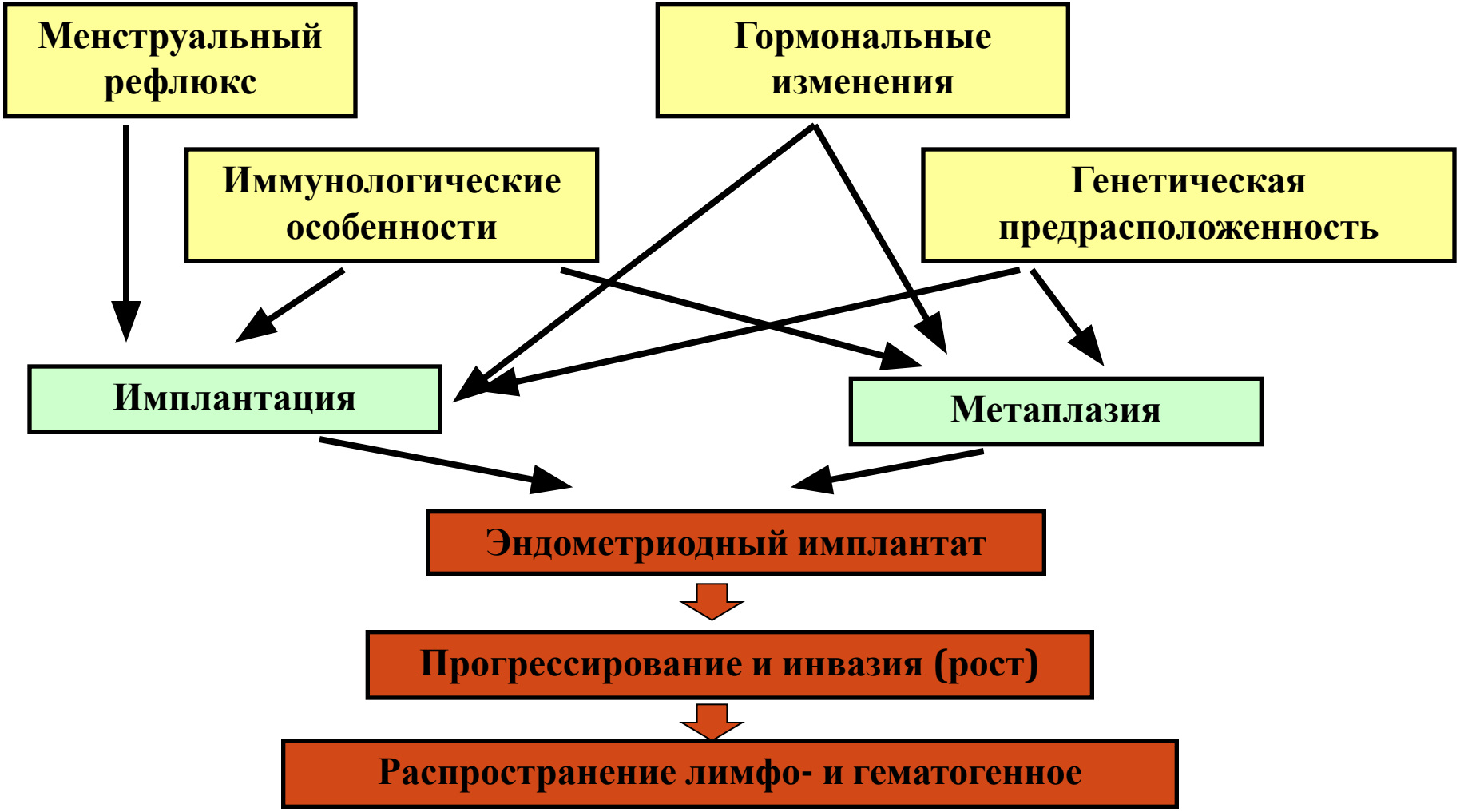

ОСНОВНЫЕ КЛИНИЧЕСКИЕ СИМПТОМЫ ЭНДОМЕТРИОЗА

- I. Основной симптом эндометриоза – боль
- II. Нарушение менструальной функции (альгодисменорея,меноррагии,пред- и послеменструальные кровяные выделения)
- III. Некоторое увеличение размеров пораженных органов (матка и яичник) или экстрагенитальных очагов эндометриоза накануне и во время менструации.
- IV. Длительное, нередко прогрессирующее течение заболевания.
- V. Бесплодие.
- (2001г. РАМН)

Нарушения МФ в зависимости от расположения очагов эндометриоза

- Прогрессирующая альгодисменорея (при внутриматочном эндометриозе с поражением перешейка,эндрометриозе яичников, тазовой брюшины, крестцово-маточных связок, позадишеечном эндометриозе с поражением параректальной клетчатки и стенки прямой кишки)
- Менометроррагия (при внутриматочном эндометриозе и аденомиозе в сочетании с миомой матки)
- Кровомазания до и после менструации, контактные кровянистые выделения (при эндометриозе яичников и аденомиозе матки)
- Нерегулярные менструации (при сочетании эндометриоза яичников со склерокистозом)

ДИАГНОСТИЧЕСКИЙ АЛГОРИТМ

1. Анализ данных анамнеза
2. Данные объективного исследования (некоторое увеличение матки и придатков накануне и во время менструации)
3. Влагалищное и ректо-вагинальное исследование
4. Неинвазивные методы (УЗИ,КТ,МРТ)
5. Эндоскопические методы: кольпоскопия, гистероскопия, лапароскопия, цистоскопия, колоноскопия
6. Опухолевые маркеры: CA 125, CA 19-9, CEA

Окончательный диагноз устанавливают на основе
Гистологического исследования тканей и органов,
полученных при хирургическом лечении

Особенность морфологии

- Наличие функционирующих желез эндометриоподобного эпителия
- Определение цитогенной стромы

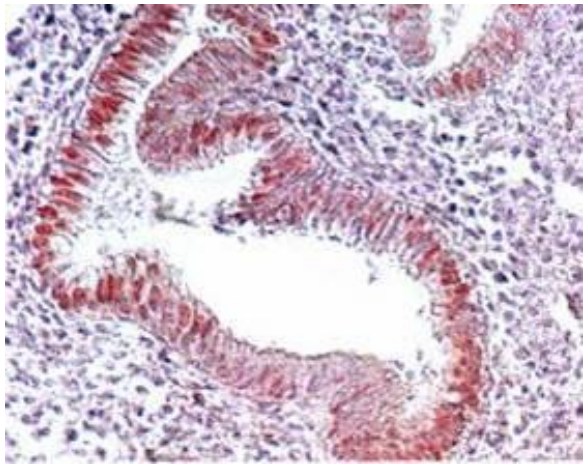

- Выявление гемосидерина в макрофагах в гетеротопиях

Эндометриоз влагалища и промежности.

Диагностика :

- Жалобы на циклические боли; при остром течении-боли при дефекации.
- Данные гинекологического исследования. В толще стенки влагалища или в прямокишечно-влагалищном углублении пальпируются плотные болезненные рубцы, узлы или утолщения. На слизистой оболочке влагалища при осмотре определяются коричневые или темно-синие очаги.
- Для определения распространенности процесса используют дополнительные методы исследования: ректороманоскопию, УЗИ органов малого таза, лапароскопию, биопсию тканей и гистологическое исследование биоптата.

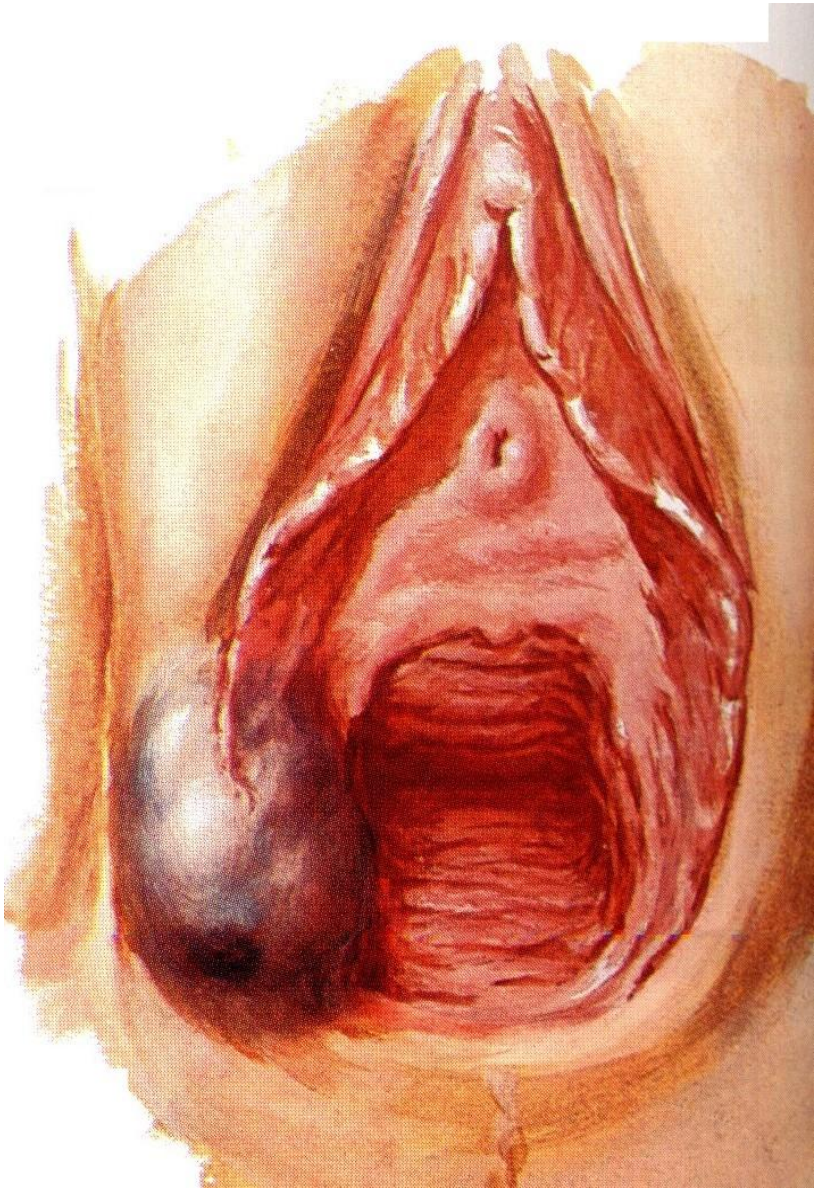

Эндометриоз шейки матки

Диагностика:

- Могут быть жалобы на появление мажущих кровяных выделений накануне менструации или при половом контакте.
- При гинекологическом исследовании: очаги красного или темно-багрового цвета
- При кольпоскопии проводится дифференциальная диагностика кист наботовых желез, эктопии, эритро-плакии, полипов слизистой оболочки цервикального канала, эктропиона и эндометриоза шейки матки.

Эндометриоз шейки матки. Кольпоскопия (из: Бауэр Х.-К. Цветной атлас по кольпоскопии. - М., 2002. - С. 99)

Эндометриоз шейки матки.УЗИ-диагностика

- Оптимальное время диагностики – лютеиновая фаза
- Эхоструктура гетеротопий неспецефична,
- В кистах часто видна эхогенная «взвесь»
- Размеры гетеротопий варьируют от 0.3 до 2 см

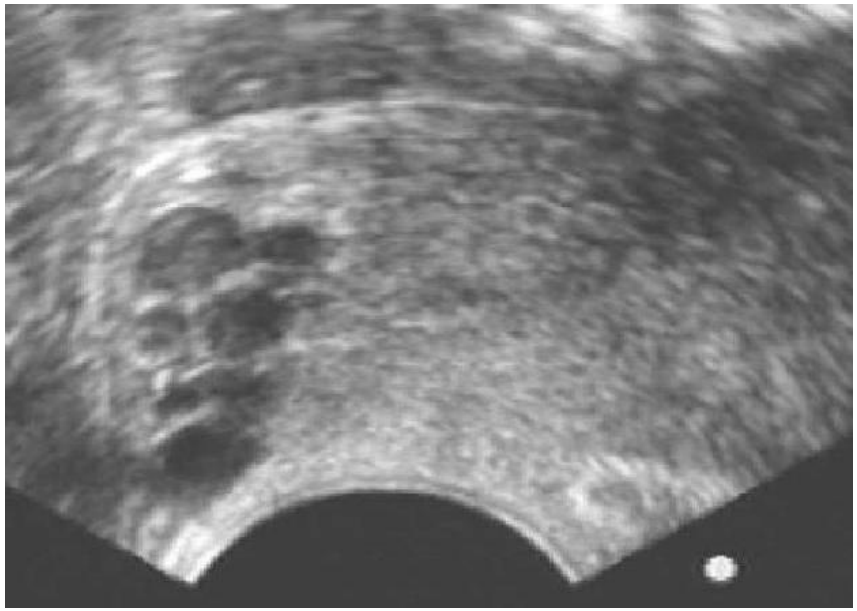

Отечественная классификация наружного эндометриоза (В.И.Кулаков, Л.В.Адамян, 1998г.)

- 1 стадия – мелкие образования на яичниках и брюшине без полостей
- 2 стадия – киста одного яичника 5-6 см, мелкие очаги на брюшине, небольшой спаечный процесс
- 3 стадия – кисты обоих яичников, небольшие гетеротопии на теле матки, трубах, брюшине, выраженный спаечный процесс
- 4 стадия – 2-х сторонние кисты яичников более 6 см, гетеротопии на соседних органах (мочевой пузырь), распространенный спаечный процесс

эндометриоз

- ***Диагностика:***

- жалобы

- данные гинекологического осмотра (пальпируется плотное образование в ректовагинальной клетчатке позади шейки матки).

- Для уточнения распространенности процесса необходимы ректороманоскопия, колоноскопия, экскреторная урография, цистоскопия, МРТ.

- данные УЗИ:

- наличие плотного образования в ректовагинальной клетчатки позади шейки матки

- нечеткие границы образования

- неоднородность внутренней структуры

- болезненность при надавливании вагинальным датчиком

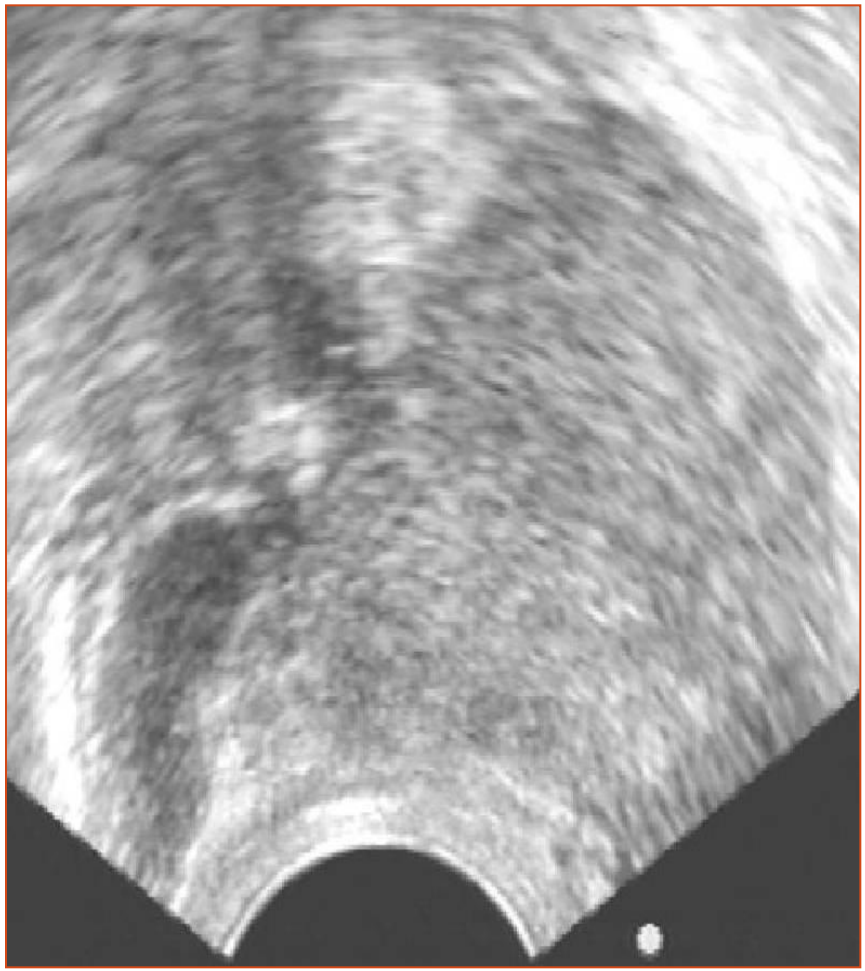

Отечественная классификация ретроцервикального эндометриоза (В.И.Кулаков, Л.В.Адамян, 1998г.)

- 1 степень – очаги в пределах ректо-вагинальной клетчатки
- 2 степень – гетеротопии прорастают в шейку матки и стенку влагалища с образованием мелких кист.
- 3 степень – распространение процесса на крестцово-маточные связки и серозный покров прямой кишки.
- 4 степень – вовлечение в процесс всей стенки прямой кишки и брюшины прямокишечно-маточного углубления, распространенный спаечный процесс малого таза

Эндометриоз яичников

- Наиболее часто эндометриоз яичников локализуется в корковом слое яичников
- ***Клиническая картина.***

- Жалоб до формироаня спаечного процессса
- У 70% больных эндометриозом яичников отмечаются альгодисменорея и диспареуния.

- ***Диагностика.***

- хронический болевой синдром.
- Гинекологический осмотр информативен при формировании эндометририоидных кист. С формированием спаечного процесса может быть ограничена подвижность матки.
- УЗИ-диагностика информативна на 87-90% при формировании эндометриоидных кист.
- Наиболее диагностически ценный метод- лапароскопия.

Эндометриоз яичников. УЗИ-диагностика

- размеры 0,8-12 см, чаще 2,5-7 см
- двойной контур образования
- расположение сзади и сбоку от матки
- содержат мелкодисперсную взвесь

Лапароскопические признаки эндометриоидных кист

- Диаметр не более 12 см
- Спайки с задним листком широкой связки
- Мелкие красные или синие пятна на поверхности
- Густое, шоколадного цвета содержимое

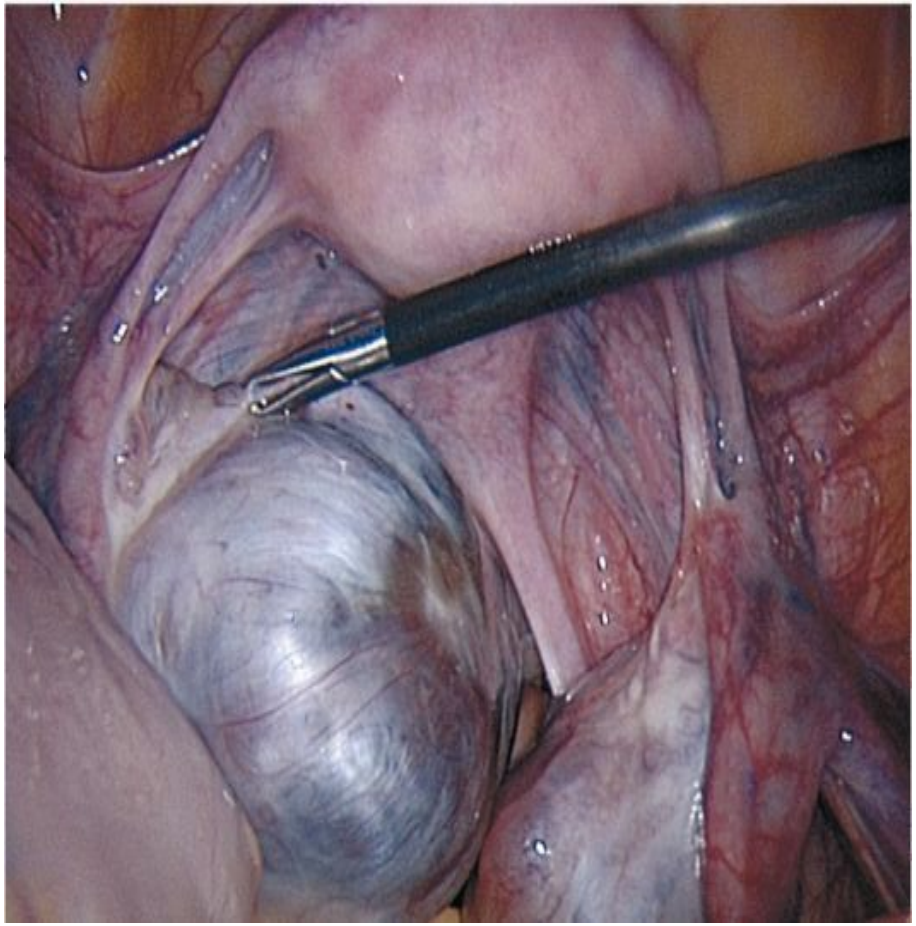

Эндометриоз маточной трубы

Его частота составляет от 7 до 10%. Эндометриоидные очаги поражают мезосальпинкс, могут располагаться на поверхности маточных труб. Сопутствующий спаечный процесс нередко способствует нарушению функциональной полноценности трубы.

Основным методом диагностики эндометриоза маточных труб является лапароскопия

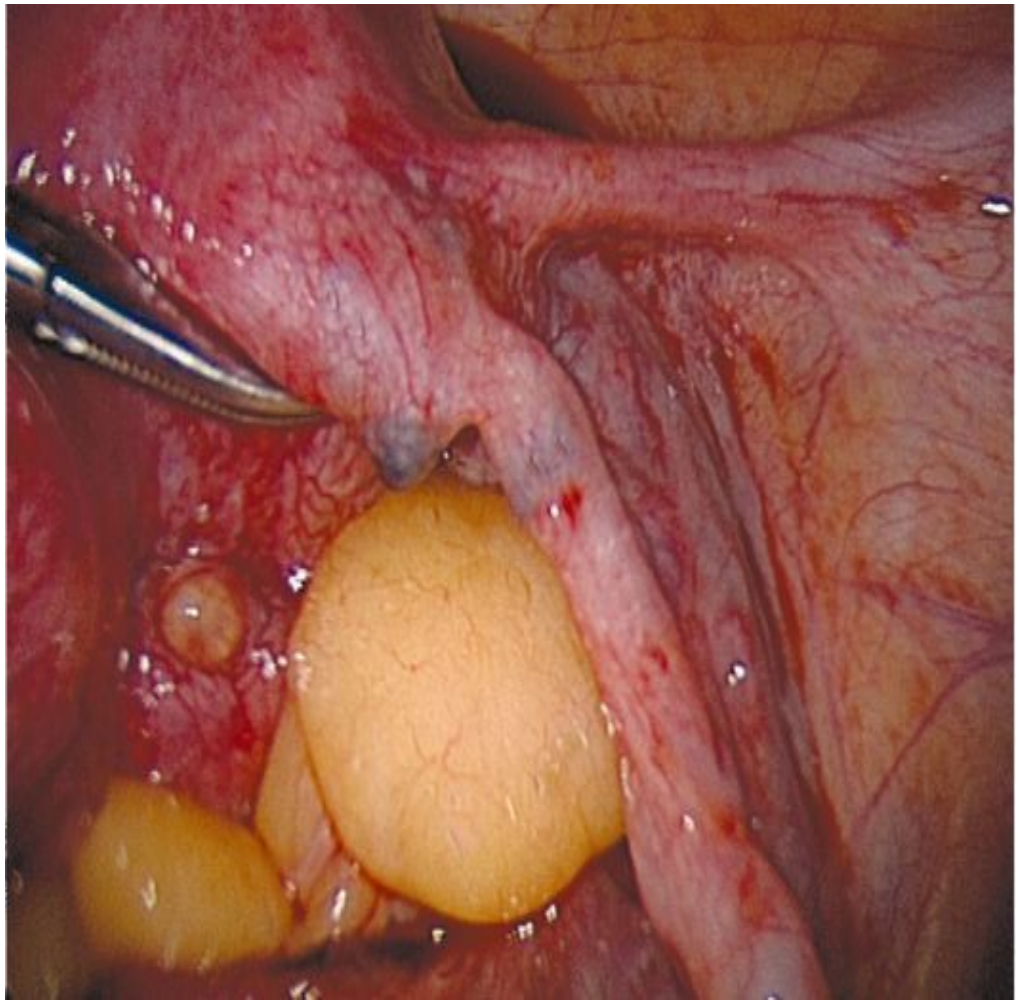

Эндометриоз брюшины малого таза

Выделяют два основных варианта перитонеального эндометриоза. При первом эндометриоидные поражения ограничены брюшиной малого таза, при втором варианте эндометриоз поражает яичники, матку, маточные трубы и брюшину малого таза в виде очагов. Основной метод диагностики- лапароскопия.

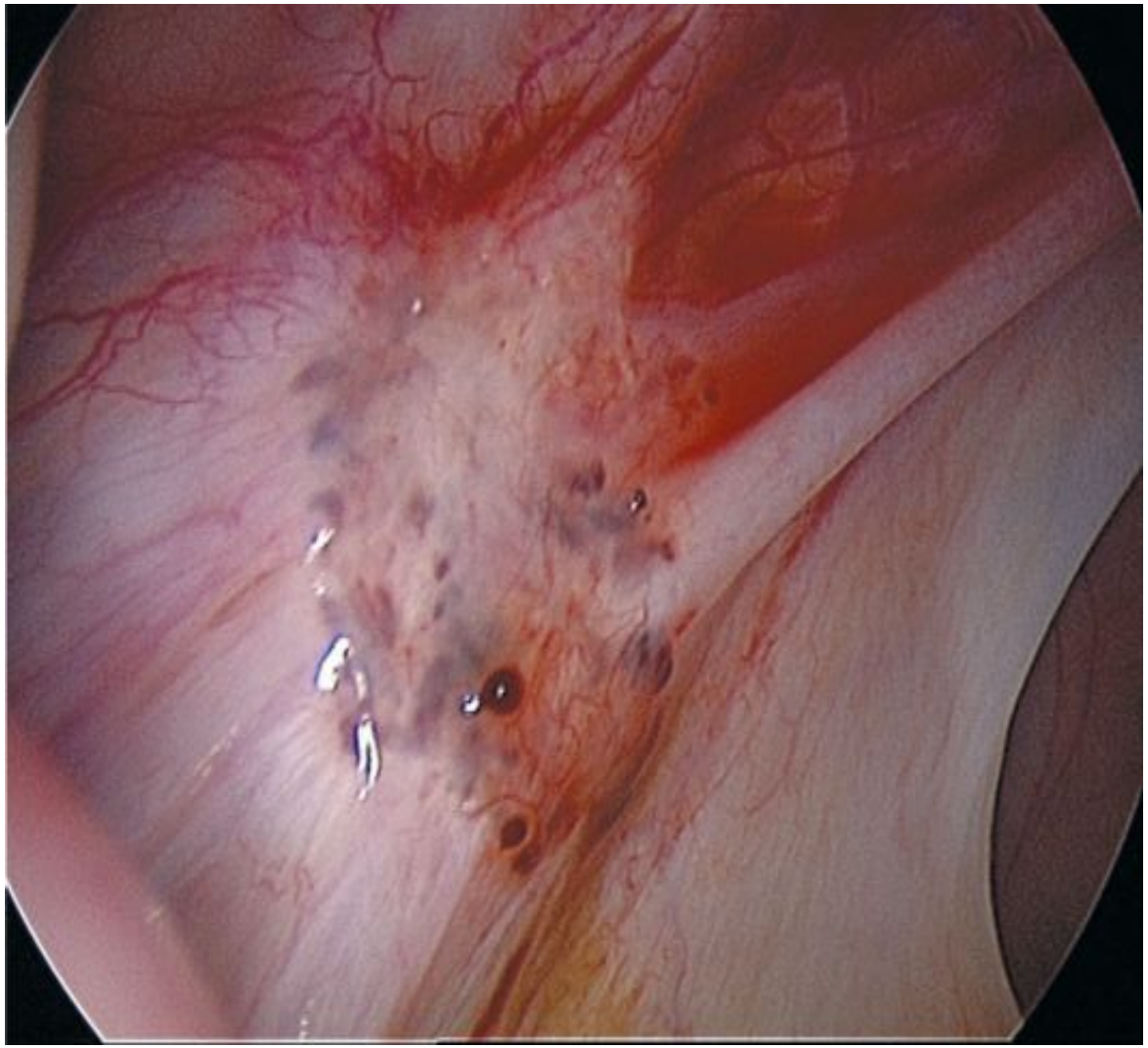

Классификация Американского общества фертильности, 1985 г.

ЭНДОМЕТРИОЗ			< 1 см	1-3 см	> 3 см
Брюшина	поверхностный		1	2	4
	глубокий		2	4	6
Яичники	Правый	поверхностный	1	2	4
		глубокий	4	16	20
	Левый	поверхностный	1	2	4
		глубокий	4	16	20
Облитерация позадиматочного пространства			частичная		полная
			4	40	
СПАЙКИ			< 1/3 запаяно	1/3-2/3 запаяно	> 2/3 запаяно
Яичники	Правый	нежные	1	2	4
		плотные	4	8	16
	Левые	нежные	1	2	4
		плотные	4	8	16
Трубы	Правая	нежные	1	2	4
		плотные	4*	8	16*
	Левая	нежные	1	2	4
		плотные	4*	8*	16*

Стадии распространения эндометриоза
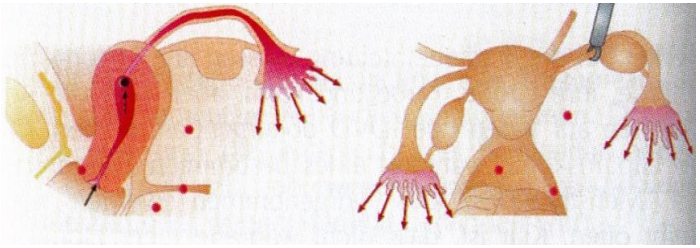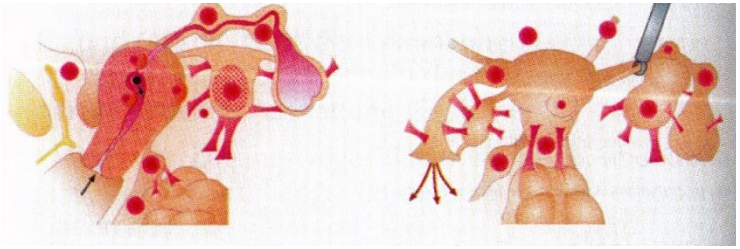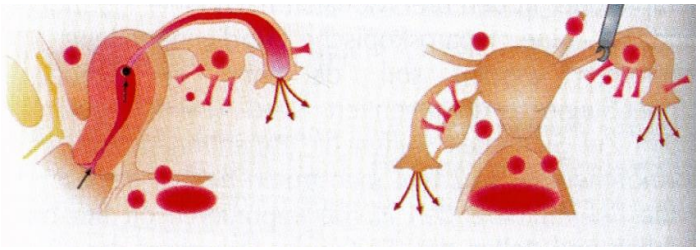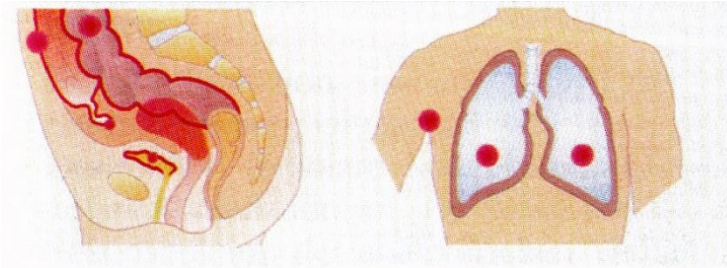
- Стадия I (минимальная) – 1-5 баллов
- Стадия II (слабая,мягкая) -6-15 баллов
- Стадия III (умеренная) -16-40 баллов
- Стадия IV (тяжелая) –более 40 баллов