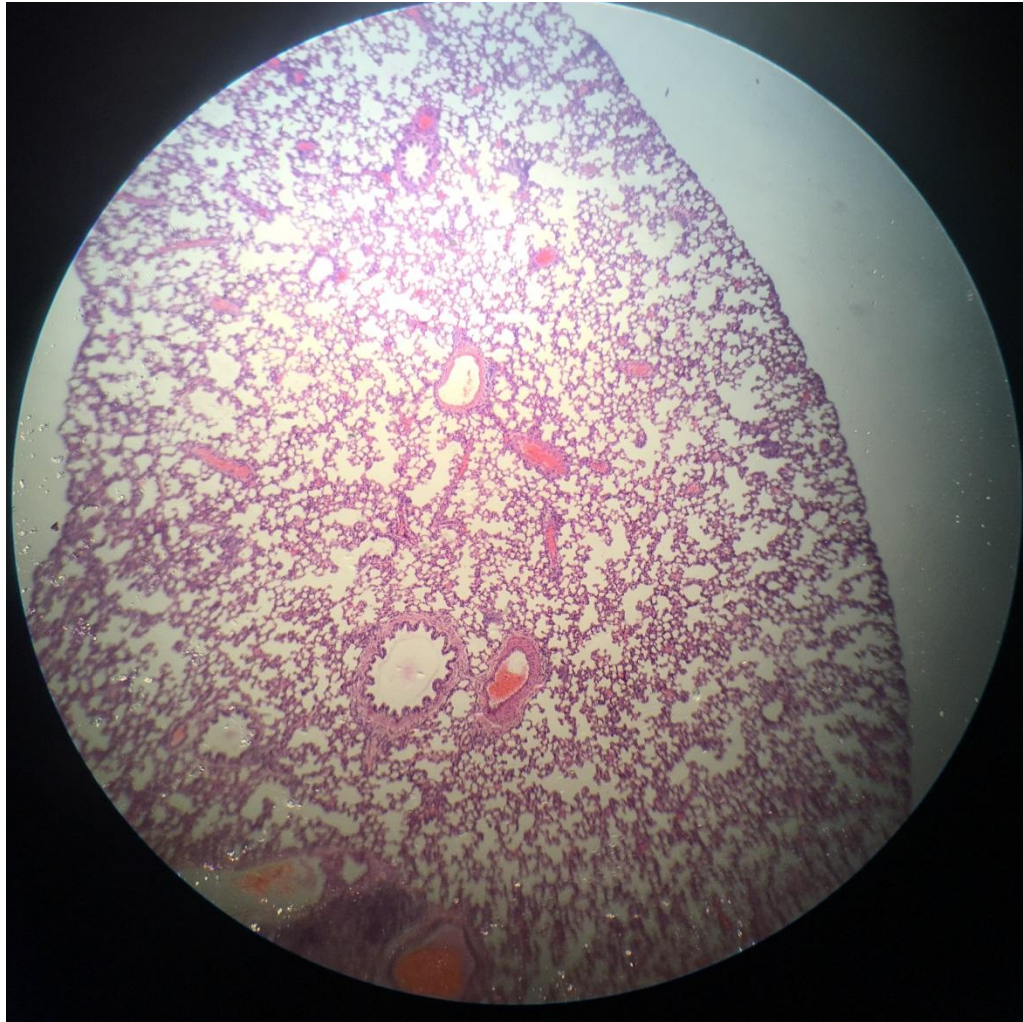


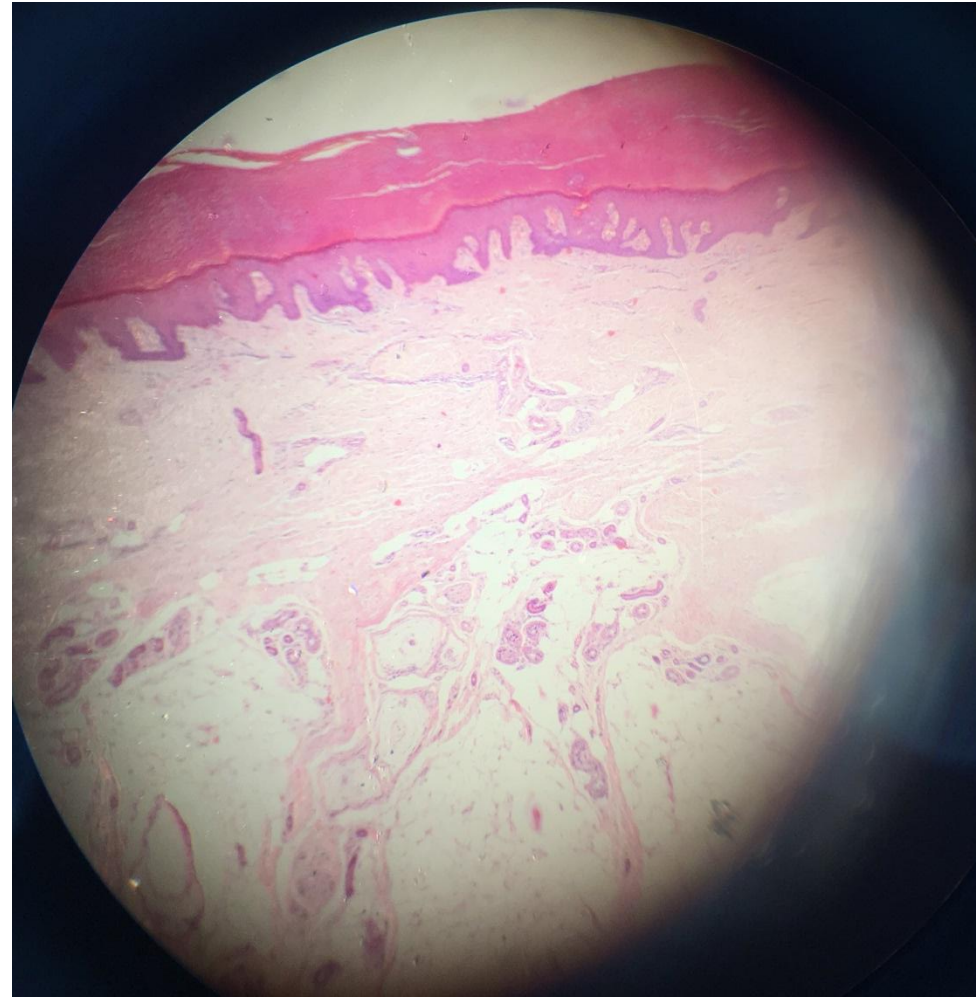
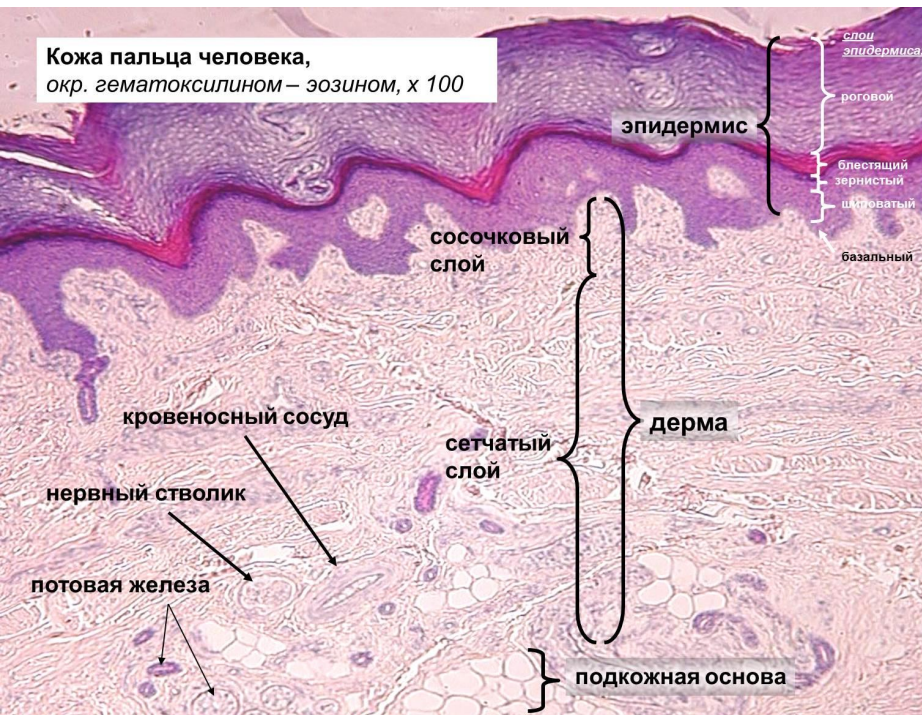
Легкое. Респираторный отдел.

Окраска гематоксилином-эозином.



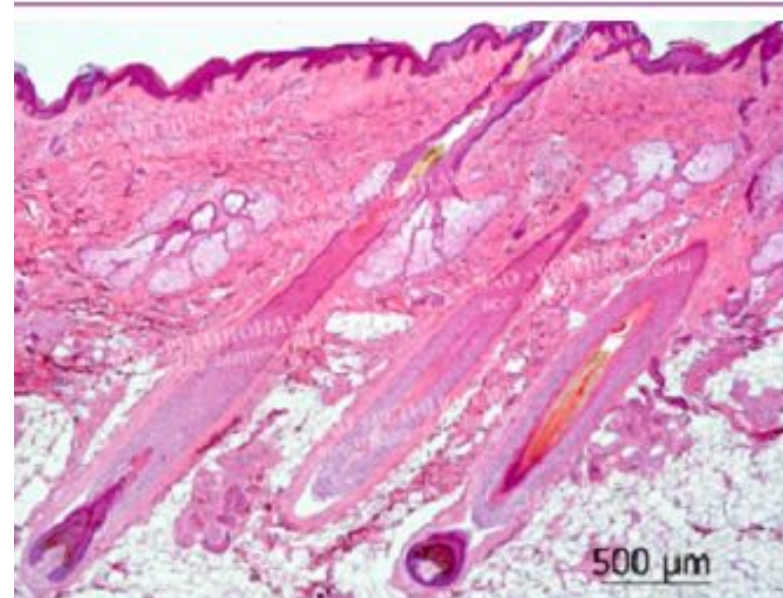
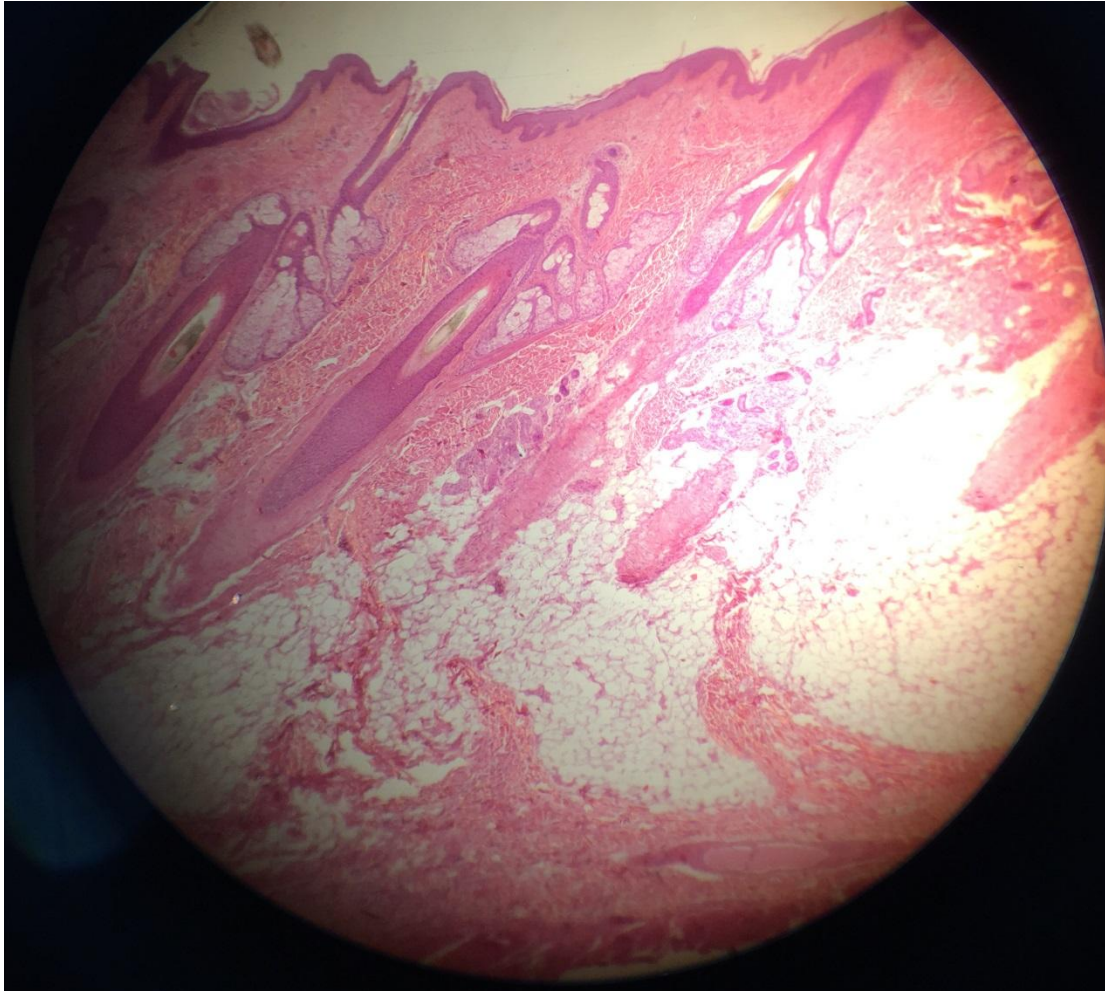
Кожа пальца.

Окраска гематоксилином-эозином.



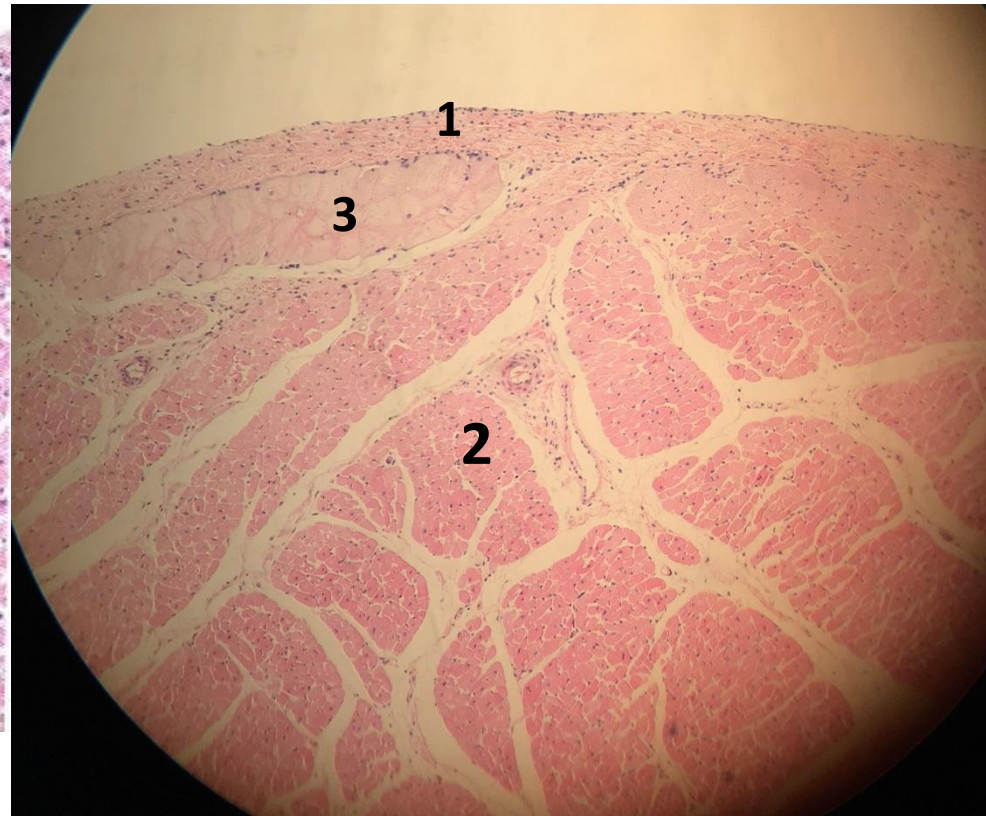
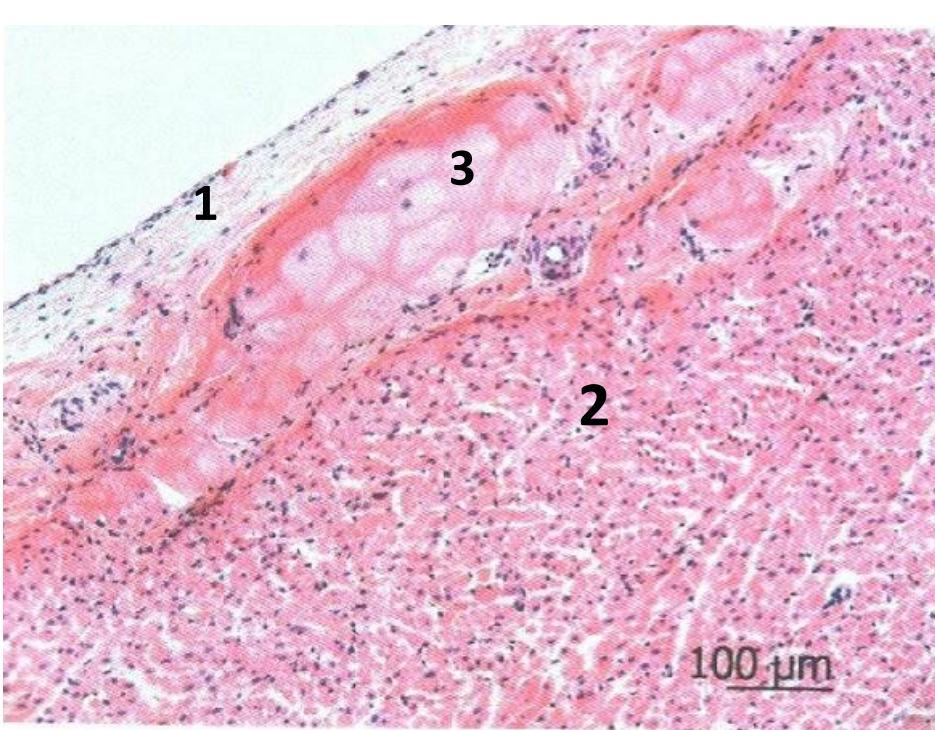
Кожа с волосом.

Окраска гематоксилином-эозином.



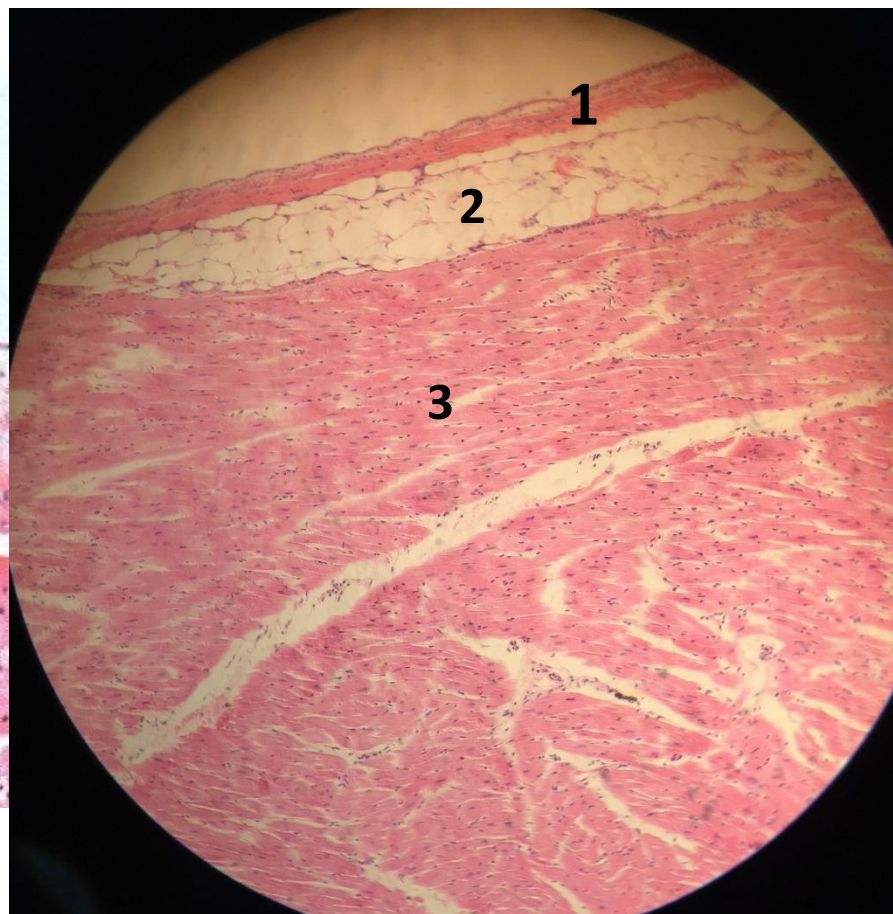
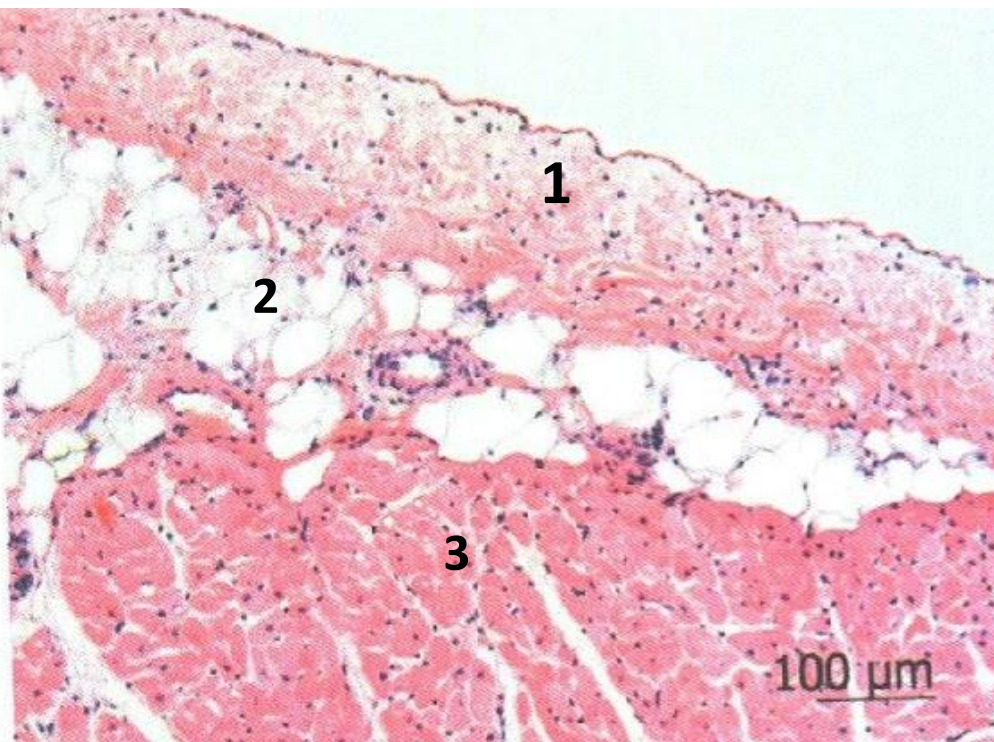
Стенка сердца. Эндокард и миокард. Волокна Пуркинье.

Окраска гематоксилином и эозином.



- 1- эндокард 2- миокард 3- волокна Пуркинье

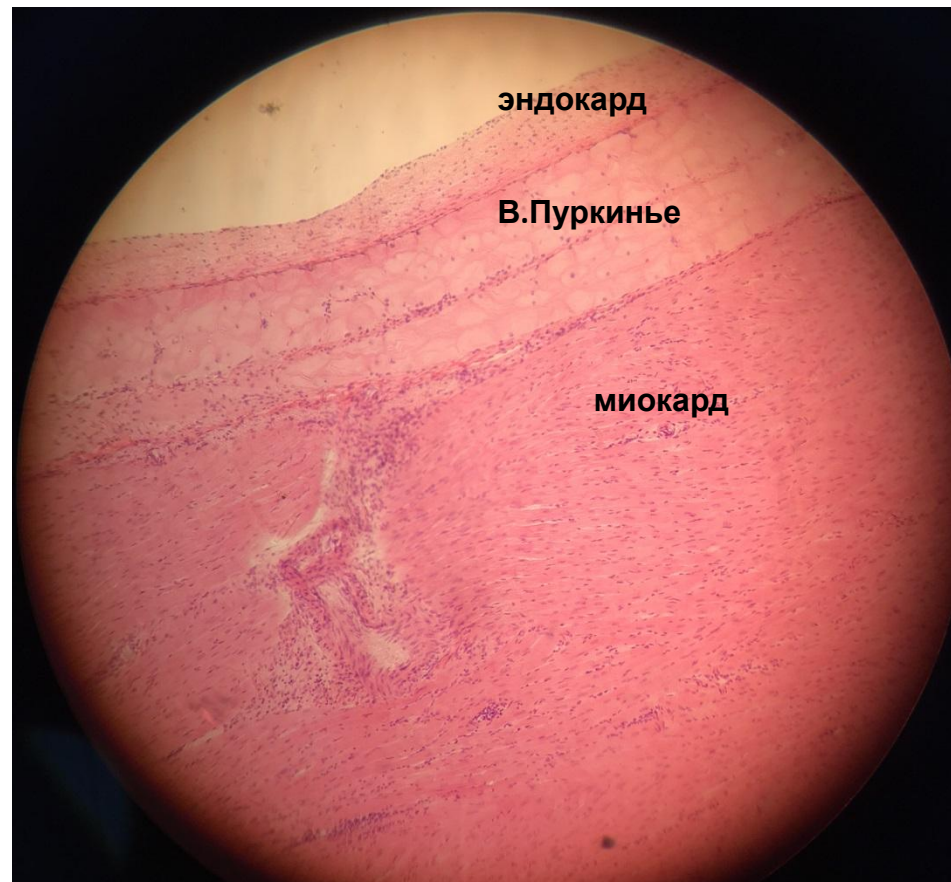
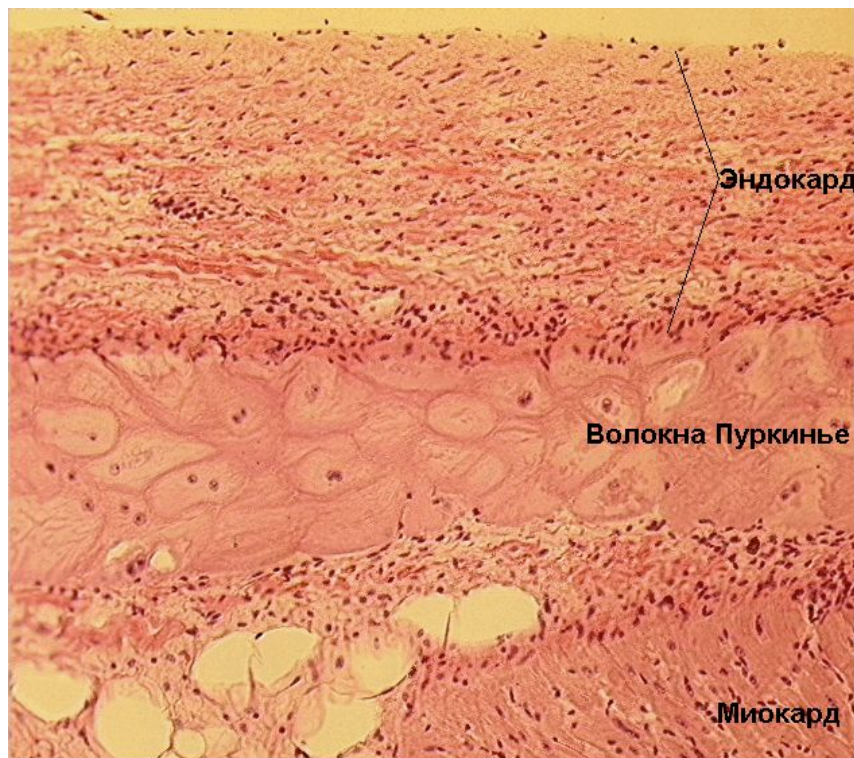
Стенка сердца. Эпикард и миокард. Окраска: Гематоксилином и эозином.



- 1- эпикард 2- липоциты 3- миокард

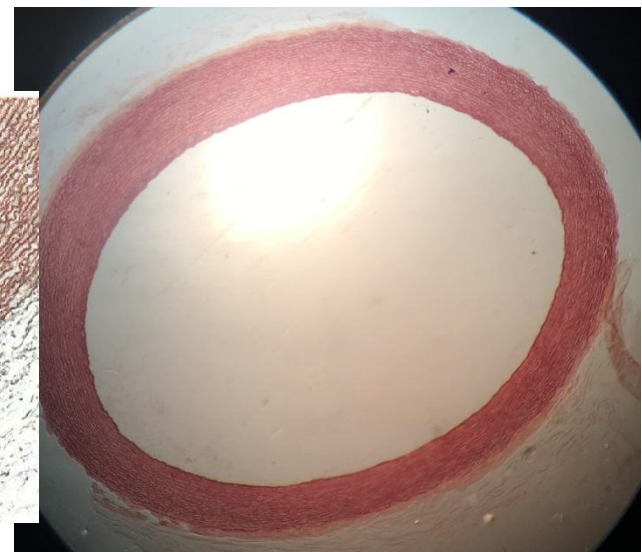
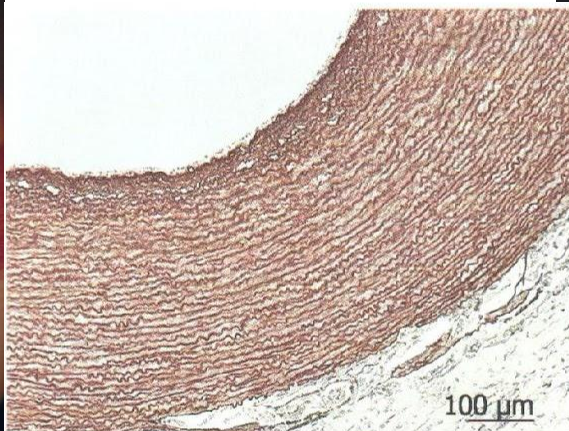
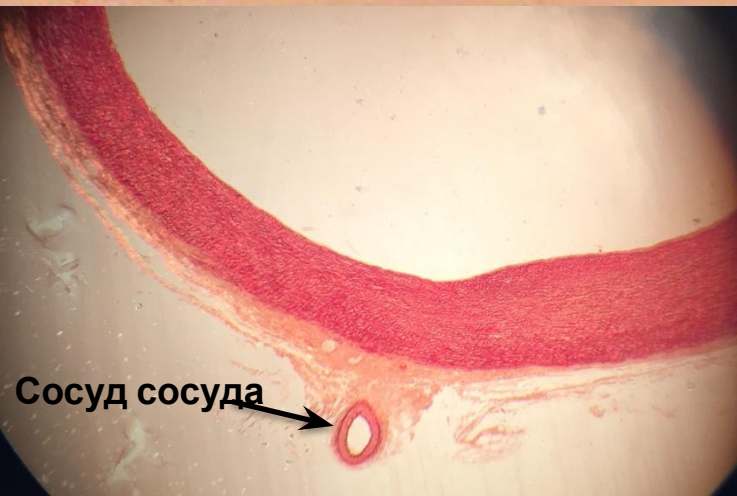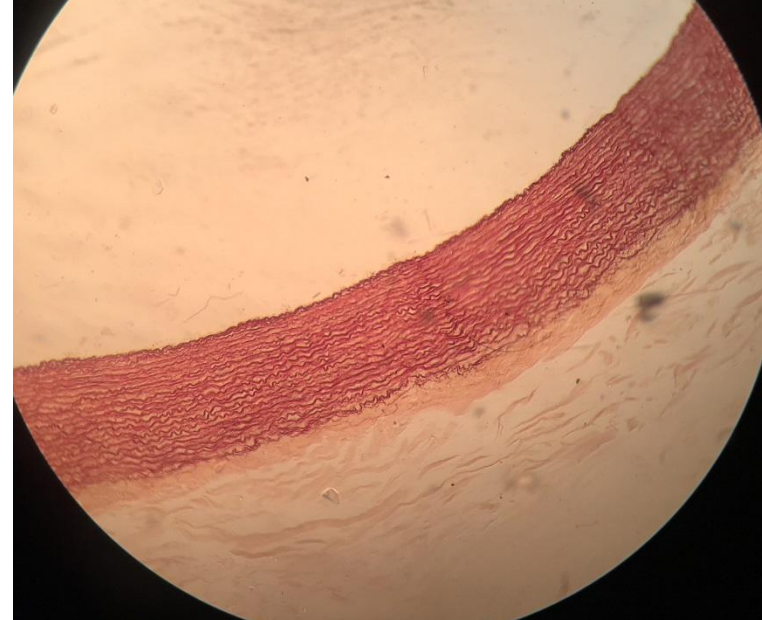
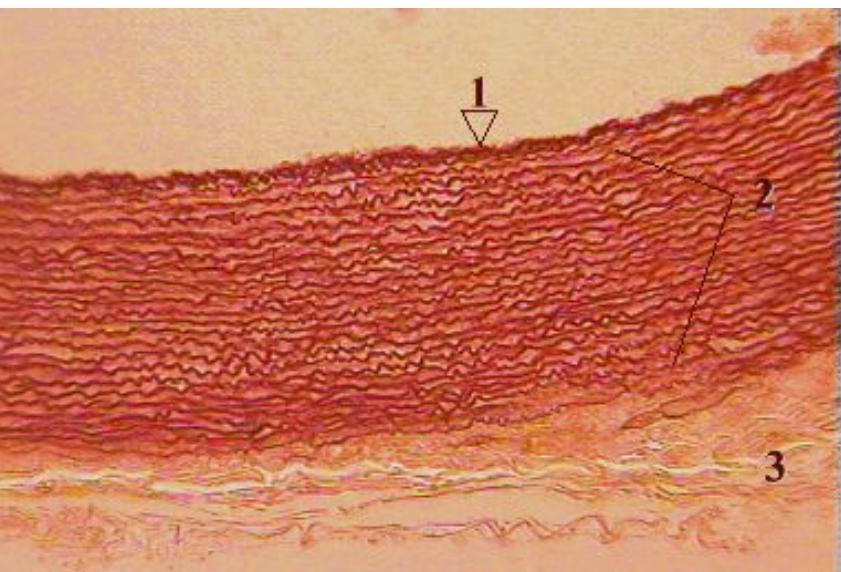
Волокна Пуркинье.

Окраска гематоксилином-эозином.

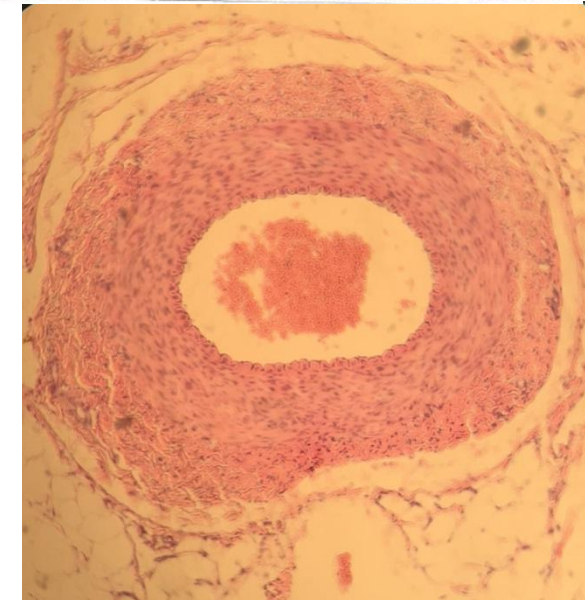
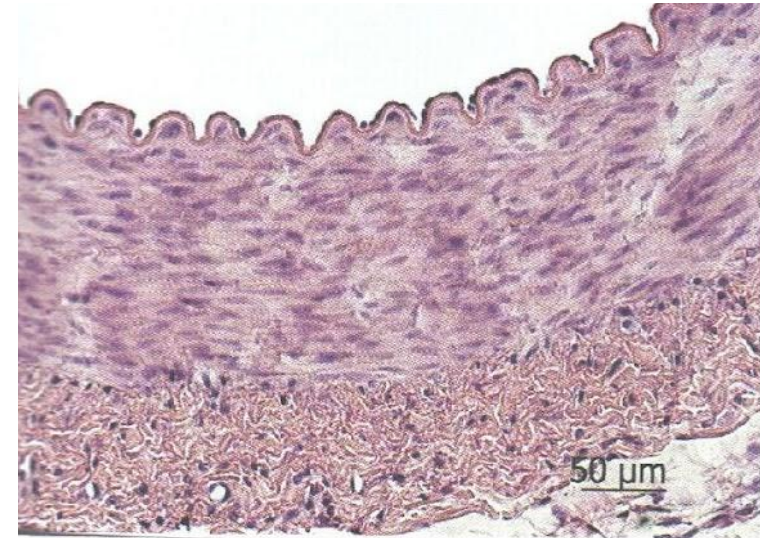
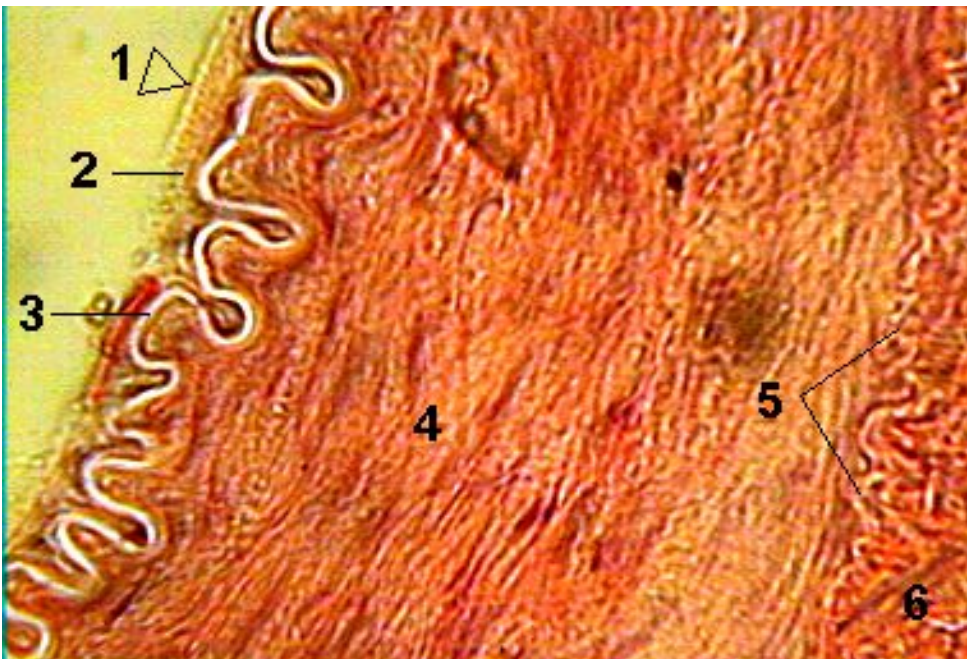


Аорта.

Окраска орсеином.



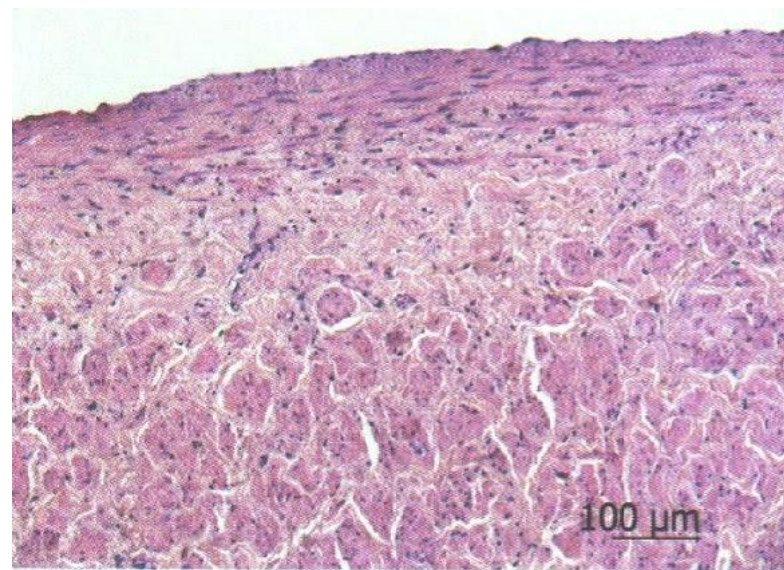
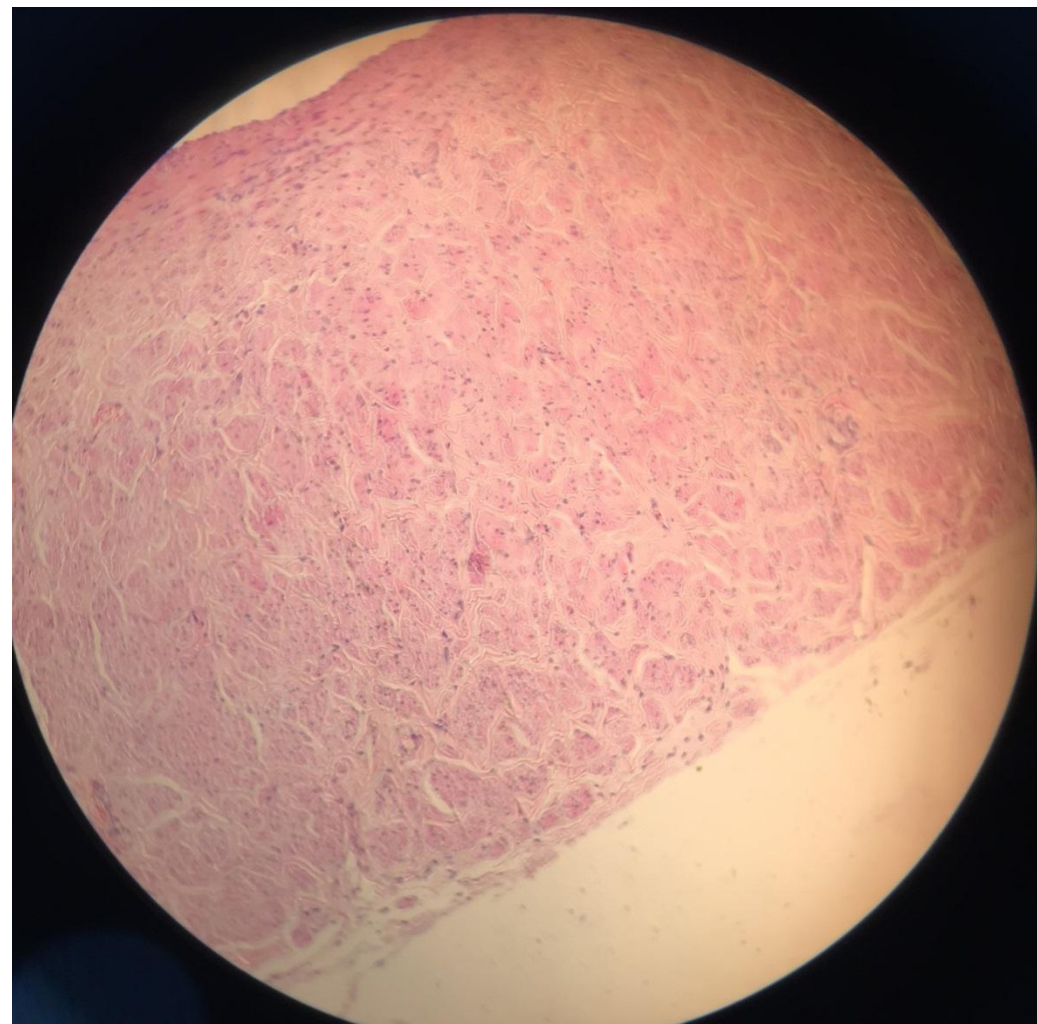
Артерия мышечного типа. Окраска гематоксилином-эозином.



- 1 – эндотелий
- 2 – подэндотелиальный слой
- 3 – внутренняя эластическая мембрана
- 4 – гладкие миоциты средней оболочки
- 5 – наружная эластическая мембрана
- 6 – наружная оболочка

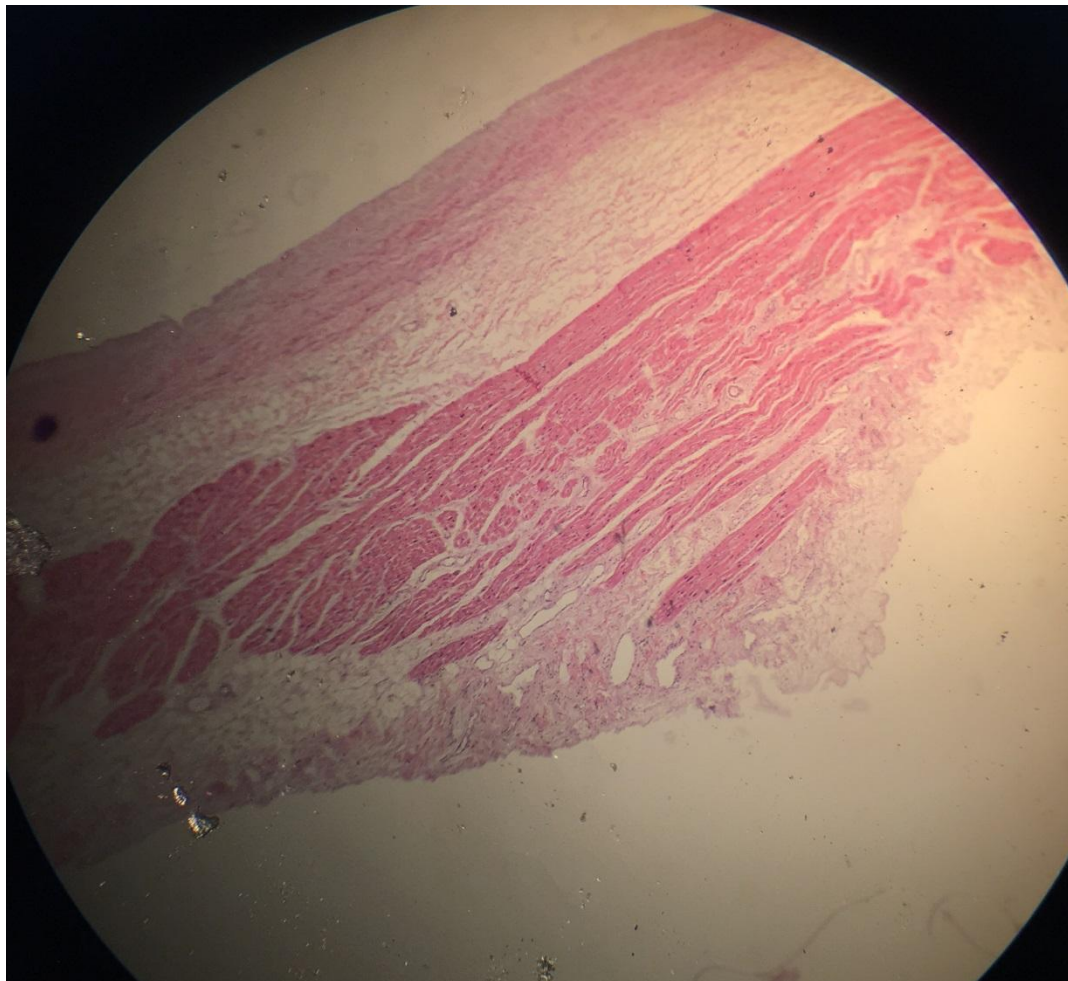
Нижняя полая вена.

Окраска гематоксилином-эозином.



Верхняя полая вена.

Окраска гематоксилином-эозином.



Капилляры, артериолы, венулы мягкой мозговой оболочки головного мозга. Окраска гематоксилином-эозином.

