Дифференциальная диагностика поражении лицевого нерва на разных уровнях

Выполнил: Садыков А.Н. врач-интерн 607/1 группа

Проверила: проф. Ибрагимова Р.С.

План:

- Введение
- Анатомия лицевого нерва
- Периферический паралич лицевого нерва
- Повреждение лицевого нерва в пирамиде височной кости
- Повреждение лицевого нерва в полости черепа
- Повреждение ядра лицевого нерва
- Центральный паралич лицевого нерва
- Заключение
- Использованная литература

Введение

- Мимика - искусство выражать мысль движениями мускулатуры лица (от греческого слова «мимос» – подражатель, актер), отражает наши эмоции по средствам лицевого нерва. И адекватность выражения лица на прямую зависит от полноценности и здоровья всех ветвей последнего. Без состоятельности лицевого нерва мы бы не смогли плакать или полноценно кушать. Только столкнувшись с расстройством работы столь важной части нервной системы можно говорить о патологии "на лицо".

Лицевой нерв

- Лицевой нерв отвечает как за чувствительность, так и за двигательную активность (в состав его входят двигательные, чувствительные и секреторные (парасимпатические) волокна).

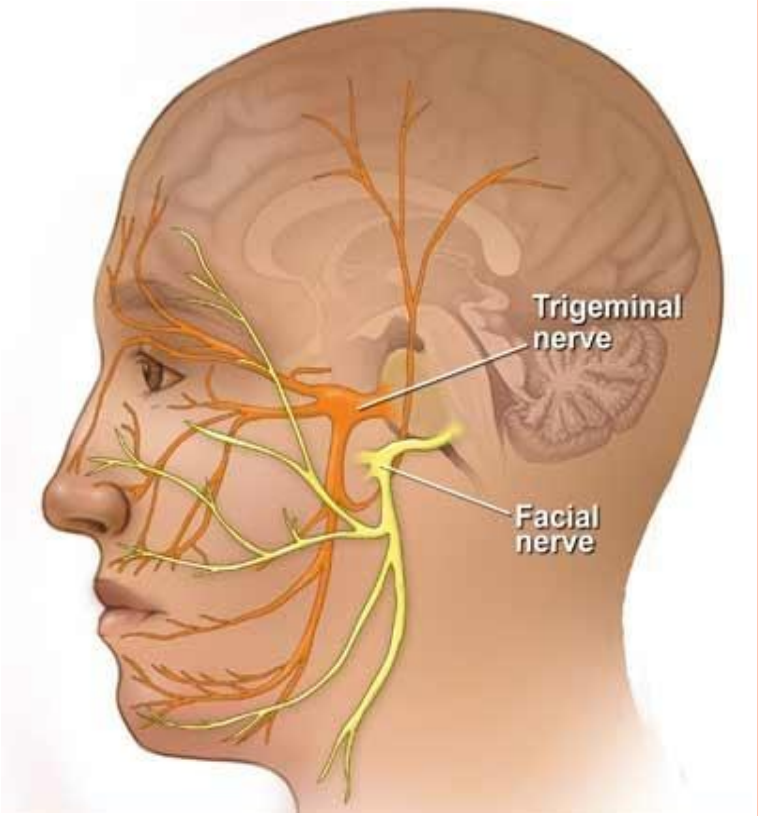

- Сам лицевой нерв является двигательным, но после присоединения к нему промежуточного нерва (*n.intermedius*), представленного чувствительными и двигательными волокнами (вкусовыми и сенсорными), приобретает смешанный характер.
- На основании мозга промежуточный нерв (*n.intermedius*) появляется вместе с лицевым. В дальнейшем оба нерва вместе с преддверно-улитковым нервом (*n.cochleovestibularis*) (VIII пара черепномозговых нервов) входят через внутреннее слуховое отверстие (*porus acusticus internus*) пирамиды височной кости во внутренний слуховой проход (*meatus acusticus internus*). Здесь лицевой и промежуточный нервы соединяются и через поле лицевого нерва (*area n.facialis*), вступают в канал лицевого нерва. В месте изгиба этого канала образуется коленце лицевого нерва (*geniculum n.facialis*), и утолщается за счёт узла коленца (*ganglion geniculi*). Этот узел содержит первые ядра чувствительной части промежуточного нерва.
- Лицевой нерв повторяет все изгибы одноимённого костного канала и, выходя из височной кости через шилососцевидное отверстие (*foramen stylomastoideum*), ложится в толщу околоушной железы (*glandula parotis*), где делится на свои основные ветви.

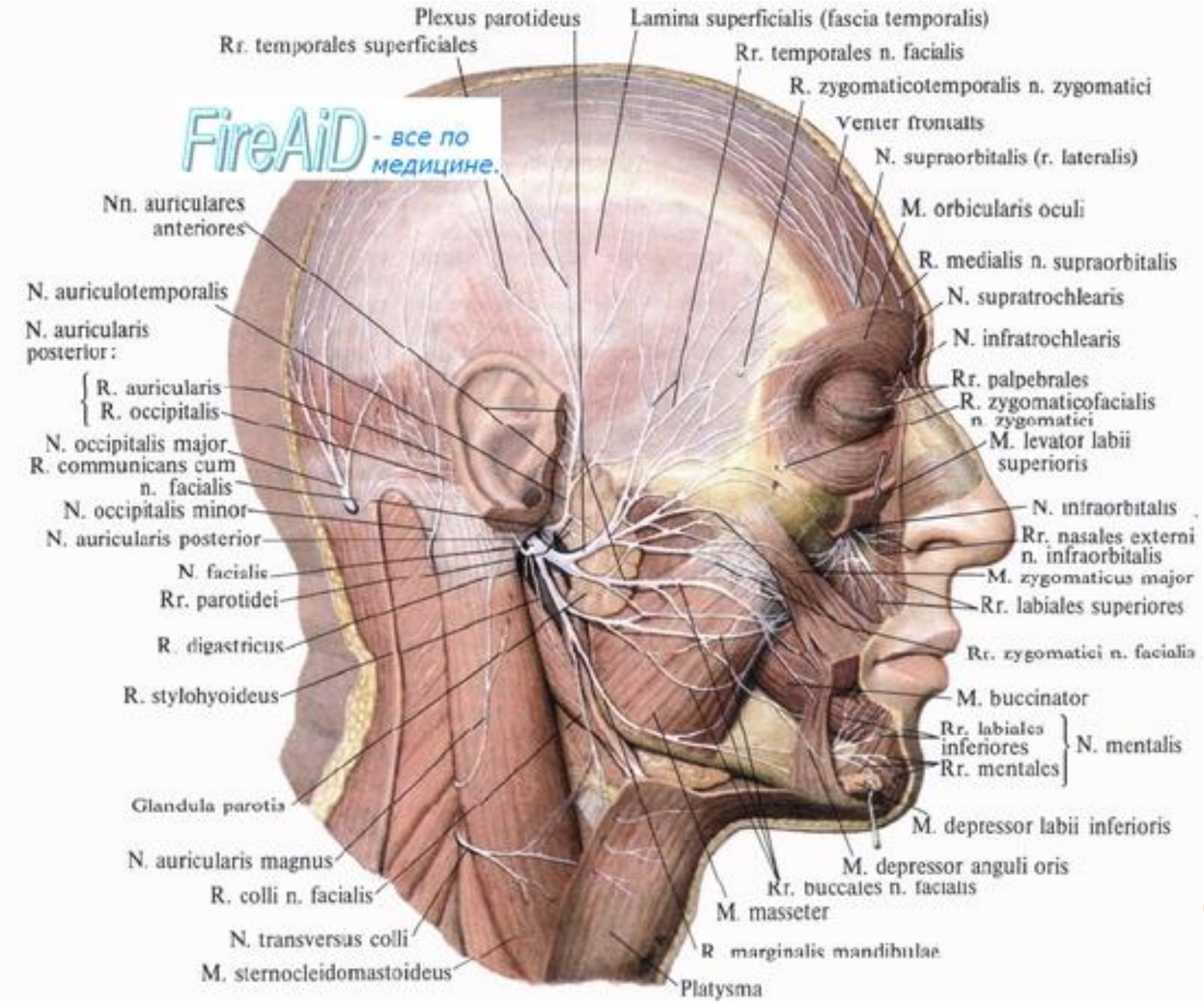

FireAiD - все по медицине.

Клиника поражения

- **Периферический паралич лицевого нерва**
- Половина лица на стороне поражения неподвижна. Кожа лба при попытке к её наморщиванию в складки на этой стороне не собирается, глаз больному прикрыть не удаётся. При попытке закрыть глаза глазное яблоко на стороне поражения заворачивается кверху (**симптом Белла**) и через зияющую глазную щель становится видна полоска склеры (заячий глаз, лагофтальм).

- В случае умеренного пареза круговой мышцы глаза, больной обычно имеет возможность прикрыть оба глаза, но не может прикрыть глаз на стороне поражения, оставив при этом глаз на здоровой стороне открытым (дискинезия век, или симптом Ревийо). Следует указать, что во время сна глаз закрывается лучше (расслабление мышцы, поднимающей верхнее веко). При надувании щёк воздух выходит через парализованный угол рта, щека на той же стороне «парусит» (**симптом паруса**). Носогубная складка на стороне паралича мышц сглажена, угол рта опущен. Пассивное поднятие пальцами углов рта больного ведёт к тому, что угол рта на стороне поражения лицевого нерва из-за пониженного тонуса мышц приподнимается выше (симптом Руссецкого)..

При попытке оскалить зубы на стороне парализованной круговой мышцы рта они остаются прикрытыми губами. В связи с этим асимметрия ротовой щели грубо выражена, ротовая щель несколько напоминает теннисную ракетку, повёрнутую ручкой в сторону поражения (симптом ракетки). Больной при параличе мимических мышц, обусловленном поражением лицевого нерва, испытывает затруднения во время еды, пища постоянно заваливается за щёку и её приходится извлекать оттуда языком. Иногда наблюдается прикусывание слизистой оболочки щеки на стороне паралича. Жидкая пища и слюна могут вытекать из угла рта на поражённой стороне. Определённую неловкость больной испытывает и при разговоре. Ему трудно свистнуть, задуть свечу.

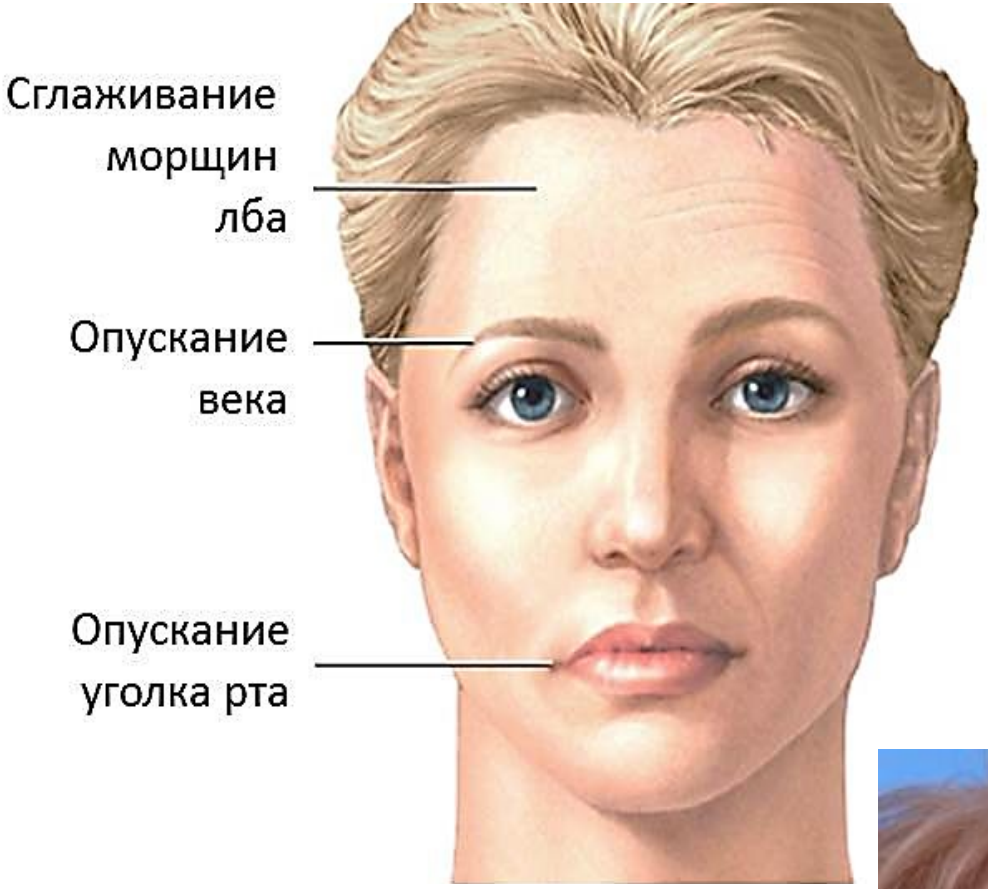
Сглаживание морщин лба
Опускание века
Опускание уголка рта

- После периферического паралича n.facialis возможна частичная или неправильная регенерация повреждённых волокон, особенно вегетативных. Сохранившиеся волокна могут посылать новые аксоны к повреждённым частям нерва. Такая патологическая реиннервация способна объяснить возникновение контрактур или синкинезий в мимической мускулатуре лица. С несовершенной реиннервацией связан **синдром крокодильих слёз** (парадоксальный вкусо-слёзный рефлекс). Предполагают, что секреторные волокна для слюноотделительных желёз прорастают в шванновские оболочки дегенерированных поврежденных волокон, первоначально снабжавших слёзную железу.

Повреждение лицевого нерва в пирамиде височной кости

- Проксимально относительно барабанной струны (лат. *chorda tympani*) – периферический паралич лицевого нерва, отсутствие вкусовой чувствительности на передних 2/3 языка. У больных часто отмечается сухость во рту за счёт расстройства секреции подчелюстной и подъязычной слюнных желёз.

- Проксимально относительно стременного нерва (лат. *n.stapedius*) - периферический паралич лицевого нерва, отсутствие вкусовой чувствительности на передних 2/3 языка. У больных часто отмечается сухость во рту за счёт расстройства секреции подчелюстной и подъязычной слюнных желёз, гиперакузия – ненормально тонкий слух и особенная чувствительность к низким тонам

- Синдром внутреннего слухового прохода (синдром Ляница), состоящий из признаков поражения слухового и лицевого нервов на стороне патологического очага. При этом могут отмечаться шум в ухе, снижение слуха по звуковоспринимающему типу, признаки периферического паралича лицевого нерва. Чаще отмечается в ранней стадии роста невриномы VIII нерва.

Повреждение лицевого нерва в полости черепа

- Нередко двусторонний паралич лицевого нерва (базальный менингит). В большинстве случаев также поражаются другие нервы, а также имеются общемозговые симптомы.

Повреждение ядра лицевого нерва

- Ядра могут страдать при дегенеративных заболеваниях (прогрессивный бульбарный паралич, сирингобульбия), дисциркуляторных и воспалительных процессах (полиоэнцефалит), опухоли варолиева моста или кровоизлияниях в варолиев мост. Клинически поражения ядра лицевого нерва проявляется его периферическим параличом. Так как патологические процессы редко изолированно затрагивают только ядро лицевого нерва, то выделяют следующие синдромы

- Синдром Мийяра-Гюблера, состоящий из сочетания признаков периферического паралича лицевого нерва на стороне патологического очага, обусловленных поражением ядра или корешка лицевого нерва, и центрального гемипаралича или гемипареза на противоположной патологическому очагу стороне, возникшего в связи с поражением пирамидных путей

- Синдром каудальных отделов покрышки моста – причиной является обструкция коротких и длинных циркумферентных ветвей основной артерии. Симптоматика – ипсилатеральный ядерный паралич лицевого и отводящего нервов; нистагм (вследствие поражения медиального продольного пучка); паралич взора в сторону очага поражения; ипсилатеральная гемиатаксия и асинергия (вследствие поражения средней мозжечковой ножки); контралатеральная анальгезия и терманестезия (вследствие поражения латерального спиноталамического пути); гипестезия тактильной, вибрационной, чувствительности, чувства положения (вследствие поражения медиальной петли); ипсилатеральные миоритмии мягкого нёба и глотки (вследствие поражения центрального покрышечного пути).

Заключение

- Так как лицо человека выполняет социальную функцию, то незнание анатомии и топографии лицевого нерва может привести к тяжелым осложнениям в виде пареза или паралича мимической мускулатуры .

Литература

- Гусев Е. И., Коновалов А. Н., Бурд Г. С. Неврология и нейрохирургия: Учебник. — М.: Медицина, 2000
- Дуус П. Топический диагноз в неврологии Анатомия. Физиология. Клиника — М. ИПЦ «Вазар-Ферро», 1995
- Синельников Р. Д., Синельников Я. Р. Атлас анатомии человека: Учеб. Пособие. — 2-е изд., стереотипное — В 4 томах. Т.4. — М.: Медицина, 1996
- Триумфов А. В. топическая диагностика заболеваний нервной системы М.: ООО «МЕДпресс». 1998