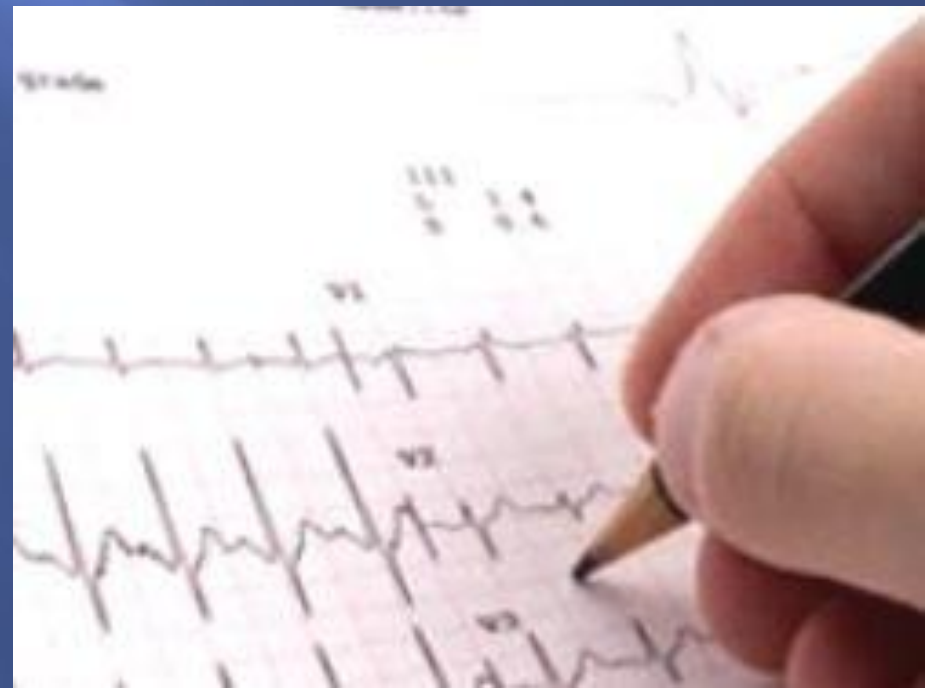

**ИБС. ОСТРЫЙ КОРОНАРНЫЙ СИНДРОМ.  
ОСТРАЯ СЕРДЕЧНАЯ НЕДОСТАТОЧНОСТЬ.  
НЕСТАБИЛЬНАЯ СТЕНОКАРДИЯ**



# ИШЕМИЧЕСКАЯ БОЛЕЗНЬ СЕРДЦА (ИБС)

Ишемическая болезнь сердца — собирательный диагноз. Она включает в себя целую группу заболеваний, объединенных единым механизмом развития. Заболевания, относящиеся к ИБС, связаны с недостаточным кровоснабжением миокарда кровью и недостаточным обогащением его кислородом. При этом ишемия (недостаточное кровоснабжение) может быть как хронической, так и возникать остро в результате нарушения целостности атеросклеротической бляшки и образовании на поверхности такой бляшки тромба, полностью перекрывающего просвет сосуда.

# Классификация ИБС

1. Внезапная сердечная смерть (первичная остановка сердца)
2. Стенокардия.
  - Стабильная стенокардия напряжения (с указанием функционального класса от I до IV).
  - Нестабильная стенокардия:
    - Впервые возникшая стенокардия
    - Прогрессирующая стенокардия.
    - Ранняя постинфарктная или послеоперационная стенокардия.
    - Спонтанная (вазоспастическая, вариантная, стенокардия Принцметала) стенокардия.
3. Безболевая ишемия миокарда.
4. Микроваскулярная стенокардия (дистальная стенокардия, «синдром Х»).

# Классификация ИБС

5. Инфаркт миокарда.

-Инфаркт миокарда с зубцом Q (крупноочаговый, трансмуральный).

-Инфаркт миокарда без зубца Q (мелкоочаговый).

6. Постинфарктный кардиосклероз.

7. Сердечная недостаточность (с указанием формы и стадии).

8. Нарушения сердечного ритма и проводимости (с указанием формы).

# Стенокардия напряжения

Стенокардия напряжения делится на функциональные классы в зависимости от нагрузки, при которой возникает боль в груди:

1 функциональный класс – боль возникает при чрезмерной физической нагрузке, т.е. для возникновения боли требуются не привычные физические усилия: длительный интенсивный бег, подъем и перенос больших тяжестей и т. д.

2 функциональный класс – боль возникает при повышенной физической нагрузке, т.е. привычной нагрузке: бег, подъем по лестнице, интенсивная ходьба и т.д.

# Стенокардия напряжения

3 функциональный класс – боль возникает при обычной физической активности: ходьба, подъем по лестнице на 1 этаж.

4 функциональный класс – боль возникает при минимальной физической активности и в покое.

Стабильной считается стенокардия напряжения с 1 по 3 функциональный класс.

# Нестабильная стенокардия

Нестабильной считается стенокардия:

- Впервые возникшая.
- Прогрессирующая.
- Спонтанная.
- Стенокардия напряжения 4 функционального класса.

Таблица 5.2

**Классификация нестабильной стенокардии**  
(по E. Braunwald, 1989)

Острота клинических проявлений	Условия возникновения		
	А. При усугубляющих ишемию факторах	В. Без усугубляющих ишемию факторов	С. В первые 2 нед инфаркта миокарда
I. Впервые возникшая (последние 2 мес) или прогрессирующая (учащение, усиление болей) стенокардия напряжения	I A	I B	I C
II. Подострая стенокардия покоя (боли в покое последний мес, но не последние 48 ч)	II A	II B	II C
III. Острая стенокардия покоя (боли в покое последние 48 ч)	III A	III B	III C

**Примечание.** Риск возникновения инфаркта миокарда и внезапной смерти увеличивается от I A к III C.



# Клиника стенокардии

Типичным признаком стенокардии являются боли за грудиной, реже левее грудины (в проекции сердца). Болевые ощущения могут быть сжимающими, давящими, жгущими, иногда – режущими, тянущими, сверлящими. Болевая интенсивность может быть от терпимой до весьма выраженной, заставляющей пациентов стонать и кричать, испытывать страх близкой смерти.

Боли иррадиируют преимущественно в левую руку и плечо, нижнюю челюсть, под левую лопатку, в эпигастральную область; в атипичных случаях – в правую половину туловища, ноги. Иррадиация боли при стенокардии обусловлена ее распространением от сердца к VII шейному и I—V грудными сегментам спинного

мозга и далее по центробежным нервам к иннервируемым зонам.

Боль при стенокардии чаще возникает в момент ходьбы, подъема по лестнице, усилия, стресса, может возникать в ночные часы. Приступ боли продолжается от 1 до 15-20 минут. Факторами, облегчающими приступ стенокардии, являются прием нитроглицерина, положение стоя или сидя.

Во время приступа пациент испытывает нехватку воздуха, старается остановиться и замереть, прижимает руку к груди, бледнеет; лицо принимает страдальческое выражение, верхние конечности холодеют и немеют. Вначале пульс учащается, затем урежается, возможно развитие аритмии, чаще экстрасистолии, повышение АД.

Нестабильная стенокардия проявляется типичными приступами, однако при сборе анамнеза можно выявить характерные признаки прогрессирования стенокардии. На протяжении последних 1-2 мес. увеличились количество, выраженность и продолжительность приступов стенокардии напряжения. Приступы ранее никогда не возникали, появились не более 1 мес. назад (впервые возникшая стенокардия, стенокардия *de novo*). Приступы стенокардии стали появляться в покое или в ночное время. Важным клиническим признаком нестабильной стенокардии считают отсутствие или ослабление эффекта нитроглицерина, который ранее купировал приступы стенокардии.

# Диагностика нестабильной стенокардии

Ведущее клиническое проявление нестабильной стенокардии - болевой синдром. Основным состоянием, от которого следует дифференцировать нестабильную стенокардию, является инфаркт миокарда, и в первую очередь - мелкоочаговый (без зубца Q).

ЭКГ при нестабильной стенокардии характеризуется изменениями конечной части желудочкового комплекса: сегмента ST обнаруживается у 30% пациентов, инверсия зубца T - у 20%, преходящий подъём сегмента ST - у 5%. ЭКГ в состоянии покоя помогает дифференцировать крупноочаговый инфаркт миокарда и нестабильную стенокардию, поскольку при первом имеется патологический зубец Q. Суточное мониторирование ЭКГ позволяет выявить изменения, характерные для нестабильной стенокардии, особенно эпизоды безболевой ишемии миокарда.

Ферментная диагностика. МВ-фракция КФК увеличивается через 6-12 ч, содержание миоглобина нарастает через 3 ч, тропонин Т и I реагируют одновременно с МВ-фракцией КФК после некроза кардиомиоцитов, что позволяет дифференцировать нестабильную стенокардию от инфаркта миокарда. При нестабильной стенокардии значительного повышения активности ферментов (более 40% от исходного уровня) не бывает. Нормальные биохимические показатели не исключают наличие нестабильной стенокардии.

Эхокардиография малоинформативна в диагностике нестабильной стенокардии, так как патологическое движение стенок левого желудочка, выявляемое этим методом, можно обнаружить только во время болевого эпизода.

Коронарная ангиография показана больным в том случае, когда обсуждается вопрос о хирургическом лечении нестабильной стенокардии (чрескожная транслюминальная коронарная ангиопластика или коронарное шунтирование), либо больным с прогностически неблагоприятными признаками течения заболевания. При ангиографическом исследовании можно выявить тромбы в венечных артериях (у 40% пациентов) и стенозы венечных артерий (у 40-60% пациентов). В то же время 15% пациентов могут иметь гемодинамически незначимый стеноз венечных артерий (сужение просвета артерии менее 60%), что подтверждает большее значение в развитии нестабильной стенокардии характера фиброзной бляшки, чем степени выраженности стеноза.

## Сердечные и внесердечные состояния, которые могут имитировать ОКС

Сердечные	Лёгочные	Гематологические	Сосудистые	ЖКТ заболевания	Заболевания опорно-двигательного аппарата
Миокардит	ТЭЛА	Серповидно-клеточная анемия	Расслоение аорты	Эзофагоспазм	Шейная дископатия
Перикардит	Инфаркт лёгкого		Аневризма аорты	Эзофагит	Перелом ребра
Миоперикардит	Пневмония		Коарктация аорты	Пептическая язва	Повреждение/воспаление мышцы
Кардиомиопатия	Плеврит		Цереброваскулярное заболевание	Панкреатит	Рёберный хондрит
Порок сердца	Пневмоторакс			Холецистит	
“Takotsubo” синдром					

*Guidelines for the diagnosis and treatment of non-ST-segment elevation acute coronary syndromes. The Task Force for the Diagnosis and Treatment of Non-ST-Segment Elevation Acute Coronary Syndromes of the European Society of Cardiology, 2007*

## Некоронарные состояния, связанные с повышением тропонина

- Тяжёлая застойная сердечная недостаточность, острая и хроническая
- **Расслоение аорты, пороки аортального клапана или ГКМП**
- Контузия сердца, радиочастотная абляция, ЭКС, кардиоверсия, эндомиокардиальная биопсия
- **Воспалительные заболевания (мио-,эндо-, или перикардиты)**
- Гипертонический криз
- Тахи-, брадиаритмии
- **ТЭЛА**
- Гипотиреоз
- **Шарообразное расширение верхушки левого желудочка или "takotsubo" кардиомиопатия**
- Хроническая или острая почечная недостаточность
- Острые неврологические расстройства, включая инсульт и субарахноидальное кровоизлияние
- Инфильтративные заболевания, такие как амилоидоз, гемохроматоз, саркоидоз, склеродермия
- Лекарственная токсичность (адриамицин, 5-фторурацил, гецептин, яд змей)
- Ожоги (при поражении более чем 30% площади поверхности тела)
- Рабдомиолиз
- У пациентов в критическом состоянии, особенно при наличии респираторной поддержки или сепсиса

*Universal definition of myocardial infarction. Expert consensus document.  
Thygesen K. et al. EHJ (2007) 28, 2529*



# ЭКГ “ловушки” в диагностике ОИМ

## Ложноположительные результаты

- Синдром ранней реполяризации
- ПБЛНПГ
- Феномен предвозбуждения
- Синдром Бругада
- Пери-/миокардиты
- ТЭЛА
- Субарахноидальное кровоизлияние
- Метаболические расстройства, н-р гиперкалиемия
- Методические ошибки (транспозиция отведений, проблемы при определении точки J)
- Холецистит

## Ложноотрицательные результаты

- предшествующий Q – ОИМ и/или персистирующая элевация ST
- ритм ЭКС
- ПБЛНПГ

*Universal definition of myocardial infarction. Expert consensus document.*

*Thygesen K. et al. EHJ (2007) 28, 2529*

## Сердечные состояния, которые могут имитировать ОКС

- ✓ Миокардит
- ✓ Перикардит
- ✓ Миоперикардит
- ✓ Кардиомиопатия (гипертрофическая)
- ✓ Порок сердца (аортальный стеноз, митральный пролапс)
- ✓ “Takotsubo” синдром

# Миокардиты – клиническая картина

- Ревматические, неревматические (инфекционные - вирусные, бактериальные, протозойные и неинфекционные – аллергические, сывороточная болезнь, химические и физические факторы )
- Симптомы миокардита появляются в первые дни от воздействия этиологического фактора для инфекционных и токсических миокардитов, через 2-3 недели - для иммунных миокардитов
- Лихорадка, слабость, потливость
- Кардиалгии (постоянные боли неопределённого характера), встречается у 62-80% пациентов
- Нарушения ритма
- Проявления сердечной недостаточности

# Миокардиты – диагностика

- При осмотре: может быть увеличение размеров сердца, приглушение тонов, систолический шум МР
- Лабораторно: воспалительные изменения (НФ лейкоцитоз, увеличение СОЭ, повышение СРБ) и повышение ферментов (в том числе и кардиоспецифичных), выявление антикардиальных антител
- ЭКГ: нарушения ритма и проводимости, изменения зубца Т (уплощение, двухфазность, инверсия)
- ЭхоКГ: дилатация полостей, уменьшение LVEF, МР и ТР, тромбы в полостях
- Подтверждение диагноза:
  - √ гистологическое исследование морфобиоптатов миокарда (не менее 3 биоптатов)
  - √ скитиграфия миокарда с мечеными лейкоцитами и цитратом галлия (радиофармпрепаратами тропными к воспалительному процессу)
  - √ МРТ сердца с контрастированием для выявления воспалительного отека в миокарде (с омнисканом, галодиамидом)

# Характеристика болей при остром перикардите

- √ локализуются в прекардиальной области
- √ иррадиируют редко (в шею, надключичные области)
- √ усиливаются на вдохе
- √ связаны с положением тела
- √ болевой синдром появляется одновременно с лихорадкой

# Диагностика о.перикардита

## ■ Шум трения перикарда

- может выслушиваться в любой фазе сердечного цикла
- усиливается на вдохе, при наклоне туловища вперёд

## ■ Лабораторно

- НФ лейкоцитоз, ускоренное СОЭ, высокий СРБ, фибриноген

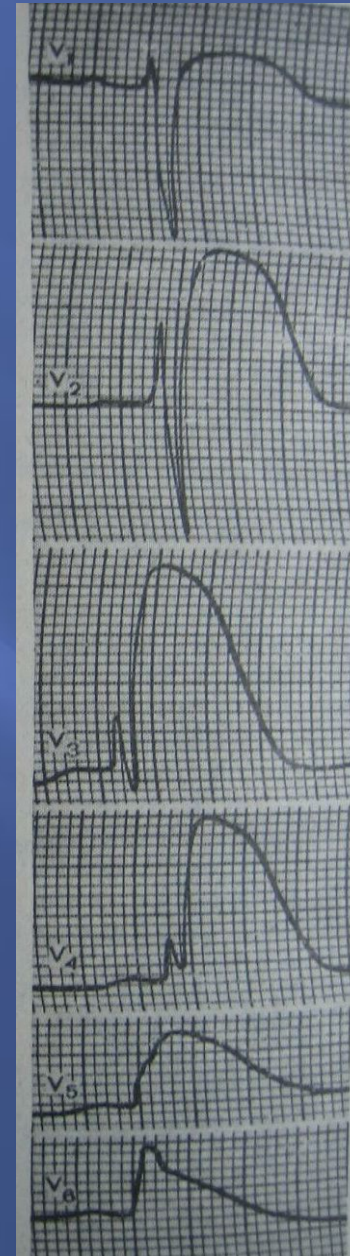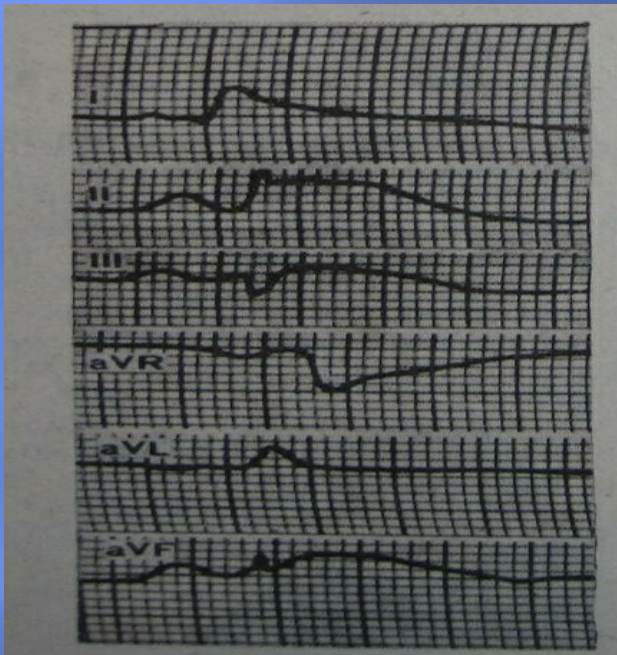
## ■ ЭКГ

- повышение сегмента ST в большинстве отведений с быстрой обратной динамикой

## ■ ЭХО-КГ

- расхождение листков перикарда

# Изменения ЭКГ при о.перикардите



Сегмент ST приподнят над изолинией (V1-V5, I, II, III, aVF)

ST aVR ниже изолинии

Зубец Q отсутствует

# Лёгочные состояния, которые могут имитировать ОКС

√ ТЭЛА

√ Инфаркт лёгкого

√ Пневмония

√ Плеврит

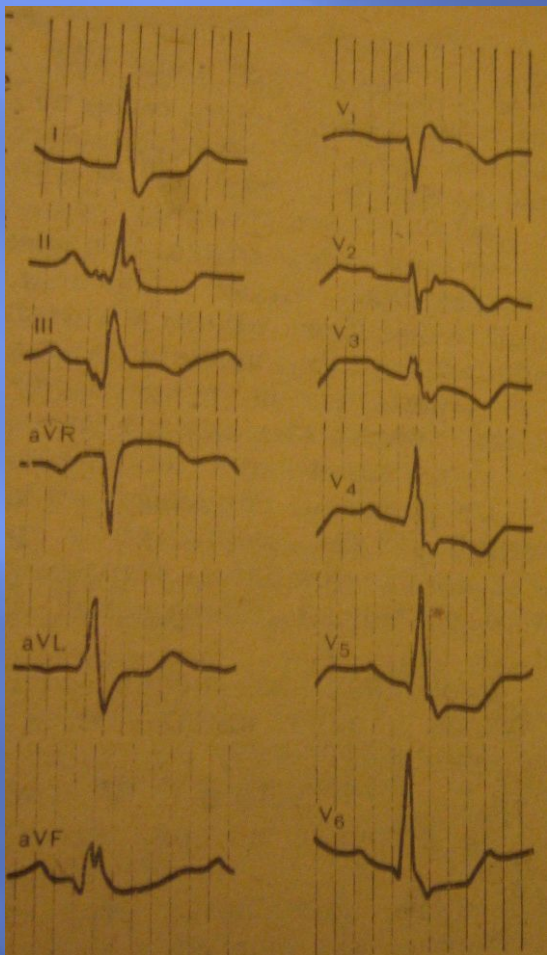
√ Пневмоторакс



## Тромбоэмболия легочной артерии

- √ боли сопровождаются резкой одышкой, кашлем
- √ тахикардия
- √ резкое снижение АД
- √ м. б. кровохарканье

## ЭКГ диагностика ТЭЛА



- ▣ Q III/ SI,aVL (при этом нет Q II, как при нижнем ИМ, а зубец SI нехарактерен для неосложнённого ИМ)
- ▣ Подъём сегмента ST V1,V2
- ▣ ST I,II,aVL,V3-V6 ниже изолинии
- ▣ T V1-V4 отрицательный
- ▣ P-pulmonale

# Предрасполагающие факторы венозных тромбозов

*Guidelines on the diagnosis and management of acute pulmonary embolism, ESC, 2008*

## Сильные предрасполагающие факторы (OR >10)

- переломы нижних конечностей
- протезирование тазобедренных или коленных суставов
- большие операции (общая хирургия)
- значительная травма
- повреждение спинного мозга

## Умеренные предрасполагающие факторы (OR 2-9)

- артроскопия (коленный сустав)
- центральные венозные линии
- химиотерапия
- хрон. сердечная или дыхательная недостаточность
- заместительная гормональная терапия
- злокачественные заболевания
- оральная контрацептивная терапия
- инсульт (с формированием параличей)
- беременность, послеродовой период
- тромбозы в анамнезе
- тромбофилии

## Слабые предрасполагающие факторы (OR < 2)

- постельный режим (> 3 суток)
- длительное положение сидя (длительные поездки в машине или авиаперелёты)
- преклонный возраст
- лапароскопическая хирургия (н-р, холецистэктомия)
- ожирение
- варикозные вены
- беременность, дородовой период

# Клиническая картина диссекции аорты

## √ Боль в грудной клетке

- резкое начало

- сильная, по описанию пациентов “разрывающая”,  
“острая”, ”пронзительная”

“режущая”,

- наиболее часто по передней поверхности  
иррадирует в подлопаточные пространства

грудной клетки,

## √ Внезапная смерть или шок

## √ ЗСН

## √ Может быть клиника окклюзии одной из ветвей аорты:

- инсульт или ишемия конечностей
- параплегия с сенсорным дефицитом
- инфаркт миокарда (в бассейне RCA)
- почечная недостаточность и реноваскулярная гипертензия
- абдоминальная боль

# Заболевания желудочно-кишечного тракта, которые могут имитировать ОКС

✓ Эзофагоспазм

✓ Эзофагит

✓ Пептическая язва

✓ Панкреатит

✓ Холецистит

## Заболевания опорно-двигательного аппарата, которые могут имитировать ОКС

√ Шейная дископатия.

√ Перелом ребра

√ Повреждение/  
воспаление  
мышцы

√ Рёберный хондрит

# Другие заболевания, при которых может возникать боль в грудной клетке

Опоясывающий лишай (“до стадии высыпания”)

Состояния беспокойства:

нейроциркуляторная дистония

гипервентиляция

панические расстройства

первичная фобия

психогенная кардиалгия

Аффективные состояния (например, депрессия):

соматогенный невроз

психические расстройства

депрессия

# Этапы дифференциальной диагностики болей в грудной клетке

1. Анамнез (акцент на характеристике болей – их качество, локализация, длительность, провоцирующие факторы и мероприятия, облегчающие болевой синдром, оценка одышки, кашля, кровохарканья, лихорадки, ночных потов, потери веса, отеков и т.д.)
2. Физикальный осмотр
3. ЭКГ
4. Кардиоспецифические ферменты крови
4. ЭХО-КГ (трансторакальное или чрезпищеводное)
5. При наличии показаний – дополнительные методы обследования



# Стенокардия Принцметала

Стенокардия Принцметала (вазоспастическая, вариантная, спонтанная стенокардия) – клиническая форма стенокардии покоя, возникающая вследствие коронарного ангиоспазма при отсутствии повышения метаболических потребностей сердечной мышцы до наступления приступа.

Приступы стенокардии Принцметала развиваются в покое, обычно ночью или в ранние утренние часы. Возможен вариант возникновения ангинозных болей во время повседневной умеренной физической нагрузки, часто в одно и то же время суток.

Клинически приступ стенокардии Принцметала характеризуется внезапным появлением болей в сердце, интенсивного давящего, жгучего, режущего характера. На высоте приступа возникает профузное потоотделение, тахикардия, артериальная гипотония (иногда, напротив, отмечается повышение АД), головная боль, тошнота, бледность кожных покровов, обморочное состояние. Может иметь место нарушение сердечного ритма и проводимости, чаще по типу трепетания предсердий, пароксизмальной желудочковой тахикардии, желудочковой экстрасистолии; атриовентрикулярной блокады, блокады ножек пучка Гиса; в редких случаях - фибрилляции желудочков.

Приступ стенокардии Принцметала продолжается от 5 до 15 минут, иногда до получаса, переносится пациентом намного тяжелее, чем приступ обычной стенокардии, трудно купируется. Приступы могут повторяться сериями, несколько раз подряд с промежутками в 2-15 минут; в других случаях приступы носят одиночный, спорадический характер, возникая один раз в сутки, неделю, месяц. Вне приступов пациенты чувствуют себя практически здоровыми. На фоне приступа стенокардии Принцметала может развиваться обширный трансмуральный инфаркт миокарда с исходом в аневризму сердца или наступить внезапная остановка сердца.

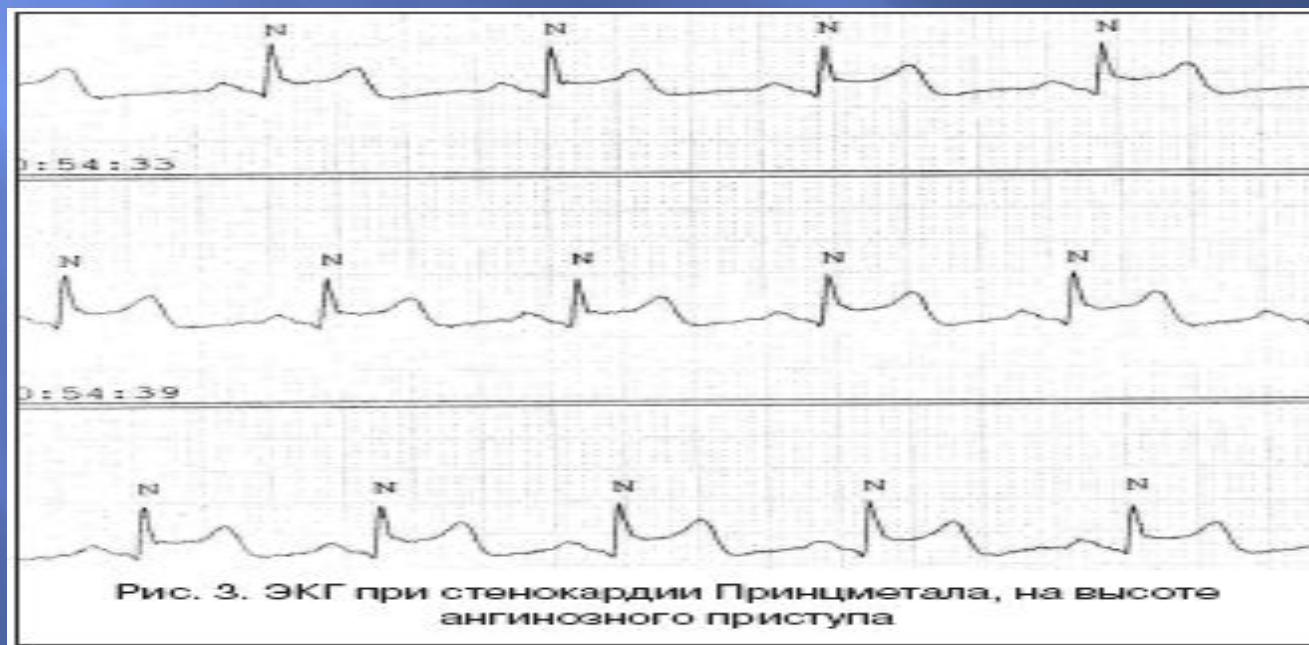
# Диагностика стенокардии Принцметала

Основным объективным диагностическим критерием стенокардии Принцметала служит ЭКГ, зарегистрированная во время приступа. Классическим признаком стенокардии Принцметала является подъем S-T-сегмента, характерный для трансмуральной ишемии миокарда. В отличие от инфаркта миокарда, при котором подъем соответствующего сегмента держится около месяца, при стенокардии Принцметала данные изменения регистрируются кратковременно, обычно в течение 5–20 мин., пока делятся ангинозные боли. Менее специфичными электрокардиографическими признаками стенокардии Принцметала могут служить расширение и увеличение амплитуды зубца R, заострение или инверсия зубца U, нарушения сердечного ритма и проводимости.

Последующее холтеровское ЭКГ-мониторирование позволяет выявить преходящие эпизоды ишемии, возникающие без значимых изменений ЧСС, что подтверждает факт вазоконстрикции.

При подозрении на стенокардию Принцметала, для индукции ангиоспазма, проводятся провокационные пробы с гипервентиляцией, с введением эргометрина, ацетилхолина, ишемический тест, холодовой тест. Нагрузочные исследования (велоэргометрия, тредмил-тест) выявляют относительно высокую толерантность к физическим нагрузкам.

При коронарографии у половины пациентов со стенокардией Принцметала обнаруживается отсутствие функционально значимого (более 50%) стеноза венечных артерий.



# Острый коронарный синдром

К острому коронарному синдрому относят острые варианты ИБС: нестабильную стенокардию (НС) и инфаркт миокарда (ИМ).

Острый коронарный синдром служит предварительным диагнозом, позволяет врачу определить порядок и неотложность выполнения диагностических и лечебных мероприятий. Основная цель введения этого понятия - необходимость применения активных методов лечения (тромболитическая терапия) до восстановления окончательного диагноза (наличие или отсутствие крупноочагового инфаркта миокарда).

Окончательный диагноз конкретного варианта острого коронарного синдрома всегда является ретроспективным. В первом случае очень вероятно развитие инфаркта миокарда с зубцом Q, во втором - более вероятны нестабильная стенокардия или развитие инфаркта миокарда без зубца Q. Подразделение острого коронарного синдрома на два варианта прежде всего необходимо для раннего начала целенаправленных лечебных мероприятий: при остром коронарном синдроме с подъемом сегмента ST показано назначение тромболитиков, а при остром коронарном синдроме без подъема ST - тромболитики не показаны. Следует отметить, что в процессе обследования больных может быть выявлен «неишемический» диагноз, например, ТЭЛА, миокардит, расслоение аорты, нейроциркуляторная дистония или даже экстракардиальная патология, например, острые заболевания брюшной полости.

## Острый коронарный синдром без подъема сегмента ST

Нестабильная стенокардия и инфаркт миокарда без подъема сегмента ST - очень близкие по своей природе состояния. Основное отличие в том, что степень и продолжительность ишемии при инфаркте миокарда без подъема сегмента ST достаточны для развития некроза сердечной мышцы.

Как правило, при инфаркте миокарда без подъема сегмента ST имеется неокклюзирующий тромбоз коронарной артерии с развитием некроза, обусловленного эмболиями мелких сосудов миокарда частицами коронарного тромба и материалом из разорвавшейся атеросклеротической бляшки.

Больные с острым коронарным синдромом без подъемов ST с повышенным уровнем сердечных тропонинов (то есть больные с инфарктом миокарда без подъема ST) имеют худший прогноз (более высокий риск осложнений) и нуждаются в более активных методах лечения и наблюдения.

Электрокардиографическая картина характеризуется признаками острой ишемии миокарда без подъемов сегмента ST. Как правило, это преходящая или стойкая депрессия сегмента ST, инверсия, сглаженность или псевдонормализация зубцов T. Зубец T на электрокардиограмме появляется крайне редко. В ряде случаев электрокардиограмма может оставаться нормальной.

Основным признаком, позволяющим дифференцировать инфаркт миокарда без подъема сегмента ST от нестабильной стенокардии, служит повышение уровней маркеров некроза миокарда в крови.

# Острый коронарный синдром с подъемом сегмента ST

Диагноз инфаркта миокарда с подъемом сегмента ST «ставят» пациентам с:

- ангинозным приступом или его эквивалентами;
- стойким подъемом сегмента ST;
- или впервые возникшей или предположительно впервые возникшей блокадой левой ножки пучка Гиса на электрокардиограмме (в течение 6 часов после развития приступа);
- повышением уровней биомаркеров некроза миокарда (положительный тропониновый тест).
- Наиболее значимые признаки при постановке диагноза: стойкий подъем сегмента ST (не менее 20 минут) и повышение уровней биомаркеров некроза миокарда. Такая клиническая картина, данные электрокардиографического и лабораторного исследований свидетельствуют о наличии у пациента острой полной тромботической окклюзии коронарной артерии. Чаще всего, когда заболевание начинается как инфаркт миокарда с подъемом сегмента ST, в последующем формируется зубец Q.

В зависимости от электрокардиографической картины и результатов инструментальных методов обследования, инфаркт миокарда может быть крупноочаговым, мелкоочаговым, Q-образующий инфаркт миокарда и не Q-образующий инфаркт миокарда.



Определяющими критериями диагноза острого коронарного синдрома на первоначальном этапе служат клинические симптомы ангинозного приступа и данные электрокардиографии, которая должна быть произведена в течение первых 10 минут после первого обращения. В дальнейшем, на основании электрокардиографической картины, все пациенты распределяются на две группы:

- пациенты с острым коронарным синдромом с подъемом сегмента ST;
- пациенты с острым коронарным синдромом без подъема сегмента ST.

Это деление определяет дальнейшую тактику терапии.

Следует помнить, что нормальная электрокардиограмма у пациентов с симптомами, дающими повод подозревать острый коронарный синдром, не исключает его. Также надо учитывать, что у молодых (25-40 лет) и пожилых (> 75 лет) пациентов, а также больных сахарным диабетом проявления острого коронарного синдрома могут протекать без типичного ангинозного статуса.

Окончательный диагноз чаще всего ставится ретроспективно. Предсказать на начальных этапах развития болезни, чем закончится обострение ишемической болезни сердца - стабилизацией стенокардии, инфарктом миокарда, внезапной смертью, практически невозможно.

# Основные группы лекарственных препаратов, используемых для лечения стенокардии.

- 1. Антитромбоцитарная терапия (аспирин, тиклопидин, клопидогель, курантил)
- Запомните 1. Аспирин является —золотым стандартом|| длительной антитромбоцитарной терапии и показан практически всем больным ИБС (при отсутствии противопоказаний). Его назначают в сравнительно малых дозах (от 75 до 325 мг в сутки) в течение длительного срока (пожизненно). 2. При непереносимости аспирина или наличии побочных эффектов от его приема препаратами выбора являются клопидогрель (75 мг в сутки) и курантил (225 мг в сутки). 3. Тиклопидин обычно назначают в течение относительно короткого времени (1–2 месяца) в связи с высоким риском побочных явлений, в первую очередь, возможным развитием нейтропении, тромбоцитопении и панцитопении.

## 2. Антиангинальная терапия - нитраты, МОЛСИДОМИНЫ.

- Запомните 1. Для купирования приступа стенокардии наиболее эффективны сублингвальный прием таблеток нитроглицерина, оральное применение дозируемых аэрозолей нитроглицерина и изосорбида динитрата, а также использование буккальных форм нитроглицерина.
- 2. Для профилактики болевых приступов у большинства больных со стенокардией I ФК и у части пациентов со стенокардией II ФК показан спорадический прием короткодействующих нитратов незадолго до предполагаемой физической нагрузки.
- 3. У части больных со стенокардией напряжения II ФК возникает необходимость прерывистого асимметричного режима приема нитратов умеренно пролонгированного действия, назначаемых, в основном, в периоды наибольшей физической активности пациентов.
- 4. При стенокардии III ФК необходим прерывистый прием нитратов умеренно и значительно пролонгированного действия, которые должны приниматься, соответственно, 3–4 раза и 1–2 раза в сутки.
- 5. У больных IV ФК целесообразен постоянный режим дозирования нитратов умеренно пролонгированного действия (4–6 раз в день) или значительно пролонгированного действия (2–3 раза в сутки), что позволяет поддерживать антиангинальный эффект в течение всех суток.

# $\beta$ -адреноблокаторы

- Запомните 1.  $\beta$ -адреноблокаторы в адекватно подобранных дозах являются высокоэффективными антиангинальными (антиишемическими) ЛС, достоверно снижающими частоту развития острого ИМ, летальность больных от сердечно-сосудистых заболеваний, а также частоту фибрилляции желудочков и внезапной смерти.
- 2. У больных хронической ИБС предпочтительно применение кардиоселективных  $\beta_1$ -адреноблокаторов, обладающих липофильными свойствами, но не имеющих ВСА. У больных со склонностью к синусовой брадикардии возможно применение  $\beta$ -адреноблокаторов с ВСА.
- 3. Не следует назначать неселективные  $\beta$ -адреноблокаторы больным с сопутствующими обструктивными заболеваниями легких.
- 4. Неселективные  $\beta$ -адреноблокаторы у некоторых больных ИБС и периферическим атеросклерозом могут вызвать спазм КА или ухудшение периферического кровообращения за счет реакций, опосредованных  $\alpha_1$ -адренорецепторами.
- 5. У больных ИБС с сопутствующей ХСН, тяжелой АГ или периферическим атеросклерозом целесообразно применять  $\beta$ -адреноблокаторы с дополнительными вазодилатирующими свойствами (карведилол, лабетолол и др.).

# блокаторы медленных кальциевых каналов

- Помните 1. Блокаторы медленных кальциевых каналов существенно улучшают качество жизни больных ИБС, хотя, вероятно, и не влияют на прогноз заболевания. Они могут использоваться в том числе при сочетании стенокардии напряжения и обструктивных заболеваний легких, периферического атеросклероза, метаболических нарушений (ГЛП или сахарный диабет), а также у лиц пожилого и старческого возраста.
- 2. Препараты группы верапамила целесообразно использовать при сочетании стенокардии напряжения и признаков гиперактивации САС (синусовая тахикардия) и/или наджелудочковых нарушениях ритма. Они противопоказаны при умеренной сердечной недостаточности, синусовой брадикардии и АВ-блокадах.
- 3. Препараты группы нифедипина пролонгированного действия целесообразно использовать при сочетании стенокардии напряжения с выраженной АГ, синусовой брадикардией, СССУ, АВ-блокадой I степени, умеренными проявлениями сердечной недостаточности. Они являются средством выбора при вазоспастической стенокардии Принцметала.
- 4. Короткодействующие препараты группы нифедипина для лечения больных стенокардией в настоящее время не используются в связи с возможным провоцированием рефлекторной тахикардии и приступов стенокардии. Не исключено их отрицательное влияние на прогноз ИБС.

# 3. Цитопротекторы

- Предуктал, милдронат, Ингибиторы АПФ
- 4. Гиполипидемическая терапия
  - 1. Энтеросорбенты - холестирамин, колестипол, гуарем.
  - 2. Статины – атровастатин, розувастатин (крестор), ловастатин (мевакор), симвастатин, правастатин, флувастатин
  - 3. Фибраты - гемфиброзил (гевинол), клофибрат, фенофибрат, безафибрат.
  - 4. Пробукол - фенбутол.
  - 5. Эзетимиб (эзетрол) – селективно ингибирует адсорбцию холестерина и некоторых растительных стероидов в кишечнике и уменьшает поступление их в печень.

# Принципы лечения различных функциональных классов стенокардии напряжения.

- Лечение больных со стабильной стенокардией напряжения должно быть направлено на:
  - 1. Устранение или уменьшение симптомов заболевания, в первую очередь, приступов стенокардии.
  - 2. Повышение толерантности к физической нагрузке.
  - 3. Улучшение прогноза заболевания и предупреждение возникновения нестабильной стенокардии, ИМ и внезапной смерти. Для достижения этих целей применяется комплекс лечебно-профилактических мероприятий, включающий немедикаментозное, медикаментозное и, при необходимости, хирургическое лечение и предусматривающий активное воздействие на основные звенья патогенеза ИБС: антитромбоцитарная терапия (профилактика агрегации тромбоцитов и пристеночного тромбообразования); антиангинальные (антиишемические) ЛС (нитраты и молсидомин, b-адреноблокаторы, блокаторы медленных кальциевых каналов, ИАПФ, статины); применение цитопротекторов; лечение и профилактика прогрессирования дисфункции ЛЖ; медикаментозная и немедикаментозная коррекция основных ФР ИБС (ГЛП, АГ, курения, ожирения, нарушений углеводного обмена и др.); при необходимости — лечение и профилактика нарушений ритма и проводимости; радикальное хирургическое устранение обструкции КА (реваскуляризация миокарда). В настоящее время доказано положительное влияние большинства из перечисленных направлений и способов лечения на прогноз ИБС и частоту возникновения нестабильной стенокардии, ИМ и внезапной смерти.

# Острая сердечная недостаточность

Острая сердечная недостаточность (ОСН), являющаяся следствием нарушения сократительной способности миокарда и уменьшения систолического и минутного объемов сердца, проявляется крайне тяжелыми клиническими синдромами: кардиогенным шоком, отеком легких, острым легочным сердцем.



# Классификация ОСН

В зависимости от типа гемодинамики, от того, какой желудочек сердца поражен, а также от некоторых особенностей патогенеза различают следующие клинические варианты ОСН.

## С застойным типом гемодинамики:

- ▣ • правожелудочковую (венозный застой в большом круге кровообращения);
- ▣ • левожелудочковую (сердечная астма, отек легких).

## С гипокинетическим типом гемодинамики (синдром малого выброса — кардиогенный шок):

- ▣ • аритмический шок;
- ▣ • рефлекторный шок;
- ▣ • истинный шок.

## *Классификация Киллина:*

- **Класс I** – без признаков недостаточности кровообращения; смертность 2-6%.
- **Класс II** – признаки недостаточности кровообращения выражены умерено (выслушивается ритм галопа, в нижних отделах легких – влажные хрипы); смертность 10-20%.
- **Класс III** – острая левожелудочковая недостаточность (отек легких); смертность 30-40%.
- **Класс IV** – кардиогенный шок; смертность более 50%

# Клиника ОСН

**Острая застойная правожелудочковая недостаточность** проявляется венозным застоем в большом круге кровообращения с повышением системного венозного давления, набуханием вен (более всего это заметно на шее), увеличением печени, тахикардией. Возможно появление отеков в нижних отделах тела (при длительном горизонтальном положении — на спине или боку). Клинически от хронической правожелудочковой недостаточности она отличается интенсивными болями в области печени, усиливающимися при пальпации. Определяются признаки дилатации и перегрузки правого сердца (расширение границ сердца вправо, систолический шум над мечевидным отростком и протодиастолический ритм галопа, акцент II тона на легочной артерии и соответствующие изменения ЭКГ). Уменьшение давления наполнения левого желудочка вследствие правожелудочковой недостаточности может привести к падению минутного объема левого желудочка и развитию артериальной гипотензии, вплоть до картины кардиогенного шока.

**Острая застойная левожелудочковая недостаточность** клинически манифестирует приступообразной одышкой, мучительным удушьем и ортопноэ, возникающими чаще ночью; иногда — дыханием Чейна — Стокса, кашлем (вначале сухим, а затем с отделением мокроты, что не приносит облегчения), позже — пенистой мокротой, нередко окрашенной в розовый цвет, бледностью, акроцианозом, гипергидрозом и сопровождается возбуждением, страхом смерти. При остром застое влажные хрипы вначале могут не выслушиваться или определяется скудное количество мелкопузырчатых хрипов над нижними отделами легких; набухание слизистой мелких бронхов может проявляться умеренной картиной бронхообструкции с удлинением выдоха, сухими хрипами и признаками эмфиземы легких. Дифференциально-диагностическим признаком, позволяющим разграничить это состояние с бронхиальной астмой, может служить диссоциация между тяжестью состояния больного и (при отсутствии выраженного экспираторного характера одышки, а также «немых зон») скудностью аускультативной картины. Звонкие разнокалиберные влажные хрипы над всеми легкими, которые могут выслушиваться на расстоянии (клокочущее дыхание), характерны для развернутой картины альвеолярного отека..

Возможны острое расширение сердца влево, появление систолического шума на верхушке сердца, протодиастолического ритма галопа, а также акцента II тона на легочной артерии и других признаков нагрузки на правое сердце вплоть до картины правожелудочковой недостаточности. Артериальное давление может быть нормальным, повышенным или пониженным, характерна тахикардия

**Кардиогенный шок** — клинический синдром, характеризующийся артериальной гипотензией и признаками резкого ухудшения микроциркуляции и перфузии тканей, в том числе кровоснабжения мозга и почек (заторможенность или возбуждение, падение диуреза, холодная кожа, покрытая липким потом, бледность, мраморный рисунок кожи); синусовая тахикардия носит компенсаторный характер.

# Диагностика ОСН

Одним из наиболее постоянных признаков острой сердечной недостаточности служит синусовая тахикардия (при отсутствии слабости синусового узла, полной AV-блокады или рефлексорной синусовой брадикардии); характерны расширение границ сердца влево или вправо и появление третьего тона на верхушке или над мечевидным отростком.

## При острой застойной правожелудочковой

недостаточности диагностическим значением обладают:

-набухание шейных вен и печени;

симптом Куссмауля (набухание яремных вен на вдохе);

-интенсивные боли в правом подреберье;

-ЭКГ-признаки острой перегрузки правого желудочка (тип SI-QIII, возрастание зубца R в отведениях V1,2 и формирование глубокого зубца S в отведениях V4-6, депрессия STI, II, aVL и подъем STIII, aVF, а также в отведениях V1, 2; возможно формирование блокады правой ножки пучка Гиса, отрицательных зубцов T в отведениях III, aVF, V1-4) и признаки перегрузки правого предсердия (высокие остроконечные зубцы PII, III).

## Острая застойная левожелудочковая недостаточность

выявляется на основании следующих признаков:

-одышка разной степени выраженности, вплоть до удушья;

-приступообразный кашель, сухой или с пенистой мокротой, выделение пены изо рта и носа;

-положение ортопноэ;

-наличие влажных хрипов, выслушивающихся над площадью от задне-нижних отделов до всей поверхности грудной клетки; локальные мелкопузырчатые хрипы характерны для сердечной астмы, при развернутом отеке легких выслушиваются крупнопузырчатые хрипы над всей поверхностью легких и на расстоянии (клокочущее дыхание).



**Кардиогенный шок** на догоспитальном этапе диагностируется на основании:

-падения систолического артериального давления менее 90-80 мм рт. ст. (или на 30 мм рт. ст. ниже "рабочего" уровня у лиц с артериальной гипертензией);

-уменьшения пульсового давления - менее 25-20 мм рт. ст.;

-признаков нарушения микроциркуляции и перфузии тканей

- падение диуреза менее 20 мл/ч, холодная кожа, покрытая липким потом, бледность, мраморный рисунок кожи, в ряде случаев - спавшиеся периферические вены.

## Неотложная помощь при ОКС:

обеспечить соблюдение пациентом постельного режима;

дать глицерил тринитрат (нитроглицерин) 0,5 мг или аэрозоль нитроглицерина сублингвально, при необходимости - 2 - 3 раза с интервалом 3 - 5 минут;

при наличии возможности обеспечить внутривенное капельное введение нитроглицерина или изосорбида динитрата (0,1% - 10 мл на физиологическом растворе) с начальной скоростью 10 мкг/мин с последующим повышением на 5 мкг/мин каждые 5 - 10 минут.

Необходимо следить за тем, чтобы во время введения лекарственного средства ЧСС не превышала 100 в минуту, а систолическое АД не опускалось ниже 100 мм рт.ст. Нитраты противопоказаны при индивидуальной гиперчувствительности к ним в анамнезе, систолическом АД ниже 90 мм рт. ст., ЧСС менее 50 в минуту, остром ИМ правого желудочка, относительно противопоказаны при выраженной синусовой тахикардии;

при отсутствии эффекта от приема нитроглицерина лекарственным средством первого выбора для купирования болевого синдрома является морфин, обладающий не только обезболивающим, но и выраженным гемодинамическим действием, уменьшающий чувство страха, тревоги, психоэмоциональное напряжение. Рекомендовано дробное внутривенное введение морфина: 10 мг (1 мл 1% раствора) разводят в 10 мл физиологического раствора и вводят медленно сначала 5 мг, далее при необходимости - дополнительно по 2 - 4 мг с интервалами не менее 5 минут до полного устранения болевого синдрома либо до появления побочных эффектов;

пациенты, рутинно принимающие НПВС, кроме аспирина, как неселективные, так и ЦОГ-2 селективные, должны прекратить их прием в момент обнаружения ОКС с подъемом ST;

контроль показателей гемодинамики (АД, ЧСС);

регистрация ЭКГ;

дать ацетилсалициловую кислоту (разжевать 325 мг, исключается использование кишечнорастворимой формы препарата);

при наличии возможности в первые 24 часа необходимо обеспечить прием бета-блокаторов с учетом принятой ранее в течение текущих суток дозы (пропранолол 80 - 240 мг/сут, метопролол 50 - 200 мг/сут), ингибиторов АПФ (каптоприл 25 - 50 мг/сут; лизиноприл 5 - 10 мг/сут), статинов (аторвастатин 40 мг/сут);

обеспечить экстренную госпитализацию в отделение реанимации или блок интенсивной терапии с помощью бригады станции скорой медицинской помощи.

### **Алгоритм неотложной помощи нестабильной стенокардии:**

при наличии ангинозной боли - сублингвально однократно глицерил тринитрат 0,5 мг или через каждые 7 - 10 минут трехкратно;

регистрация ЭКГ;

внутрь ацетилсалициловая кислота 250 - 500 мг (разжевать);

по показаниям ввести изосорбид динитрат 0,1% 10 мл в 200 мл 0,9% раствора натрия хлорида в/в капельно с начальной скоростью 8 - 10 капель в минуту под контролем АД;

при отсутствии эффекта от глицерил тринитрата - морфин в/в: 10 мг (1 мл 1% раствора) развести в 10 мл 0,9% раствора натрия хлорида, вводить медленно по 3 - 5 мг с 5 минутными интервалами до полного устранения болевого синдрома;

при ангинозных болях, сопровождающихся возбуждением, артериальной гипертензией проводить нейролептаналгезию: 1 - 2 мл 0,005% раствора фентанила в сочетании с 1 - 2 мл 0,25% раствора дроперидола в/в медленно на 10 мл 0,9% раствора натрия хлорида. Лицам старше 60 лет вместо дроперидола использовать диазепам 2 мл 0,5% раствора в/в медленно на 10 мл 0,9% раствора натрия хлорида;

при нестабильной гемодинамике (АД 70 - 90 мм рт.ст.) вводить в/в 250 мг добутамина (начальная доза 2 - 5 мкг/кг/мин) или 200 мг допамина в 200 - 400 мл 0,9% раствора хлорида натрия, 5% раствора глюкозы (начальная доза 2 - 3 мкг/кг/мин) с последующим повышением дозы на 2,5 мкг/кг каждые 15 - 30 минут до получения нужного результата или достижения дозы 15 мкг/кг/мин.

При наличии ЭКГ изменений (нестойкий подъем сегмента ST или депрессия сегмента ST, инверсия зубца T) - п/к или в/в вводить болюсом 5000 МЕ гепарина.

Принять меры к устранению факторов, способствующих усугублению ишемии - тахикардии, гипертензии, сердечной недостаточности, нарушений ритма сердца.

Срочная госпитализация.