


**ТЕМА : ОРГАН ВКУСА. СТРОЕНИЕ,
ТОПОГРАФИЯ, КРОВОСНАБЖЕНИЕ,
ИННЕРВАЦИЯ.**




Выполнила: студентка 2 к., л. ф., 12 гр.

Бегова Н.К.

*Проверила : к.м.н., старший
преподаватель Бабайцева Н. С.*

ПЛАН:

- ❖ 1. Значение органа вкуса
- ❖ 2. Филогенез органа вкуса
- ❖ 3. Онтогенез органа вкуса и аномалии развития
- ❖ 4. Строение языка
- ❖ 5. Кровоснабжение и иннервация.
Проводящий путь вкусового анализатора.
- ❖ 6. Возрастные особенности



1. Значение органа вкуса

Орган вкуса (*organum gustus*) обеспечивает восприятие вкусовых раздражений, проведение нервных импульсов до вкусовых нервных центров, анализ и синтез поступившей в них информации.

❖ Вкусовой анализатор играет важную роль в деятельности пищеварительной системы. Он представляет информацию о химическом составе, вкусе и качестве пищи. Кроме того, располагаясь в начальном отделе пищеварительной системы, вкусовой анализатор рефлекторно воздействует на железы (слюнные, железы ЖКТ, печень, поджелудочную железу), оказывая на них регулирующее влияние.

2. Филогенез органа вкуса

У *рыб* появляются образования, похожие на вкусовые почки (луковицы), которые находятся в эпителии не только полости рта, глотки, и на губах, но рассеяны и по всей поверхности тела. У *наземных* вкусовые луковицы уже сформированы и локализуются главным образом в эпителии ротовой полости т.е не выходят из пределов кишечной трубки. У *рептилий и птиц* происходит дальнейшее обособление и концентрация вкусовых почек.

У *млекопитающих* вкусовые почки уже развиты значительно лучше, их больше. Вкусовые луковицы встречаются на небе, в зеве и на надгортаннике, но главная их масса располагается в слизистой оболочке языка, в толще эпителия его сосочков – грибовидных, листовидных и желобовидных, кроме нитевидных сосочков.

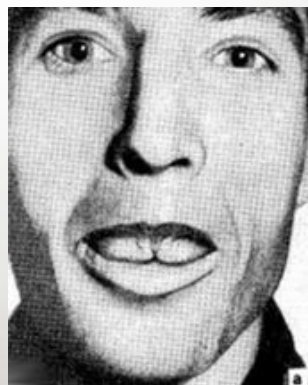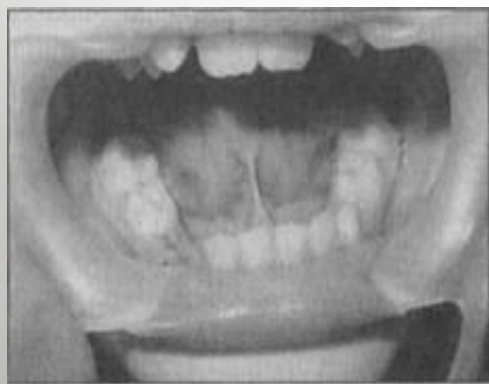3. Онтогенез органа вкуса

Закладка вкусовых почек у человека происходит на *8-й неделе* внутриутробного развития в виде *клеточных пучков*, образующихся из эмбриональной нейроглии.

- ❖ *На 3-м месяце* формируются сосочки на языке (желобовидные и грибовидные) путем врастания эпителия языка в подлежащую мезенхиму.
- ❖ *К 4-му месяцу* в сосочках языка устанавливается связь между клеточными пучками и нервными волокнами, т.е. к клеткам нейроглии в эпителии языка прорастают нервные волокна черепных нервов.
- ❖ *К 6-му месяцу* эта группа нейроэпителиальных образований обособляется от окружающих тканей, формируя вкусовые луковицы,
- ❖ *У которых* появляются *вкусовые поры*. В основании луковиц выявляется нервное сплетение, оплетающее чувствительные клетки.

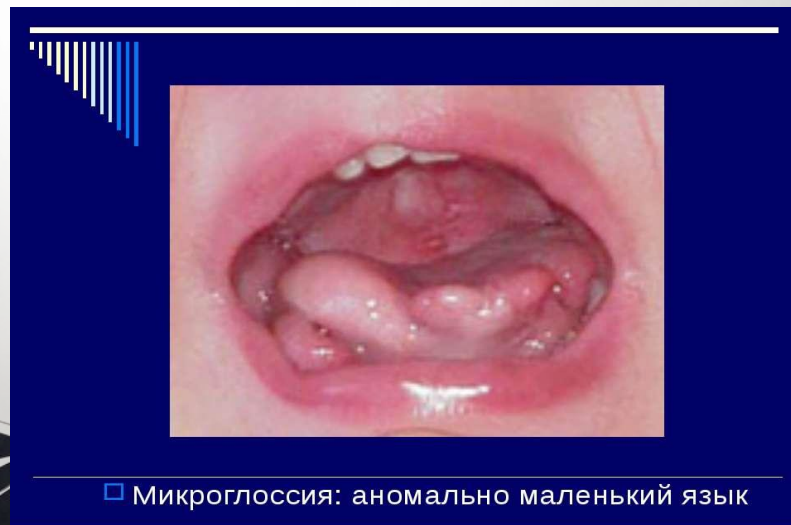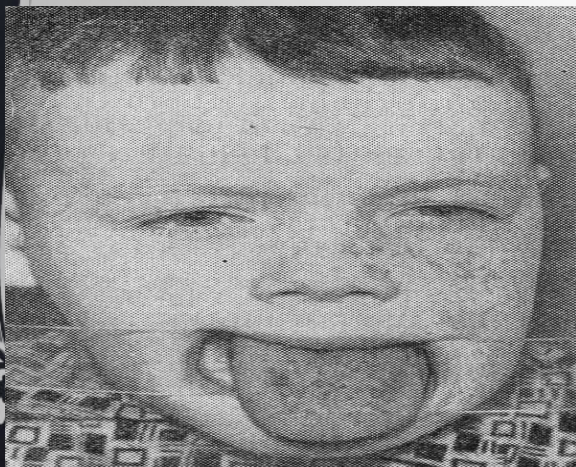
Аномалии развития

❖ Аномалии языка бывают врожденными и обусловленными патологическим процессом. Врожденные пороки развития встречаются редко. К ним относятся случаи полного отсутствия языка (аглоссия) или частичного, сопровождающиеся одновременно другими аномалиями (челюстей, костей черепа, дефектами неба и т. д.). Встречается расщепленный язык в области его верхушки; иногда расщепленные участки заключены в общую слизистую оболочку. Описаны двойной язык, снабженный каждый своей уздечкой, и случаи расщепления языка на 3 и 5 долей.



❖ Среди аномалий развития языка наблюдаются укороченная уздечка, макроглоссия («большой язык») может быть обусловлена рядом причин: аномалией развития, нарушением формы лица, черепа, зубов и челюстей (монголизм). и так называемый складчатый язык (*lingua scrotalis*). Укороченная уздечка у детей грудного возраста затрудняет сосание, а у детей старшего возраста нарушает чистоту речи. Лечение: частичное отсечение уздечки от языка или пластика встречаемыми треугольными лоскутами по А. А. Лимбергу; операцию проводят в грудном возрасте.

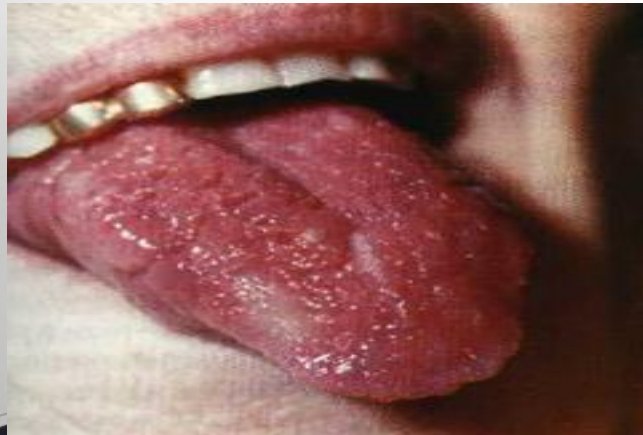❖ *Микроглоссия* — редкая аномалия развития языка, выражающаяся его уменьшением. Некоторые авторы считают микроглоссию результатом ненормального развития зубочелюстной системы.



□ Микроглоссия: аномально маленький язык

❖ Складчатый язык — аномалия развития, при которой язык несколько увеличен, но остается мягким. Срединная продольная борозда Я. значительно глубже, чем в норме. Кроме того, имеется ряд поперечных и коротких продольных боковых борозд, в результате чего образуются складки наподобие бороздок кожи мошонки, отсюда название — *lingua scrotalis*. Описываются случаи складчатого языка как разновидность глоссита

Борозды языка могут явиться местом задержки мелких пищевых частиц (зернышки от ягод и др.), в них могут возникнуть трещины, эрозии.



4. Строение языка

Органом вкуса является язык. Язык (lingua) — мышечный орган, покрытый слизистой оболочкой.

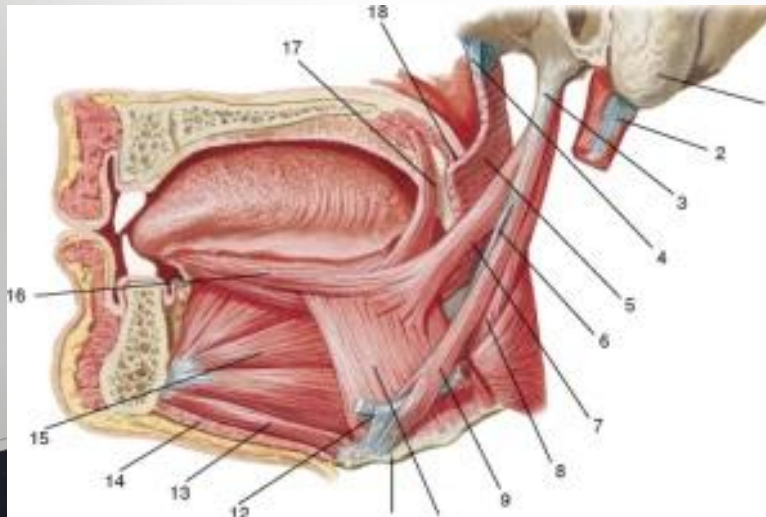
Язык расположен на дне ротовой полости. В нем выделяют корень, к которому подходят сосуды и нервы, верхушку и края, соприкасающиеся с зубами нижней челюсти. Выпуклая верхняя поверхность языка принято называть спинкой. Под языком находится складка слизистой оболочки (уздечка языка), которая соединяет его нижнюю поверхность с дном полости рта. У здорового человека слизистая оболочка языка розового цвета и влажная. На верхней поверхности она имеет бархатистый рельеф, обусловленный наличием нескольких групп сосочков.



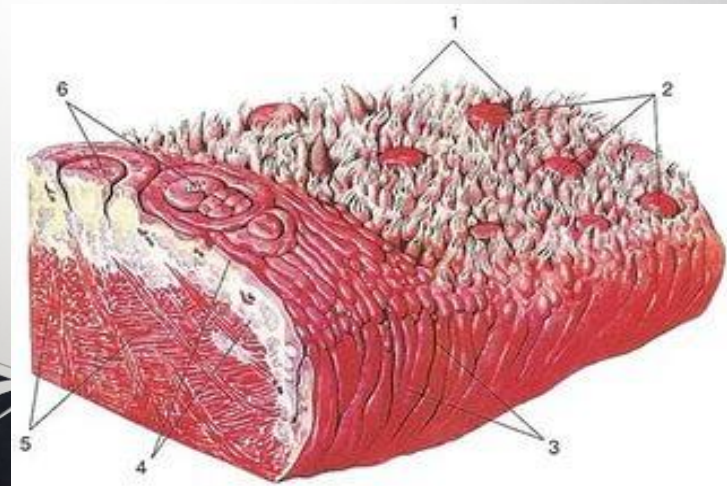
Язык – мышечный орган, благодаря сокращению мышц он участвует в жевании и глотании.

Собственные мышцы (которые изменяют его форму) — продольные, поперечная и вертикальная.

Скелетные мышцы (которые изменяют его положение в пространстве) — подбородочно-язычная, подъязычно-язычная, шило-язычная и небно-язычная.



Вкусовые рецепторы находятся в полости рта и представлены вкусовыми клетками, которые входят в состав вкусовых почек (луковиц), *caliculi gustatorii*. У человека количество вкусовых почек колеблется в пределах 2000-3000. Они располагаются большей частью на языке главным образом в желобовидных, *papillae vallatae*, и листовидных, *papillae foliatae*, сосочках. Меньше их в грибовидных сосочках, *papillae fungiformes*. В нитевидных сосочках, *papillae filiformes* их не бывает вообще. Меньшее количество вкусовых почек находится в эпителии слизистой оболочки губ, мягкого неба, небных дужек, глотки, надгортанника .



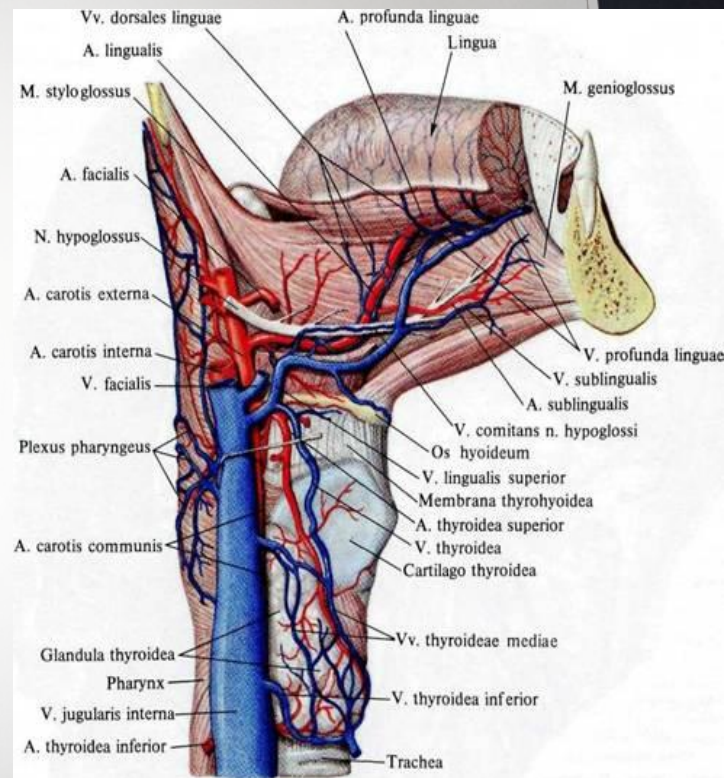
5. КРОВΟΣНАБЖЕНИЕ И ИННЕРВАЦИЯ

Кровоснабжение языка в основном осуществляется за счет ветви наружной сонной артерии — язычной артерии (a. lingualis). Глубокая ее ветвь (a. profunda linguae) расположена в толще тела и кончика языка; тыльная поверхность языка снабжается тыльными ее ветвями (гг. dorsales linguae).

Корень языка добавочно снабжается от восходящей небной артерии (a. palatina ascendens) и восходящей глоточной артерии (a. pharyngea ascendens). Вена языка (v. lingualis) образуется у корня языка, вместе с язычной артерией доходит до переднего края подъязычно-язычной мышцы, располагаясь рядом с подъязычным нервом, и впадает во внутреннюю яремную вену (v. jugularis int.) или в общую лицевую вену (v. facialis).

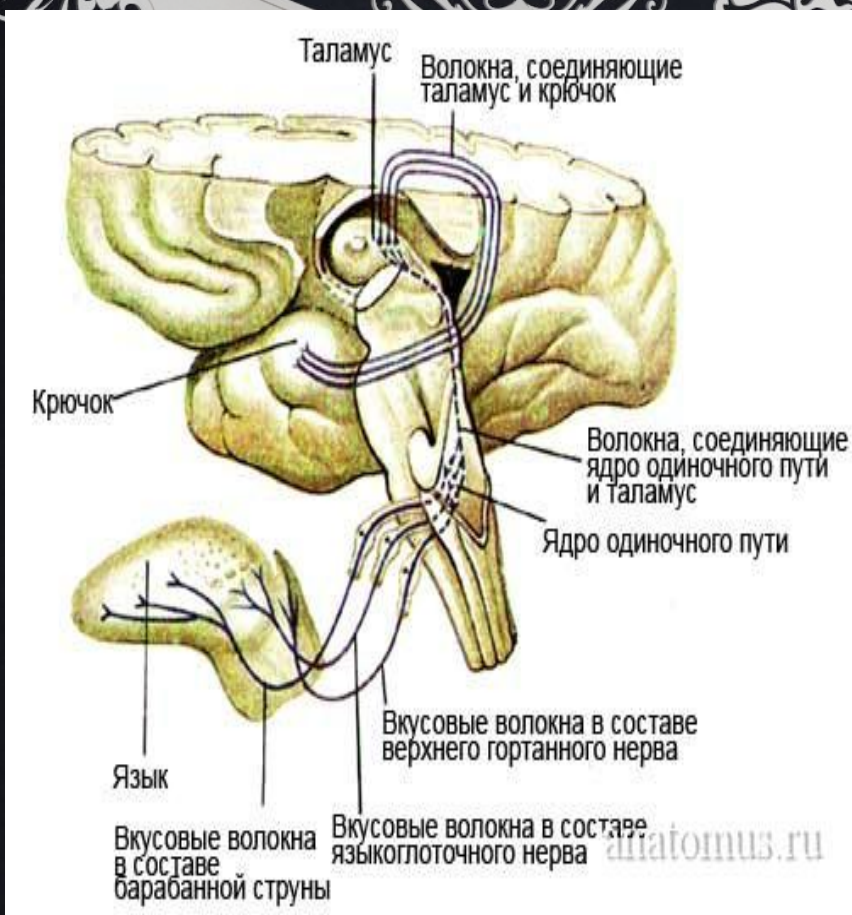
Лимфатические сосуды языка расположены в слизистой оболочке и в глубине мышц. Отток лимфы осуществляется в nodi lymphatici submentales, submandibulares et retropharyngei.

Чувствительная иннервация тела и кончика языка осуществляется язычным нервом (n. lingualis), корня языка — языкоглоточным (n. glossopharyngeus), слизистой оболочки на границе с надгортанником — верхним гортанным нервом (n. laryngeus sup., который обеспечивает рвотный рефлекс); вкусовые луковицы иннервируются барабанной струной (chorda tympani) и языкоглоточным нервом. Мышцы языка иннервирует подъязычный нерв (n. hypoglossus).



Проводящий путь вкусового анализатора

- ❖ Вкусные почки содержат вкусовые (рецепторные) клетки в которых химическое раздражение трансформируется в нервный импульс. Т. о., слюна с растворенными в ней химическими веществами, попадая во вкусовые поры, раздражает нервные окончания этих черепных нервов.
- ❖ По чувствительным волокнам барабанной струны, *chorda tympani*, VII пары (вместе с язычным нервом, *n. lingualis*, V пары), язычными нервами, *nn. linguales*, IX пары и конечными ветвями верхнего гортанного нерва, *n. laryngeus superior*, X пары нервные импульсы следуют к чувствительным ганглиям соответствующих черепных нервов (I нейрон).
- ❖ Тела 1-х(чувствительных) нейронов вкусового пути представлены псевдоуниполярными клетками, расположенными в трех различных узлах: в коленцевом узле, *ganglion geniculi*, лицевого нерва, в верхнем яремном узле, *ganglion jugularis superius*, языкоглоточного нерва и нижнем яремном узле, *ganglion jugularis inferius*, блуждающего нерва. Их периферические отростки (дендриты псевдоуниполярных клеток) обеспечивают, тем самым, вкусовую иннервацию определенных участков слизистой языка .



Центр. отростки 1-хнейронов в составе лицевого нерва и блуждающего нервов входят в вещество моста, в вещество продолговатого мозга соответственно.

Войдя в мозг, центральные отростки псевдоуниполярных клеток от всех трех узлов направляются к ядру одиночного пути, nucl. solitarius, в котором переключаются на тела 2-хнейронов. Аксоны клеток ядра одиночного пути в большинстве своем совершают перекрест и направляются в составе tr. nucleothalamicus, к базальным (вентральным) ядрам таламуса (III нейрон).

Аксоны 3-хнейронов большей частью проходят в составе tr. thalamocorticalis, к проекционному центру вкуса – кору крючка парагиппокампальной извилины. Меньшая часть аксонов 3-хнейронов из базальных ядер направляется к медиальным ядрам таламуса. С последних информация поступает на подкорковые двигательные центры экстрапирамидной системы и к структурам лимбической системы, в частности – в миндалевидное тело.

6. Возрастные особенности органа вкуса

❖ В основании вкусовых луковичек выявляется нервное сплетение, оплетающее чувствительные клетки. У новорожденного вкусовые поры сформированы и отмечается высокая функциональная дифференцировка вкусовых веществ.

❖ Как и у взрослого, у новорожденного вдоль пограничной линии языка расположены два ряда желобовидных сосочков, на свободной поверхности которых расположены вкусовые почки в гораздо большем количестве, чем у взрослого. Многие из них позднее претерпевают обратное развитие. Грибовидные сосочки, более многочисленные по направлению к кончику и латеральным краям языка, имеют на свободной поверхности маленькие вкусовые ямки. На стенках листовидных сосочков расположены вкусовые почки в форме хорошо обозначенных ямок. У новорожденного и грудного ребенка в возрасте до 32 дней листовидный сосочек содержит 71-368 вкусовых почек и сохраняются они до 3 лет.

БЛАГОДАРЮ ЗА ВНИМАНИЕ!

