Подагра

Подагра

метаболическое заболевание с нарушением пуринового обмена и накоплением мочевой кислоты в организме, протекающее с повторными приступами артрита, кристалл индуцированными синовиитами, отложением уратов в тканях.

Этиология

- Первичная подагра- гиперпродукция уратов, связанная с дефектами ферментной системы синтеза мочевой кислоты или повышенное поступление в организм пуриновых оснований (например, при употреблении большого количества мяса, молока, икры, рыбы, кофе, какао, шоколада)

-Вторичная подагра- увеличение катаболизма пуриновых нуклеотидов (например, при противоопухолевой терапии; массивном апоптозе у людей с аутоиммунными болезнями);

- торможение выведения мочевой кислоты с мочой (например, при почечной недостаточности); повышенный синтез мочевой кислоты при - - одновременном снижении выведения ее из организма (например, при злоупотреблении алкоголем, шоковых состояниях, гликогенозе с недостаточностью глюкозо-6-фосфатазы).

Патогенез

- накопление мочекислых соединений в организме;
- отложение данных соединений в органах и тканях;
- развитие острых приступов воспаления в данных местах поражения, образования подагрических гранулем и подагрических «шишек» — тофусов, обычно вокруг суставов.

Течение заболевания

- бессимптомная гиперурикемия,
- острый подагрический артрит,
- межкритический период
- хронические подагрические отложения в суставах.

Поражение почек

- Возникают на любом этапе заболевания
- Нефролитиаз
- Туболоинтерстициальный нефрит
- Артериальная гипертензия

Острый подагрический артрит

Тофусы

Рентгенограмма

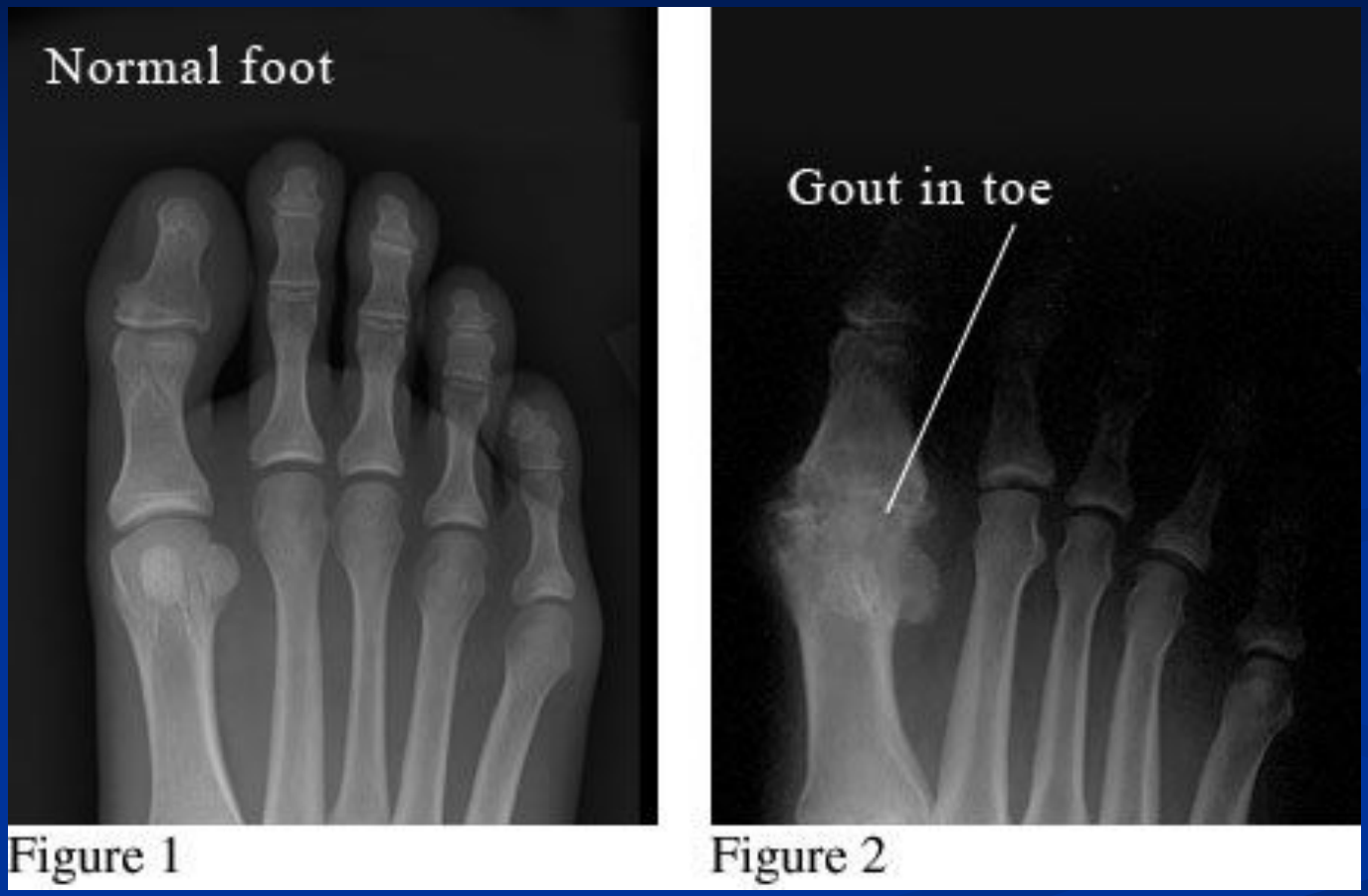

Симптом пробойника

Диагностика

Диагностические критерии подагры (Римские, Нью-Йоркские критерии)

- Гиперурикемия более 0, 42 ммоль/л у муж. И 0,36 ммоль/л у жен.
- Наличие характерных кристаллических уратов в суставной жидкости
- Наличие тофусов (доказанных), содержащих кристаллические ураты, подтвержденные химически или поляризационной микроскопией
- Более чем одна острая атака артрита в анамнезе;
- Диагноз считается достоверным при наличии двух критериев

Лечение

- по возможности быстрое и осторожное купирование острого приступа;
- профилактику рецидива острого подагрического артрита;
- профилактику или регресс осложнений болезни, вызванной отложением кристаллов однозамещенного урата натрия в суставах, почках и других тканях;
- профилактику или регресс сопутствующих симптомов, таких как ожирениепрофилактику или регресс сопутствующих симптомов, таких как ожирение, гипертриглицеридемияпрофилактику или регресс сопутствующих симптомов, таких как ожирение, гипертриглицеридемия или гипертензия;
- профилактику образования мочекислых почечных камней.

ПРОТИВОПОДАГРИЧЕСКИЕ СРЕДСТВА

- **Ингибирующие синтез мочевой кислоты:**
  - ✓ угнетающие ксантиноксидазу — *аллопуринол*
  - ✓ с различным механизмом действия — *бензобромарон*
- **Усиливающие выведение мочевой кислоты (урикозурические):**
  - ✓ ↓ реабсорбцию мочевой кислоты в почечных канальцах — *бензобромарон, пробенацид, антуран, уродан, кебузон*
  - ✓ смещающие pH мочи в щелочную сторону — *уралит, солуран, магурлит*
  - ✓ комбинированные — *алломарон*
- **Усиливающие выведение азотистых шлаков при мочекаменной болезни:** *уролесан, фитолизин, цистенал*
- **Применяющиеся при остром приступе подагры:** *НПВС (бутадион, индометацин), колхицин, глюкокортикоиды*

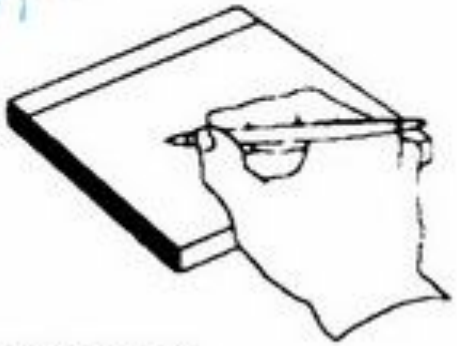

Клинический разбор

Больной , 64 года

Жалобы

- Слабость
- повышение температуры тела
- боль и отечность в левом голеностопном и коленных суставах , суставах кистей
- периодически тянущую боль в поясничной области.

Из истории заболевания

весной 2003 года почувствовал боль в первом плюстно-фаланговом суставе левой стопы, через месяц боль распространилась на голеностопный сустав. Обратился в поликлинику , где ему назначили диклофенак в таблетках и мазь, боль не исчезала. Спустя 3 месяца больной был госпитализирован в 15 ГКБ , где после тщательного обследования ему был поставлен диагноз подагра .За семь лет течения заболевания он принимает аллопуринол, со слов больного непостоянно, во время приступов госпитализируется . Обострения бывают 5-7 раз в год.

5дней назад почувствовал боль в коленных суставах, за месяц до этого аллопуринол не принимал.

- Вредные привычки: не курит.
- Наследственность не отягощена.
- Из сопутствующих заболеваний: Гб 3ст, высокий риск. Адаптирован к 140/90. Мах 180/110 мм.рт.ст
- Объективно: состояние удовлетворительное, больной бодр, активен. Рост =170см, вес = 105кг.

- Кожные покровы чистые, обычной окраски.
- Видимые слизистые розового цвета.
- Лимфатические узлы не увеличены.
- В области левого голеностопного сустава с медиальной стороны выпячивание размером 5см, плотной консистенции, кожа над ним напряжена, обычной окраски, дефекта кожного покрова нет, отделяемого нет, левый голеностопный сустав , отечен, движение затруднено, коленные суставы отечные , кожные покровы не изменены, движение ограничено, суставы кистей пастозны, движение свободное.
- Дыхательная система: дыхание везикулярное , хрипов нет. ЧД=19 мин.
- Сердечно- сосудистая система: границы сердца расширены на 2 см кнаружи от средне-ключичной линии в 5м/р. Тоны сердца ритмичные, звонкие, акцент II тона над аортой. ЧСС= 77 мин, пульс=77 мин, АД= 140/95 мм.рт.ст.
- Пищеварительная система: живот мягкий, безболезненный. Печень- 11-9-8 см.
- Мочевыделительная система: симптом поколачивания с обеих сторон положительный.

Предварительный диагноз:

подагра, стадия обострения, Гб 3ст,3ст, риск высокий. Подагрическая почка -?

Результаты проведенных исследований

- Общий анализ крови:

НВ= 115 г/л,

Цп= 0.75

Эритроциты-4 *1012/л

Тромбоциты 220*109/л

Лейкоциты- 5.5*1012/л

Лимфоциты-35

Моноциты-2

Эозинофилы- 1

Базофилы-0.5

СОЭ- 10 мм/ч

Общий анализ мочи:

- Цвет -соломенно-желтый
- плотность- 1.007
- ph-5.5
- белок 2.5 г
- лейкоциты – 1 в поле зрения
- эритроциты- 6-8 в поле зрения.

Б/х крови(30.11.) :

общий белок- 49,6,
альбумин-21,7 г/л,
глобулин-25.3 г/л,
а/г= 0,8
,мочевина- 35.5 ммоль/л,
креатинин-886.6,
холестерин – 4.8,
билирубин-,
К-5.1, Na-134,
мочевая кислота- 615 мкм/л

Узи почек

диффузные изменения в паренхиме почек, с нарушением кортико-медулярной дифференциации и смазанностью границ между синусами и паренхимой

УЗИ органов брюшной полости:

гепатомегалия, диффузные неспецифические включения в печени. Деформация желчного пузыря.

Сцинтиграфия почек

При ангиосцинтиграфии почек заполнение их сосудистого русла асимметрично . уменьшение перфузии правой почки.

При динамической сцинтиграфии ренограммы асимметричны , временные параметры захвата и выведения РФ11- практически афункциональные кривые. Накопление РФП резко снижено.

Эхо-кг:

Нарушение диастолической функции ЛЖ по 1 типу, полости не расширены. Гипертрофия ЛЖ.

Уплотнение створок митрального клапана. Аорта уплотнена в восходящем отделе.

Анализ мочи по Земницкому:

1005-1007-1010-1015-1007-1007-1005

дневной – 450мл, ночной-600

общий- 1.050л

Проведенна терапия:

- аллопуринол-100мг 3 раза , ортофен 3,0 в/м, Дексаметазон 4мг, фуросемид-40 мг, рениприл 2.5 мг 2 раза, фенюльс 1т 4 раза, в/в: трисоль 400,0 в/в, лазикс 60 мг в/в, глюкоза 5% 400.

Б/х крови(05.12.)

общий белок- 48,

альбумин-21,5 г/л,

глобулин-25.3 г/л, а/г= 0,8,

мочевина- 36.5 ммоль/л,

креатинин-1128.3,

холестерин – 4.8,

билирубин-,

К-5.1, Na-134

После проведенного лечения -

отечность и боль в суставах уменьшились, креатинин в анализах мочи увеличился, жалоб кроме тянущих болей в пояснице не было.

Больной был переведен в отделение гемодиализа.

Диагноз

подагра, обострение, подагрическая почка, ХБП (ХПН) 5 степень , ГБ 3ст,3ст, высокий риск.

Креатинин у больного 1128, вес 105 кг, возраст 65 лет

по формуле Кокрофта- Гаулта=((140-возраст) х вес х 1.2)/ Кр,

скорость клубочковой фильтрации соответствует 8.1 мл/мин, что соответствует 5 стадии ХБП= почечной недостаточности

ХБП

Стадия	Характеристика	СКФ мл/мин/1.73 $м^2$
1	Повреждение почек с нормальной или повышенной СКФ	90 и более
2	Повреждение почек с лёгким снижением СКФ	60 – 89
3	Умеренное снижение СКФ	30 – 59
4	Выраженное снижение СКФ	15 – 29
5	Почечная недостаточность	менее 15

Клинический разбор

Больной , 64 года

Жалобы

- боль и отечность в левой стопе и голеностопном суставе
- чувство сдавления и напряжения кожи

Из анамнеза

- 2 месяца назад почувствовал боль в первом и 2 пальцах левой ноги, использовал мазь гепарин, в течение месяца почувствовал напряжение кожи в области пальцев и голеностопном суставе, потом присоединилась боль, обратился в поликлинику, принимал кетонов, мазь диклофенак, лошадиную мазь. Боль усилилась ночью, поднялась температура и по СМП больной был доставлен в 15 ГКБ.

- состояние удовлетворительное. Рост =168см, вес= 100кг.
- Кожные покровы чистые, обычной окраски. Видимые слизистые розового цвета. Лимфатические узлы не увеличены. Левая стопа и голеностопный сустав , отечен, движение затруднено. Кожа над ним розового цвета.
- Дыхательная система: дыхание жесткое , хрипов нет. ЧД=18 мин.
- Сердечно- сосудистая система: границы сердца расширены на 1,5см кнаружи от средне-ключичной линии в 5м/р. Тоны сердца ритмичные, звонкие. ЧСС= 75 мин, пульс=75 мин, АД= 130/90 мм.рт.ст.
- Пищеварительная система: живот мягкий, безболезненный. Печень-9-9-7 см.
- Мочевыделительная система: симптом поколачивания с обеих сторон отрицательный.
- Предварительный диагноз: подагра, стадия обострения, Гб 3ст,3ст, риск высокий.
- Из сопутствующих заболеваний :ИБС: стенокардия напряжения II ФК Гб 3ст, 3ст, риск высокий.

Предварительный диагноз:

подагра, стадия обострения, ИБС: стенокардия напряжения II ФК, Гб 3ст,3ст, риск высокий.

Результаты проведенных исследований:

- Общий анализ крови:

НВ= 130 г/л,

Цп= 0.85

Эритроциты-4 *1012/л

Тромбоциты 270*109/л

Лейкоциты- 4.5*1012/л

Лимфоциты-37

Моноциты-1

Эозинофилы- 1

Базофилы-0.5

СОЭ- 11 мм/ч

Общий анализ мочи:

Цвет -соломенно-желтый,

плотность- 1.012,

ph-4.5,

лейкоциты – 1 в поле зрения,

эритроциты- 1 в поле зрения.

Б/х крови(30.11.)

- общий белок- 65,
- альбумин-35,7 г/л,
- глобулин-31.3 г/,
- мочевина- 10.5 ммоль/л,
- креатинин-111,
- холестерин – 4.8,
- К-5.1, Na-134.
- мочевая кислота -511 мкм/л

Эхо-кг:

Гипертрофия ЛЖ. Уплотнение створок митрального клапана.

Была проведена терапия:

аллопуринол-100мг 3 раза ,

ортофен 3,0 в/м,

Дексаметазон 4мг,

рениприл 2.5 мг 2 раза,

изокет во время приступов стенокардии,

кон-кор 5мг

После проведенного лечения отечность и боль в суставае уменьшились. Были даны рекомендации и больного выписали

Выводы

- 1. Подагра- медленно прогрессирующее но коварное заболевание!
- 2. Серьезные, малосимптомные осложнения!
- 3.Усовершенствование знаний фармакотерапии.
- 4.Комплаентность пациентов
- Профилактика прогрессирования болезни

Диета

- Пурины содержатся

В мозгах, печени, мясе старых животных, наваристых мясных супах, щавеле, брюссельской капусте, горохе, фасоли, чечевице, крепком чае, кофе, какао.

Ограничение употребления белка !

Назначение витаминов С и Р

Несолевая диета

Обильное питье

Физические упражнения

- гимнастики, лечебная физкультура, ходьба, легкий бег, ходьба на лыжах, а при хорошей переносимости – игровые виды спорта: бадминтон, теннис, волейбол (для лиц молодого возраста), крокет, городки (для больных пожилого возраста), плавание, езда на велосипеде
- Физические упражнения, направленные на развитие подвижности суставов, способствуют меньшему отложению солей в них, повышают эффективность медикаментозного лечения.

Лечение острого подагрического

- предпочтительней в течение 24 ч от начала артрита.
- При отсутствии противопоказаний средством выбора являются НПВП
- Колхицин назначают при неэффективности НПВП или наличии противопоказаний (например, лечение варфарином)
- ГКС применяют при наличии противопоказаний для назначения НПВП и колхицина и при множественном поражении суставов
- .Аллопуринол является препаратом длительного применения , способствующим уменьшению прогрессирования заболевания, а не препаратом для купирования острого приступа!