Экзема

Выполнил: Бердиханов С.К.
Проверила: Молдабаева А.К.

Астана 2016

План лекции

Определение

Этиология

Патогенез

Классификация экземы

Клинические разновидности

Диагностика и дифференциальная диагностика

Список литературы

Актуальность

- Актуальность проблемы. Проблема хронической экземы продолжает оставаться актуальной. Она обусловлена высокой распространенностью заболевания и увеличением удельного веса больных с тяжелым рецидивирующим течением дерматоза. На долю экземы приходится от 15,0 до 46,8% в структуре кожной патологии и до 36% от всех трудопотерь при дерматозах [Кулагин В.И. и соавт., 1999; Скрипкин Ю.К., 2000; Бекказинова Д.Б., 2000; Никулин Н.К. и соавт., 2000; Дегтяр Ю.С., Добродеева Л.К., 2001; Аскарова Г.К., 2003].
- В последние годы достигнуты определенные успехи в лечении больных экземой. Однако, назвать проводимую в настоящее время терапию экземы, как и других аллергических дерматозов, достаточно эффективной нельзя. Трудности связаны с рядом причин и, прежде всего с отсутствием единого мнения о патогенезе этого заболевания. Среди многообразия теорий возникновения и течения экземы заслуживает внимание точка зрения о существенной роли иммунных нарушений в патогенезе дерматоза [Торопова Н.П., Синявская О.А., 1993; Солошенко Э.Н., 1997; Wollenberg A. Kraft S., Hanu., Bieber Th. l996; Friedman P.S., 1998]. Вместе с тем, результаты исследований отечественных и зарубежных ученых, посвященные изучению механизмов иммунорегуляторных нарушений, обусловливающих развитие воспалительного процесса при экземе, весьма противоречивы.
- Дальнейшее изучение иммунорегуляторных нарушений может помочь уточнить патогенез экземы и разработать новые подходы к патогенетически обоснованной терапии. Одним из путей решения данной проблемы является углубленное изучение иммунорегуляторных расстройств на уровне центральных и периферических лимфоидных органов в эксперименте, что позволит уточнить механизмы действия лекарственных препаратов, определить возможность и условия корригирующей терапии с дальнейшей апробацией методов лечения в клинике.

Определение ЭКЗЕМЫ

- **Хроническое аллергическое заболевание, характеризующиеся истинным полиморфизмом высыпаний и эволюционным развитием**

- **Термин «Экзема» известен с 4 века до нашей эры и в переводе с греческого языка обозначает вскипание**

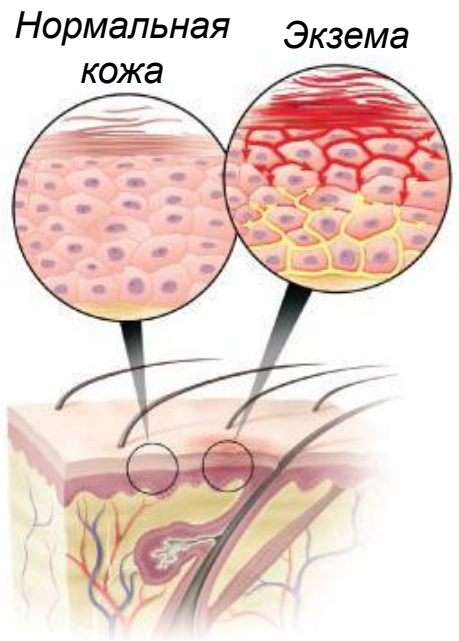

Этиология ЭКЗЕМЫ

Неуправляемые	Условно-управляемые	Управляемые
Генетические	Антенатальные	Бытовые
	Перинатальные	Очаги хронической инфекции
	Экологические	Нарушение питания
	Климато-географические	Стресс

Патогенез ЭКЗЕМЫ

- В патогенезе экзематозного процесса ведущее значение имеют иммунные сдвиги.
- У больных экземой выражена дисгаммаглобулинемия (избыток IgG, IgE и дефицит IgM), уменьшено число функционально активных Т-лимфоцитов, снижено общее число Т-клеток, изменено соотношение хелперных и супрессорных субпопуляций, в связи с чем количество В-лимфоцитов увеличено.
- Слабость иммунитета при наличии инфекционных антигенных раздражителей проявляется персистенцией бактериальных антигенов с формированием хронического рецидивирующего воспаления в эпидермисе и дерме. При этом возникают патологические циркулирующие иммунные комплексы, повреждающие собственные микроструктуры с образованием серии аутоантигенов, инициирующих формирование аутоагрессивных антител.
- Отклонение в работе ЦНС и вегетативной нервной системы играет немаловажную роль в формировании экземы
- Патогенетический процесс формирования экземы включает комплекс не конкурирующих, а дополняющих друг друга нейроиммуно-вегетодистонических, инфекционно-аллергических и метаболических механизмов.

Клиническая классификация ЭКЗЕМЫ

- *Истинная*
- *Дисгидротическая*
- *Пруригинозная*
- *Тилотическая*
- *Микробная* (микробная нумулярная экзема, паратравматическая экзема, варикозная экзема, микотическая экзема)
- *Себорейная экзема*
- *Профессиональная экзема*

Общие характеристики истиной экземы

- ***Поливалентная сенсибилизация***
- ***Хроническое рецидивирующее течение***
- ***Формирование экзематозных очагов без чётких границ, «серозные колодца», островки здоровой кожи в центре очага, выраженная экссудация в острой стадии***

Дисгидротическая экзема

Пруригинозная экзема

Тилотическая экзема

Общие характеристики микробной экземы

- ***Моновалентная сенсибилизация к инфекционному агенту***
- ***Устранение очагов хронической инфекции способствует выздоровлению***
- ***Эволюционное развитие с переходом в истинную экзему***
- ***Четкие границы экзематозных очагов, редко протекает с экссудацией***

Микробная нумулярная экзема

Паратравматическая экзема

Варикозная экзема

Микотическая экзема

Экзема сосков и околососковогo кружка

Общие характеристики себорейной экземы

- *Часто ассоциируется с наличием в очагах поражения дрожжеподобных грибов рода Malassezia spp, Candida spp., а также золотистого стафилококка.*
- *К развитию заболевания предрасполагают себорея и связанные с ней нейроэндокринные расстройства.*
- *Поражаются себорейные зоны: волосистая часть головы, лоб, складки кожи за ушными раковинами, верхняя часть груди, межлопаточная область, разгибательная поверхность конечностей.*
- *Тяжёлое течение себорейной экземы является маркёром ВИЧ инфекции*

Себорейная экзема

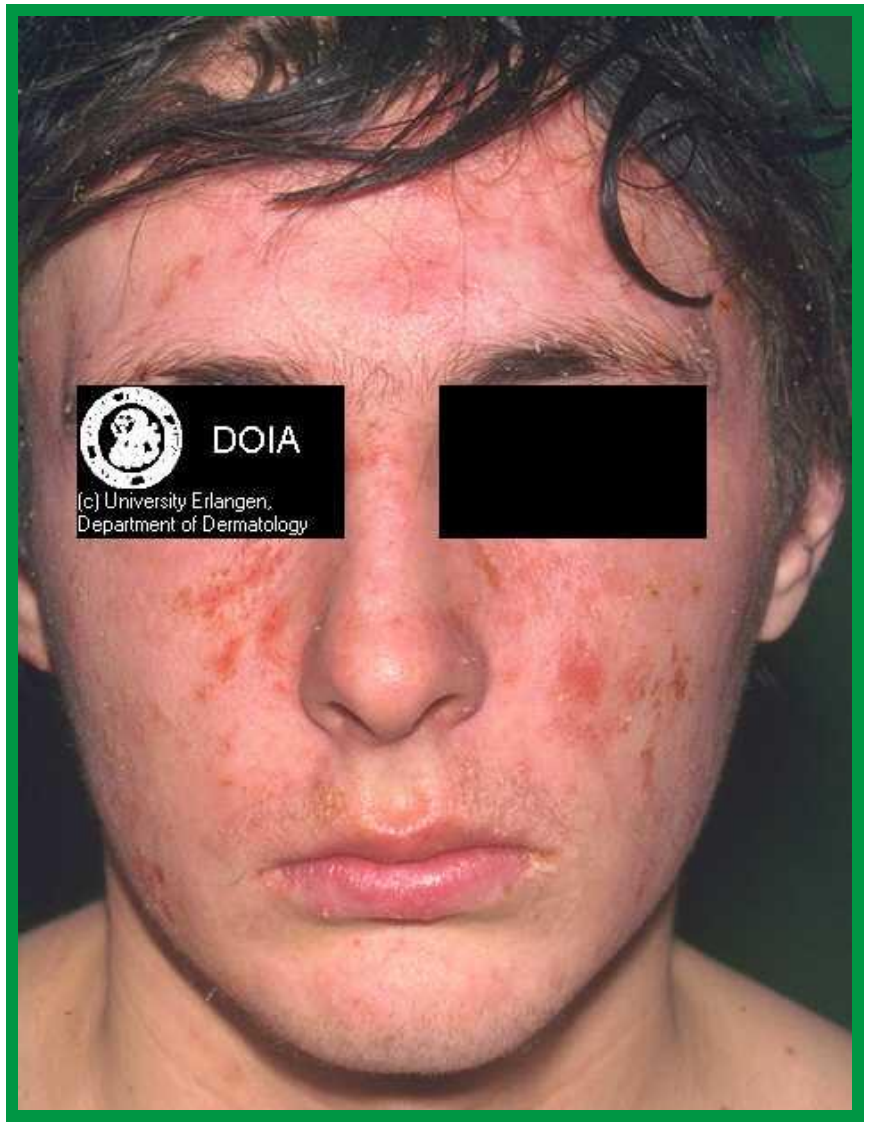

Общие характеристики профессиональной экземы

- ***Течение длительное, но регресс быстро наступает после устранения контакта с производственным аллергеном.***
- ***Поражаются открытые участки кожи: тыльные поверхности кистей, предплечья, лицо, шея, реже – голени и стопы.***
- ***Диагноз устанавливается профпатологом на основании анамнеза, клинических проявлений, течения заболевания, выяснения условий работы и этиологического фактора болезни.***
- ***Повышенная чувствительность к производственным аллергенам выявляется с помощью кожных проб или in vitro (резко положительной РТМЛ и др.).***
- ***При упорном течении профессиональной экземы больного освидетельствуют для определения инвалидности по профзаболеванию.***

Профессиональная экзема

Общие характеристики детской экземы

- *Проявляется клиническими признаками истинной, себорейной и микробной экзем, при этом эти признаки могут комбинироваться в различных сочетаниях, на одних участках могут преобладать признаки истинной, на других себорейной или микробной экземы.*
- ***Вначале поражаются щеки и лоб (носогубный треугольник остается интактным), затем процесс распространяется на волосистую часть головы, ушные раковины, шею, разгибательные поверхности конечностей, ягодицы, туловище.***
- *Дети страдают от выраженного зуда и бессонницы.*
- ***Клиническая картина себорейной экземы у детей может развиться уже на 2-3-й неделе жизни на фоне пониженного питания. Сыпь локализуется на волосистой части головы, лбу, щеках, ушлых раковинах, в заушных и шейных складках.***

Детская экзема

Детская экзема

Диагностика экземы

- ***Анамнез***
- ***Физикальное исследование:*** учитываются особенности клинической картины и локализация высыпаний
- ***Аппликационные пробы***
- ***Иммуноферментный анализ*** с использованием аллергологических панелей

- Диагностика экземы не разнообразна. В подавляющем большинстве случаев болезнь констатируют путем визуального осмотра.
- Визуальный осмотр поверхности кожи может указать специалисту на наличие того или иного заболевания. Характерным для экземы является наличие трещин и небольших волдырей. Но это лишь в начале болезни. Далее эти волдыри лопаются, и из них нескончаемо выходит жидкость серого цвета.

- Диагностика экземы так же включает в себя сдачу анализов крови и мочи. Эти, казалось бы, стандартные анализы помогают определить, имеется ли в организме инфекция. Так же могут быть взять пробы чешуек с кожи на определение первоисточника болезни. Стоит отметить, что вечно влажная поверхность пораженных участков может притянуть к себе многочисленные инфекции. Они, в свою очередь, могут спровоцировать заражение и выделение гноя.

Дифференциальная диагностика

- Онхимикоз
- Псориаз
- Хроническая паронихия,
- Розовый лишай.
- Микозы кожи
- Красная волчанка
- Полиморфный фотодерматоз

	Онихомикоз	*Псориаз*	*Хроническая паронихия*	*Дерматиты, экзема кисти*
Цвет	**чаще желтый или коричневый**	**не изменен, желтый, розовый, коричневый**	**край ногтя часто коричневый или черный**	**чаще не изменен, при экземе иногда грязно-серого оттенка**
Онихолизис	**часто**	**часто**	**обычно отсутствует**	**краевой или отсутствует**
Точечные углубления (истыканность)	**нечасто**	**обычный признак, мелкие или выраженные, но изящные**	**нечасто**	**грубые, часто, обычно менее обильны, чем при псориазе**
Мицелий, споры, почкующиеся клетки		**нет**	**могут быть в области гипо- и перинихия, при онихолизе – в ногтевом ложе**	**отсутствуют**
Поперечные гребешки *(cross-ridging)*	**нет**	**необычны, чаще – поперечные борозды в виде стиральной доски**	**характерны**	**характерны, реже – борозды**
Другое	**сопутствующий дерматомикоз**	**псориаз иной локализации, у пациента или его кровных родственников, HLA-B27+**	**преимущественно у женщин, предрасполагают частый контакт с водой и холодные кисти**	**недавние эпизоды болезни, хронизация**

Литература

1. Клиническая дерматовенерология: в 2т.: руководство для врачей. Скрипкин Ю.К. М.: ГЭОТАР-Медиа, 2009
2. Стандарты в здравоохранении. Дерматовенерология. СПб.: Бонниер Бизнес Пресс, 2010.
3. Атлас смертельных кожных болезней. Морган М.Б. М.: ГЭОТАР-Медиа, 2010.
4. Атлас по дерматологии. Уайт Г. пер. с англ. Н.Кочергина. М.: ГЭОТАР-Медиа, 2009.
5. Детская дерматология. Цветной атлас и справочник. Кэйн К и др.; пер. с англ. М.: Бином, 2011.
6. Дерматовенерология [Электронный ресурс] : сб. ситуац. Задач с эталонами ответов для подготовки к сертификац. экзамену клинич. ординаторов, обучающихся по специальности 140104 – Дерматовенерология. Прохоренков В.И.,. Яковлева Т.А, Казанбаев. Р.Т. Красноярск:КрасГМУ, 2011.
7. Аллергодерматозы в схемах, таблицах и рисунках: учебное пособие для студ. мед. вузов. Прохоренков В.И. Красноярск: ЛИТЕРА-принт, 2009.
8. Наружная терапия в лечении дерматологических больных: учебное пособие. Прохоренков В.И. Красноярск: ЛИТЕРА-принт, 2009.