Видеоассистированные операции в хирургии щитовидной железы

«Первый опыт» видеоассистированных операций

1996 г. Gagner - первая эндоскопическая операция на паращитовидной железе

1997 г. Huscher – первая эндоскопическая операция на щитовидной железе

1999 г. Miccoli – малоинвазивная операция с применением видео-ассистента

Показания к вмешательству

- Диффузный токсический зоб(болезнь Грейвса)
- Фолликулярная опухоль
- Любое злокачественное образование
- Большие размеры зоба с симптомами сдавливания трахеи и пищевода.
- Повторное появление кистозного образования.

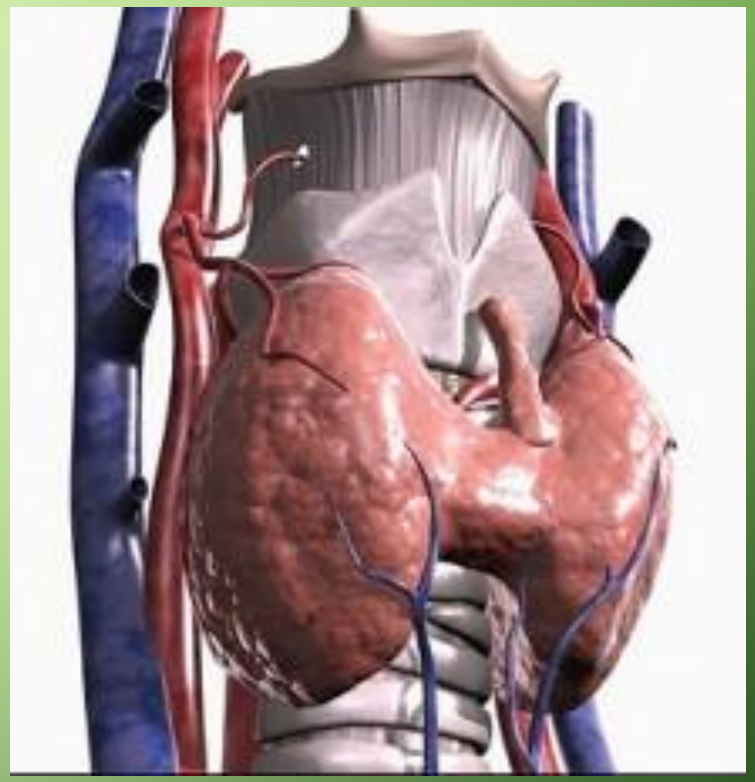

Показания для выполнения эндоскопических операций на щитовидной железе

- Наличие узлов щитовидной железы менее 35мм

Объем щитовидной железы менее 25мл.

- Отсутствие операций на шее в анамнезе

Преимущества видеоассистированных вмешательств

- Хороший косметический эффект.
- Сохранение окружающих анатомических структур: паращитовидных желез и возвратного гортанного нерва.
- Сокращение продолжительности стационарного лечения и сроков нетрудоспособности (послеоперационный период).

ПРЕИМУЩЕСТВА ВИДЕОЭНДОСКОПИЧЕСКИХ ОПЕРАЦИЙ НА ЩИТОВИДНОЙ ЖЕЛЕЗЕ

ТРАДИЦИОННЫЕ ОПЕРАЦИИ		ВИДЕОЭНДОСКОПИЧЕСКИЕ ОПЕРАЦИИ
	Избегаем разгибания шейного отдела позвоночника и компрессии позвоночных артерий и как следствие отсутствие головных болей и головокружения в послеоперационном периоде	
	Минимальный косметический разрез	
	Избегаем отслаивания кожно-жирового лоскута	
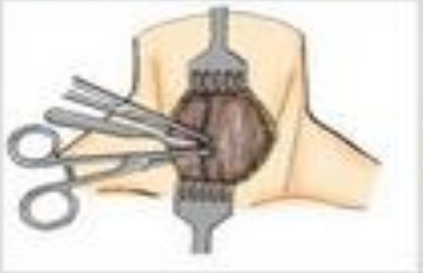	Атравматичный доступ без повреждения мышц и фасций шеи, многократное оптическое увеличение при визуализации гортанного нерва и паращитовидных желез.	

- **Видеоассистированная тиреоидэктомия** или **МИВАТ** – это метод удаления щитовидной железы с применением эндовидеохирургических инструментов и малоинвазивного минидоступа.

Подобные операции на щитовидной железе носят малотравматичный характер, потому как при их проведении все манипуляции контролируются видеотехникой. Именно

Видеоассистированные операции

- ***Гемитиреоидэктомия*** (удаление перешейка и/или доли, щитовидной железы)
- ***Тиреоидэктомия*** (тотальное удаление фолликулярной ткани)



астков)

- Хорошее освещение и увеличение операционного поля позволяет визуализировать возвратный нерв и околощитовидные железы и контролировать их состояние. Этапы операции включают: доступ к ткани щитовидной железы, мобилизация и обработка сосудистых структур, удаление ткани щитовидной железы требуемого объема, контроль на гемостаз, зашивание послеоперационн раны.

Минимально- инвазивные доступы

1) Срединный шейный
2) Боковой шейный
3) Передний грудной
4) Параареолярный
5) Подмышечный
6) поднижнечелюстной

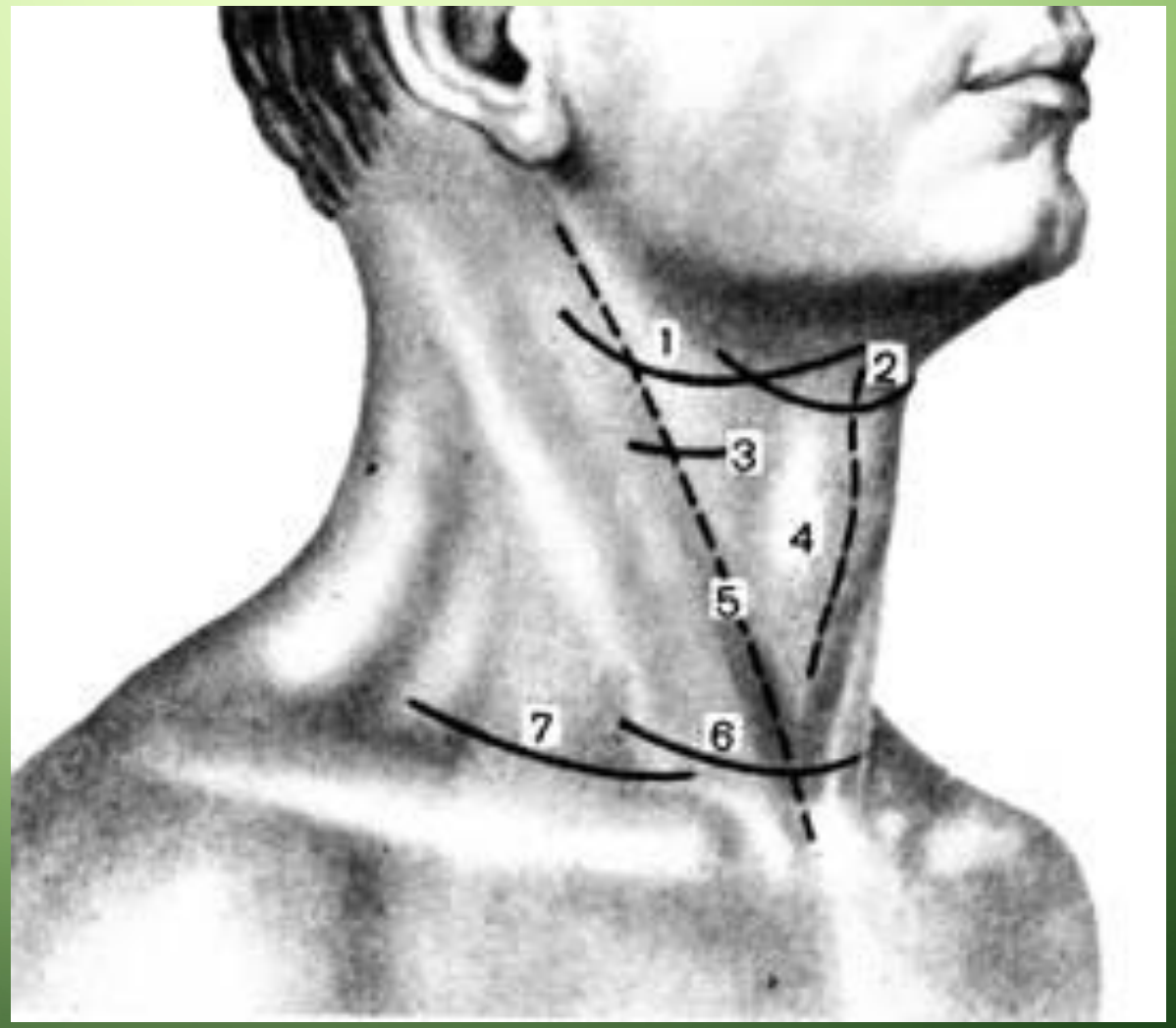

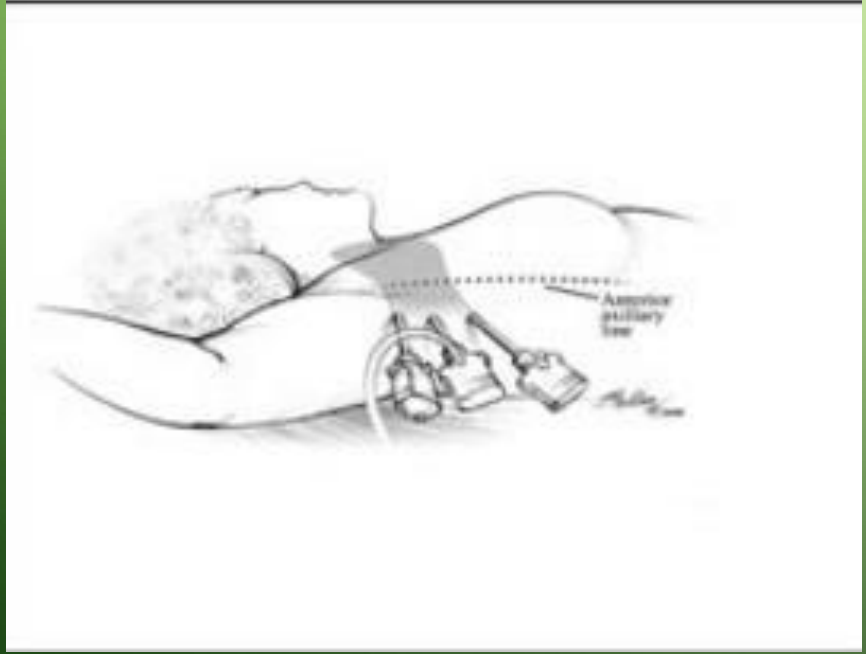
Anterior
axillary
line

PemangSurgeon.com

Косметический результат видеоассистированной тиреоидэктомии

Послеоперационные осложнения

- Дисфония и изменение голоса. Риск этого осложнения меньше при лобэктомии, по сравнению с тиреоидэктомией.
- Гипопаратиреоз развивается если паращитовидные железы по ошибке удалены или повреждены во время полной тиреоидэктомии.
- Возможные повреждения нервов либо связок;
- Инфекционные поражения раны;

Спасибо за внимание !