# НЕЙРО-ЧЕРЕПНО-ПОЗВОНОЧНЫЙ СИНДРОМ И ЗАБОЛЕВАНИЯ КОНЦЕВОЙ НИТИ

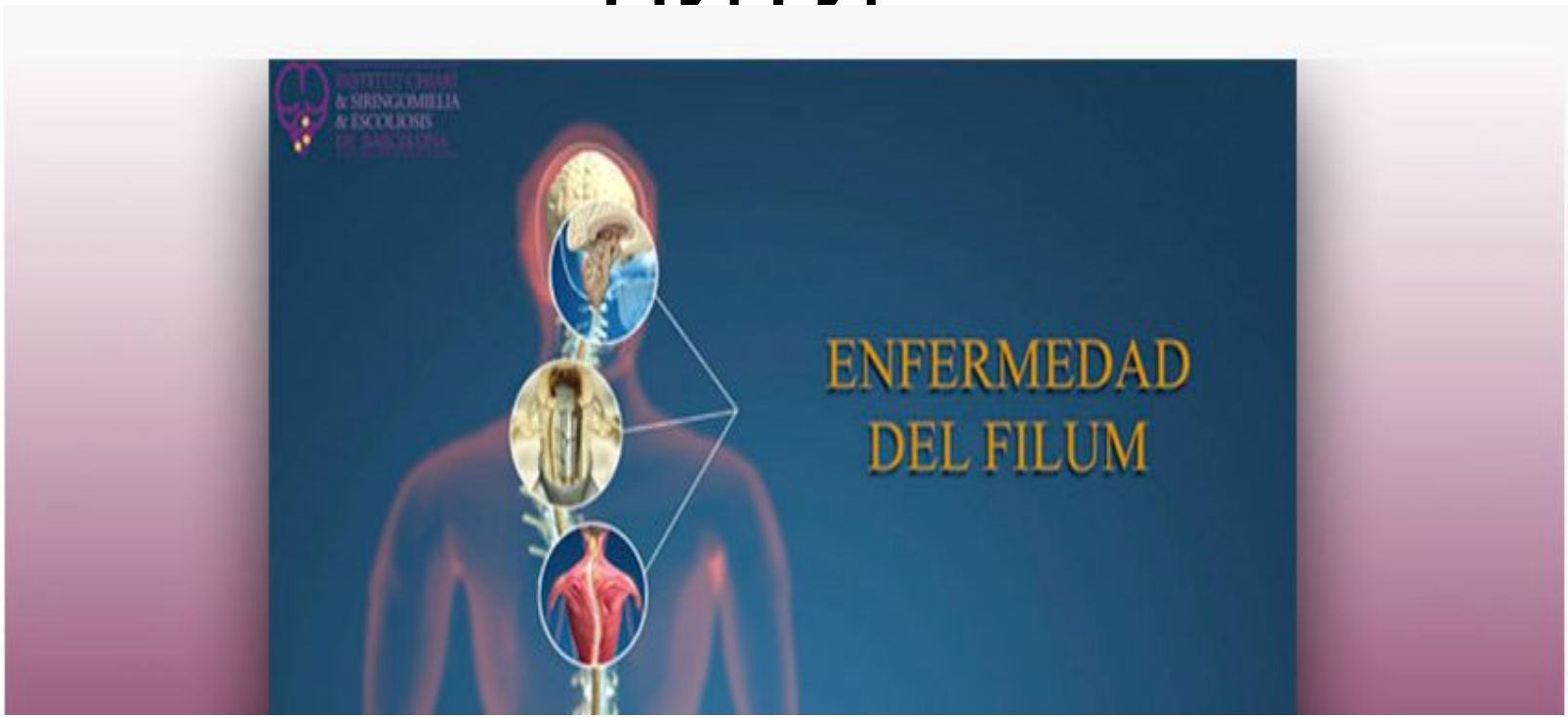

# НЕЙРО-ЧЕРЕПНО-ПОЗВОНОЧНЫЙ СИНДРОМ

- Синдром Арнольда-Киари
- Синдром натяжения спинного мозга (СНСМ, The cord-traction syndrome)
- Синдром концевой нити (СКН, The filum terminale syndrome)
- Синдром натянутой концевой нити (СНКН, Tight filum terminale syndrome)

Не путать с другими похожими заболеваниями: синдром фиксированного спинного мозга (Tethered cord syndrome), скрытая дизрафия спинного мозга (Tethered spinal cord)

# Синдром Арнольда Киари (САК)

- **Синдром Арнольда- Киари (САК)** – опущение миндалин мозжечка, нижней части мозжечка и мозга в затылочное отверстие и позвоночный канал.
- В норме опущение миндалин мозжечка (ОММ) варьирует от 0мм (миндалины расположены на уровне затылочного отверстия) до 3-5мм
- Частота случаев с ОММ > 3 или 5 мм : 1 случай на 1000 живых новорожденных или менее 1%, диагноз правоме-рен при наличии соответствующей клинической картины
- В классификации ВОЗ МКБ-10 для этой формы патологии предусмотрен термин “синдром или заболевание Арноль-да-Киари ” (Q07.0, CIE-10).

# ИСТОРИЧЕСКАЯ СПРАВКА

- Данная форма патологии была описана в 1883 году хирургом-анатомом Джоном Клеландом (1835-1925) из Пертшира, Шотландия, у ребенка с гидроцефалией, энцефалоцеле, спина бифида, миеломенингоцеле. В 1891 и 1896 годах австрийский патологоанатом Ганс Киари описал новые случаи, в 1894 году немецкий анатом Юлиус Арнольд конкретизировал формы заболевания. В 1899г. синдром подробно описан отечественным невропатологом Н.Н.Соловцовым. В 1907 году ученики Ю.Арнольда Швальбе и Кредиг предожили термин “мальформация Арнольда-Киари”.

Ганс Киари

Юлиус Арнольд

# ПАТОГЕНЕЗ ОПУЩЕНИЯ МИНДАЛИН МОЗЖЕЧКА ПРИ САК

- Опущение миндалин мозжечка (ОММ) в результате натяжения, которое оказывают на спинной мозг, фиксирующие его маль-формации.
- При САК.I рассматриваются следующие механизмы:

- a. Гидродинамическая: ОММ, как следствие нарушения циркуляции спинномозговой жидкости.
- b. Мальформационная: тесная задняя черепная ямка «вынуждает» мозжечок опускаться в позвоночный канал.
- Теория Filum System: ОММ–результат натяжения спинного мозга аномальной концевой нити, которую не всегда можно видеть на снимках.

# Типы Синдрома Арнольда Киари

- Существует 4 классических типа и два, описанных в последнее время:
- I. ОММ (опущение миндалин мозжечка) без других мальформаций нервной системы.
- II. ОММ с наличием мальформации в позвоночнике, которая фиксирует спинной мозг к позвоночному каналу.
- III. ОММ с затылочной энцефалоцеле и аномалиями мозга.
- IV. ОММ с аплазией и гипоплазией мозжечка, аплазией червя мозжечка.
- V. Случаи с клинической картиной, присущей САК, но без опущения миндалин мозжечка.
- VI. САК.I с ОММ и опущением мозгового ствола в затылочное отверстие.

## Синдром Киари I и II типа довольно часто сочетаются с аномалиями ЦНС

- полимикрогирия;
- гетеротопия коры головного мозга;
- дефекты мозолистого тела;
- кисты отверстия Можанди;
- гипоплазия подкорковых структур;
- перегиб сильвиевого водопровода;
- другие.

# САК I типа

- **Аномалия Арнольда- Киари 1-го типа** - опущение-дистопия миндалин мозжечка в большое затылочное отверстие и позвоночный канал со сдавлением продолговатого и/или верхних отделов спинного мозга. При этом ствол мозга расположен обычно, черепные нервы не смещены, нет признаков нарушения их функции. Примерно в 50% случаев сочетается с сирингомиелией, реже - с закрытой гидроцефалией.
- САК 1-го типа следует отличать от вторичного смещения миндалин мозжечка при объемных процессах, приводящих к повышению внутричерепного давления и дислокации мозжечка в большое затылочное отверстие (травма, опухоль и т.д.).
- ***Основные жалобы.***
- головная боль (в затылочной области), может усиливаться во время кашля (кашлевая головная боль), чихания, натуживания (35–50%),
- боль в шее (15%),
- слабость, онемение в руках (60%),
- гипестезия в области шеи, рук,
- нистагм, неустойчивость при ходьбе, атаксия (40%),
- двоение в глазах (диплопия), нарушение речи (дизартрия), трудности при глотании (дисфагия) - 5–25%,
- шум в голове (15%).
- Средний возраст пациентов - 41 год, пределы – 12-70 лет.

# Клинические синдромы

**1.Синдром сдавления в большом затылочном отверстии:**

Атаксия, парез/паралич нижних ЧМН, выраженная головная боль.

**2. Синдром центрального поражения спинного мозга:**

Диссоциированные чувствительные расстройства (потеря болевой и температурной чувствительности при сохраненной поверхностной и глубокой ), признаки поражения длинных проводящих путей (сирингомиелитический синдром).

**3. Мозжечковый синдром:**

Атаксия туловища и конечностей, нистагм, дизартрия.

# Диагностика

- **Стандарт диагностики - МРТ без контрастного усиления.**

  На МР-томограммах головы в сагиттальной плоскости выявляется смещение миндалин мозжечка книзу от нижнего края большого затылочного отверстия (степень дистопии с выраженностью клинической симптоматики не коррелирует). При МРТ спинного мозга может обнаружена сирингомиелия.
- **Дифференциальная диагностика**
- Другими типы аномалии Киари.
- Другие аномалии развития головного мозга, краниовертебрального перехода.
- Наследственные атаксии.
- Демиелинизирующие заболевания (рассеянный склероз и др.).
- Вторичная дислокация миндалин мозжечка при повышении внутричерепного давления (вследствие опухоли, гематомы и т.д.)

# МР-томограммы головы в сагиттальной плоскости

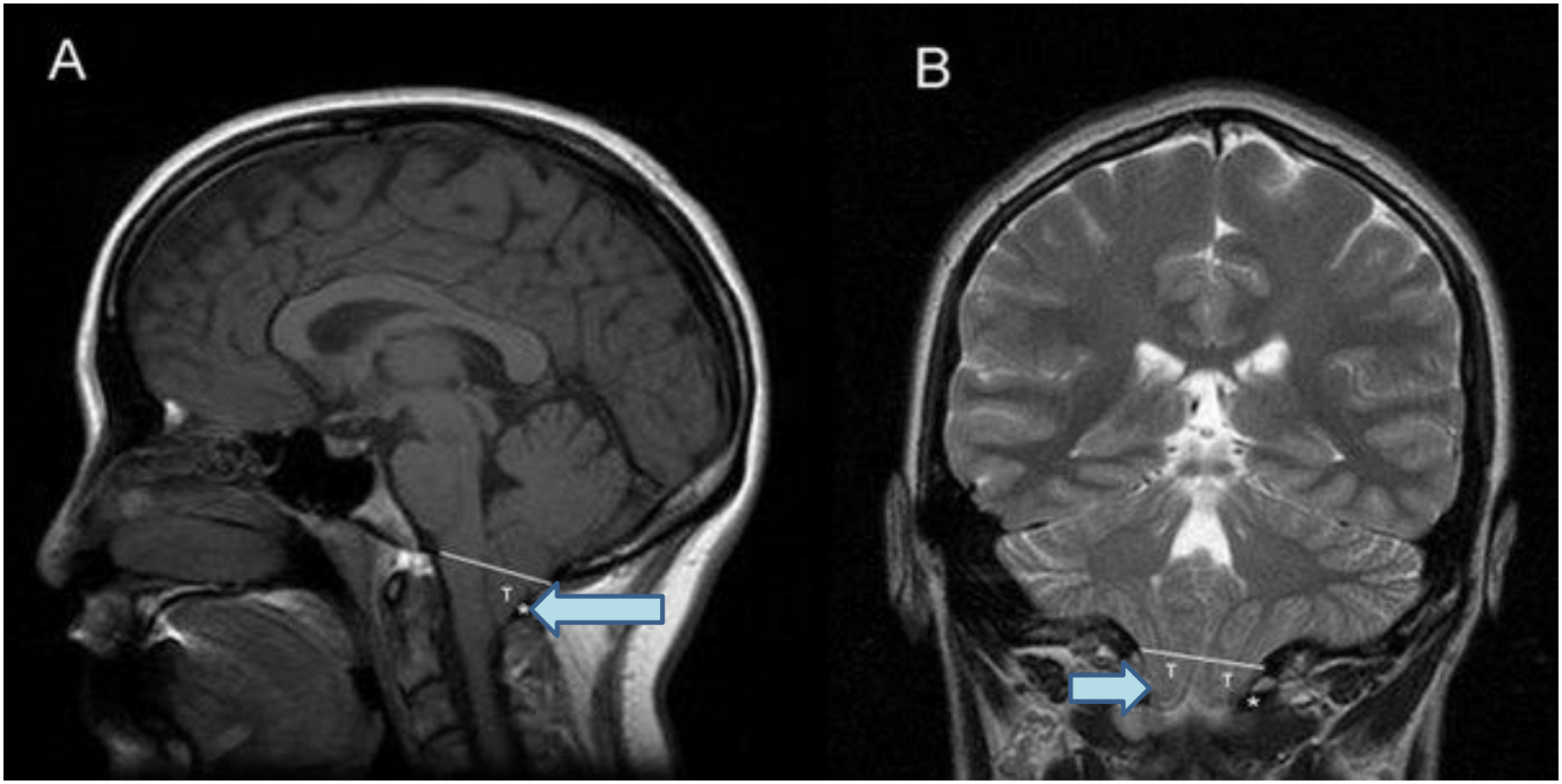

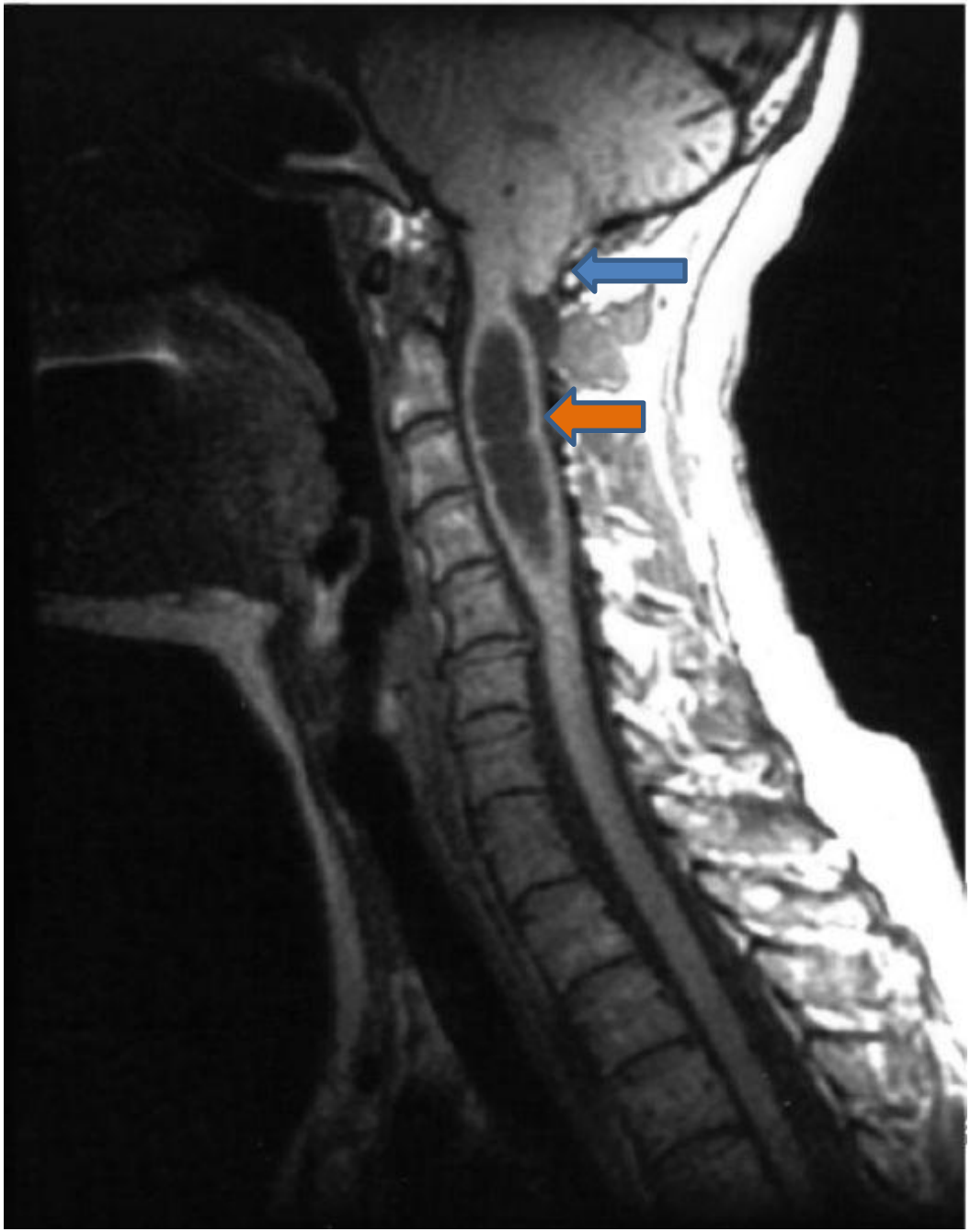

Аномалия Киари 1-го типа, сочетающаяся с сирингомиелией. МРТ, $T_1$-взвешенное изображение. Миндалины мозжечка опущены до $C_1$ позвонка. Центральный канал спинного мозга резко расширен, заполнен ликвором

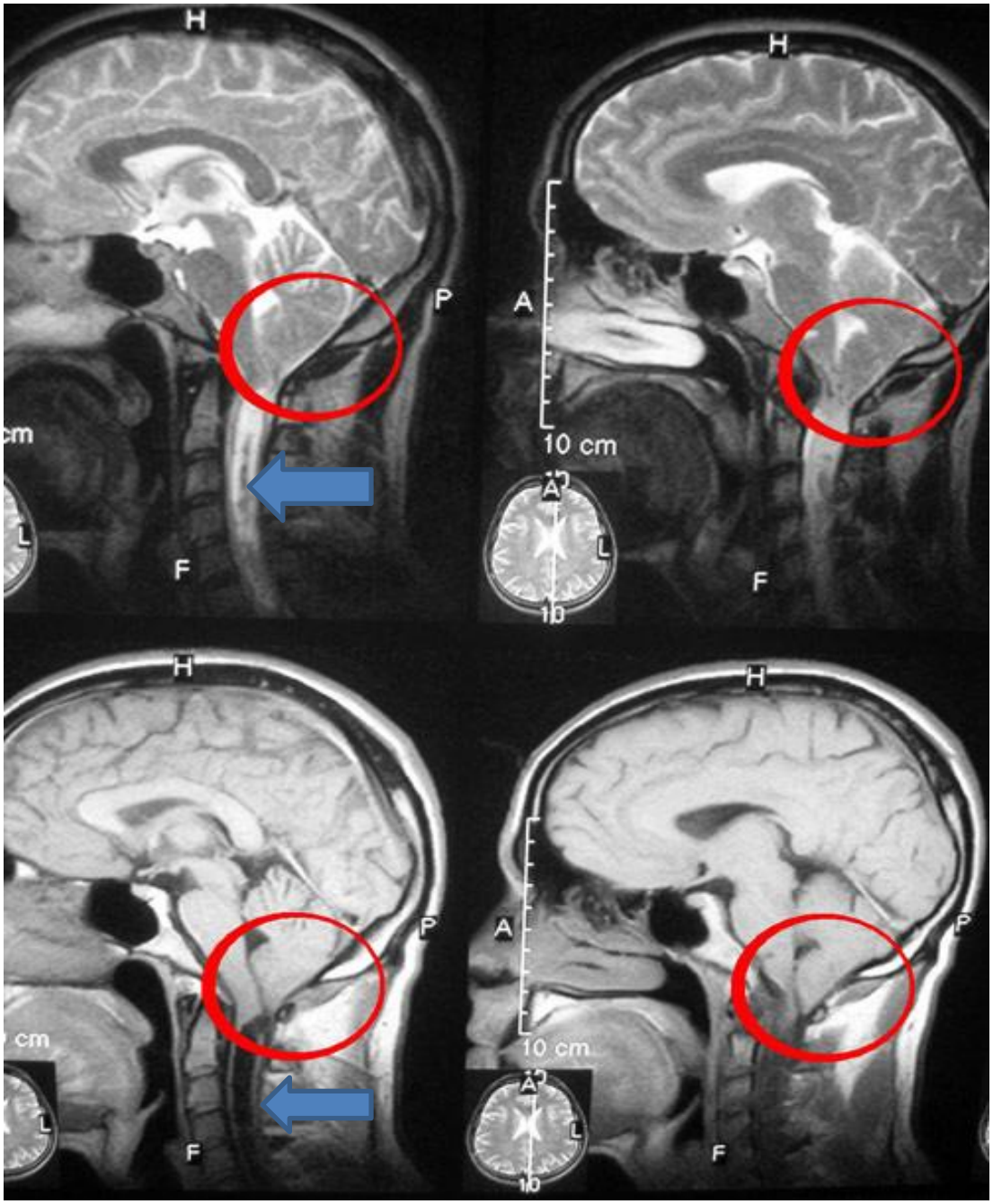
H
P
F
H
A
10 cm
A
L
F
H
P
F
H
A
10 cm
A
L
F

# Эхографическая диагностика порока Арнольда-Киари у плода

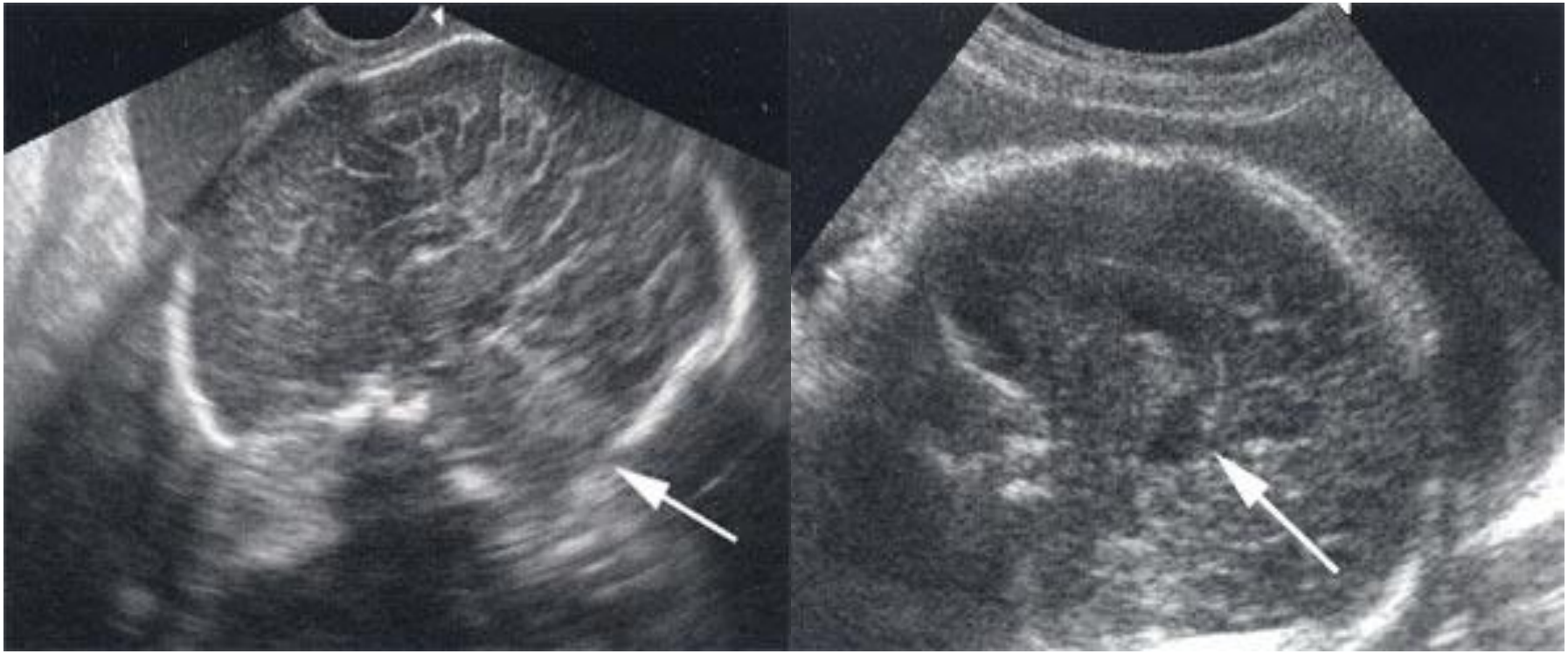

- Беременность 37 недель. Порок Арнольда-Киари I типа. Отсутствие большой цистерны.
- Беременность 23 недели. Порок Арнольда-Киари II типа. Расширенные задние отделы 3-го желудочка.

**Таблица 1.** Эхографическая выявляемость некоторых особенностей головного мозга у плода с пороком Арнольда-Киари в горизонтальных плоскостях

| Признак порока (особенность) | Число случаев и процент к числу наблюдений в группах | | |
|---|---|---|---|
| | 1 (n=18) | 2 (n=17) | 3 (n=20) |
| "Банан" | 3 (16,6%) | 2 (11,7%) | 0 (0%) |
| "Лимон" | 5 (27,7%) | 2 (11,7%) | 0 (0%) |
| "Банан" + "Лимон" | 3 (16,6%) | 0 (0%) | 0 (0%) |
| Вентрикуломегалия (ширина задних отделов тела бокового желудочка > 1,0 см) | 11 (61,0%) | 13 (76,4%) | 17 (85,0%) |
| Расширение 3-го желудочка: | | | |
| передних отделов | 0 (%) | 1 (5,8%) | 5 (25,0%) |
| задних отделов | 9 (50,0%) | 7 (41,1%) | 10 (50,0%) |
| Ланцетовидная форма задних отделов тела желудочка | 8 (44,0%) | 7 (41,1%) | 11 (55,0%) |
| Затрудненная визуализация мозжечка | 12 (66,0%) | 15 (88,2%) | 19 (95,0%) |

аномалии мозжечка

**Таблица 2.** Эхографическая выявляемость некоторых особенностей головного мозга у плода с пороком Арнольда-Киари во фронтальных плоскостях

| Признак порока (особенность) | Число случаев и процент к числу наблюдений в группах | | |
|---|---|---|---|
| | 1 (n=18) | 2 (n=17) | 3 (n=20) |
| Атипичность субарахноидальных пространств лобных долей | 6 (33,3%) | 13 (76,4%) | 16 (80,0%) |
| Изменение формы боковых желудочков | 8 (44,4%) | 12 (70,5%) | 19 (95,0%) |
| Асимметрия расположения сосудистых сплетений боковых желудочков | 11 (61,1%) | 13 (76,4%) | 15 (75,0%) |
| Искривление молозистого тела и асимметрия борозд медиальных поверхностей полушарий | 3 (16,6%) | 5 (29,4%) | 9 (45,0%) |
| Отсутствие прозрачной перегородки | 2 (11,1%) | 3 (17,6%) | 3 (15,0%) |

**Таблица 3.** Эхографическая выявляемость некоторых особенностей головного мозга у плода с пороком Арнольда-Киари в сагиттальной плоскости

| Признак порока (особенность) | Число случаев и процент к числу наблюдений в группах | | |
|---|---|---|---|
| | 1 (n=18) | 2 (n=17) | 3 (n=20) |
| Отсутствие большой цистерны вследствие смещения мозжечка | 12 (66,6%) | 16 (94,1%) | 19 (95,0%) |
| Резкое удлинение ножек мозга и моста | 17 (94,4%) | 15 (88,2%) | 19 (95,0%) |

## МЕДИКАМЕНТОЗНАЯ СИМПТОМАТИЧЕСКАЯ ТЕРАПИЯ

# ПРЕПАРАТЫ ВЫБОРА

- Кетопрофен (нестероидный анальгетик). Режим дозирования: внутрь 50 мг, не более 2-х раз в неделю.
- Ксефокам (нестероидное противовоспалительное средство). Режим дозирования: для купирования острого болевого синдрома внутрь 8-16 мг/сут. в 2-3 приема. Таблетки принимают перед едой, запиваются стаканом воды.
- Пироксикам (болеутоляющее, противовоспалительное средство). Режим дозирования: внутрь, во время еды, по 10-20 мг/сут. в 1 или 2 приема. При необходимости дозу можно временно повысить до 30 мг/сутки.
- Тизанидин (миорелаксант центрального действия). Режим дозирования: начальная доза внутрь составляет 6 мг (1 капсула). При необходимости дозу можно постепенно увеличивать — на 6 мг с интервалами 3-7 дней. Оптимальная доза составляет 12 мг в сутки (2 капсулы); в редких случаях -24 мг.
- Мидокалм (миорелаксант центрального действия). Режим дозирования: внутрь, после еды, не разжевывая, запивая небольшим количеством воды, начиная с 50 мг 2-3 раза в день, постепенно повышая дозу до 150 мг 2-3 раза в день.

# хирургическое вмешательство

- **При наличии клинических проявлений единственным эффективным способом лечения** САК1типа **является операция**.
- Если аномалия выявлена как случайная находка, осуществляется динамическое наблюдение за больным.

## “Золотой стандарт”

- Под наркозом производят небольшой разрез кожи в шейно-затылочной области по средней линии, раздвигают мягкие ткани и резецируют край большого затылочного отверстия и заднюю дужку $C_1$, при значительной дистопии миндалин – и $C_п$. Линейно в вертикальном направлении рассекают ТМО и производят свободную пластику образовавшегося дефекта лоскутом синтетической оболочки или фасции. На этом операция заканчивается, рану зашивают наглухо. Такое вмешательство практически безопасно и в большинстве случаев приводит к быстрому регрессу симптомов. Прогноз благоприятный.

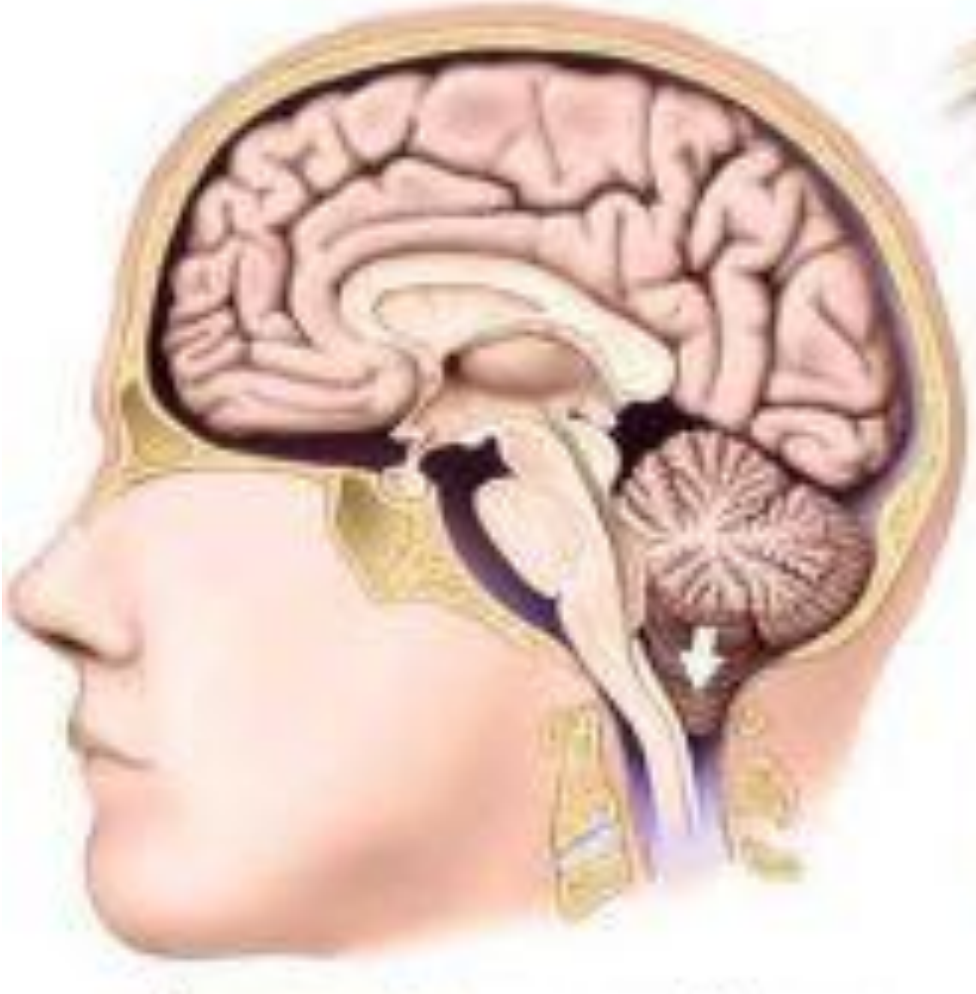

Аномалия Арнольда-Киари

Операция

# КРАНИОТОМИЯ
## (декомпрессия большого затылочного отверстия)

### Преимущества

- 1. Избежание риска скоропостижной смерти
- 2. Улучшение состояния у некоторых пациентов.

### Недостатки

- 1. Не убирает причину заболевания
- 2. Смертность от 0,5 до 3%, выше, чем скоропостижная смерть.
- 3. Агрессивная операция (калечит и имеет последствия).
- 4. Малый процент улучшения.
- 5. Неврологический дефицит: зависит от локализации: гемипарез, тетрапарез от 0,5 - 2,1%, нарушения зрения -0,2 - 1,4%, дизартрия - 0,4 -1%, нарушение чувствительности - 0,3 -1%, нарушение равновесия, атаксия -10 -30%.
- 6. Послеоперационное внутримозговое кровоизлияние в оперируемой области (эпидуральная гематома, паренхиматозное кровоизлияние) – может вызвать неврологический дефицит или нарастание ранее существовавшего дефицита (от 0,1 до 5%).
- 7. Отек мозга (в зависимости от процесса и ситуации риск достигает 5%).
- 8. Поверхностное, глубокое или внутричерепное инфицирование (риск 0,1-6,8%), возможно формирование мозгового абсцесса, развитие менингита.
- 9. Гемодинамические нарушения в стволе мозга.
- 10. Газовая эмболия (у больных в сидячей позиции).
- 11. Вытекание спинномозговой жидкости – от 3 до 14% (фистула СПЖ).
- 12. Послеоперационная гидроцефалия.
- 13. Пневмоэнцефалия

# Рассечение концевой нити

Через небольшое отверстие в крестцовой кости, где минимальна вероятность нарушения механики позвоночного столба, находится и рассекается с использованием микрохирургической техники концевая нить спинного мозга.

**Для чего это нужно делать?** Первое, это прекращение прогрессирование болезни, так как устраняется её причина: уменьшается натяжение нижнего отдела головного мозга, второе - устраняется его компрессия в области затылочного отверстия, улучшается кровоснабжение и ,соответственно, регрессирую,т имеющиеся у больного симптомы.

## Преимущества

- 1. Устраняет причину развития и прогрессирования синдрома Арнольда-Киари, сирингомиелии, сколиоза.
- 2. Устраняет риск внезапной смерти.
- 3. Отсутствует послеоперационная летальность.
- 4. Устраняет риск появления гидроцефалии из-за опущения миндалин.
- 5. Улучшает кровоснабжение и функционирование головного мозга.
- 6. При использовании минимально инвазивной техникой, время операции – 30-45 минут. Минимален срок пребывания в клинике. Короткий период послеоперационного восстановления.

## Недостатки

- 1. Возможны болевые ощущения в первые два дня после операции.
- 2. Уменьшение спастичности иногда ошибочно принимают за снижение силы в конечностях.
- 3. В процессе восстановления и улучшения чувствительности могут возникнуть неприятные ощущения, которые обычно принимают за нежелательные последствия.

# САК II типа

- **Аномалия САК 2-го типа -** миндалины мозжечка, ствол мозга (от моста до продолговатого мозга) и IV желудочек смещены каудально. В большинстве случаев наблюдается гидроцефалия, могут встречаться аномалии развития в виде микрогирии, гипоплазии серповидного отростка, отсутствия прозрачной перегородки. Возможно развитие сирингомиелии. У большинства больных аномалия САК2 сочетается с миеломенингоцеле, аномалиями развития костей черепа и позвоночника (ассимиляцией атланта, сращением шейных позвонков, базилярной импрессией).

- ***Клиническая картина.*** Для новорожденных характерны аспирации, нарушения глотания, периоды апноэ, стридорозное дыхание вследствие паралича голосовых складок, опистотонус или общая гипотония, спонтанный нистагм, слабый плач или его отсутствие, гипомимия или амимия.
- Если указанные симптомы выявляются сразу после рождения, прогноз плохой, дети погибают обычно в течение нескольких дней.
- Для детей более старшего возраста типичны нарушения глотания, фонации, слабость в руках. Чем больше возраст, в котором появились симптомы, тем лучше прогноз.

# Диагностика

- Стандарт диагностики - МРТ без контрастного усиления. На МР-томограммах верхнешейного отдела позвоночника выявляются Z-образный изгиб в области перехода смещенного каудально продолговатого мозга в спинной, гидроцефалия, костные аномалии и прочие морфологические изменения. МРТ спинного мозга подтверждает диагноз миеломенингоцеле.

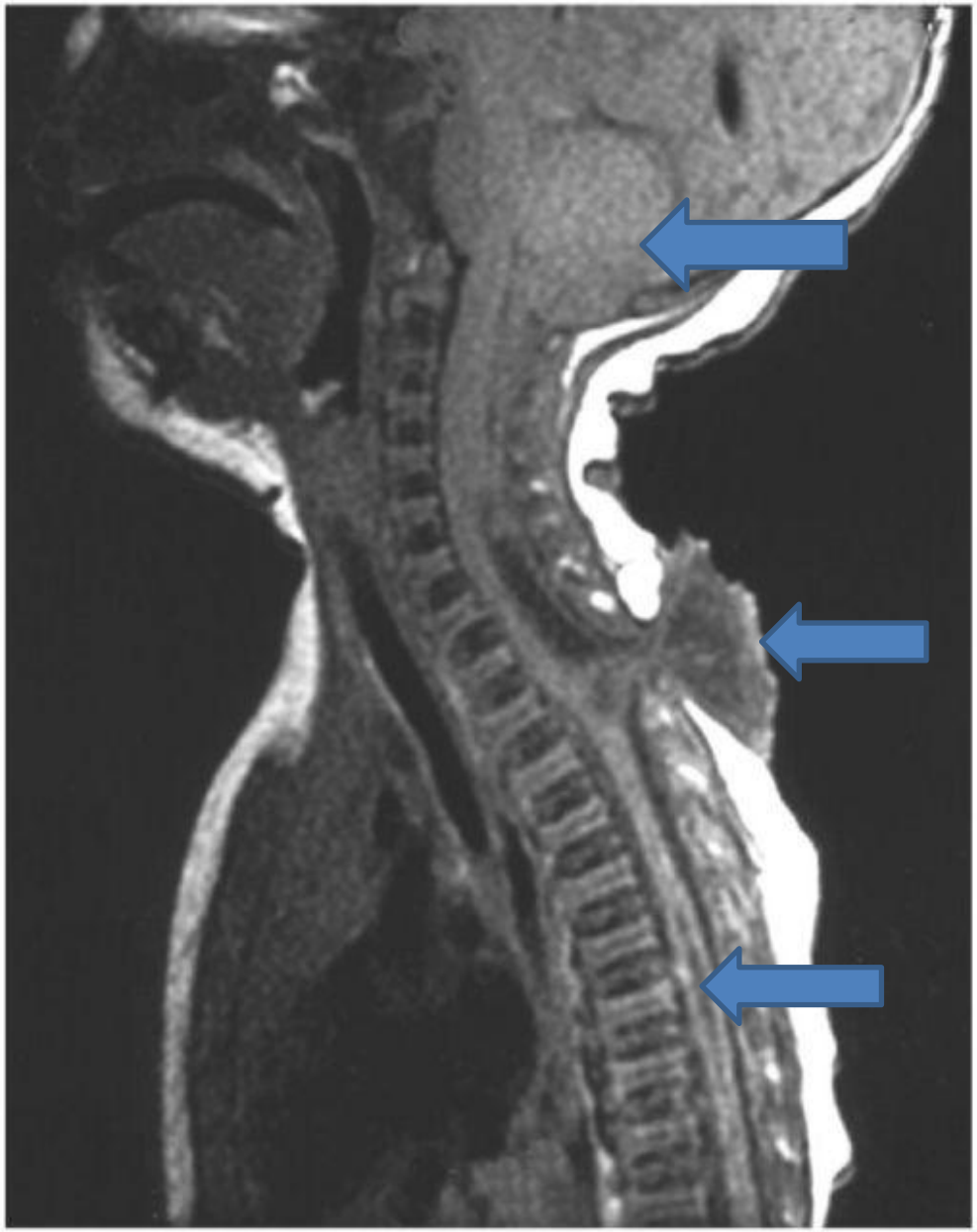

Аномалия Киари 2-го типа. МРТ, $T_1$-взвешенное изображение. Ствол мозга и мозжечок смещены каудально, IV желудочек сдавлен на уровне краниовертебрального перехода, почти не дифференцируется, определяются спинно-мозговая грыжа на верхнегрудном уровне и сирингомиелия

## ОПЕРАТИВНОЕ ЛЕЧЕНИЕ

- Новорожденных и грудных детей, как правило, не оперируют.
- В остальных случаях производят декомпрессию задней черепной ямки, резекцию дужек верхних шейных позвонков со свободной пластикой ТМО.
- Прогноз определяется тяжестью поражения ствола головного мозга и выраженностью неврологического дефицита. В среднем хирургическое вмешательство обеспечивает улучшение или полный регресс симптомов у $^{2}/_{3}$ оперированных больных.

# САК III типа

- почти все образования задней черепной ямки (мозжечок, продолговатый мозг, желудочек, мост) располагаются ниже большого затылочного отверстия . Когда есть дефект позвоночного канала в виде незаращения дужек позвонков они располагаются в мозговой грыже шейно-затылочной области, спинной мозг со всеми оболочками втягиваются в этот дефект. Диаметр большого затылочного отверстия в случае такого типа аномалии увеличен.

**Способов лечения не существует.**

- **Прогноз крайне неблагоприятный.** Патология несовместима с жизнью. Встречается крайне редко.

# САК IV

- Проявляется большой ЗЧЯ, недоразвитием (гипоплазией) ствола мозга, мозжечка

  или его отсутствием (агенезией), при этом нет его смещения в каудальном направ-лении. Некоторые специалисты относят данный дефект к синдрому ***Денди-Уокера***, когда кроме гипоплазии/агенезии мозжечка присутствуют врожденная киста задней черепной ямки, сообщающейся с IV -м желудочком, и гидроцефалия.

  Следует четко дифференцировать это патологическое состояние от ретроцеребеллярных кист (последние редко требуют лечения и не связаны с IV -м желудочком).
- Гидроцефалия наблюдается у >90% больных с аномалией Дэнди-Уокера, в связи с этим основными симптомами в раннем детском возрасте будут симптомы прогрессирующей гидроцефалии.
- Диагноз подтверждается путем проведения КТ или (предпочтительнее) МРТ головного мозга.
- ***Лечение****:* в случае отсутствия гидроцефалии (редкая ситуация)- наблюдение. При наличии водянки показана шунтирующая операция. Наиболее дискутабельным явля-ется место имплантации проксимального катетера:
- в кисту (считается предпочтительным только при очень больших кистах ЗЧЯ)
- в боковой желудочек (наиболее стандартная тактика)
- в кисту и боковой желудочек (в случае сопутствующей окклюзии сильвиевого водопровода).

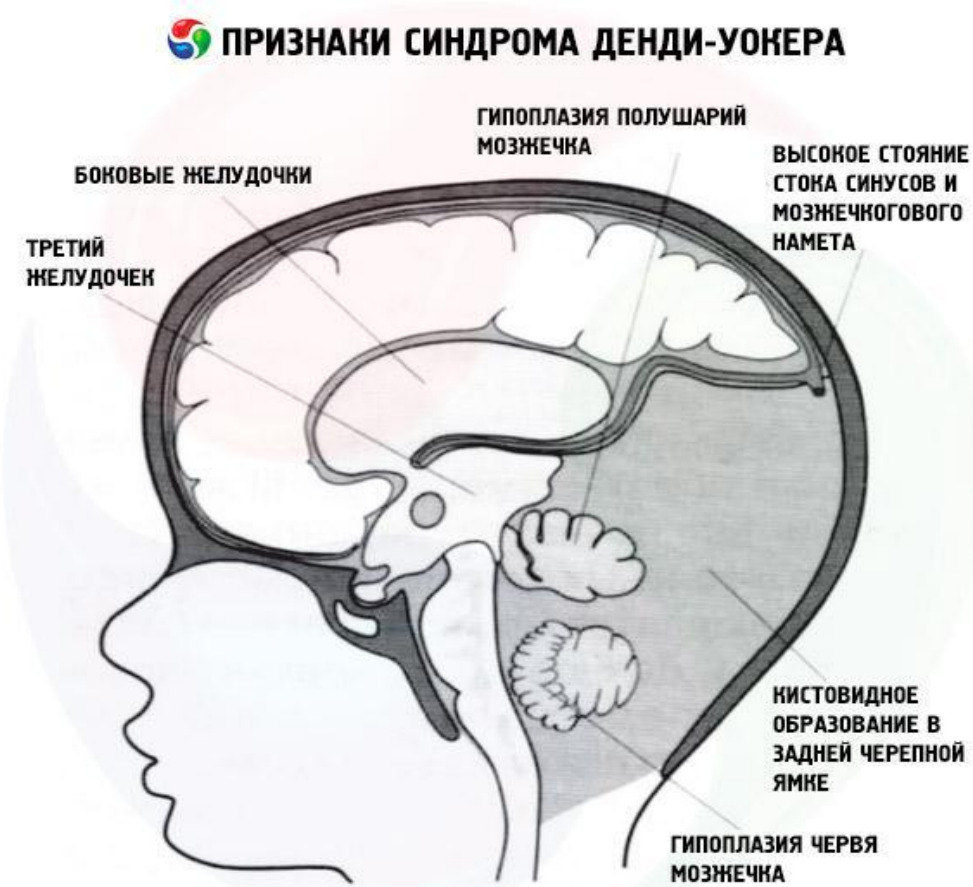


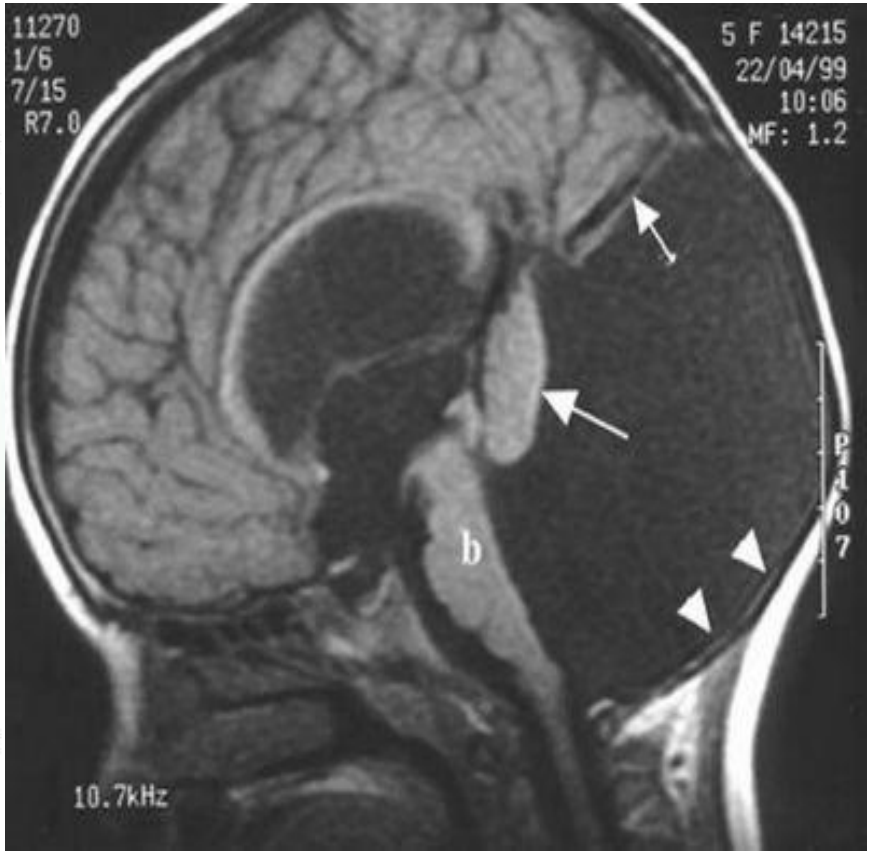


- ***Исходы:*** аномалия Денди-Уокера является достаточно грубой патологией развития, при ней встречается ряд соматических проблем (главным образом аномалии сердечно-сосудистой системы). Выживаемость новорожденных в большинстве случаев составляет > 80%. Однако, функциональный неврологический исход менее благоприятен: нормальный IQ имеют лишь 50%, атаксия, спастика, нарушения координации движений являются частыми симптомами у этих пациентов.

- Беременность 17 недель. Порок Арнольда-Киари II типа. Фронтальное сканирование. Деформация межполушарной щели (1). Наличие дополнительной латеральной стенки бокового желудочка(2).

- Плод с пороком Арнольда-Киари 19 недель. Менингоцистоцеле в крестцовой области у плода после элиминации.

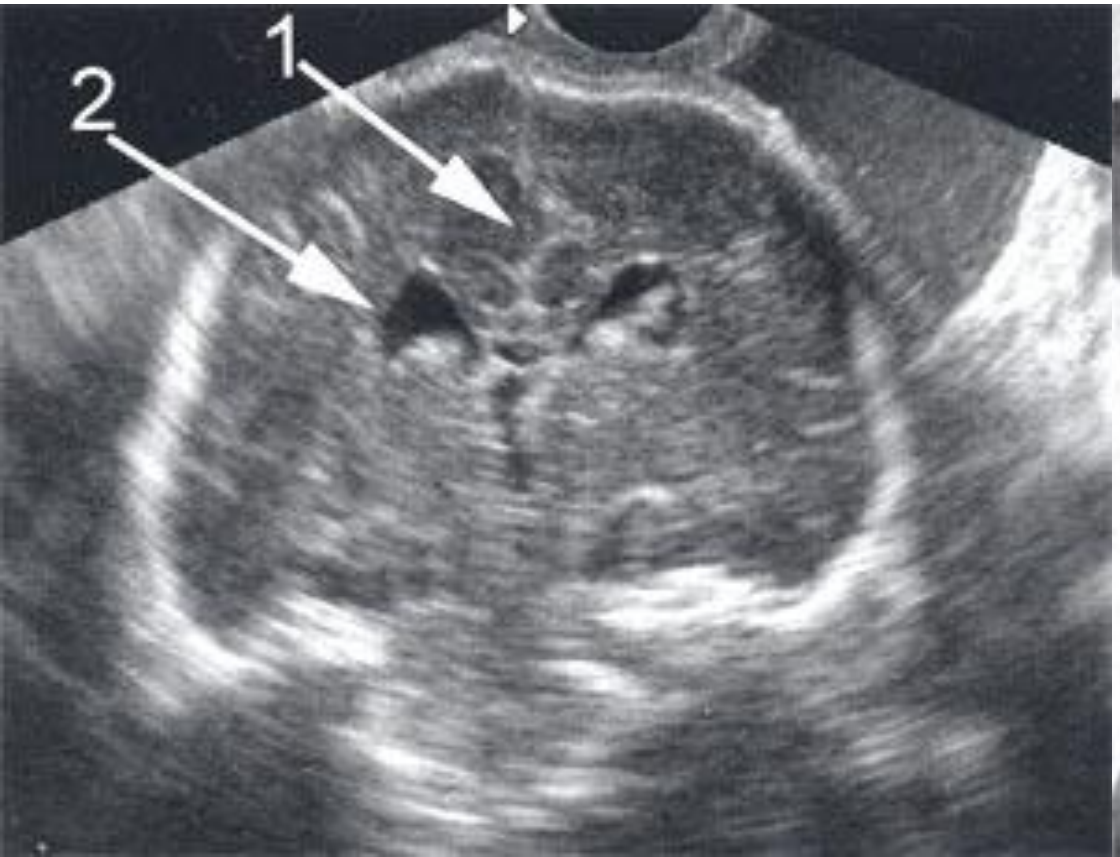


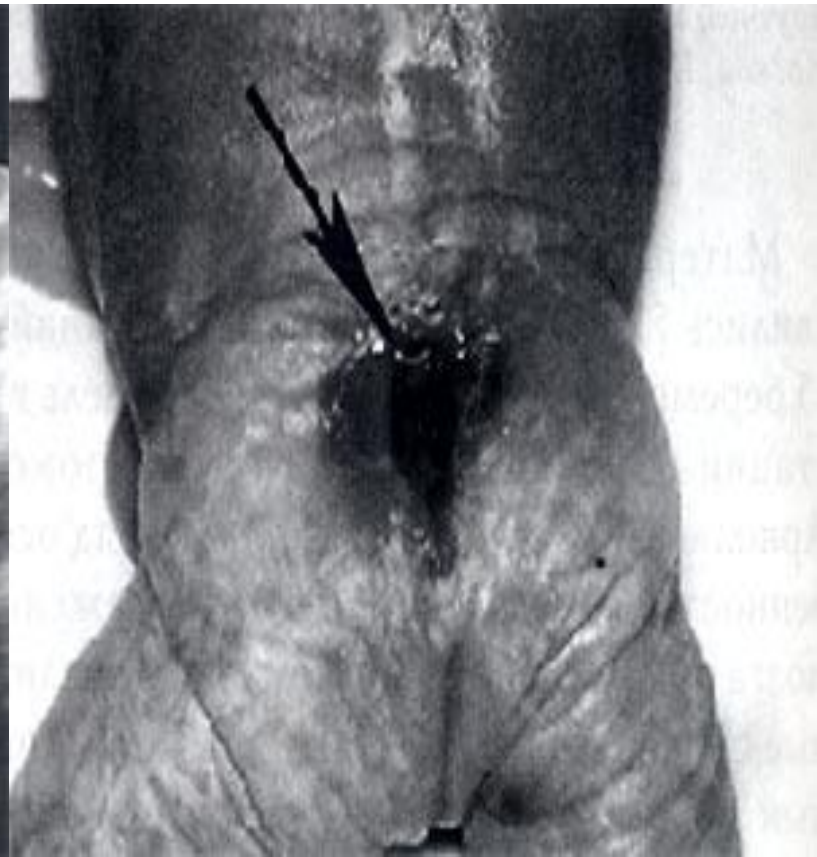

# **Сирингомиелия** (G95.0)

- (от греч. *syrinx* - тростник, трубка + греч. *myelos* - мозг) - заболевание, характеризующееся образованием кистозных полостей в толще спинного мозга.
- Местом локализации патологического процесса являются шейный и верхнегрудной отделы спинного мозга. Считается, что основой развития сирингомилии является аномалия развития нервной системы в эмбриональном периоде. Это так называемая «дизрафия», при которой задний шов в месте, где смыкаются части мозговой трубки, образуется с замедлением. В результате происходит нарушение созревания глиальных клеток, некоторые клетки глии сохраняют способность к росту с последующим некрозом и образованием полости/полостей.
- Полости в мозге формируются значительно раньше, чем развиваются признаки заболевания.
- Среди заболевших преобладают мужчины (соотношение 2:1 к женщинам). Клинически заболевание проявляется в возрасте до 30-40 лет.

# Основные причины сирингомиелии

- аномалии эмбрионального развития нервной системы;
- нарушение проходимости субарахноидального пространства на уровне черепно-позвоночного перехода и на уровне шеи.
- стеноз шейного отдела позвоночного столба;
- осложнения после травмы позвоночника и спинного мозга;
- опухоли мозга и новообразования черепа в области задней черепной ямки.

# Виды сирингомиелии

- **1) Идиопатическая (истинная).**
- **2) Вторичная:**
- *Обусловленная аномалиями краниовертебрального перехода:*
- - аномалия Арнольда – Киари типов I–II;
- - базилярная импрессия;
- - платибазия;
- - ретроположение зубовидного отростка;
- - базилярный желоб;
- - изгиб hindbrain (ромбовидного мозга).
- Посттравматическая.
- Ассоциированная с гидроцефалией.
- Вследствие стеноза шейного отдела позвоночного канала.
- Последствие поперечного миелита.
- Обусловленная болезнью Педжета.
- Обусловленная кистами задней черепной ямки.
- Обусловленная опухолями большого затылочного отверстия.
- Обусловленная экстрамедуллярными опухолями и кистами.
- Обусловленная внутримозговыми опухолями.
- Последствия арахноидита.
- **Классификация, основанная на данных МРТ:**
- сирингомиелия сообщающаяся - центральноканальная (10-15%);
- сирингомиелия не сообщающаяся - центральноканальная (75%);
- экстраканальная сирингомиелия (10%).

# Классификация Н.А. Борисовой (1989)

- **<u>По клинической форме:</u>**
- заднероговая;
- переднероговая;
- вегетативно-трофическая;
- смешанная;
- бульбарная.
-
- **<u>По распространенности:</u>**
- спинальная (шейная, грудная,
- пояснично-крестцовая, тотальная);
- стволовая;
- стволово-спинальная.
-
- **<u>По течению:</u>**
- непрогредиентное;
- медленно-прогрессирующее;
- быстро прогрессирующее.

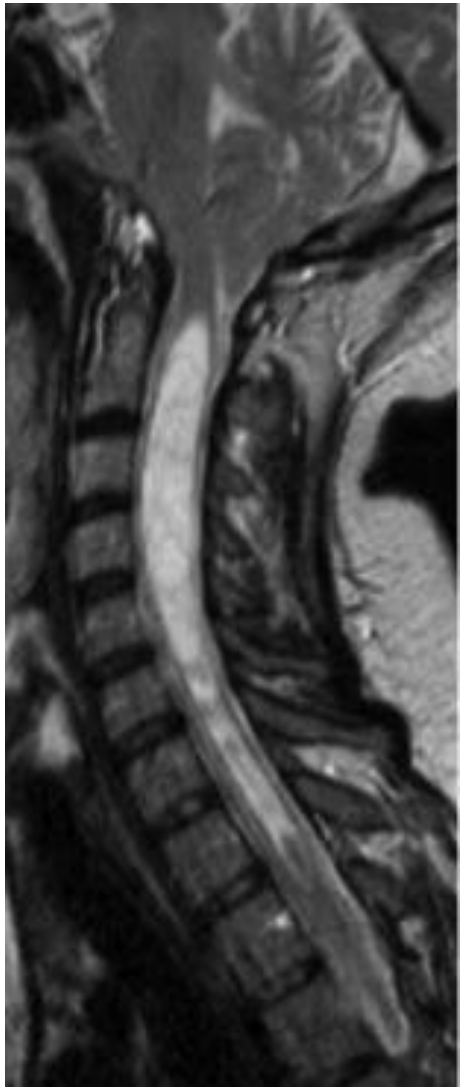

# Клиническая картина

- Начало заболевания, как правило, постепенное. Иногда манифестацию клинической симптоматики может спровоцировать физическая нагрузка.
- Симптомы заболевания зависят от того, какой отдел спинного мозга поражен и насколько крупным и протяженным является очаг поражения.
- На значительных участках кожи происходит нарушение чувствительности. Проявляется оно в выпадении болевой и температурной чувствительности по диссоциированному типу, имеет форму «куртки», «воротника», «полукуртки». Больной не ощущает в полной мере боль и температуру, что может привести к развию ожогов, травматизации кожи. В пораженных сегментах могут отмечаться парестезии, ощущения холода и жжения. Возможна болезненность кожных покровов.
- Атрофия и парезы конечностей. Кисти приобретают вид обезьяньей лапы.
- Вегетативно-трофические расстройства. Появляются акроцианоз, гипергидроз (потливость), изменяется дермографизм, поражаются ногти.
- Деформация костей скелета.
- **Сирингобульбия** – вариант течения сирингомиелии, при котором происходит распространение патологического процесса на каудальный отдел ствола мозга.
- Проявляется следующими симптомами: парез языка; парез глотки, гортани, мягкого неба; нарушение чувствительности кожи лица в I-III зонах Зельдера по «луковичному» типу.

# Диагностика

МРТ позвоночника и спинного мозга.

Для дифференциальной диагностики между сирингомиелией и кистозной опухолью спинного мозга обязательно выполняют МРТ с контрастным усилением. Обязательно также выполнение МРТ головы для оценки состояния боковых, IV желудочка мозга, структур задней черепной ямки и краниовертебрального перехода. При необходимости проводят МРТ по специальным программам, позволяющим оценить циркуляцию ликвора.

- **<u>Основными показаниями для нейрохирургических вмешательств являются:</u>**
- прогрессирующее течение заболевания;
- прогрессирование нарушений ликвородинамики;
- наличие полости в спинном мозге в сочетании с краниовертебральными дефектами развития.
- **<u>К наиболее распространенным видам оперативных вмешательств относятся:</u>**
- сиринго-субарахноидальное шунтирование;
- сиринго-перитонеальное шунтирование;
- вентрикуло-перитонеальное шунтирование;
- люмбо-перитонеальное шунтирование;
- сиринго-цистерностомия;
- фенестрация отверстия Мажанди;
- резекция миндалин мозжечка;
- резекция зубовидного отростка CII позвонка;
- лечение основного заболевания (новообразования, межпозвонковые грыжи и т. д.).

# СКОЛИОЗ

- Заболевание - сопровождающееся боковым искривлением позвоночника, установить и контролировать эволюцию которого можно с помощью рентгенографии всего позвоночника в двух проекциях, КТ и МРТ.
- Сколиоз впервые описал Гиппократ с острова Кос в своей книге “Трактат об инструментах уменьшения”. Имя Сколиозу дал Гален (129-199), создав термины для сколиоза, кифоза и лордоза в своей книге “Суставы”, он же описал различные формы позвонковых вывихов.

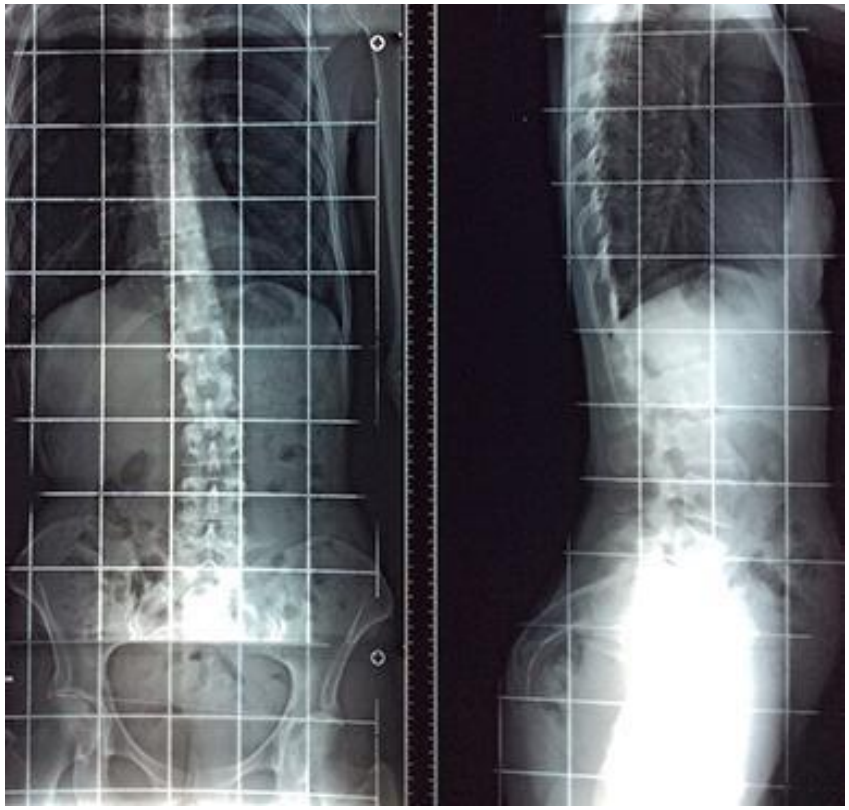

# Типы сколиоза

- **1) Идиопатический сколиоз-** не связан ни с каким заболеванием.
- **<u>Существуют три основных типа идиопатического сколиоза</u>**
- ***А) Инфантильный сколиоз*** - начинает развиваться в возрасте до двух лет, редко встречается.
- ***Б) Ювенильный идиопатический сколиоз*** - развивается в возрасте от двух до десяти лет, также является достаточно редким.
- ***В) Подростковый идиопатический сколиз*** - появляется в раннем подростковом возрасте, чаще у девочек.
- **<u>Другие виды сколиоза</u>**
- **Функциональный сколиоз**: может быть связан с разницей в длине нижних конечностей, перекосом таза, развитием мышечного спазма при боли (антальгический сколиоз).
- **Нервно-мышечный сколиоз**: этот тип сколиоза развивается у людей с наличием генетически детерминированных заболеваний, врожденных аномалий, в том числе таких как мышечная дистрофия, детский церебральный паралич, болезнь Марфана. Если искривление присутствует при рождении, оно называется врожденным.
- **Дегенеративный сколиоз**: в отличие от форм сколиоза, которые встречается у детей и подростков, развивается у пожилых людей. Позвоночник может быть искривлен за счет остеопороза, переломов позвонков, дегенерации дисков.
- **Онкологические заболев**ания, такие остеома или метастазы рака могут приводить к появлению болевого синдрома и компенсаторному искривлению позвоночника в противоположную сторону.

- **Показания к операции при сколиозе.**
- - угол сколиотической деформации превышает 40-45 градусов, и сколиоз при этом продолжает прогрессировать;
- - если угол сколиотической деформации превышает 60 градусов, поскольку такая степень сколиоза часто ведет к нарушению функции легких и сердца;
- - если наличие сколиоза 3-4 стадии сопровождается болью в позвоночнике, и такая боль однозначно вызвана именно сколиозом, а не чем-то другим (но на самом деле сколиоз провоцирует боли в спине совсем нечасто); и если эту боль не удается устранить терапевтическим лечением.
- Виды операций:
- 1) Метод Харрингтона (60-е гг.)
- 2) Метод Котреля-Дюбуссе (80- е гг.)
- 3) Метод Люке (1973 г.)
- 4) Метод Цильке
- 5) Отечественные методы хирургического лечения сколиоза (дистракторы Казьмина, Фищенко, пластины Роднянского-Гупалова, Гаврилова)
- 6) Современные технологии

# Фиксированный спинной мозг со спина бифида “Tethered Cord Syndrome”

- ***Фиксированный спинной мозг ” или “Tethered Cord Syndrome*** связан с нейропозвоночной мальформацией, такой как спина бифида и миеломенингоцеле, которые проявляются внешне (в основном, в поясничном отделе позвоночника), фиксируют спинной мозг, приводя к натяжению вышележащих структур, опущению миндалин мозжечка, развитию сколиоза и сиринго-миелии.
- Описан Лихтенштейн Б. В. в 1940 году. Название и определение дано Ямадой С. в 1996 году в его книге “Tethered cord Syndrome”.

# Фиксированный спинной мозг со скрытой спина бифида “Tethered spinal cord”.

- Описан в 1976 году Хоффманом Х.Д., нейрохирургом из Торонто, который дал определение “Tethered spinal cord”, как синдром, включающий те же признаки и симптомы, что **“Tethered Cord Syndrome”**, но с существованием скрытой спина бифида.

# Синдром концевой нити/Синдром натянутой концевой нити (The cord-traction syndrome/The filum terminale syndrome/Tight filum terminale syndrome)

- Это клинический синдром связывает симптомы и признаки неврологических нарушений, возникающих в нижнем отделе спинного мозга, с риском развития сколиоза и синдрома Арнольда- Киари.
- Описан Мак Кензи, нейрохирургом из Торонто, был первым автором, который указал на связь параплегии, сколиоза и натянутой концевой нити в своей публикации “Scoliosis with paraplegia.”
- Гарсо, американский хирург-ортопед, впервые в публикации «The filum terminale syndrome» определил его как «синдром натяжения спинного мозга» в отличие от классического «фиксированного спинного мозга».

# ЗАКЛЮЧЕНИЕ

- Знание клиники и лучевой симптоматики перечисленных нами врожденных и приобретенных синдромов у новорожденных, детей, подростков и взрослых позволяет не только своевременно их диагностировать, но и определить показания, сроки и выбор метода оперативного лечения



Быть счастливым счастьем других - вот настоящее счастье и абсолютный идеал жизни каждого, кто выбрал профессию медика.

***Николай Иванович Пирогов***

# Спасибо за внимание

Письменный труд – молчаливый спутник твоего пути, но думаем, что ученый никогда не должен от него отказываться. Надеемся, что этот документ поможет Вам лучше ознакомиться с новым понятием заболевания.

Доктор Мигель Б. Ройо Сальвадор. Профессор. MD, PhD
Нейрохирург.
Невролог.