ОДЕССКИЙ НАЦИОНАЛЬНЫЙ МЕДИЦИНСКИЙ УНИВЕРСИТЕТ

Кафедра микробиологии, вирусологии и иммунологии

Стоматологический факультет

Модуль № 2. Специальная микробиология. Вирусология. Микробиология, вирусология и иммунология полости рта

Лекция № 10

Микробиология, вирусология и иммунология заболеваний полости рта

Одесса - 2012

МИКРОБИОЛОГИЯ И ИММУНОЛОГИЯ КАРИЕСА ЗУБОВ

КАРИЕС —**патологический процесс при котором происходит деминерализация и размягчение твердых тканей зуба с последующим образованием полости.**

В эмали постоянно протекают процессы деминерализации и реминерализации.

Деминерализация: длительный контакт с продуктами микроорганизмов полости рта - органическими кислотами приводит к постепенному увеличению микропространств между кристаллами эмалевых призм, в образовавшиеся микродефекты между кристаллами эмалевых призм проникают микроорганизмы и повреждают эмаль. Длительный процесс деминерализации завершается растворением устойчивого поверхностного слоя эмали и образованием полости в зубе, развивается кариес.

СТАДИИ КАРИЕСА ЗУБОВ

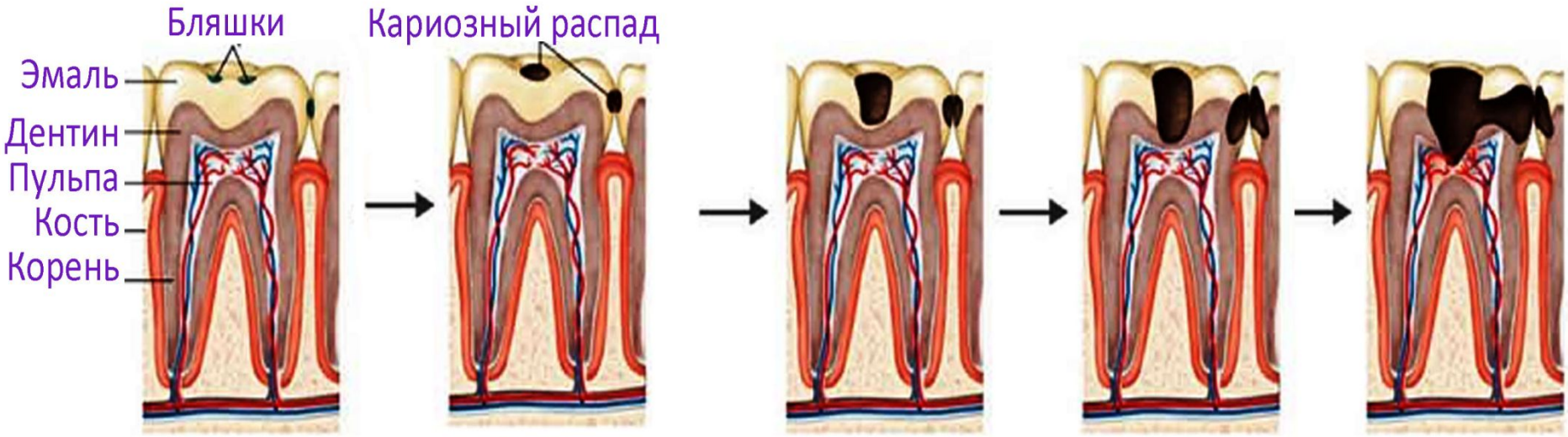

Здоровый зуб с бляшками

Бляшки образуются в трудно-очищаемых зонах

Кариес эмали

Начинается разрушение эмали под действием кислоты, продуцируемой бактериями

Прогрессирующий кариес

Разрушение распространяется по эмали

Кариозный распад дентина

Разрушение распространяется на дентин

Кариозный распад пульпы

Разрушение пульпы

Процентное соотношение микрофлоры пятидневного зубного налета человека

Виды бактерий	Некариозные зубы	Кариозные зубы
Ацидофильные бактерии		
Streptococcus	45	55
Actinomyces	5	7
Lactobacillus	4	12
Leptotrichia	2	7
Corynebacterium	6	2
Всего:	62	83
Протеолитические бактерии		
Peptostreptococcus	3	3
Fusobacterium	5	5
Vibrio	6	2
Veillonella, Neisseria	10	1
Spirochetes	2	0
Другие	12	6
Всего:	38	17

Бактерии в зубной бляшке и в складке слизистой

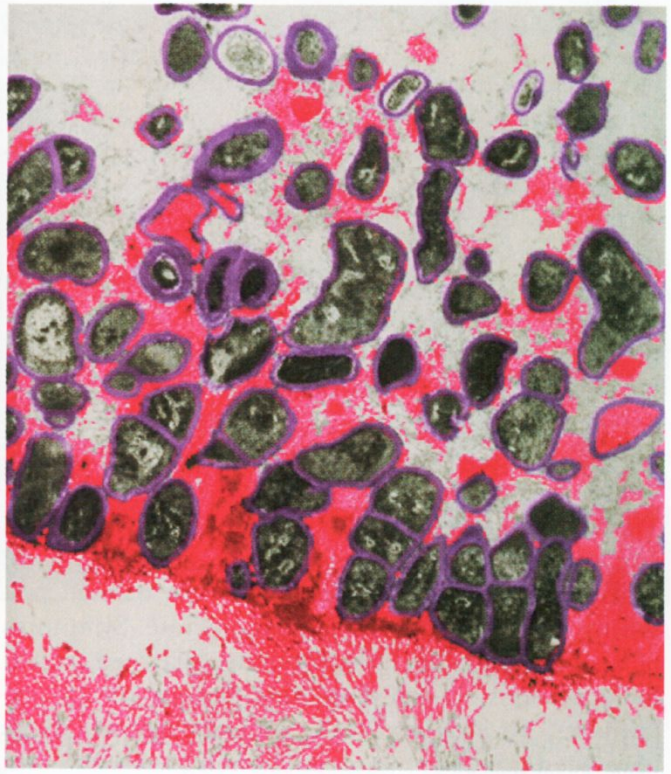

Образование глюкана позволяет бактериям прикрепляться к зубам, формируя зубные бляшки. На окрашенной микрофотографии среза бляшки на поверхности зуба видны клетки бактерий в декстрановом матриксе (красные фибриллы)

Бактерии в складке слизистой полости рта

2 мкм

Наибольшее значение в развитии кариеса имеют: стрептококки (*Streptococcus mutans*), лактобактерии (*Lactobacillus casei*), актиномицеты (*Actinomyces viscosus*).

Ведущая роль - *Streptococcus mutans* (Д.Кларк, 1924).

S.mutans отличается от др. стрептококков морфологией колоний, ферментацией маннита, сорбита, инулина, а также антигенными свойствами. Из 8 сероваров S. mutans: a, b, c, d, e, f, g, h. Чаще встречается серовар c.

Кариесогенность *S.mutans* связана с его способностью прикрепляться к гладкой поверхности зубов и формировать кариесогенные бляшки. У S. mutans есть фермент глюкозилтрансфераза, который превращает сахарозу в растворимые глюканы и нерастворимый полимер (декстран), обеспечивающий прикрепление стрептококков к поверхности зуба и формирование зубных бляшек. С помощью фруктозилтрансферазы образуются фруктаны.

Под воздействием кариесогенных факторов в эмали зубов происходят процессы деминерализации и деполимеризации, в результате чего возникает необратимое кариозное поражение.

Кариесогенные свойства имеют все штаммы S. mutans, кариесогенность S. sanguis очень высокая. S. salivarius не обладает кариесогенностью.

Кариесогенность обусловлена **МОЛОЧНОЙ КИСЛОТОЙ**, способностью растворять кальций.

Стрептококки дают гл. обр. молочную кислоту, лактобациллы - также пропионовую, уксусную и масляную.

В зубном налёте выявлено более 50 ферментов, деструктивно действующих на ткани зуба.

Первичным этапом развития кариеса является действие **протеолитических ферментов** нейссерий, вейлонелл, фузобактерий, спирохет и др., разрушаются ламеллы, органические оболочки призм и эмалевые пучки. Это облегчает доступ и глубокое проникновение микроорганизмов в глубину эмали с последующим растворением оксиапатита под воздействием кислот.

УЧАСТИЕ МИКРООРГАНИЗМОВ В ПАТОГЕНЕЗЕ КАРИЕСА

Протективные факторы слюны

стрептококки + актиномицеты

глюканы

лактобактерии
стрептококки
(ферменты)

↓

сахароза

молочная кислота

деминерализация

актиномицеты
спорообразующие бактерии

протеазы

Эмаль

кариес

зубная бляшка

дентин

МИКРООРГАНИЗМЫ ПОЛОСТИ РТА
АКТИВАТОРЫ
Специфические протеины слюны
Глюкоза
Фруктоза
Сахароза
ЗУБНОЙ НАЛЕТ
ИНГИБИТОРЫ
Антимикробные факторы слюны
Ингибиторы протеолиза
Иммуноглобулины
Декстраназа
Фтор
Буферная емкость слюны
Реминерализирующие системы
Гигиена полости рта
Кариесогенные факторы
(кислоты, хелаторы, ферменты)
Деполимеризация матрикса эмали
Деминерализация эмали
КАРИЕС ЗУБОВ

ПУЛЬПИТ - наиболее частое осложнение кариозного процесса.

Пути проникновения инфекции:

- из кариозной полости по дентинным канальцам, или непосредственно при обнажении пульпы;
- через трещины в эмали без кариозного поражения;
- реже инфицирование идет по глубоким зубодесенным карманам при альвеолярной пиорее;
- очень редко наблюдается воспаление пульпы в результате заноса инфекции гематогенным путем.

Для острого пульпита характерно развитие экссудативных процессов, воспаление протекает по типу гиперэргической реакции с резким отёком ткани пульпы и болевым синдромом. Через несколько часов воспаление приобретает характер гнойного процесса, образуются инфильтраты и абсцессы. Результат острого пульпита - некроз пульпы, либо процесс приобретает одну из форм хронического пульпита, протекающих с

ПРОТИВОКАРИОЗНАЯ ВАКЦИНАЦИЯ

- Первые вакцины – из цельных клеток или из оболочек *Str.mutans* . Однако возможны осложнения на сердце и почки из-за перекрестных антигенов с тканями.
- Высоко эффективна вакцина из гликозилтрансферазы, основного патогенетического фактора *Str.mutans*.
- Получены мутанты *Str.mutans*, не образующие молочную кислоту. Но - нарушение экосистемы полости рта может быть опасным.
- Получено вещество растительного происхождения (США, Англия, 2000 г.), стимулирующее образование антител к *Str.mutans*.

Механизм противокариозных вакцин: стимуляция образования SIgA, подавление адгезии и размножения кариесогенных микроорганизмов.

Вакцинация пока не получила распространения: дополнительная нежелательная нагрузка на иммунную систему, иные достаточно эффективные подходы к профилактике кариеса.

ПРОФИЛАКТИКА КАРИЕСА

- **Увеличение резистентности зуба: флюориды (F) повышают устойчивость зубов к действию кислоты, ингибируют кариесогенные микробные ферменты (после 30 лет - ?)**
- **Уменьшение сахарозы в диете, замена на ксилит, не разлагающийся микробными ферментами в полости рта.**
- **Антимикробные воздействия: гигиена полости рта, лечение заболеваний зубов и слизистой полости рта, полоскания.**

Получены дагнные о противокариозном эффекте кофе (тригонеллин).

Существенно оценить риск развития кариеса.

Дети от матерей с уровнем *S.mutans* >10^6/ мл, приобретали эти микроорганизмы в более раннем возрасте и впоследствии у них развивалось больше кариозных поражений.

Отмечена высокая значимость корреляции уровней между содержанием стрептококков и лактобацилл и частотой кариеса у детей в возрасте 2,5 лет и старше. Генотипирование показало их взаимосвязь с микрофлорой матерей. Эти технологии полезны для профилактики внутрисемейного кариеса. Время между 19 и 31 месяцами жизни ребёнка определено как «дискретное окно инфекции», что важно учитывать при планировании стратегии профилактики кариеса у детей.

Определение титра бактерий в слюне - один из основных способов для обнаружения людей с высоким риском кариеса и проведения соответствующей профилактики.

В особенности полезно сделать скрининг матерям в

ПАРОДОНТИТ

Развитие пародонтита прямо зависит от уровня микробной загрязнённости полости рта и в обратной - от эффективности гигиенических мероприятий.

Главную роль в этиологии пародонтита играют *Streptococcus mutans, Actinomices viscosus и Bacteroides melaninogenicus*.

Количество эндотоксинов (ЛПС) в жидкости зубодесенных карманов коррелирует с клинической стадией воспаления.

Коллагеназа, гидролизирующая коллаген десен и кости альвео-лярного отростка, вызывает разрушение белковой стромы этих тканей. Только Prevotella melaninogenicus способна расщеплять не только денатурированный, но и нативный коллаген десен.

Эластаза бактерий поражает сосудистую стенку и вызывает повышенную кровоточивость десен.

S. sanguis продуцирует протеазу, которая расщепляет IgA

зубные бляшки
коронка
шейка
корень
эмаль
дентин
пульпа
десневая щель
десна
периодонтальная связка
кость
цемент
корневой канал
сосуды и нервы

Микроорганизмы полости рта

Микроорганизмы зубодесневого кармана

Зубной налет

Десневой налет

Патогенные факторы

Лейкоциты

Бактериальные антигены

Гингивит

Хемотаксические агенты

Секреция лизосомальных ферментов
бласттрансформация лимфоцитов
секреция лимфокинов, активация остеокластов

ПАРОДОНТИТ

Схематическое изображение 4-х стадий развития пародонтита и вероятного участия системного и местного иммунного ответа в этом процессе

Первичное поражение →	Раннее поражение →	Стойкое поражение →	Развитое поражение
МЕСТНО: активация комплемента элементами бляшки (альтернативный путь) и иммунными комплексами (классический путь); выделение ферментов из ПЯЛ **СИСТЕМНО:** хемотаксис ПЯЛ, антитела	**МЕСТНО:** Вторжение лимфоцитов, выделение ферментов ПЯЛ и макрофагов **СИСТЕМНО:** образование лимфокинов, антитела	**МЕСТНО:** Превращение В-лимфоцитов в антителообразующие клетки, выделение ферментов ПЯЛ и мкрофагами **СИСТЕМНО:** пролиферация лимфоцитов, антитела	Местная деструкция коллагена и кости за счет иммунных комплексов, макрофагов, клеточного иммунного ответа на бактериальные антигены, прямым действием продуктовбактериальной бляшки, ферментов ПЯЛ и макрофагов
	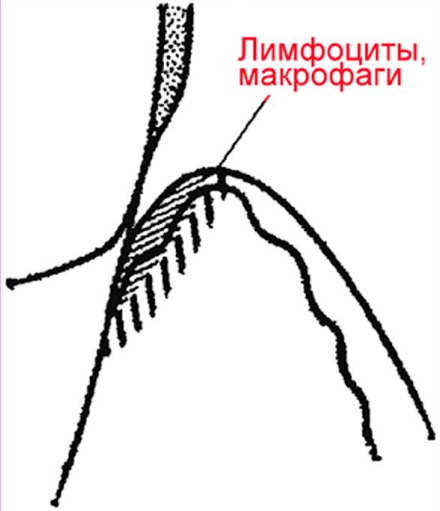		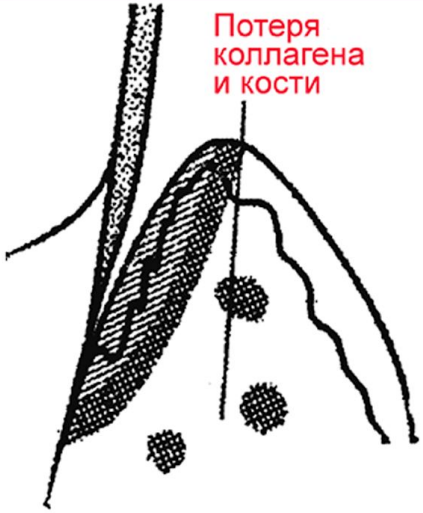
Тип III	Тип III, IV	Тип II, III, IV	Тип II, III, IV

БАКТЕРИАЛЬНЫЕ ЗАБОЛЕВАНИЯ СЛИЗИСТОЙ ПОЛОСТИ РТА

ОСТРЫЕ	Гонококковый стоматит
	Дизентерийный стоматит
	Гингивостоматит Венсана
ХРОНИЧЕСКИЕ	Туберкулез
	Туберкулезная волчанка
	Лепра
	Сифилис
	Актиномикоз

ВИРУСНЫЕ ЗАБОЛЕВАНИЯ СЛИЗИСТОЙ ПОЛОСТИ РТА

Гриппозный стоматит
Герпетический стоматит
Ветряная оспа
Инфекционный мононуклеоз
Корь
Ящур
Везикулярный стоматит
ВИЧ-инфекция (кандидоз, ВИЧ-гингивит, язвенно-некротический гингивит Венсана, ВИЧ-пародонтит, саркома Капоши, актиномикоз, микобактериозы, остеомиелит стафилококковый и др.)

ГРИБКОВЫЕ ЗАБОЛЕВАНИЯ СЛИЗИСТОЙ ПОЛОСТИ РТА

Острый псевдомембранозный кандидоз (ослабленные новорожденные и недоношенные – *Candida albicans*, *C.tropicalis* (пенистые выделения)
Острый атрофический кандидоз – ксеростомия, жжение, ярко-красный цвет слизистой)
Хронический гиперпластический кандидоз на фоне вторичного иммунодефицита (глоссит, хейлит, ангулярный хейлит (заеды), палатинит, пареит.
Хронический атрофический кандидоз у носителей съемных пластинчатых протезов (покраснение, отек, сухость, жжение, заеды, трещины в углах рта).

Окраска метиленовой синью

Сканирующая электронная микроскопия

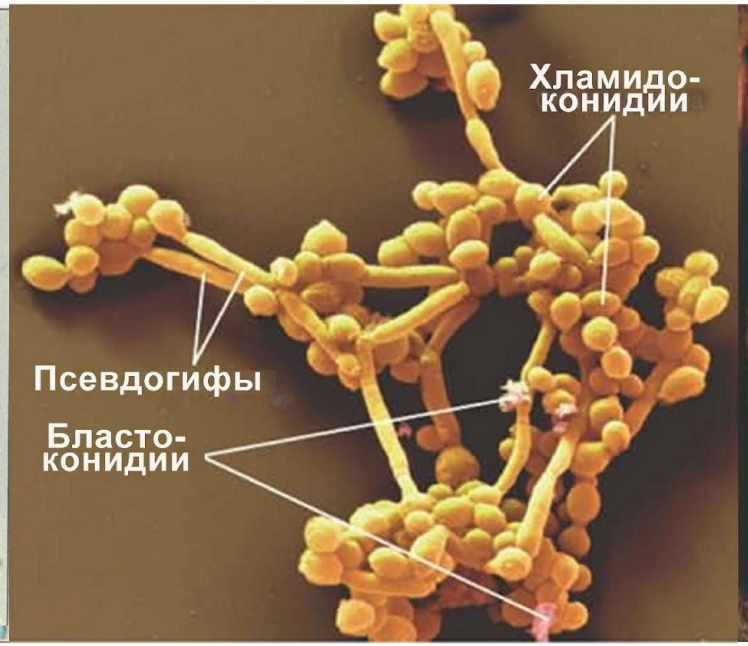

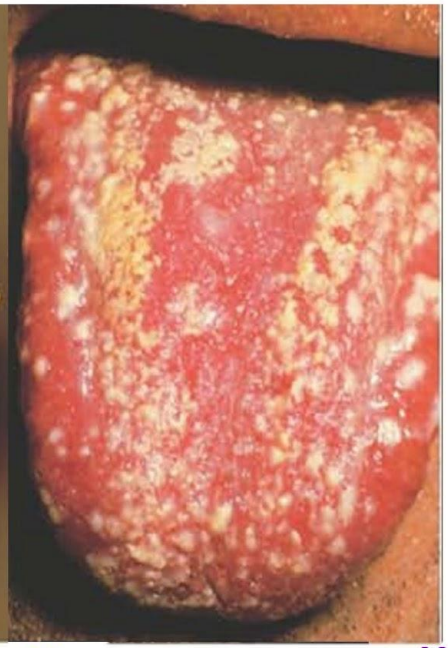

Candida albicans

Обратите внимание на сферические хламидоконидии, (споры образуются из клеток гиф) и более мелкие бластоконидии (бесполые споры образуются почкованием).

Кандидозный стоматит

Густой сливкообразный налет на языке