ПРАКТИЧЕСКОЕ ЗАНЯТИЕ №7

Топографическая анатомия брюшной полости. Границы области, деление на этажи. Сумки верхнего этажа, стенки. Каналы, пазухи, карманы. Топография органов верхнего этажа: желудок, 12-перстная кишка, поджелудочная железа, печень и внепеченочные желчные протоки (голотопия, синтопия, отношение к брюшине, связки, скелетотопия, отделы, васкуляризация, венозный отток, иннервация, лимфатический отток). Топография чревного ствола, ветви, скелетотопия, синтопия

- Цель занятия: 1. изучить топографоанатомические взаимоотношения париетальной брюшины и структурные характеристики брюшинного мешка (сумки, синусы, каналы, карманы),
- 2. изучить топографоанатомические взаимоотношения органов, крупных сосудов и нервов в области верхнего этажа брюшной полости, дать обоснование современным принципам хирургических операций на органах, расположенных здесь.

План занятия

1. Входной контроль
2. Брюшная полость,ход и отделы париетальной брюшины, этажи брюшной полости.
3. Сумки верхнего этажа.
4. Каналы, пазухи, карманы .
5. Топография желудка.
6. Топография печени.
7. Топография внепеченочных желчных протоков
8. Топография двенадцатиперстной кишки
9. Топография поджелудочной железы.
10. Топография селезенки.
11. Топография чревного ствола.
12. Итоговый контроль

Входной контроль
написать за 1 минуту

- Вариант 1. перечислите непарные ветви брюшной аорты
- Вариант 2. перечислите ветви чревного ствола
- Вариант 3. перечислите основные притоки воротной вены (1,2,3)
- Вариант 4. перечислите органы, от которых собирает кровь воротная вена (1,2,3,4,5,6)
- Вариант 5. Как покрыта печень брюшиной?
- Вариант 6. Как покрыт желудок брюшиной?
- Вариант 7. перечислите истинные связки печени(1,2,3)
- Вариант 8. что входит в состав портальной триады (Глиссона)?
- Вариант 9. От какой артерии отходит левая желудочная артерия?
- Вариант 10. на какие ветви делится желудочно-двенадцатиперстная артерия (1,2)?
- Вариант 11. перечислите отделы общего желчного протока
- Вариант 12. перечислите отделы двенадцатиперстной кишки

План изучения органов брюшной полости

1. Голотопия
2. Отделы
3. Отношение к брюшине, связки
4. Синтопия
5. Скелетотопия
6. Васкуляризация и венозный отток
7. Иннервация
8. Лимфатический отток

Брюшная полость, ход брюшины

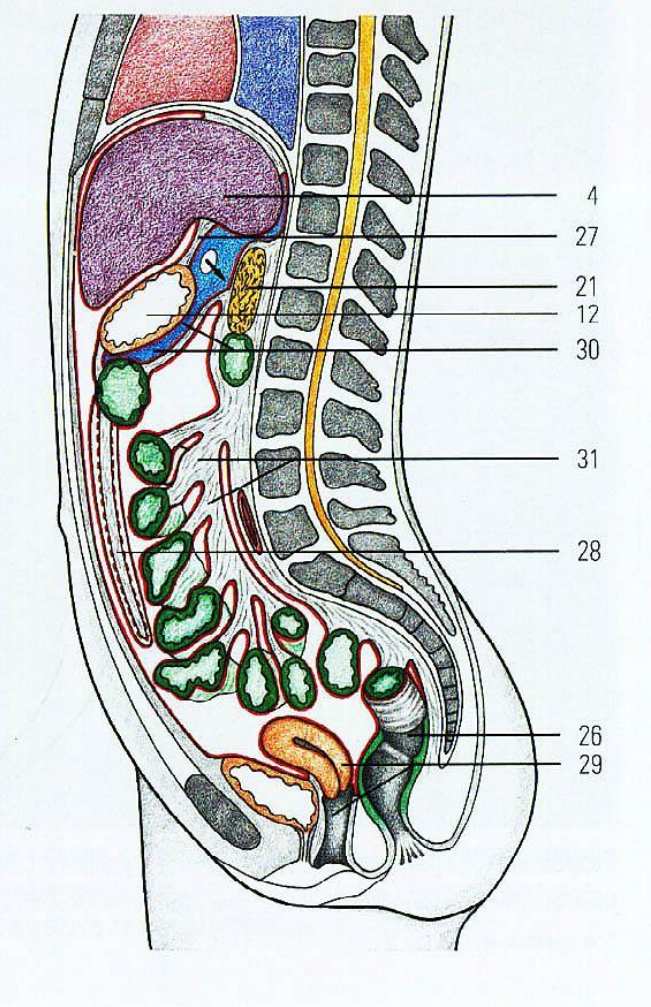

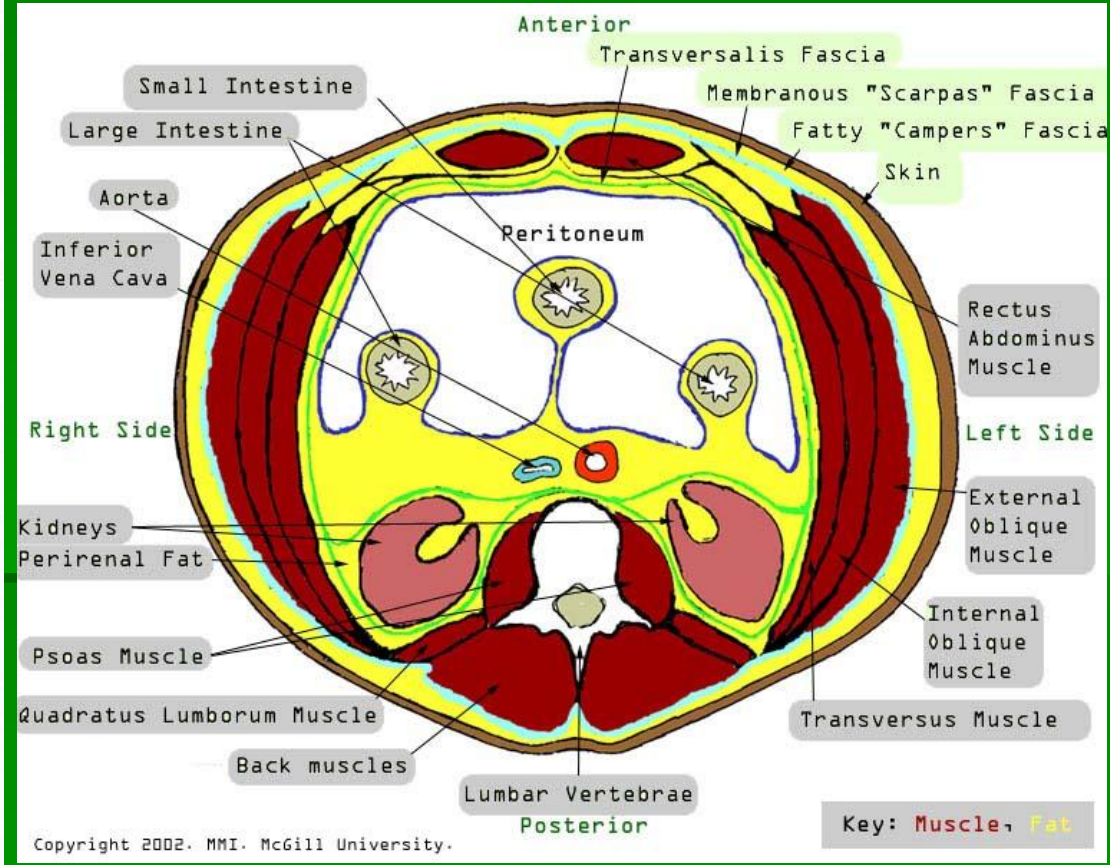

Брюшная полость, сумки верхнего этажа

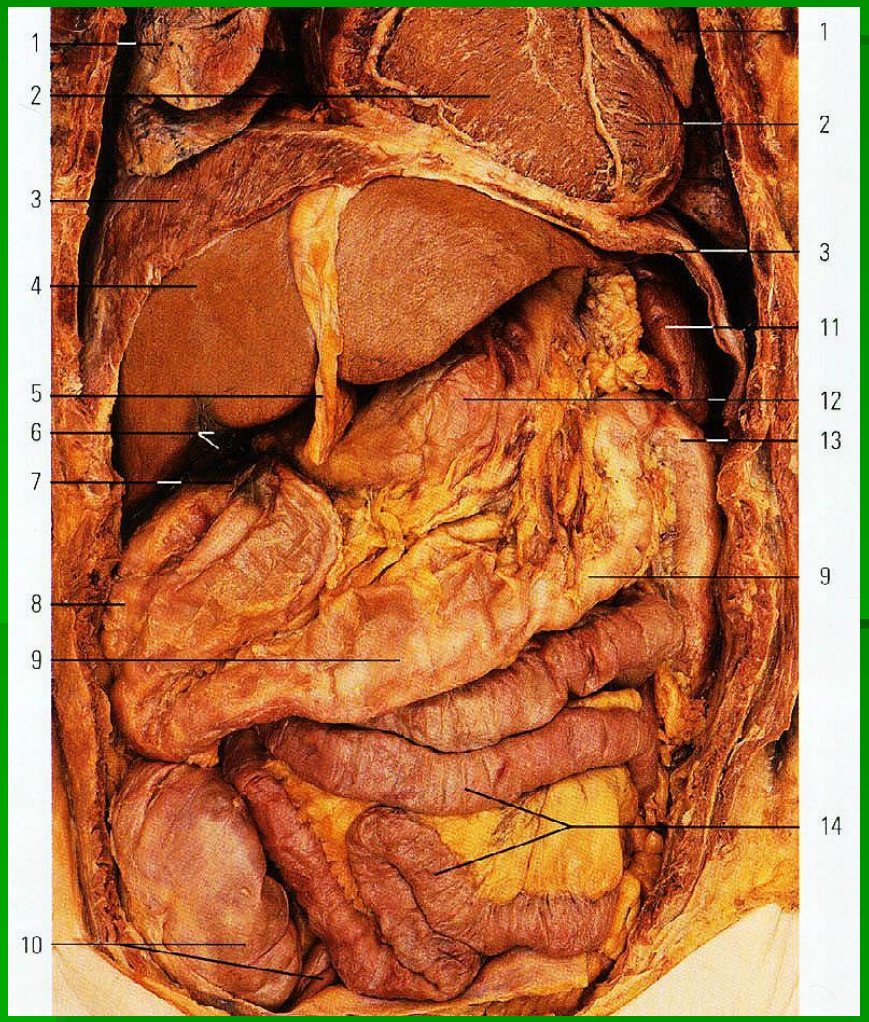

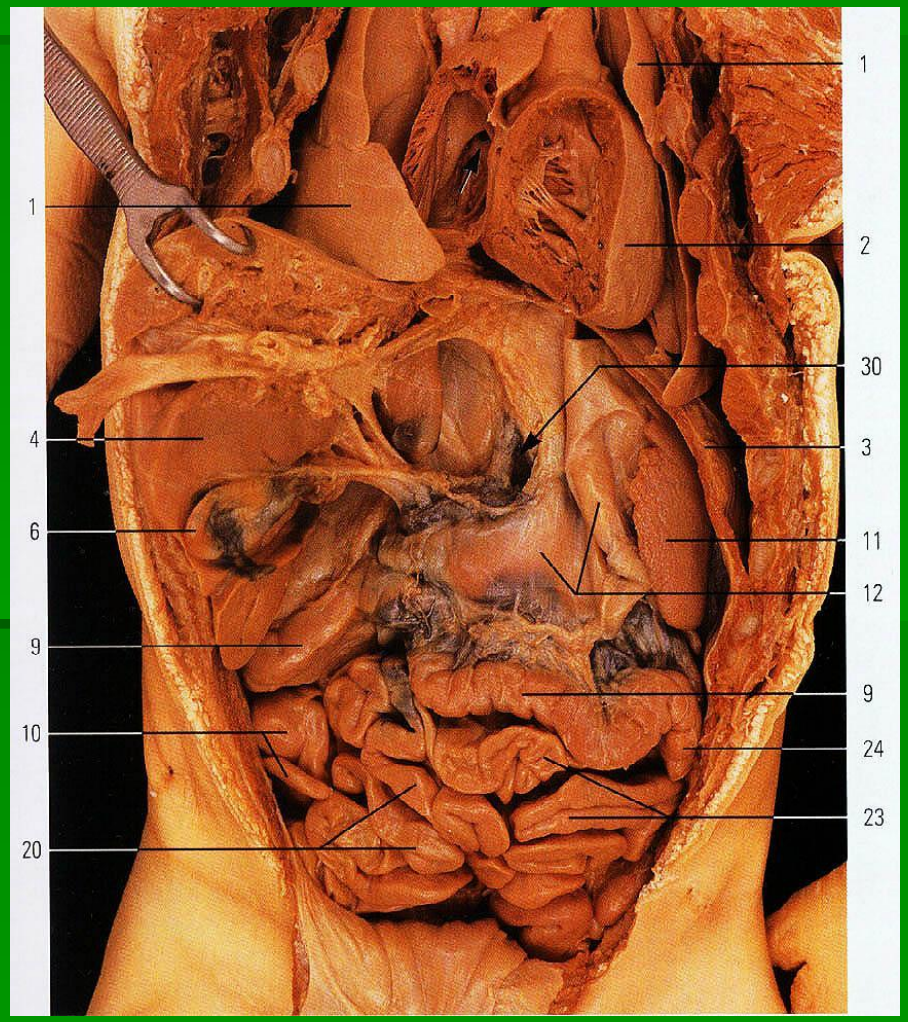

Сальниковая сумка

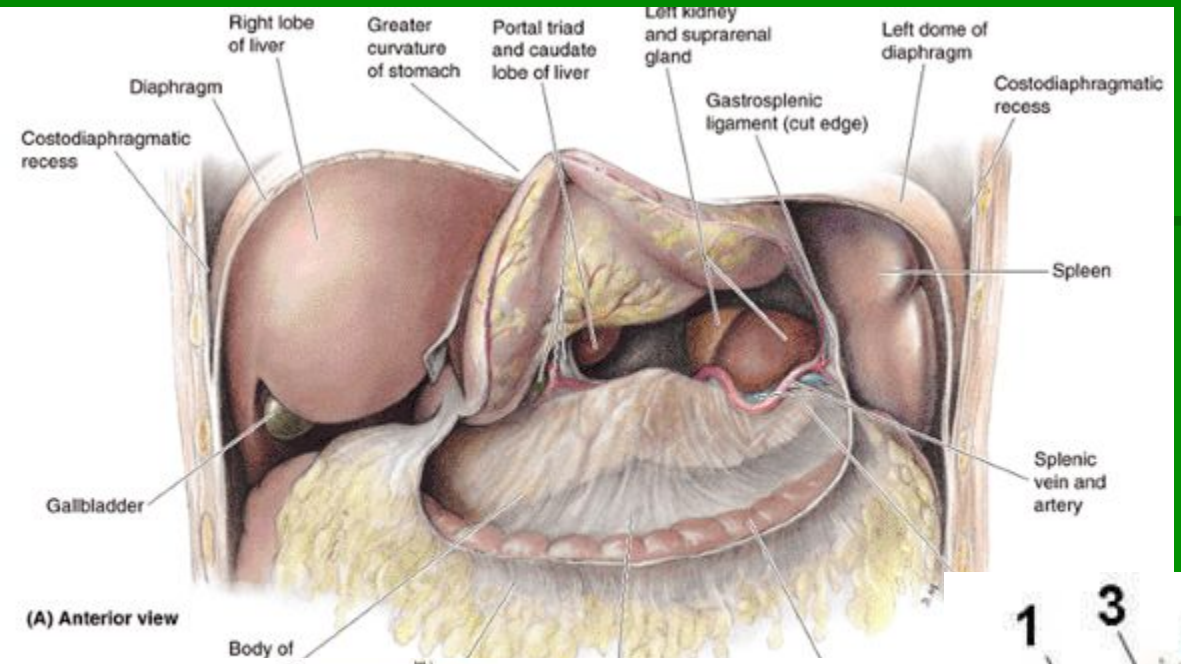

Доступы в сумку

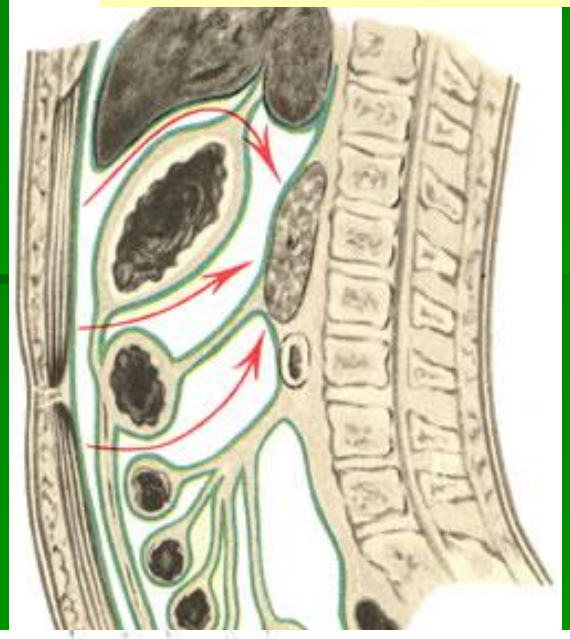

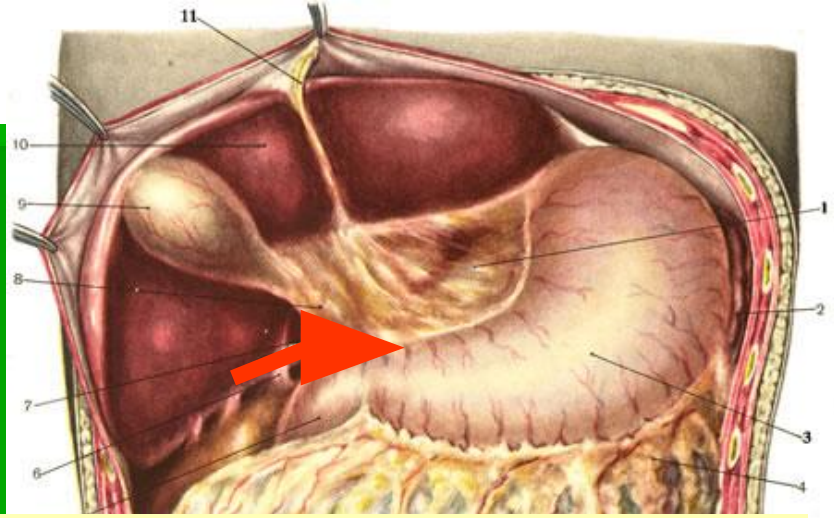

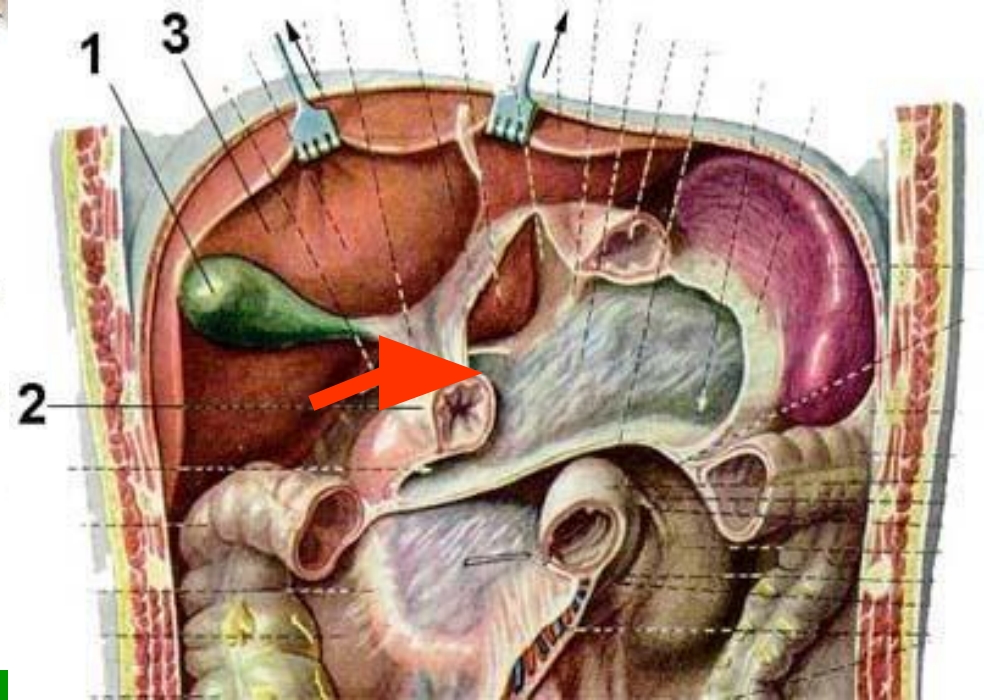

Сальниковое отверстие

Брюшная полость, ход брюшины, Каналы, пазухи, карманы

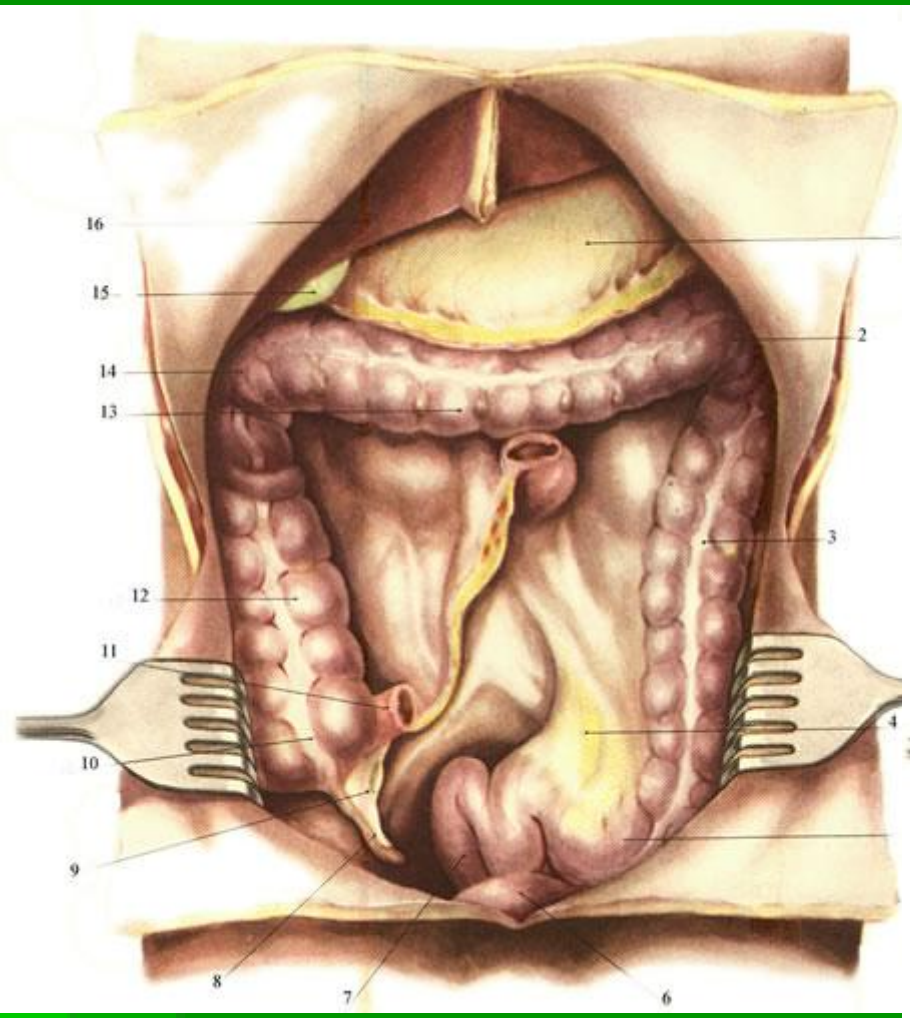

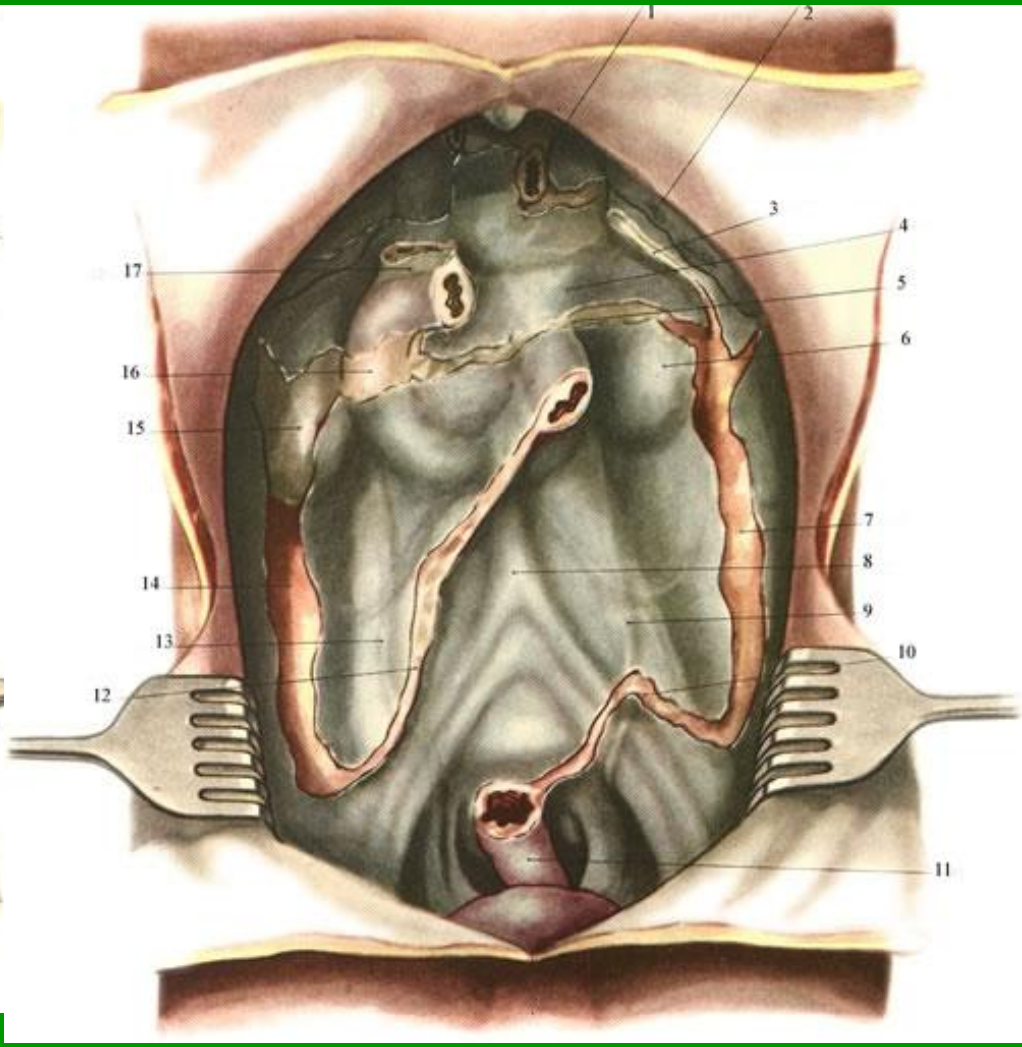

Карманы брюшины

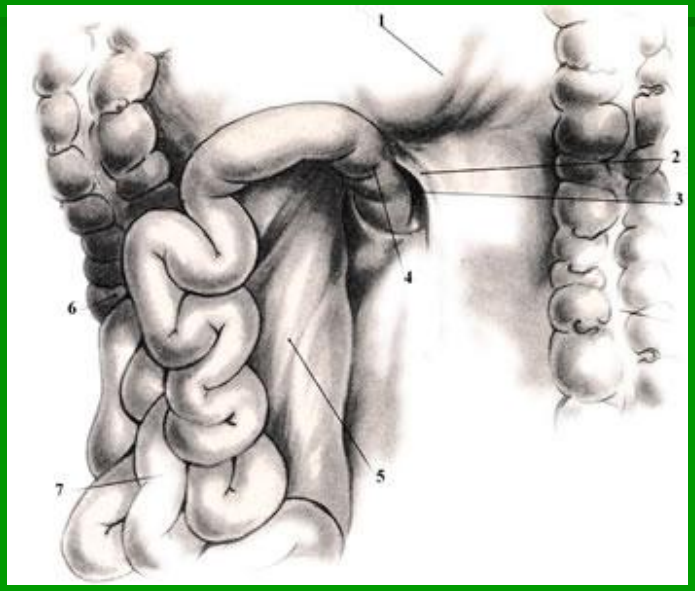

Карман в области дуоденоеюнального перехода

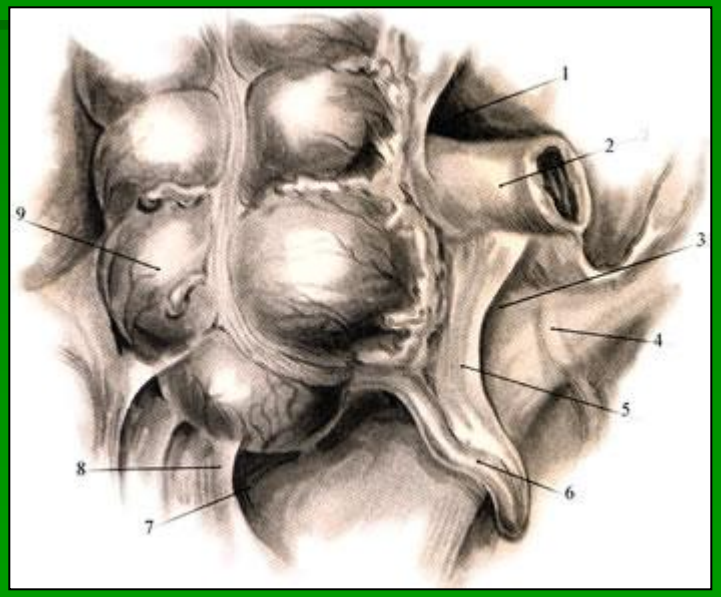

Карман в области илеоцекального перехода

Топография органов верхнего этажа, чревный ствол

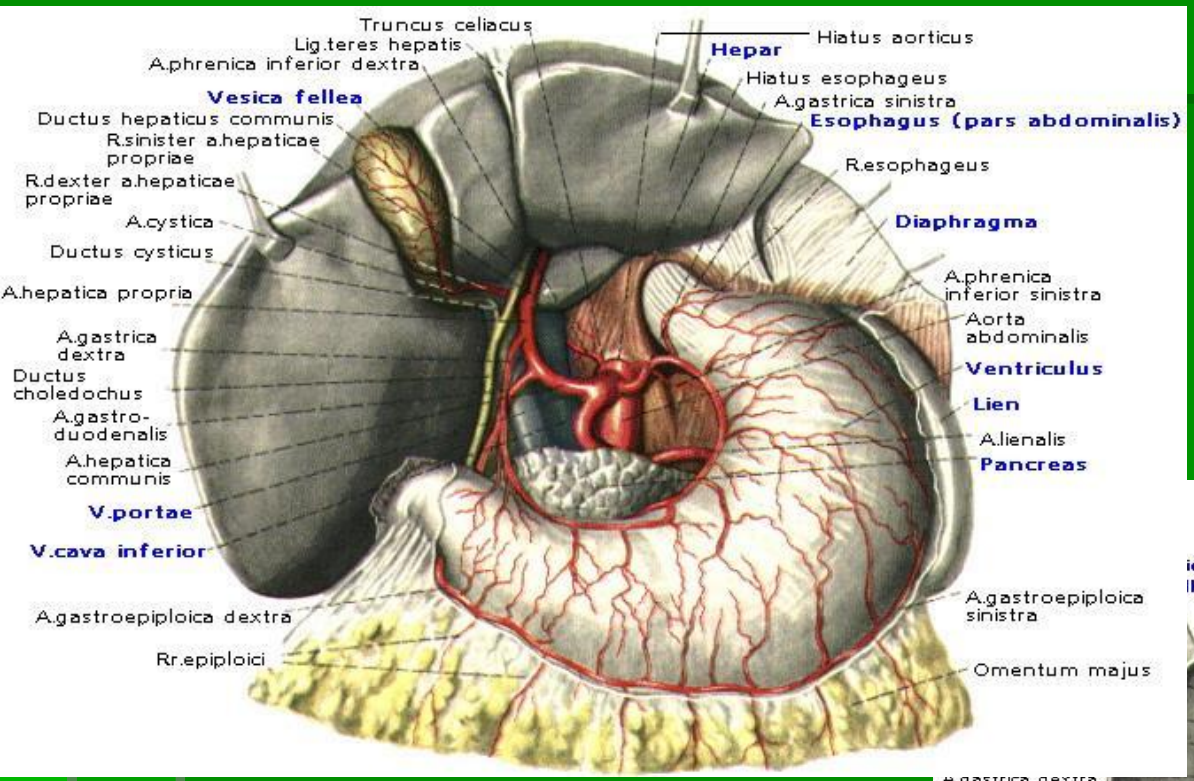

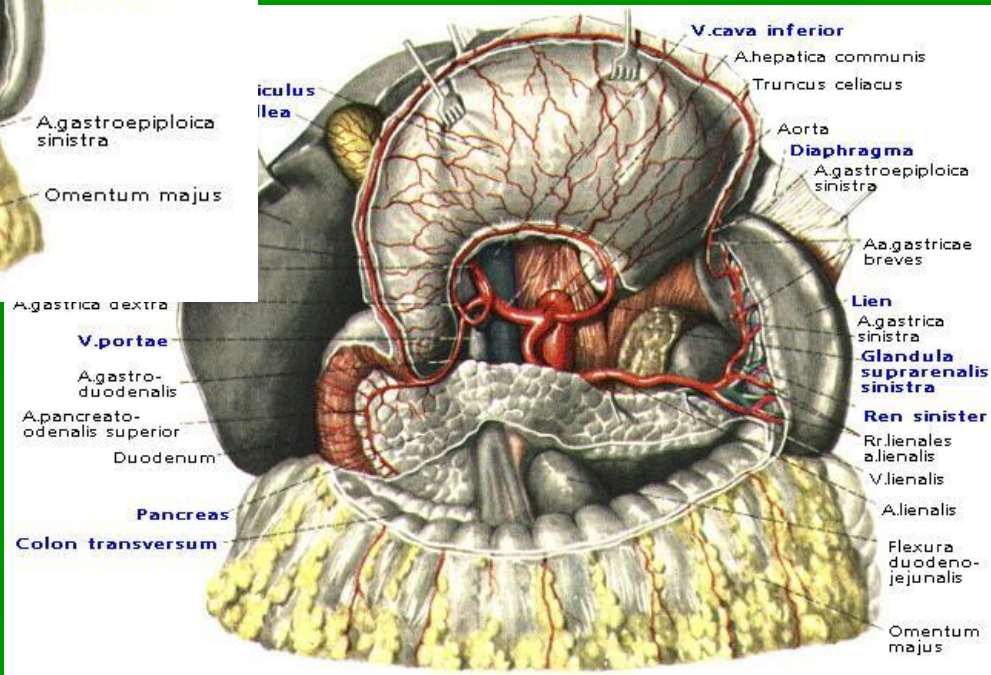

Топография желудка

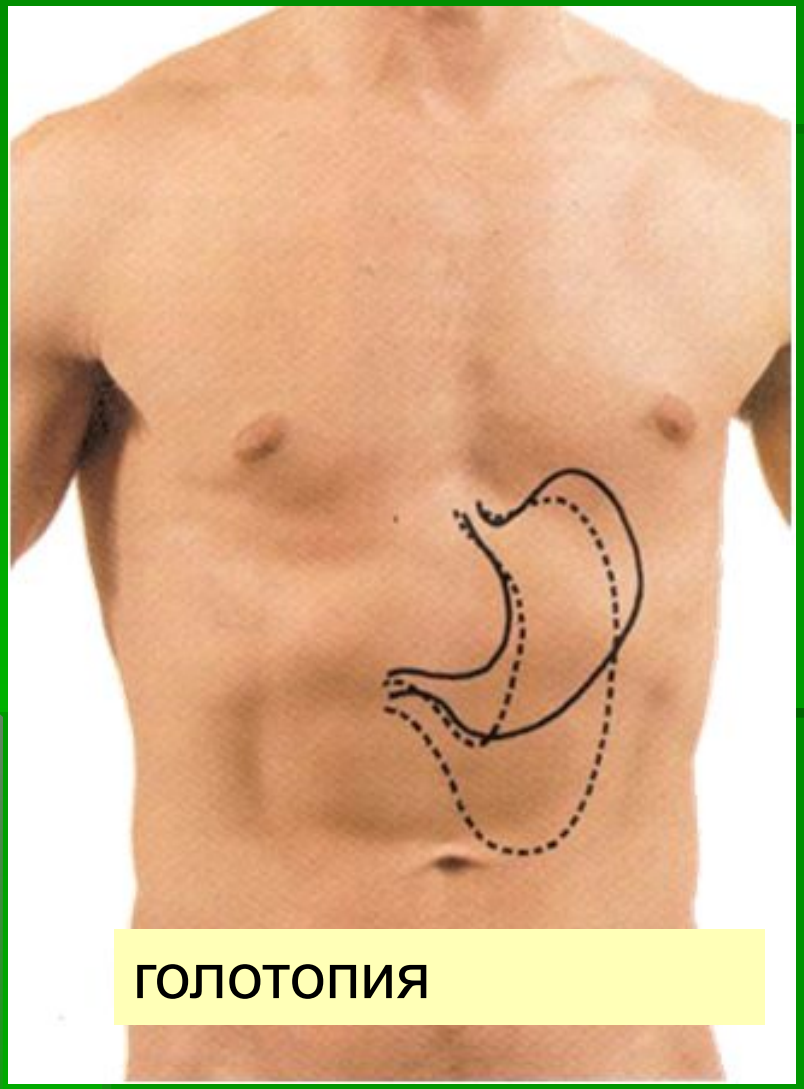

голотопия

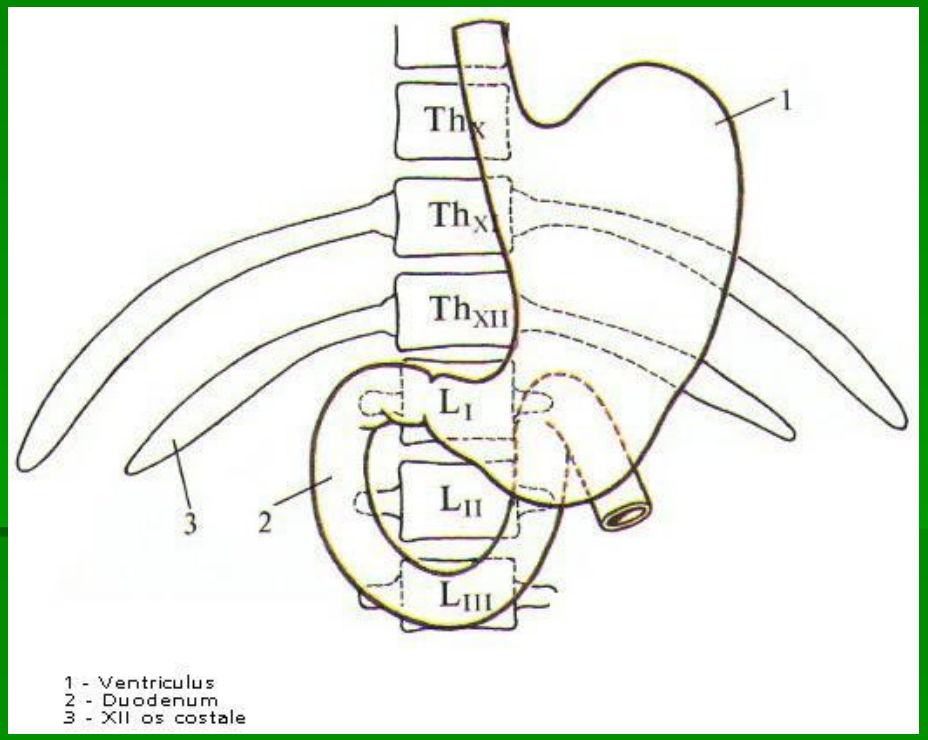

скелетотопия

Топография желудка

Отношение к брюшине

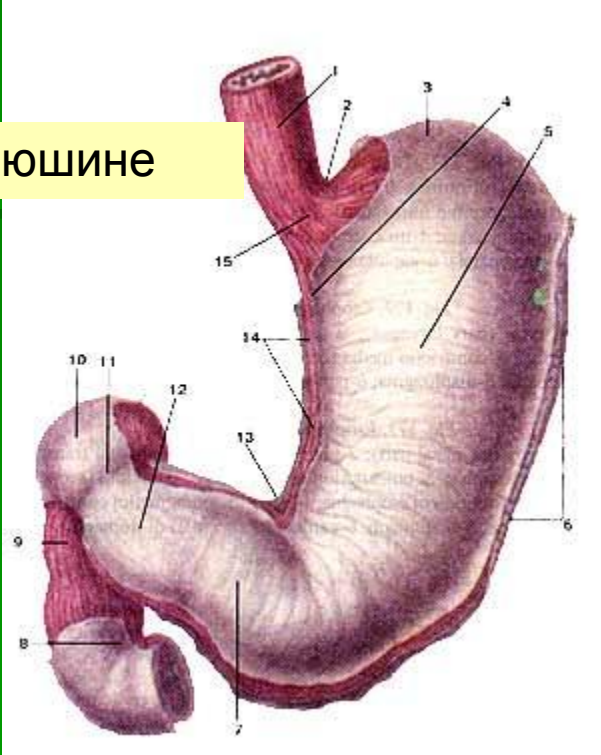

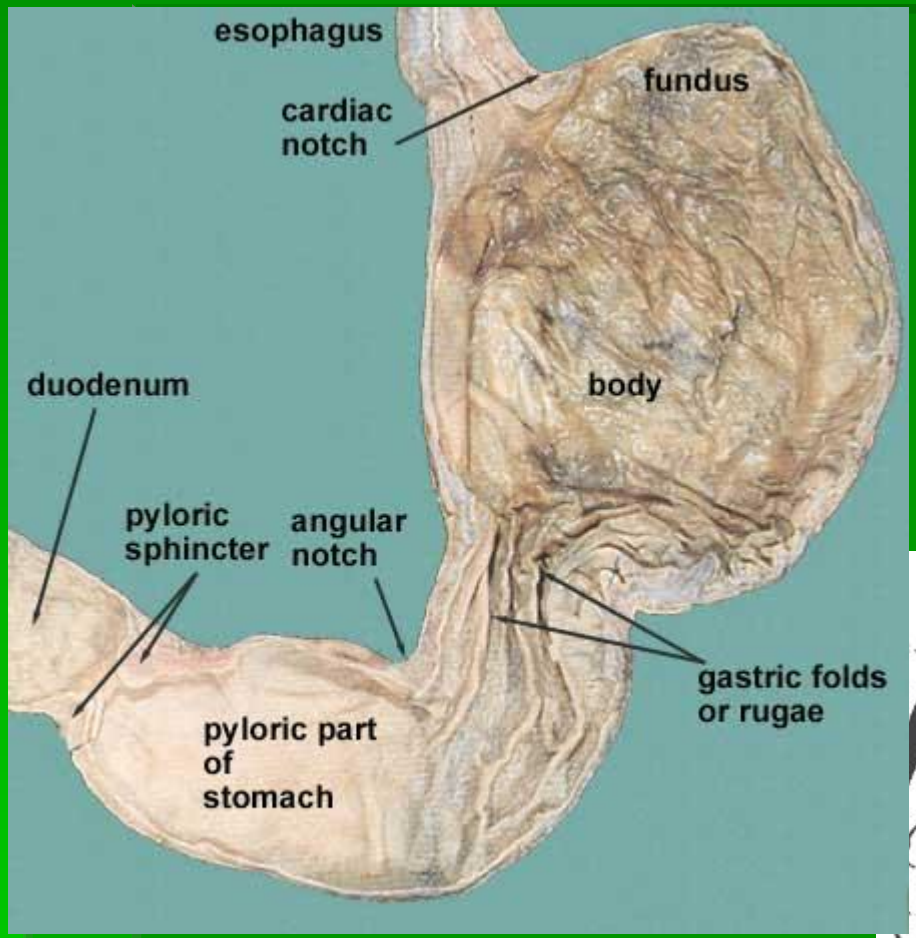

Отделы желудка

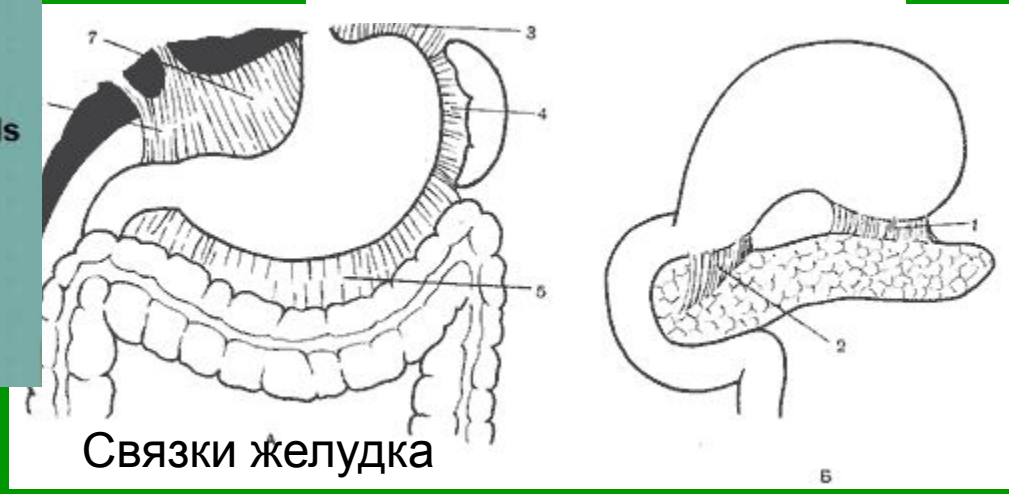

Связки желудка

Топография желудка

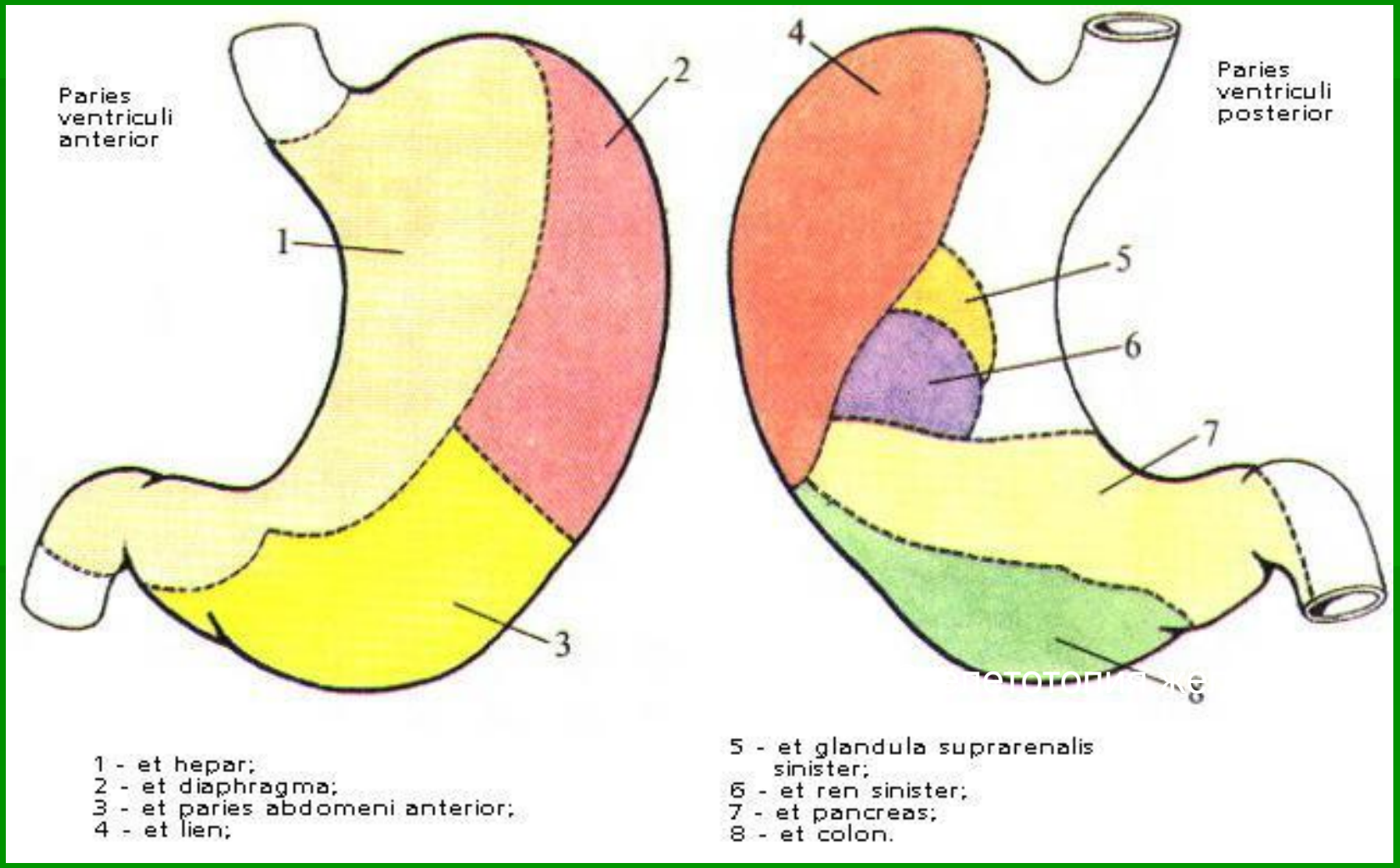

Синтопические поля

Топография желудка

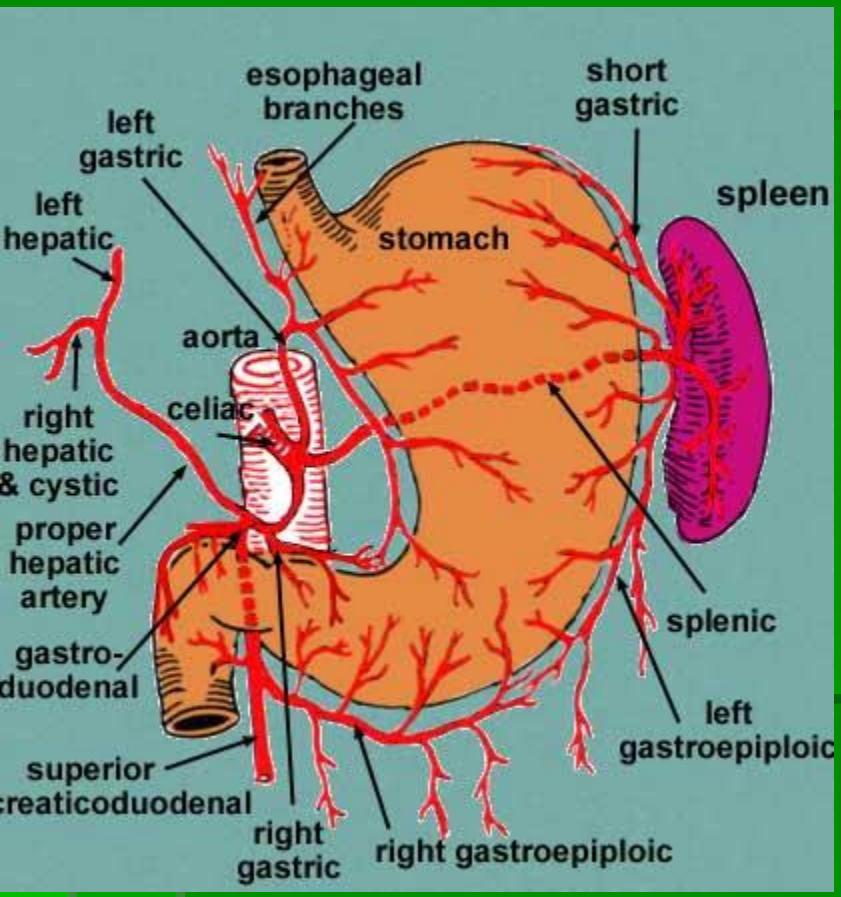

васкуляризация

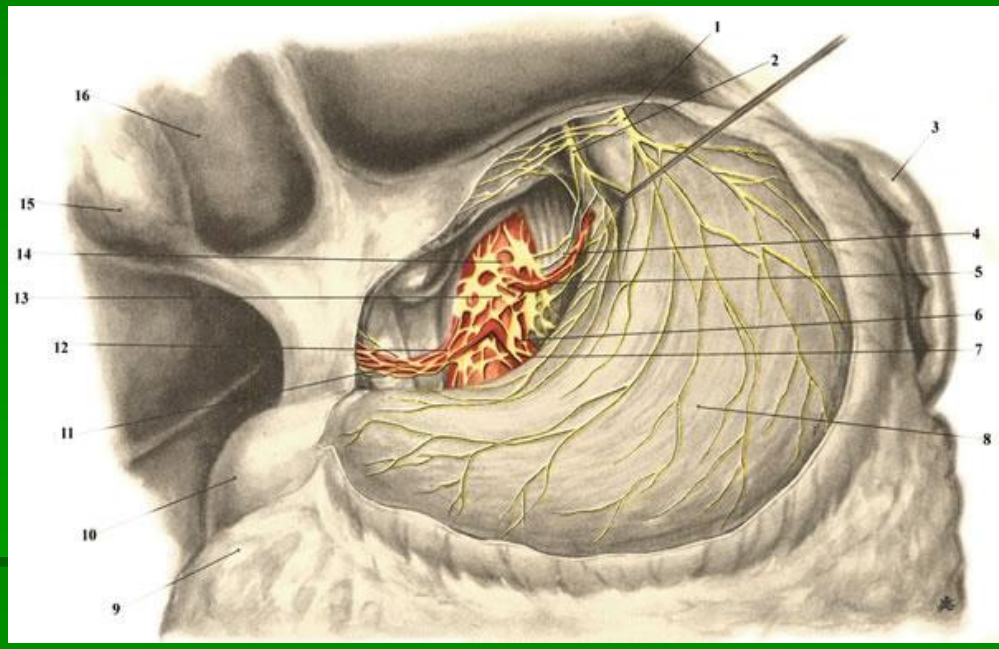

Иннервация желудка

Топография печени

Связки печени

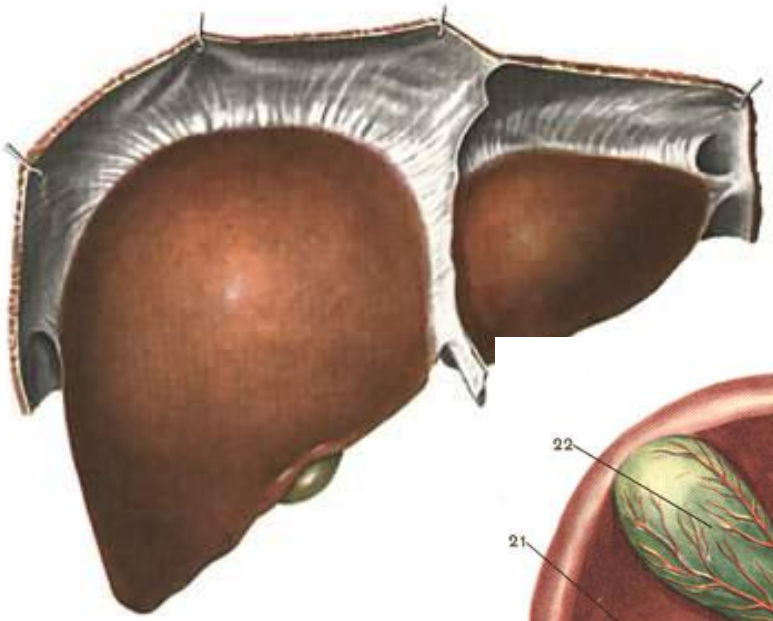

Внебрюшинное поле печени

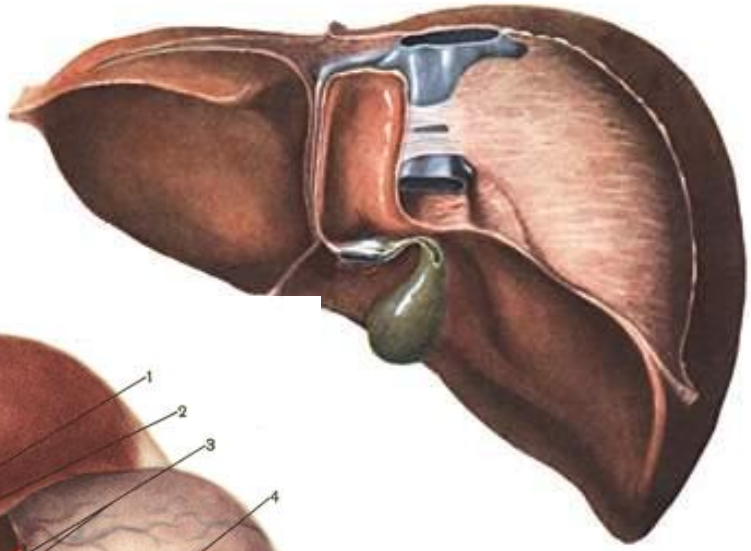

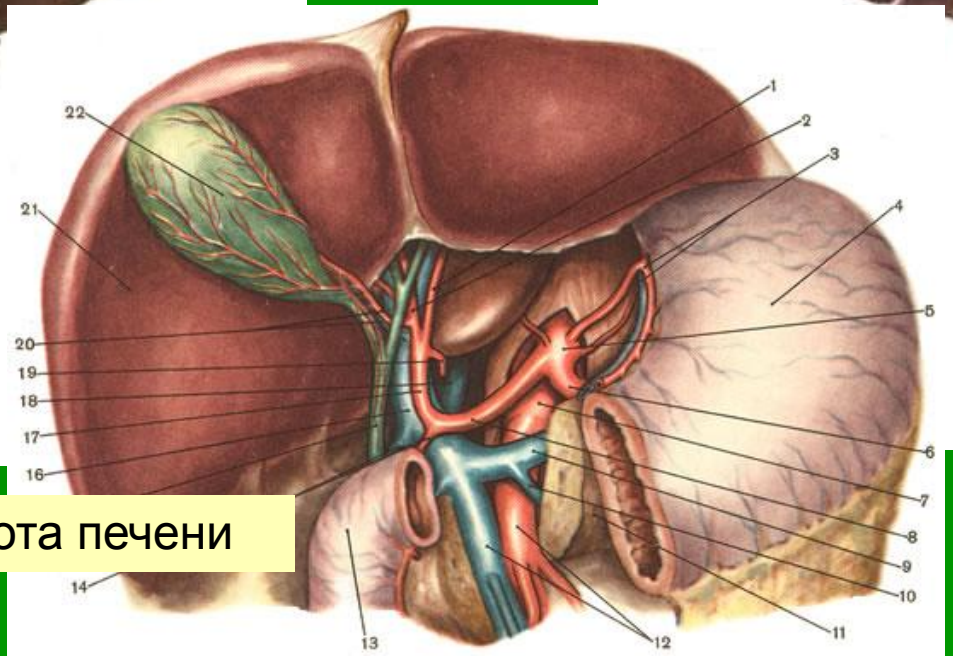

Ворота печени

Топография печени

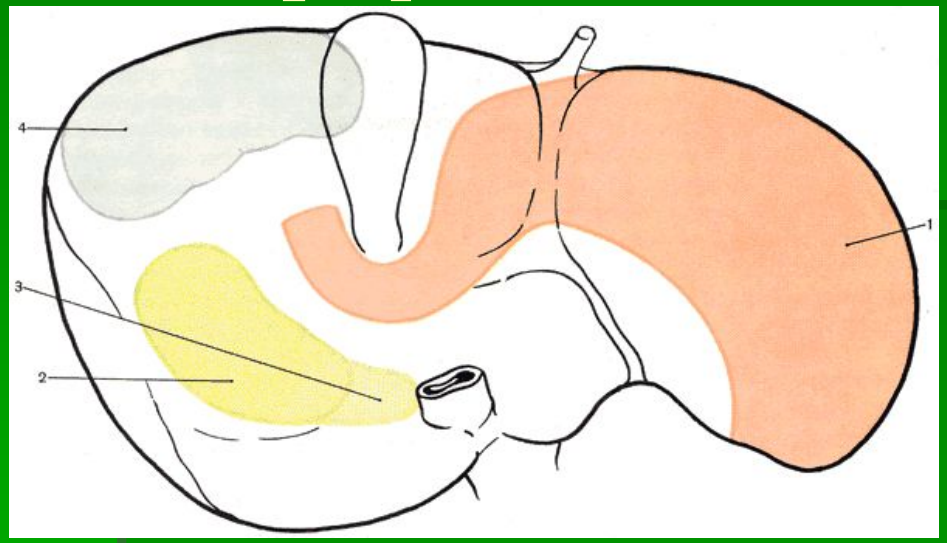

Синтопия печени

Скелетотопия печени

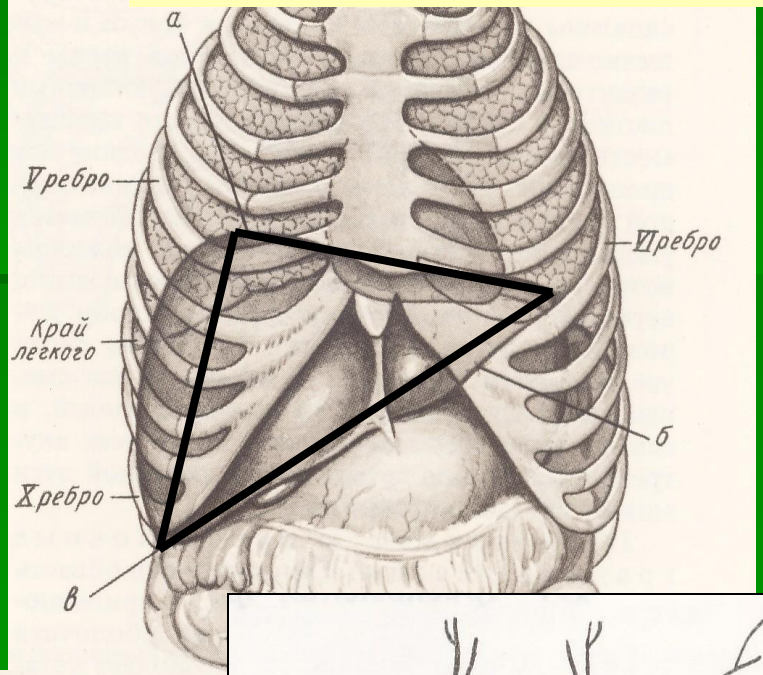

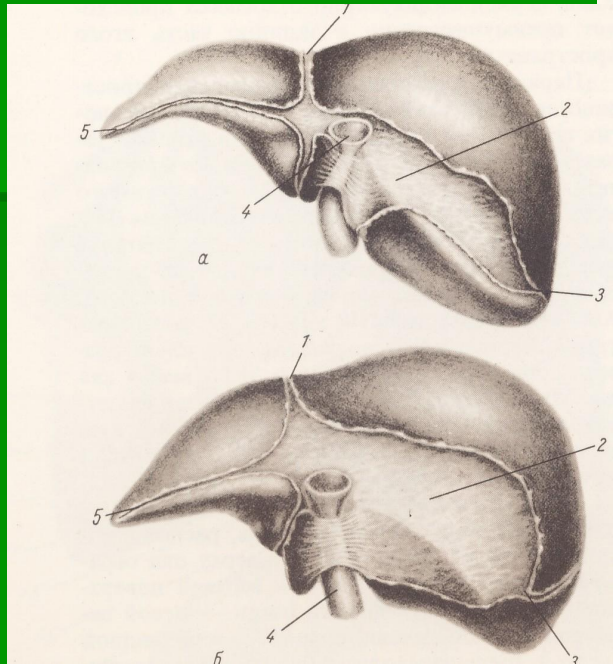

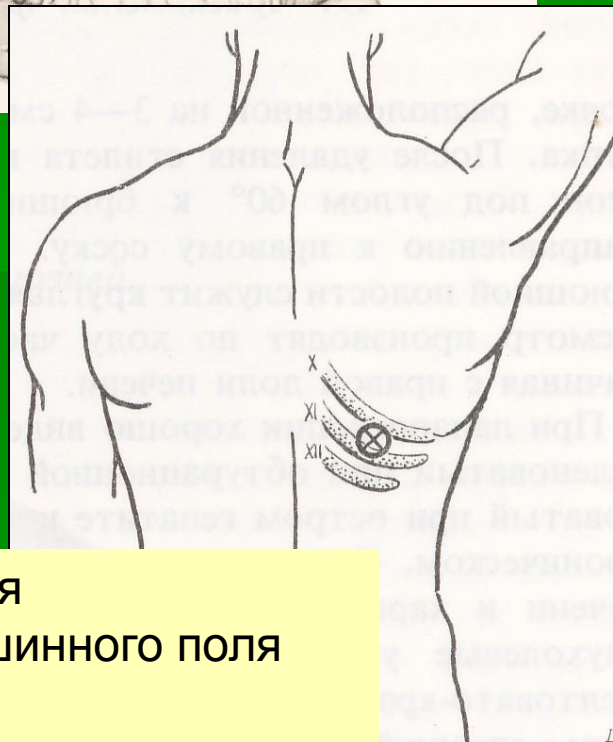

Проекция внебрюшинного поля печени

Топография печени

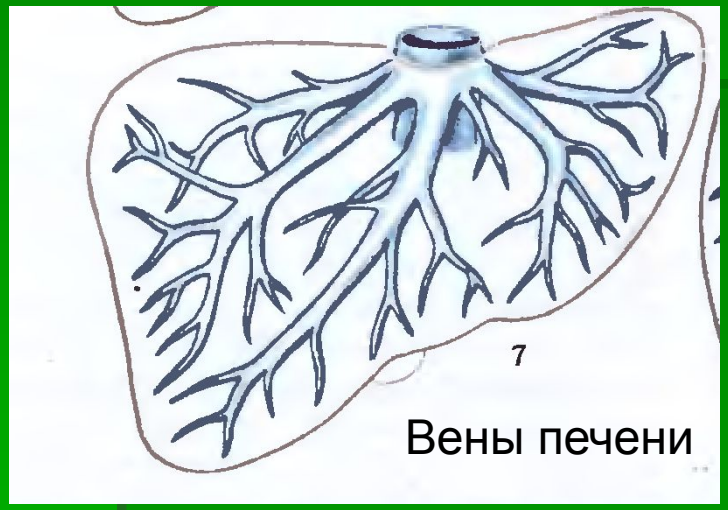

Взаимоотношения воротной вены печеночных вен

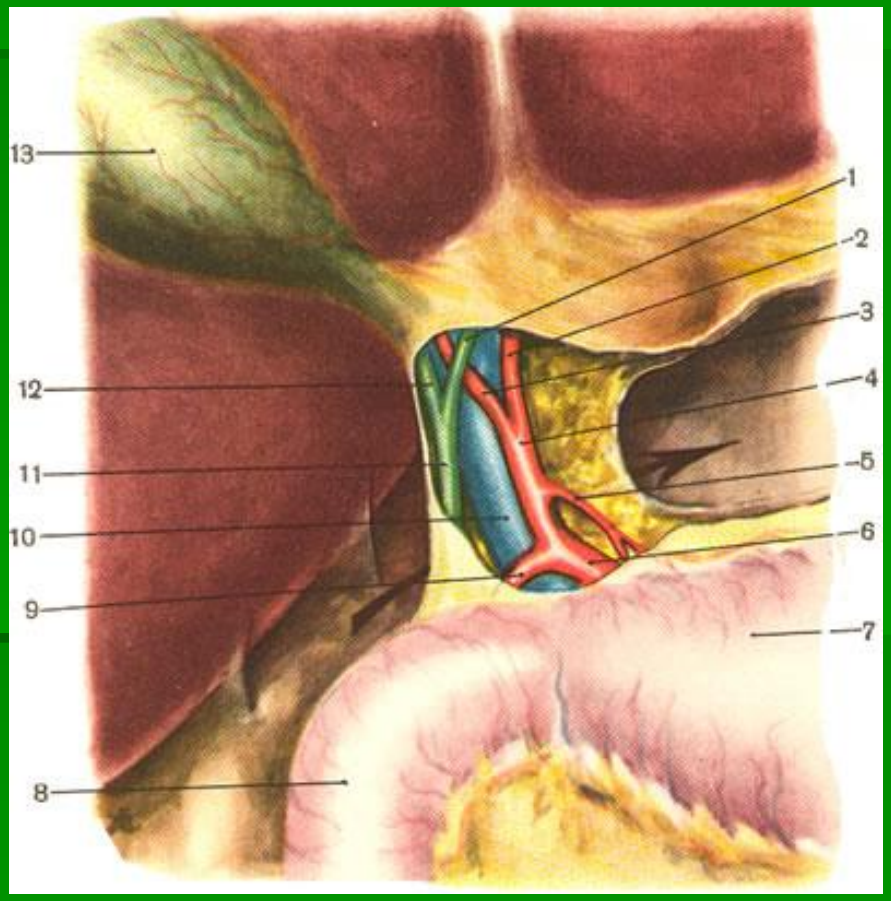

Портальная триада Глиссона в печеночно-двенадцатиперстной связке

Сегменты печени по Куино

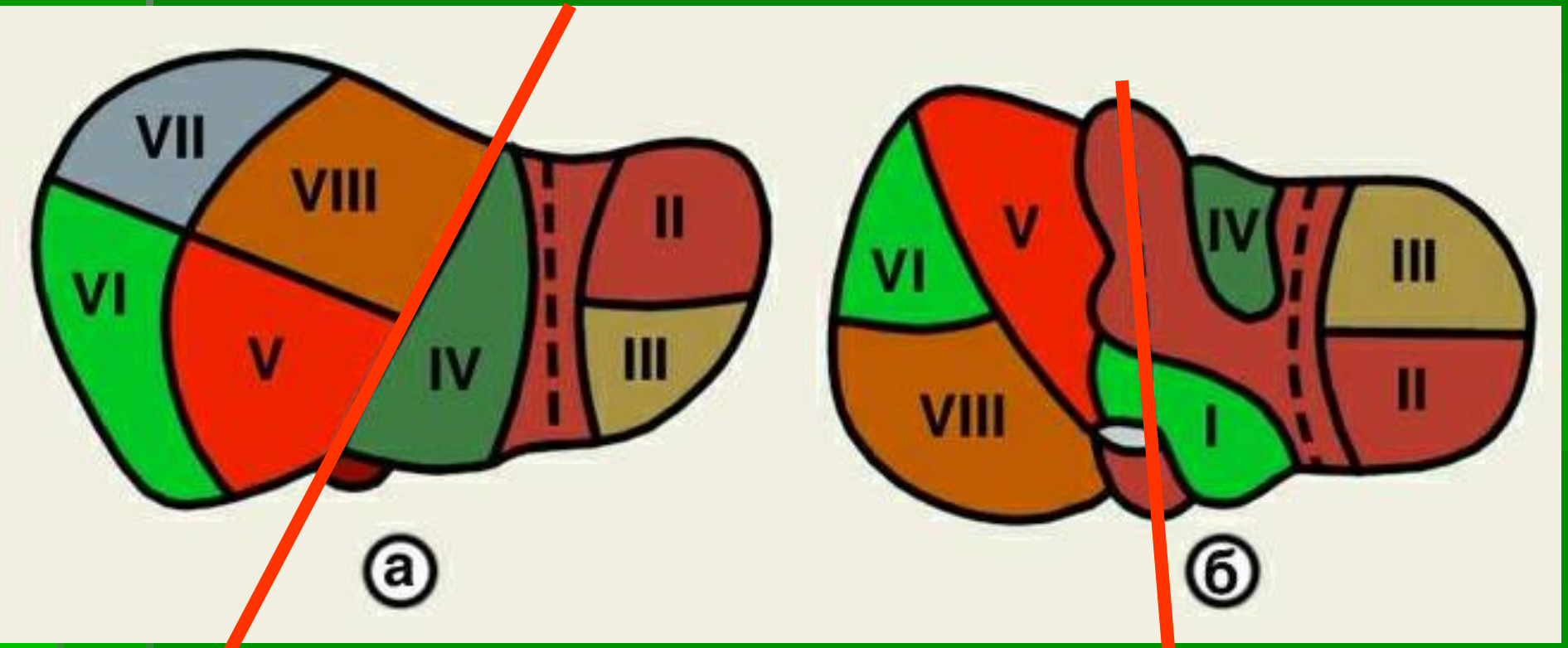

Центральная портальная щель-ось печени

Топография желчных протоков

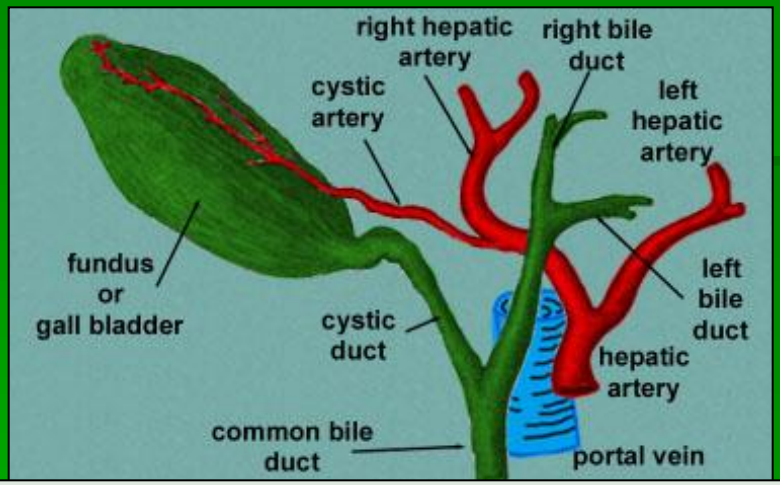

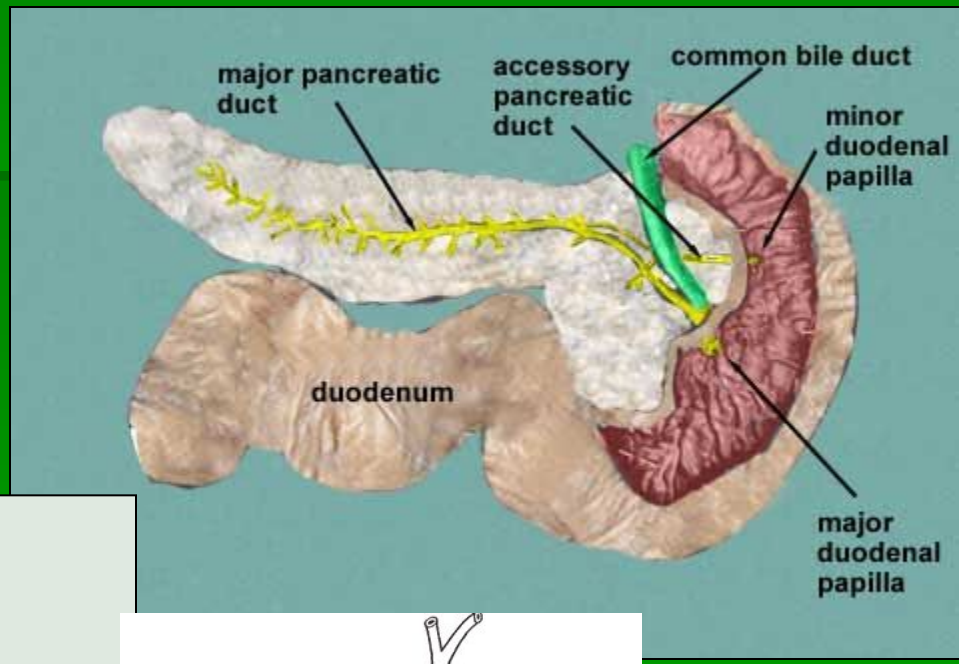

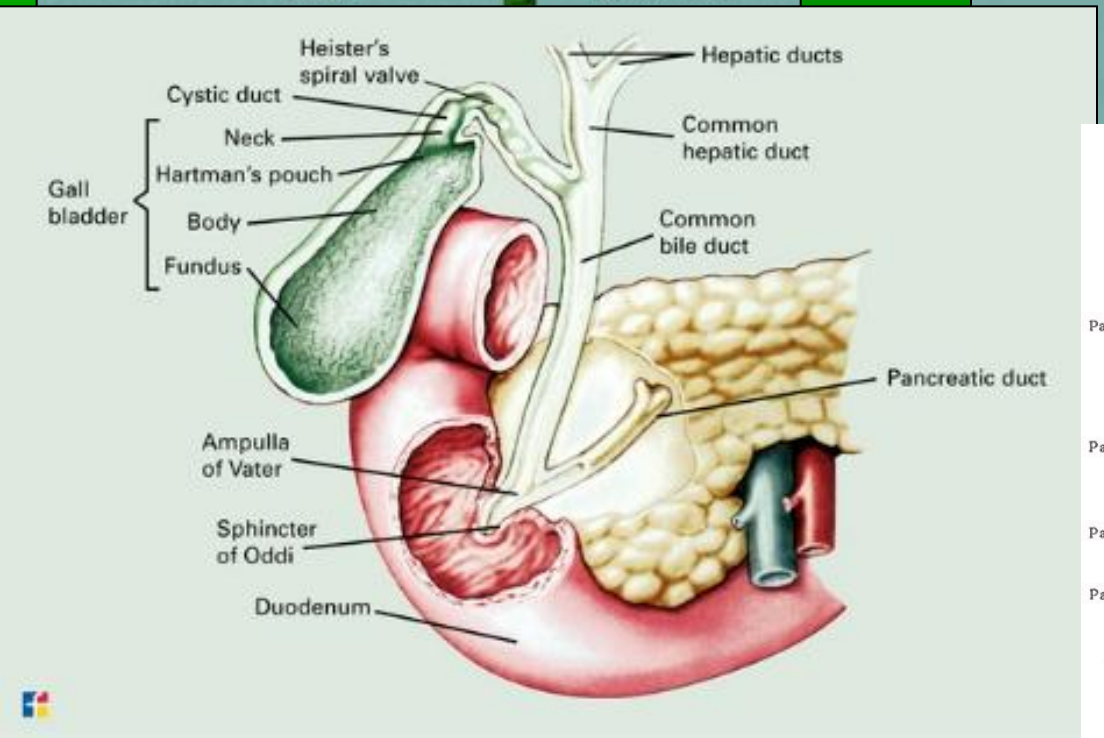

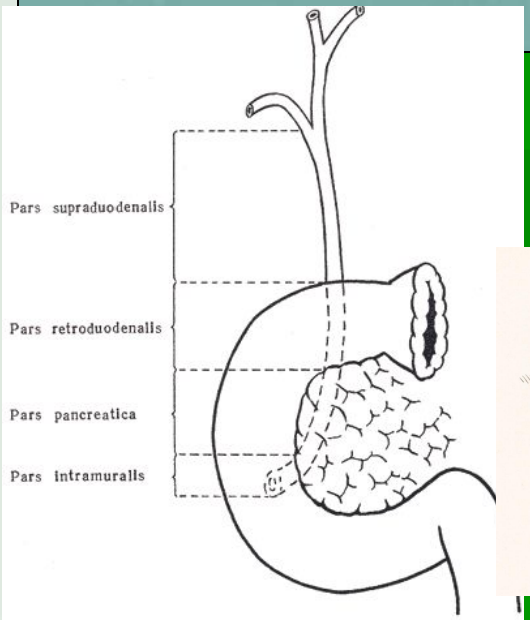

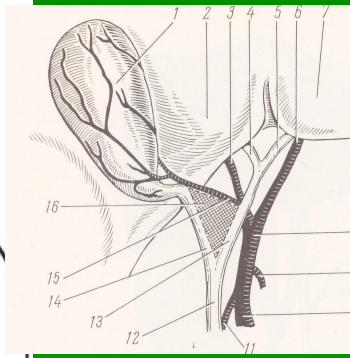

Топография двенадцатиперстной кишки и поджелудочной железы

Взаимоотношения с крупными сосудами

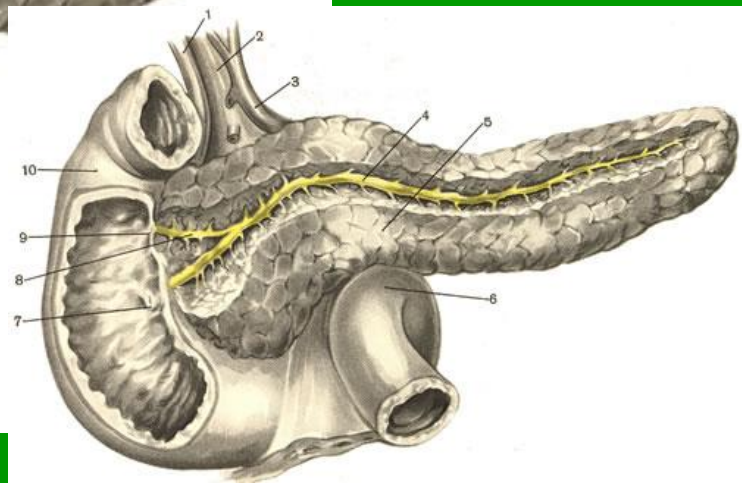

Топография воротной вены

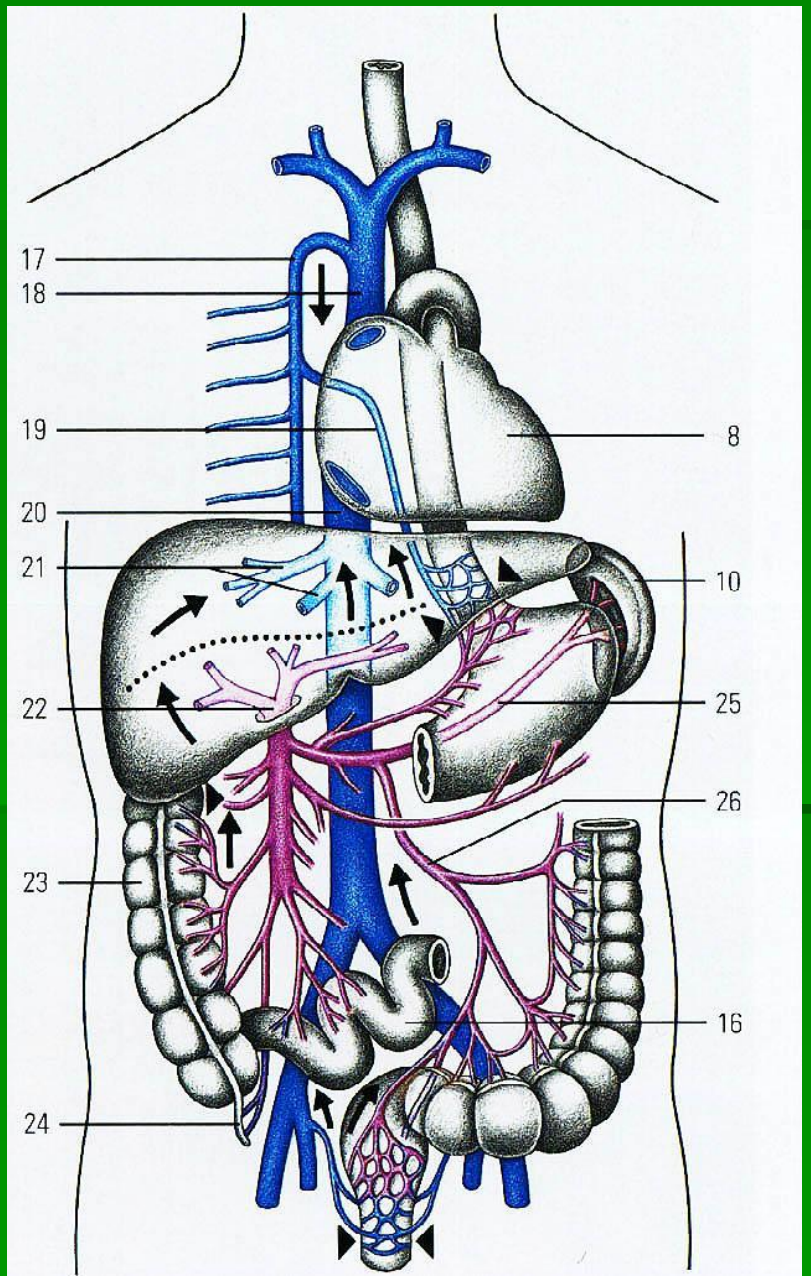

Синдром портальной гипертензии

1. Патологические коллатерали (голова медузы, пищеводный варикоз, геморрой)
2. Асцит
3. Гиперспленизм

Взаимоотношения крупных сосудов, органов и желчных протоков

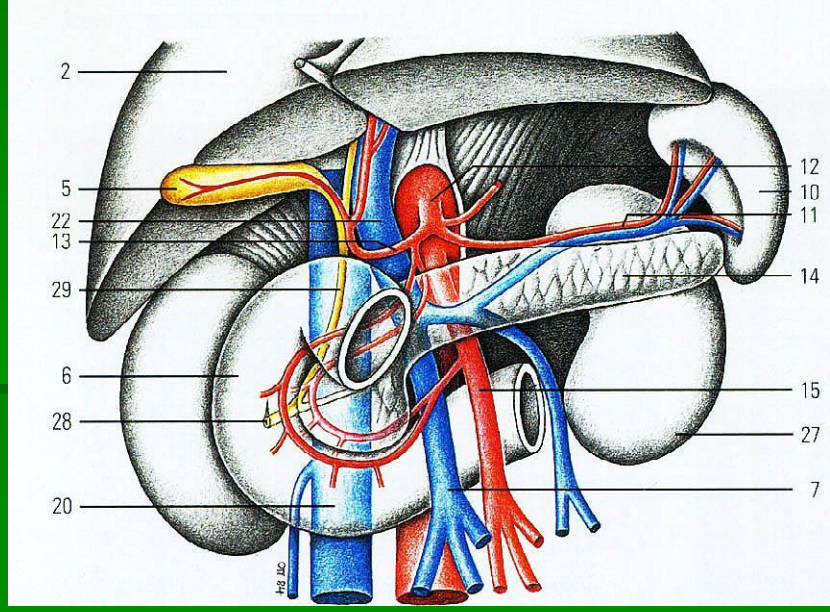

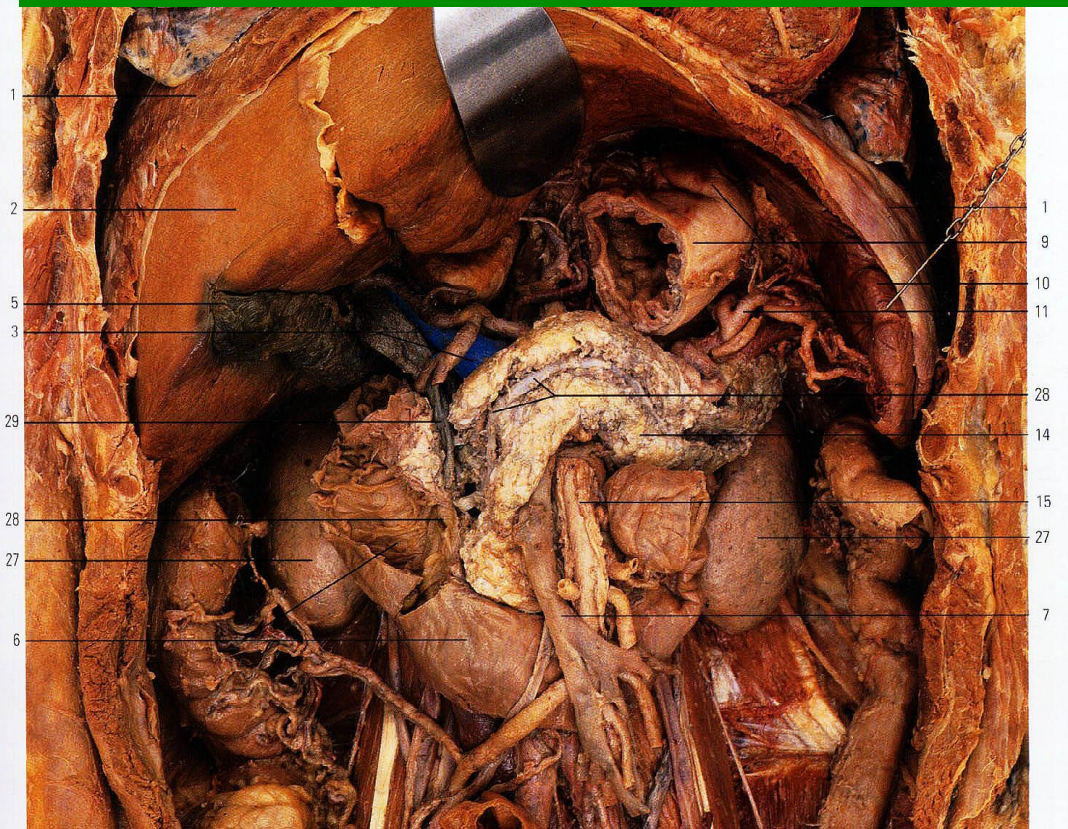

Топография чревного ствола

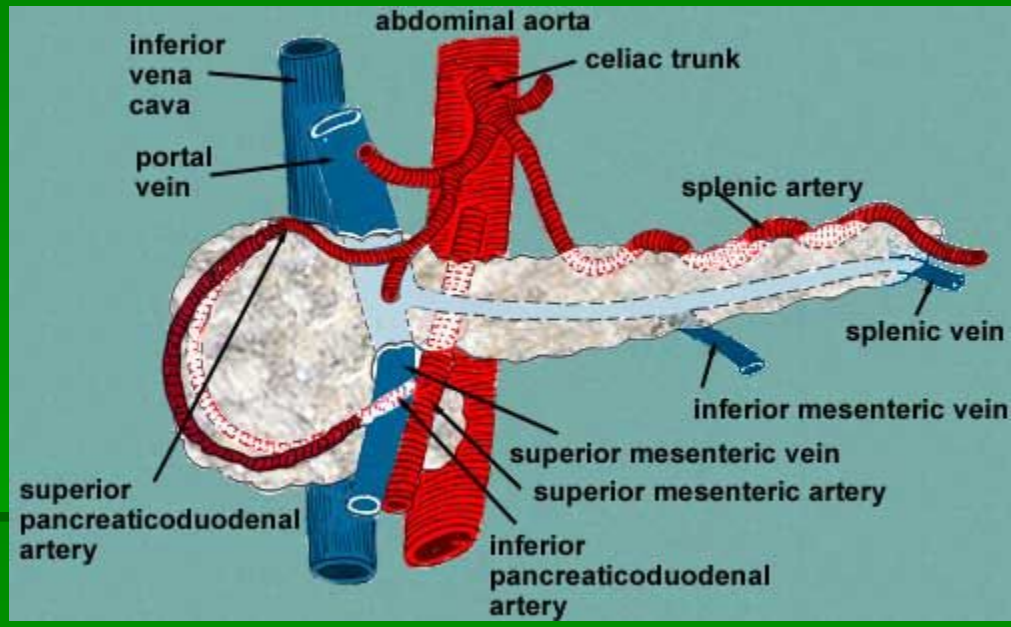

Топография селезенки

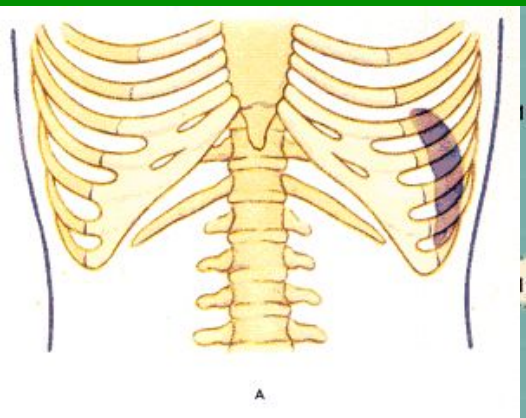

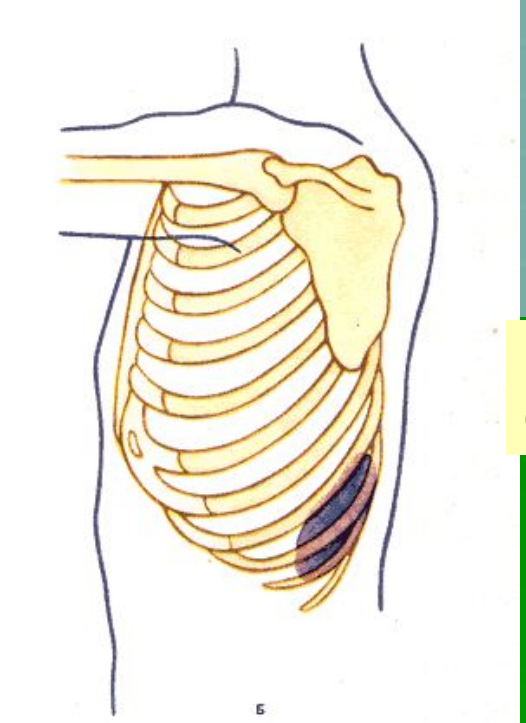

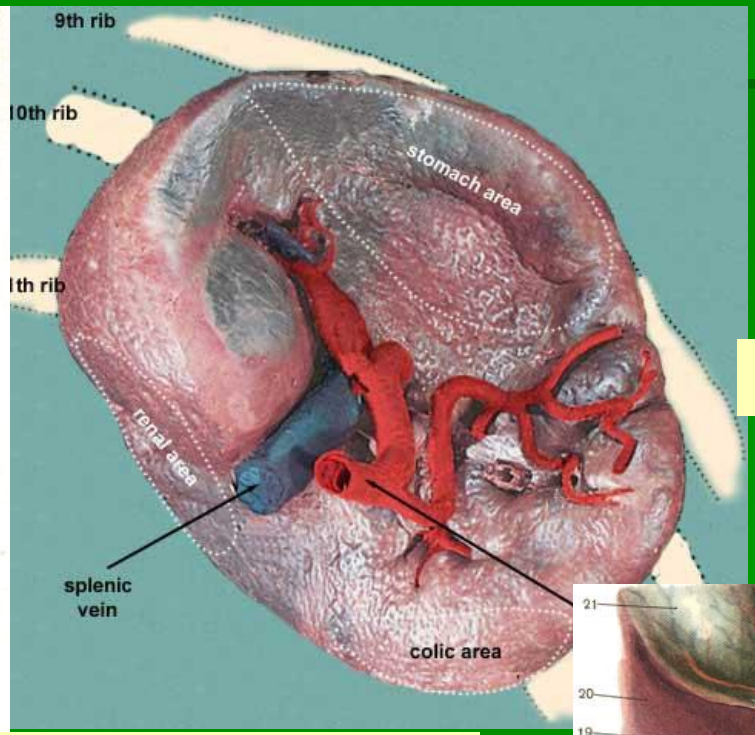

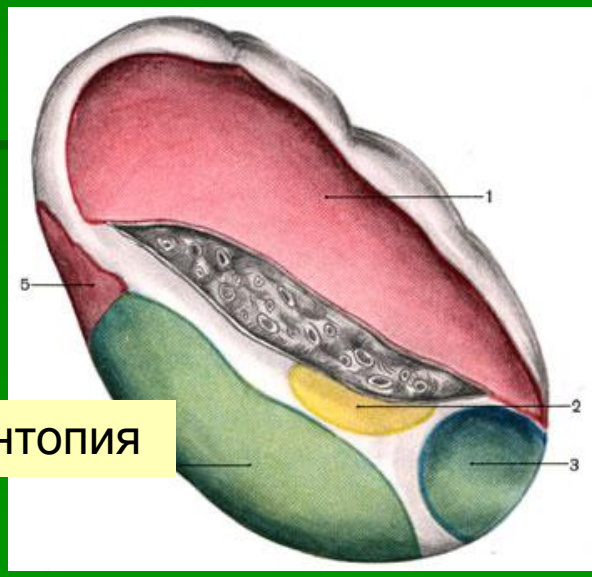

синтопия
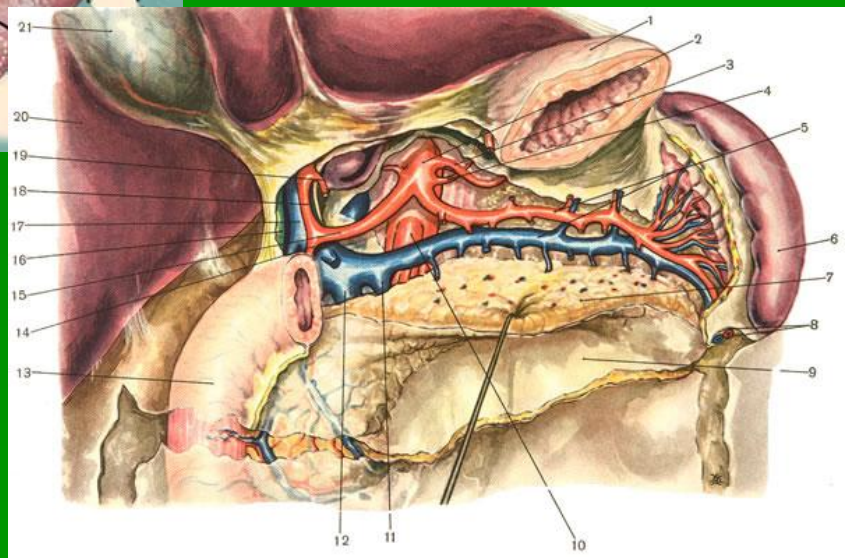
Ворота селезенки и скелетотопия