

# Приобретенные пороки сердца

Лекция 24.10. 2016

Педиатрический факультет

Бурсиков Александр Валерьевич

# определение

- Порок - это врожденная или приобретенная аномалия /или деформация клапанов сердца, отверстий и перегородок, нарушающая внутрисердечную и системную гемодинамику.
- Приобретенные пороки – аномалии и деформации клапанов и перегородок

Диагностика порока важна в практике врача любой специальности, должна основываться на простых физикальных и инструментальных методах, дающих максимум информации

- **знать:**
- 1. частоту встречаемости того или иного порока сердца
- 2. клиническая картина порока меняется на различных этапах течения заболевания
- **уметь выявить**
- 1. физикальные признаки порока
- 2. правильно интерпретировать параклинические данные;
- **различать**
- клинические проявления самого порока и его осложнений.

Порок - патологический процесс  
Все клинические проявления любого порока  
могут быть сведены в три синдрома:

- Синдром клапанного поражения
- Синдром патологического процесса, вызвавшего развитие порока
- Синдром нарушения местного или системного кровообращения (в том числе синдром сердечной недостаточности)

Синдром клапанного поражения включает две группы симптомов: прямые, косвенные

**Прямые (клапанные)** обусловленные нарушением функционирования патологически измененного клапана и изменением внутрисердечного кровотока.

- **Недостаточность клапана – укорочение или разрушение его створок, что приводит к неполному закрытию отверстия между камерами сердца.**
- **Второй вариант развития недостаточности клапана – значительное увеличение полостей сердца и растяжение фиброзного клапанного кольца (относительная недостаточность)**
- **Стеноз – это образование спаек между створками, что приводит к их неполному открытию**

# Прямые признаки порока

- 1. **аускультативные** симптомы: изменения тонов и появление шумов – наличие этих признаков делает диагноз порока достоверным. Если этих симптомов нет, диагноз порока сомнителен, хотя бывают и афонические пороки. Эквивалентом шума может быть систолическое или диастолическое дрожание-основной метод выявления прямых симптомов – **аускультация**,
- 2. данные **ФКГ** – это графическая регистрация тонов и шумов сердца
- 3. **ЭХОКГ**– позволяет визуализировать сами клапаны, особенно хорошо на эхокг видны различные стенозы, метод Допплера позволяет визуализировать направление кровотока (прямое или обратное – ретроградное движение крови – регургитация)

# непрямые, косвенные признаки порока, обусловленные

- 1. развивающейся компенсаторной гипертрофией и/или дилатацией различных отделов сердца (предсердий и желудочков) они говорят о тяжести (степени выраженности) порока
- 2. нарушением кровотока в различных сосудистых областях.
- Компенсаторная **гипертрофия и дилатация** сердца (**кардиомегалия**) выявляются при помощи пальпации!, перкуссии!, рентгенологического метода, электрокардиографии (гипертрофия) и эхокардиографии (гипертрофия и дилатация)
- Пальпация выявляет лишь выраженную гипертрофию и дилатацию желудочков
- Перкуссия выявляет лишь выраженную дилатацию предсердий и выраженную гипертрофию и дилатацию желудочков
- Рентгенограмма выявляет лишь выраженную дилатацию отделов сердца (по дугам)
- ЭКГ выявляет гипертрофию отделов сердца
- Эхокардиография: выявляет гипертрофию и дилатацию различных отделов сердца: расширение полости и утолщение стенки, а также, их сочетание, позволяет ответить на вопрос за счет чего – **гипертрофии или дилатации увеличено сердце.**

# Синдром патологического процесса

- основные заболевания, которые ведут к развитию порока (анамнез заболевания и жизни):
- ревматизм, ишемическая болезнь сердца, атеросклероз, системные заболевания соединительной ткани, алкоголизм, кардиомиопатии, синдром дисплазии соединительной ткани (пролапс митрального клапана)



# Синдром нарушения системного кровообращения

- Его проявления зависят от степени выраженности порока.
- Проявлением этого синдрома являются жалобы общего характера: слабость, повышенная утомляемость,
- так и специфические ощущения (головные боли, головокружения, обмороки, загрудинные боли),
- локальные симптомы в малом и большом кругах кровообращения: изменения пульса, изменения артериального давления, влажные хрипы в легких –(проявления сердечной недостаточности)
- Их отсутствие **не исключает диагноза порока** при наличии клапанных признаков.

# Порок может протекать без субъективных проявлений

- Факторы, способствующие декомпенсации порока (анамнез настоящего заболевания):
- неадекватная физическая нагрузка
- беременность и роды
- неправильное питание (употребление повышенного количества поваренной соли, переедание,
- злоупотребление алкоголем,
- простудные заболевания,
- нервно-психическая травма,
- перерыв в лечении гликозидами, мочегонными и вазодилататорами, прием недостаточного количества этих средств.
- **Врач должен четко уяснить причину (или группу причин) способствующих в каждом конкретном случае развитию декомпенсации порока - сердечной недостаточности. Это важно для прогноза и правильного лечения.**

## Примеры формулировки диагноза порока

- Недостаточность митрального клапана
- Митральный стеноз
- Митральный порок с преобладанием недостаточности
- Комбинированный митрально-аортальный порок: стеноз устья аорты, недостаточность митрального клапана.
- При этом при комбинированном пороке на первом месте стоит порок в наибольшей степени выраженности.

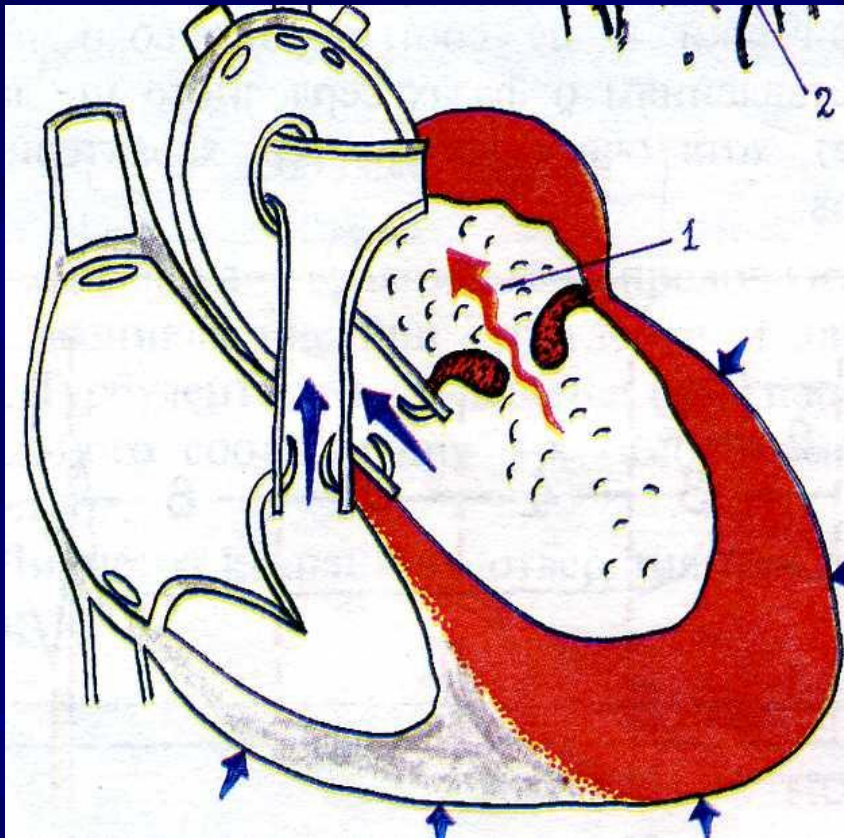
# Недостаточность митрального клапана

- НМК – это состояние при котором имеет место неполное закрытие створок митрального клапана во время систолы и часть крови попадает в полость левого предсердия против нормального тока крови (регургитация)

# Этиология НМК

- **1/3 ревматизм, но в этом случае обычно имеет место сочетанный митральный порок (СМК).** Митральный порок с преобладанием стеноза или недостаточности или митральный порок без четкого преобладания
- **1/3 относительная МН,** возникающая при ИБС или дилатационной кардиомиопатии
- механизмы:
- нарушение работы подклапанного аппарата (папиллярных мышц) при ИМ
- поражение хорд (при отрыве их или склерозе при длительно существующей ХИБС, разрыв хорды при травме сердца)
- перерастяжение митрального кольца при выраженной дилатации левого желудочка
- При дилатационной кардиомиопатии основной механизм развития НМК – это расширение камер сердца с перерастяжением кольца двустворчатого клапана.
- **1/3 пролапс митрального клапана** – несмыкание створок, провисание одной или нескольких створок в просвет левого предсердия.

# Внутрисердечная гемодинамика при НМК



- Регургитация крови в ЛП (до 50% ударного объема)
- Дилатация ЛП и меньше гипертрофия ЛП
- Дилатация и гипертрофия ЛЖ - порок длительно компенсируется
- Застой крови в легочных венах, артериолах и в легких
- Легочная гипертензия

# Этапы развития НМК

- основное заболевание и клапанные признаки порока
- присоединение легочной гипертензии (появление обусловленных ею СИМПТОМОВ)

## Симптоматика при НМК

- жалоб нет (проявления основного заболевания)
- одышка при физической нагрузке
- сухой кашель или с выделением небольшого количества светлой мокроты
- приступы сердечной астмы и одышка в покое



# Физикальные данные при НМК

- При осмотре и пальпации патологии не выявляется, если регургитация небольшая
- Верхушечный толчок усилен и разлитой (локализован в 5 межреберье кнаружи от левой срединноключичной линии) – это проявление гипертрофии и дилатации левого желудочка
- Границы относительной тупости сердца смещены влево и вверх (при значительной регургитации) – дилатация левого предсердия и левого желудочка
- Пульс и АД не изменены

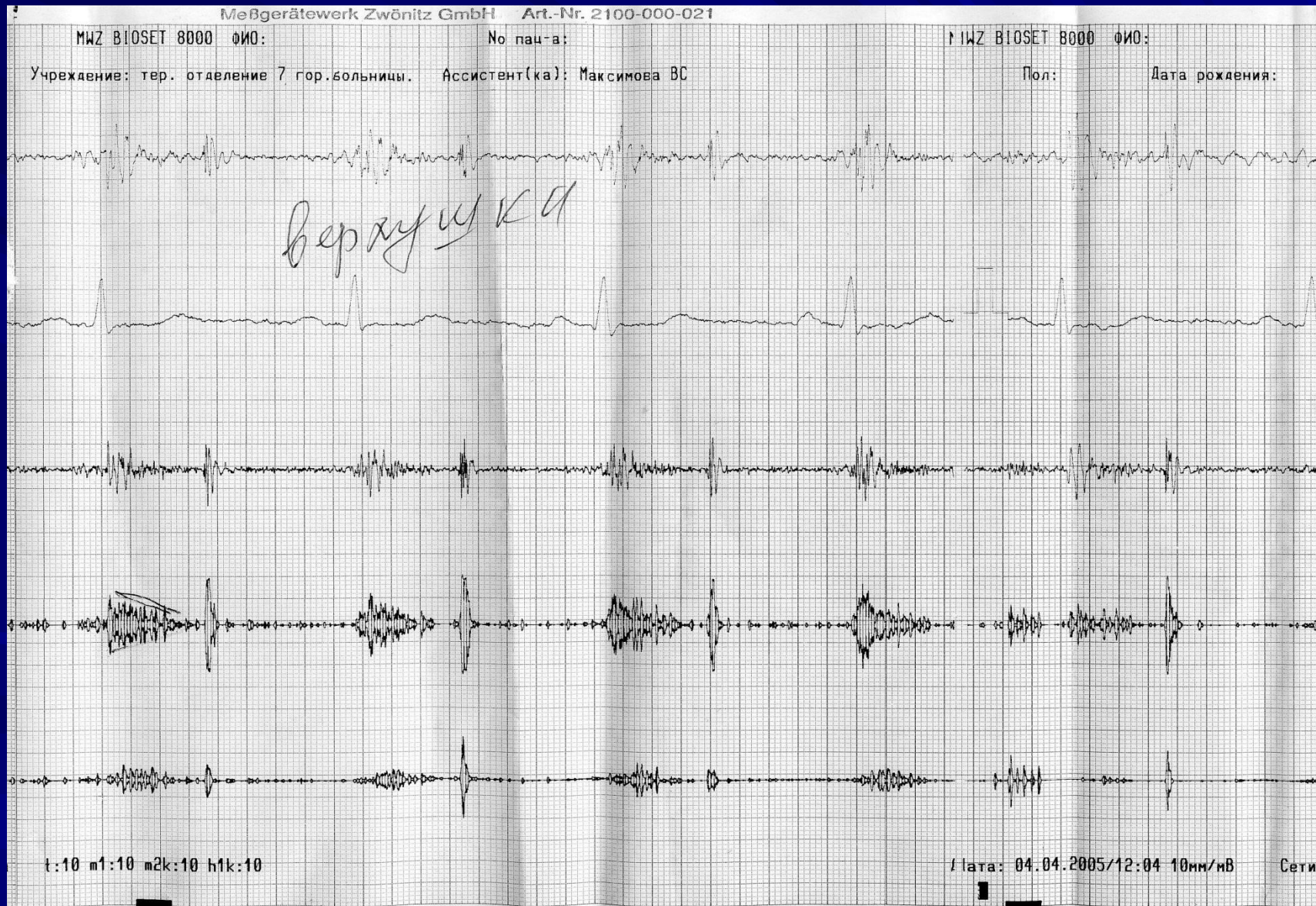
## Перкуссия (рентгенография в прямой проекции)

- **Перкуссия** выявляет смещение вверх верхней границы сердца (дилатация ЛП) и влево –левой границы сердца (дилатация ЛЖ).
- **Рентгеноскопия** грудной клетки – митральная конфигурация сердца: расширение 3 и 4 дуги сердца по левому контуру (3 –ЛП, 4 – ЛЖ)

# Основной физикальный метод диагностики НМК – аускультация

- 1. на верхушке сердца: I тон снижен и наличие систолического шума шум обычно мягкий, дующий, убывающего характера и проводится в подмышечную область.
- Наилучшая точка выслушивания СШ является верхушка сердца. При относительной митральной недостаточности и нежном характере шума помогает поворот на левый бок.
- 2. наличие III тона: 3 тон при МН как правило, связывают с окончанием периода быстрого наполнения ЛЖ в диастолу и резким напряжением стенок ЛЖ, напряжением хорд и напряжением створок митрального клапана и ударом крови, поступившей из ЛП в левый желудочек. III тон отстоит от 2 тона на 0,12-0,15 сек.
- 3. При развитии легочной гипертензии возникает акцент 2 тона на легочной артерии.
- ФКГ визуализирует данные аускультации: 1 тон, систолический шум убывающего характера, занимающий  $\frac{1}{2}$  или всю систолу, III тон.
- Снижение I тона свидетельствует об отсутствии периода замкнутых клапанов (извольюмического сокращения)

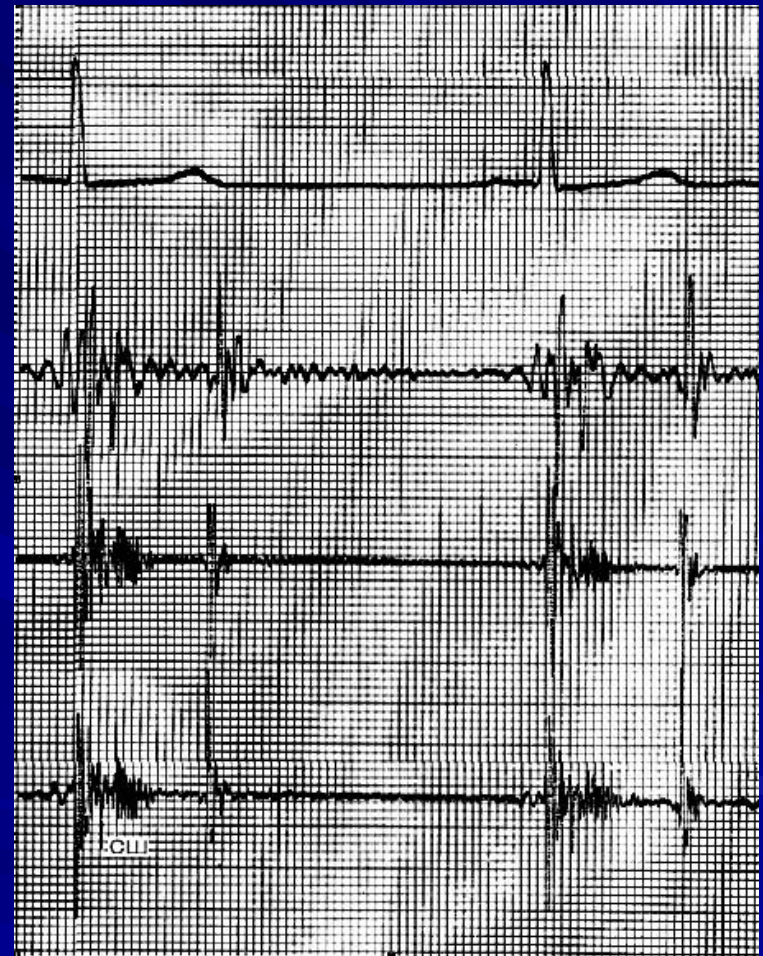
# ФКГ: снижение 1 тона, систолический шум на верхушке



# Функциональный шум на верхушке

функциональный  
систолический шум

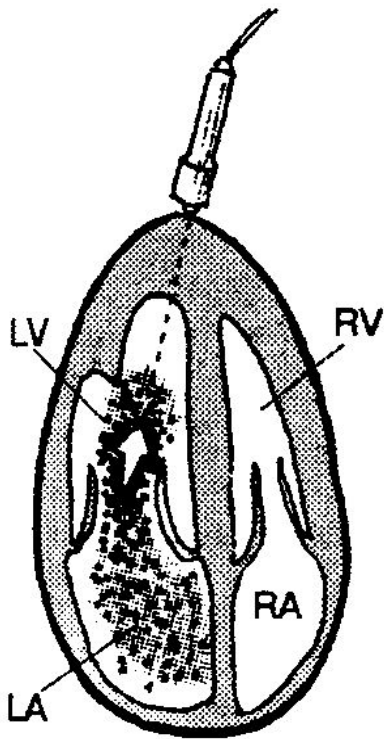
- 1 тон сохранен
- СШ с отрывом от 1 тона, занимает  $\frac{1}{2}$  систолы, низкоамплитудный



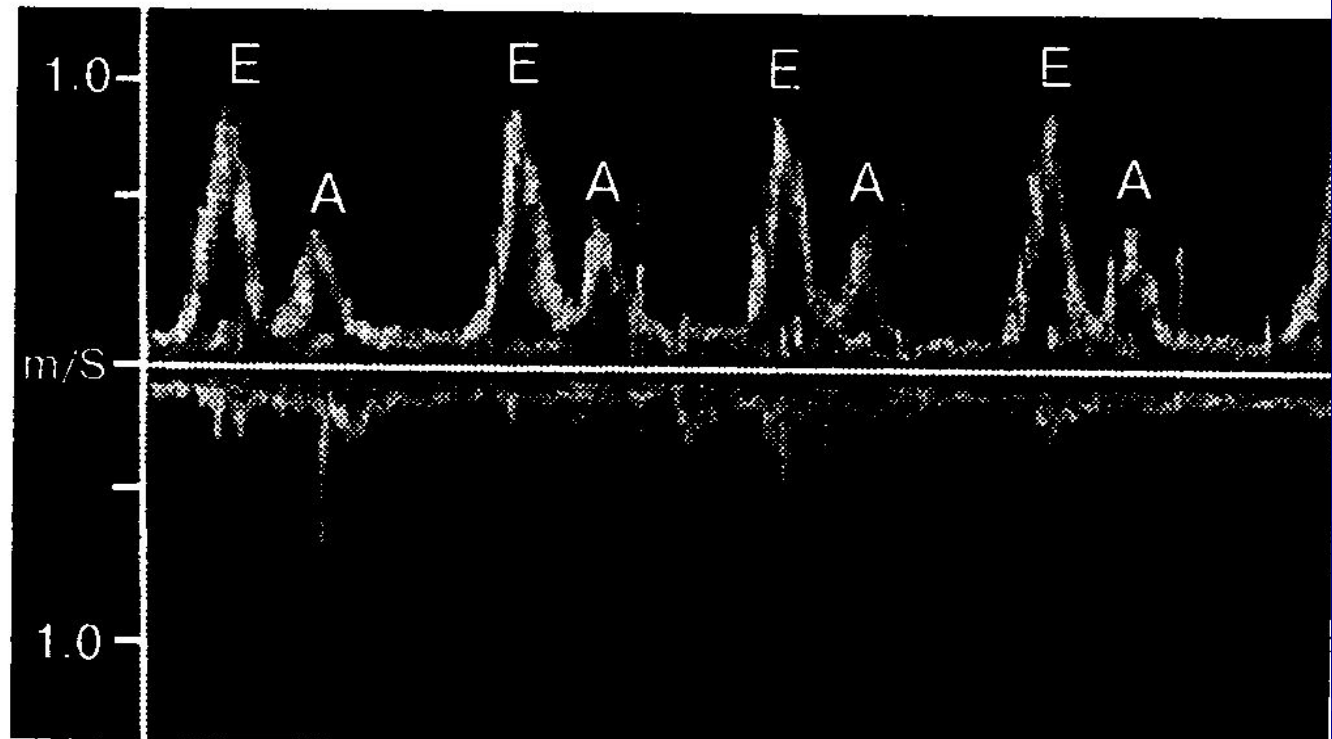
# ЭхоКГ в диагностике НМК

- Изменение структуры клапана: утолщение створок, систолическая сепарация – несмыкание створок (редко)
- Увеличение размеров левого предсердия как следствие митральной регургитации. У больных с ревматической НМК диастолический размер левого предсердия превышает нормальные значения (**40 мм**) достигая в среднем 6 см. При относительной МН размер левого предсердия бывает меньше, размер ЛЖ увеличивается незначительно, **но стенки его утолщены**
- **Доплер** – обратный ток крови из левого желудочка в левое предсердие и позволяют вычислить **объем регургитации**. **Оценка** ее проводится по шкале:
  - 1 степень - струя обратного потока определяется у самих створок клапана
  - 2 степень - регургитацию на расстоянии 1-1,5 см от клапана
  - 3 степень - до середины предсердия
  - 4 степень - во всей камере левого предсердия.
- При 3 и 4 степени размер левого предсердия и левого желудочка увеличен, утолщена стенка ЛЖ

# Допплеровский принцип определения регургитации

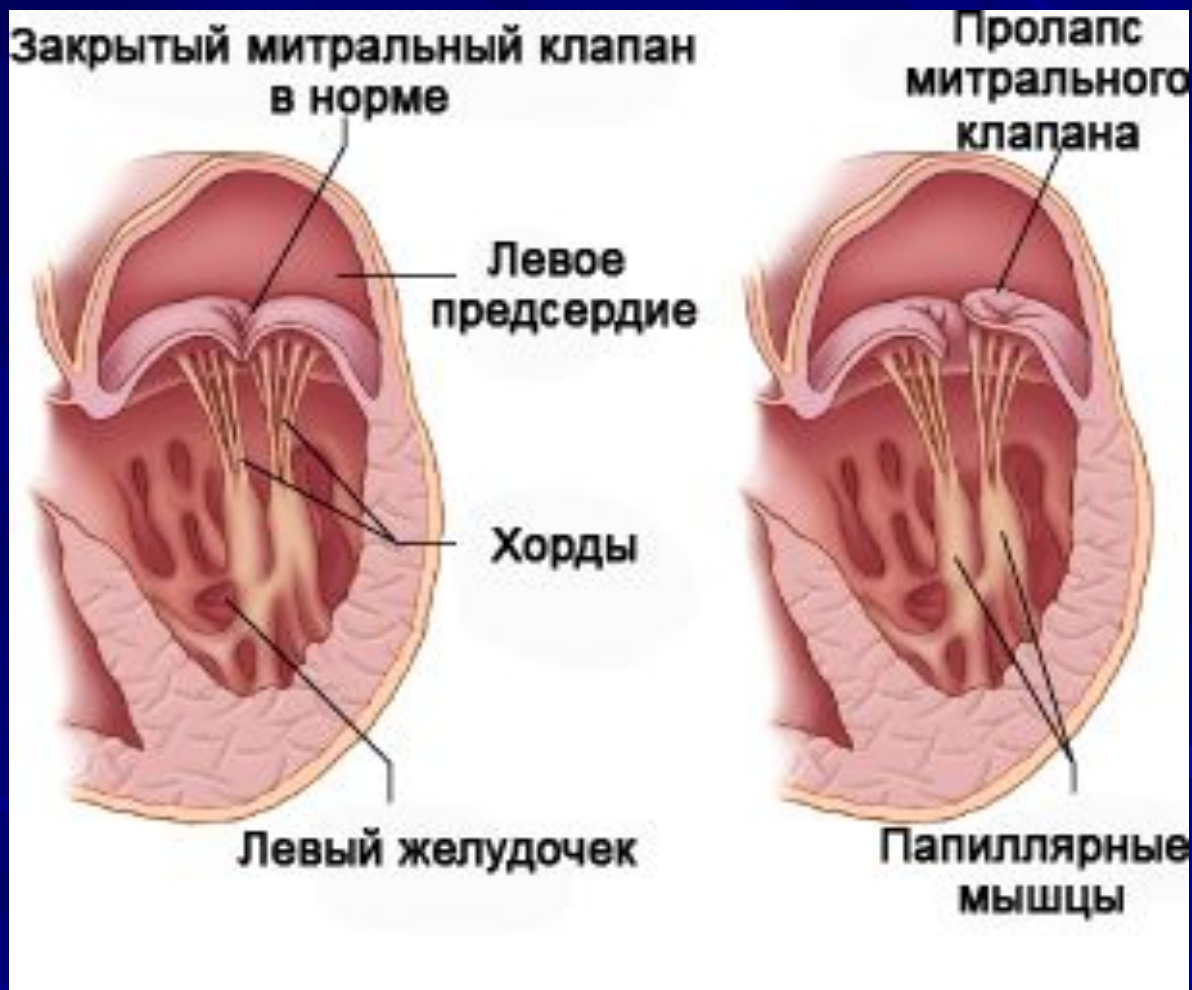

a



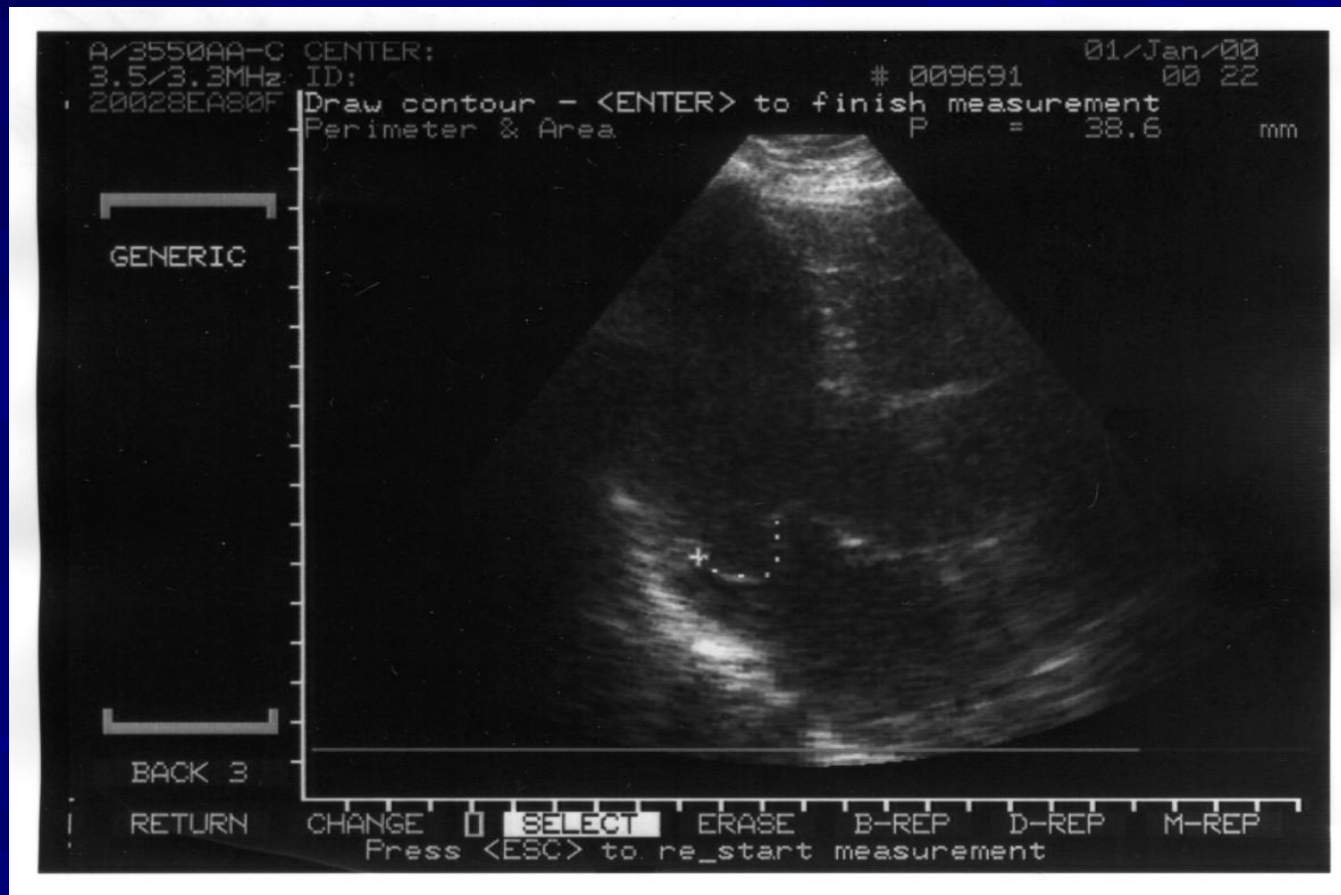
б

# Пролапс митрального клапана





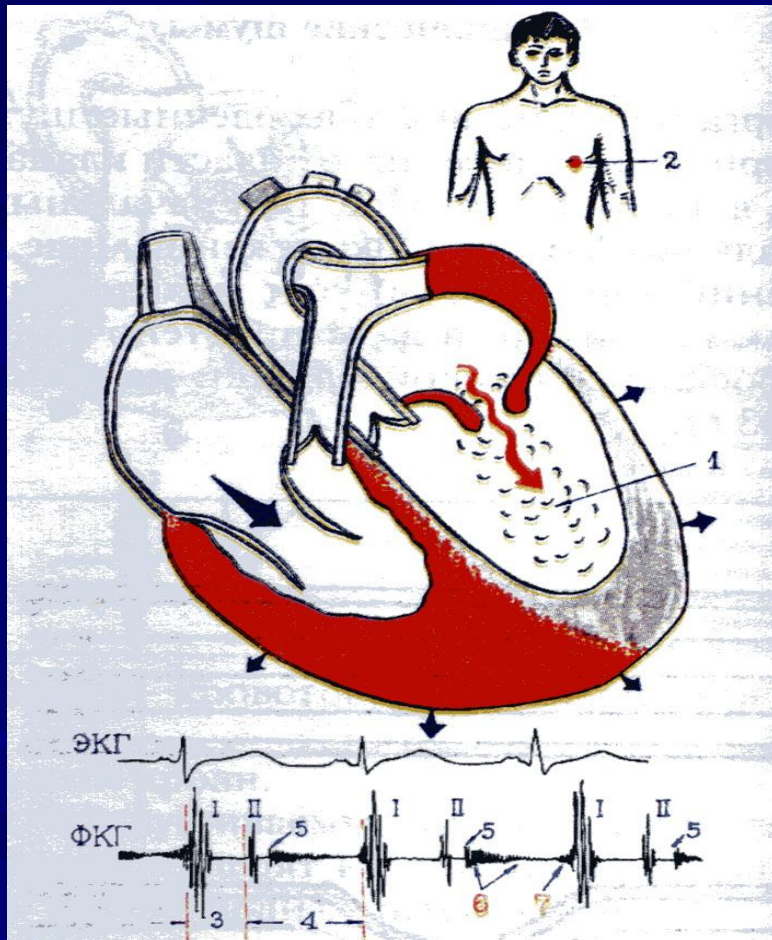
# Эхокг в диагностике пролапса митрального клапана



# Митральный стеноз

- Самая частая и практически единственная причина – ревматизм: Сущность порока: воспалительный процесс приводит к сращиванию створок двустворчатого клапана между собой, митральный клапан приобретает форму воронки или «рыбьего рта».

# Патогенез изменений при митральном стенозе (ЭТАПЫ ПОРОКА)



- Затруднение опорожнения ЛП
- Гипертрофия ЛП, а затем его дилатация
- Застой в легочных венах, артериях, альвеолах – возникновение приступов сердечной астмы
- Рефлекс Китаева и развитие легочной гипертензии, а затем легочного фиброза
- Гипертрофия правого желудочка, затем его дилатация
- Относительная недостаточность трехстворчатого клапана и правожелудочковая недостаточность

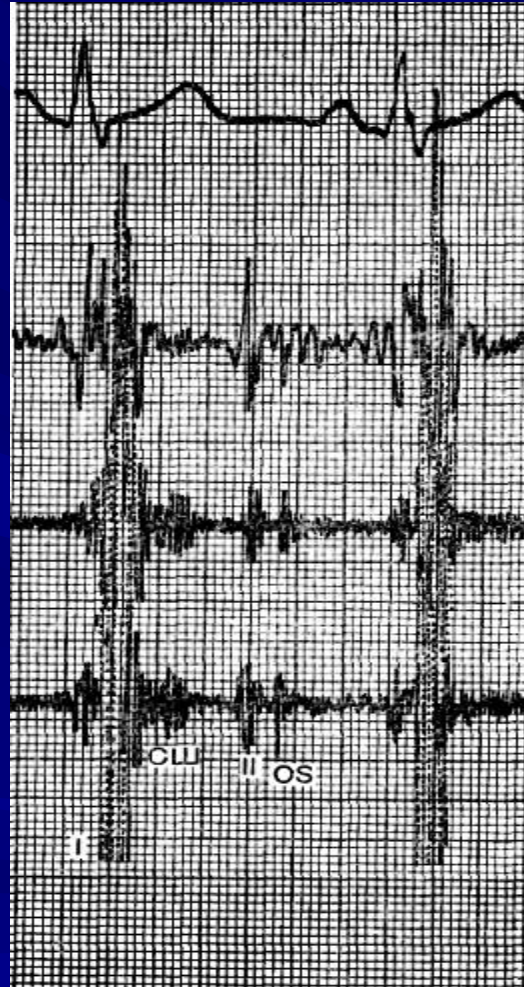
# 3 стадии в течении митрального стеноза

- 1 период - компенсация клапанного дефекта левым предсердием. В этом случае жалоб нет и порок выявляется случайно (при аускультации)
- При аускультации выявляются прямые (клапанные) признаки порока, нет нарушений в малом круге кровообращения.
- **2 период** – легочная гипертензия и гиперфункция правого желудочка. В это время появляются жалобы на одышку и сердцебиение. При значительной физической нагрузке и при провоцирующих факторах появляются приступы одышки, кровохарканье и даже отек легких. **Имеются все как прямые, так и косвенные признаки порока.** Это классический, рассматриваемый в учебниках период порока.
- **3 период** – период правожелудочковой недостаточности с застойными явлениями в большом круге кровообращения. Жалобы на одышку, кровохарканье, кашель уменьшаются, но появляются жалобы, связанные с застоем в большом круге кровообращения: тяжесть и тупые боли в правом подреберье, отеки, олигурия, асцит. Если появляется относительная недостаточность трехстворчатого клапана, то появляется и расширение границы сердца вправо, набухание и пульсация шейных вен, положительный венный пульс.

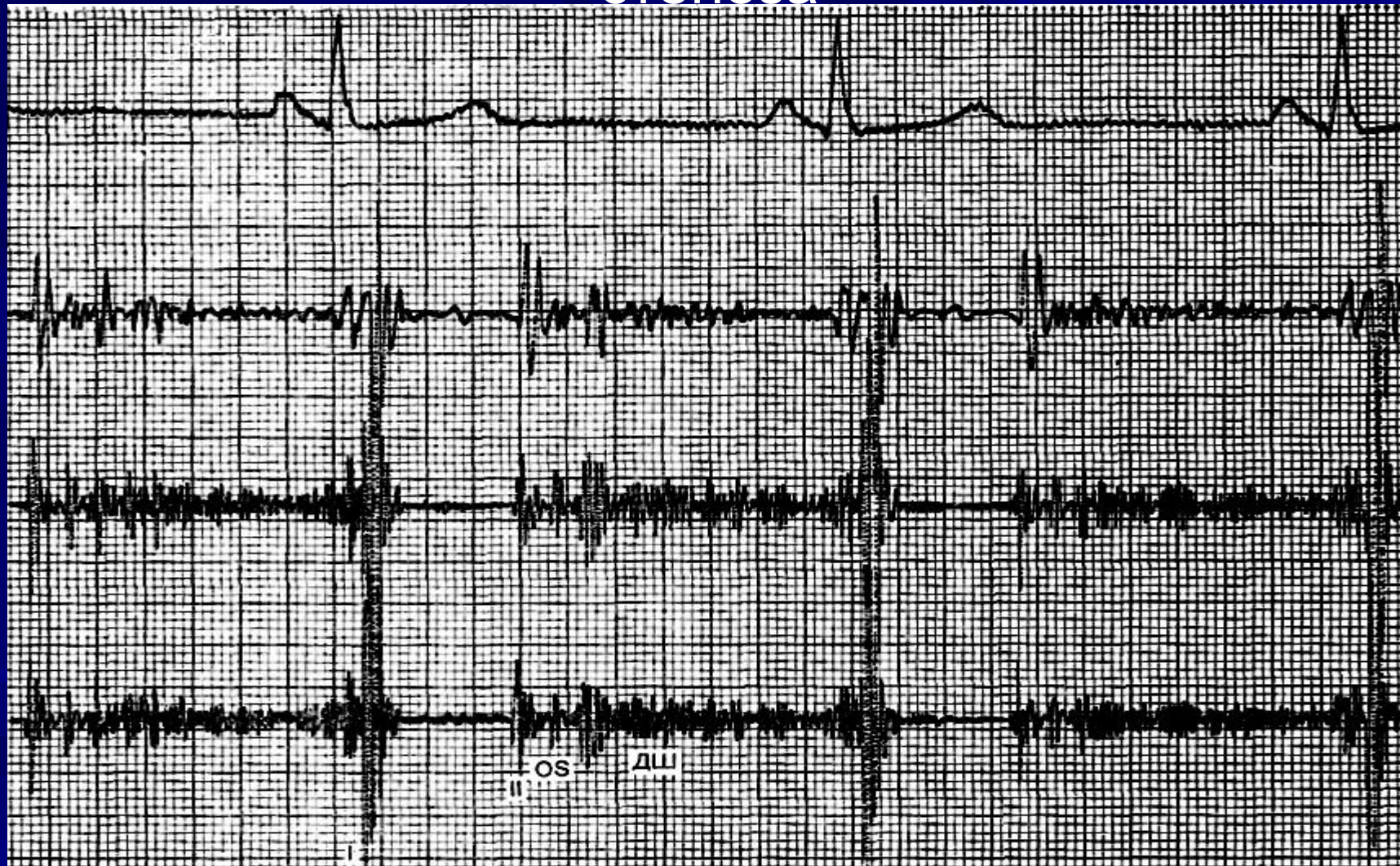## Аускультативные признаки митрального стеноза

- I тон на верхушке усилен (хлопающий)
- На верхушке выслушивается ТОМК через 0,08-0,11 сек от 2 тона, чем короче интервал, тем выраженнее стеноз.
- Ритм перепела (трехчленная мелодия) – спать по-ра (1 тон, 2 тон и ТОМК)
- Акцент II тона на легочной артерии часто в сочетании с его расщеплением
- Диастолический шум сразу за тоном открытия – (протодиастолический), выслушивается на верхушке назкоамплитудный, убывающего характера с пресистолическим усилением

# Аускультативные признаки митрального стеноза



# Аускультативные (ФКГ) признаки митрального стеноза



# Клиника второго периода митрального стеноза

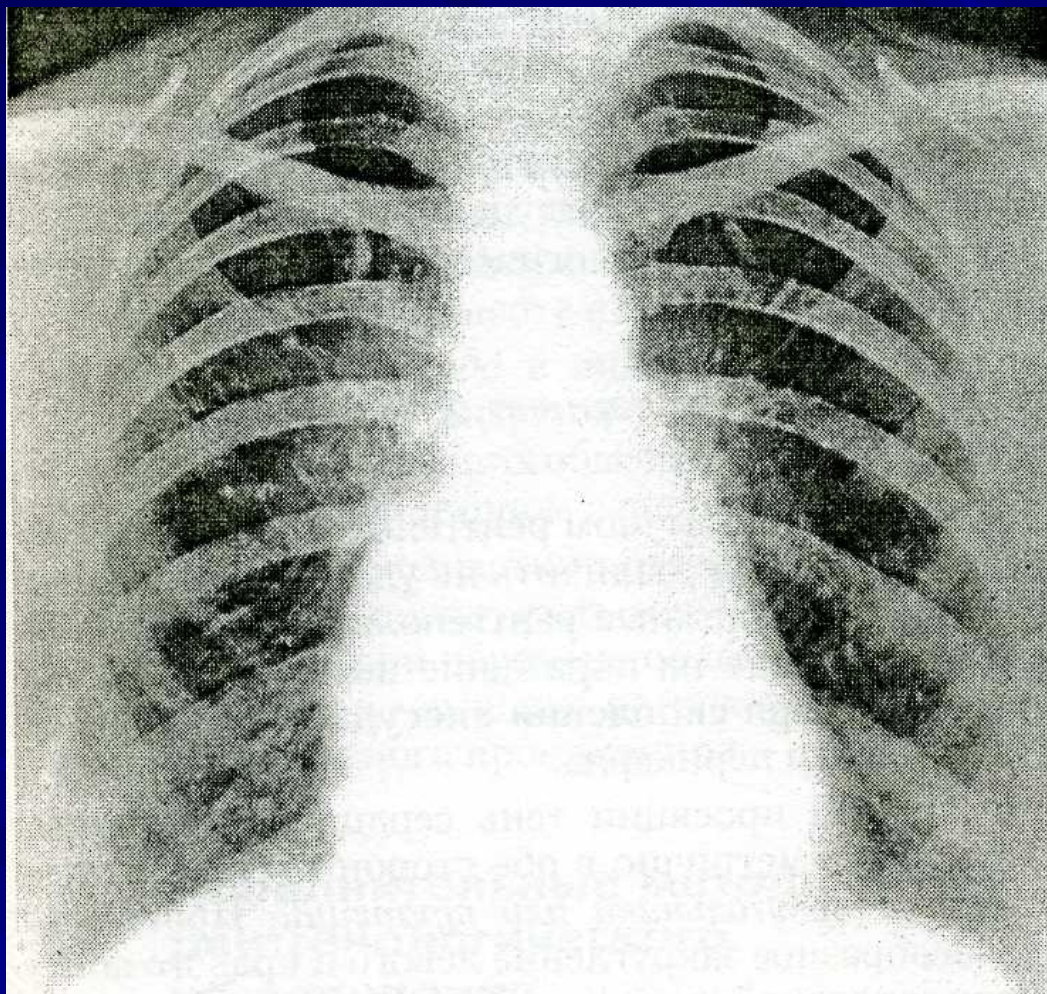
- Жалобы: приступы одышки или удушья (при физической нагрузке, при стрессовых ситуациях), постоянная одышка
- Кашель (сухой или с выделением небольшого количества светлой мокроты)
- Слабость, повышенная утомляемость
- Сердцебиение
- Боли в области сердца ноющего или колющего характера – их механизм:  
растяжение левого предсердия, растяжение легочной артерии, коронарная недостаточность правого желудочка



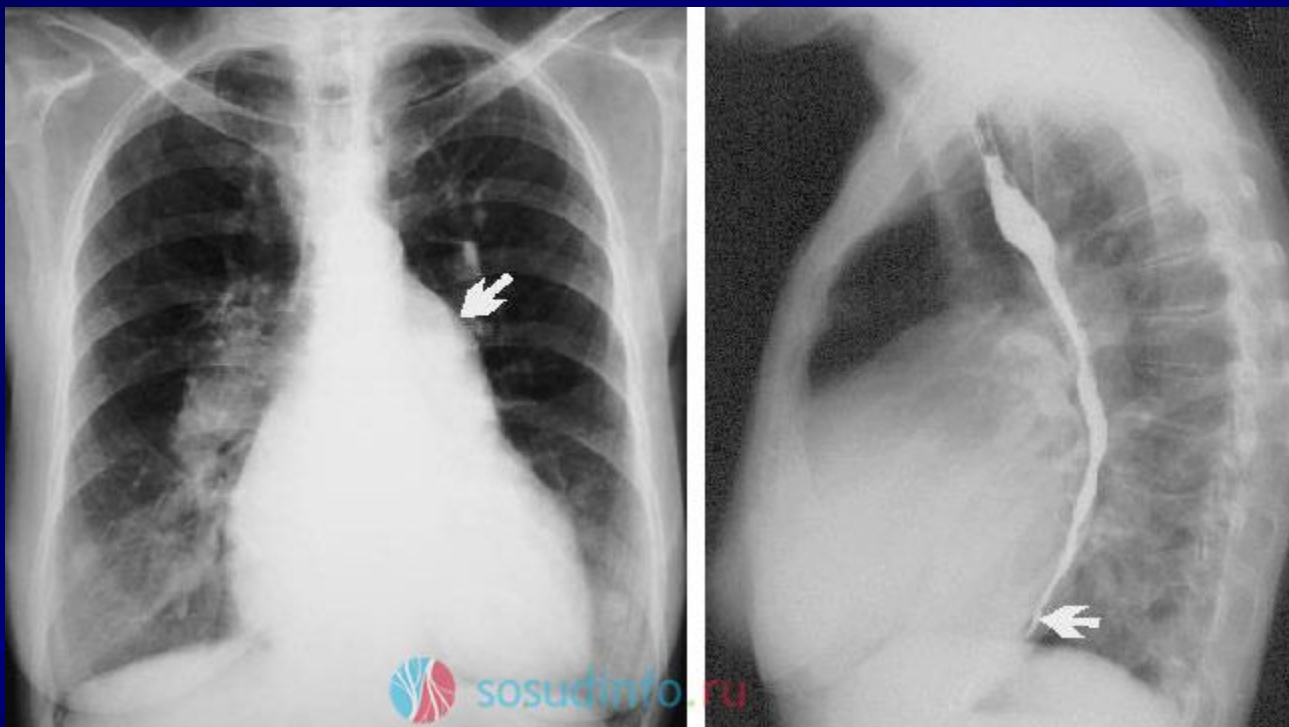
# КОСВЕННЫЕ ПРИЗНАКИ ПОРОКА:

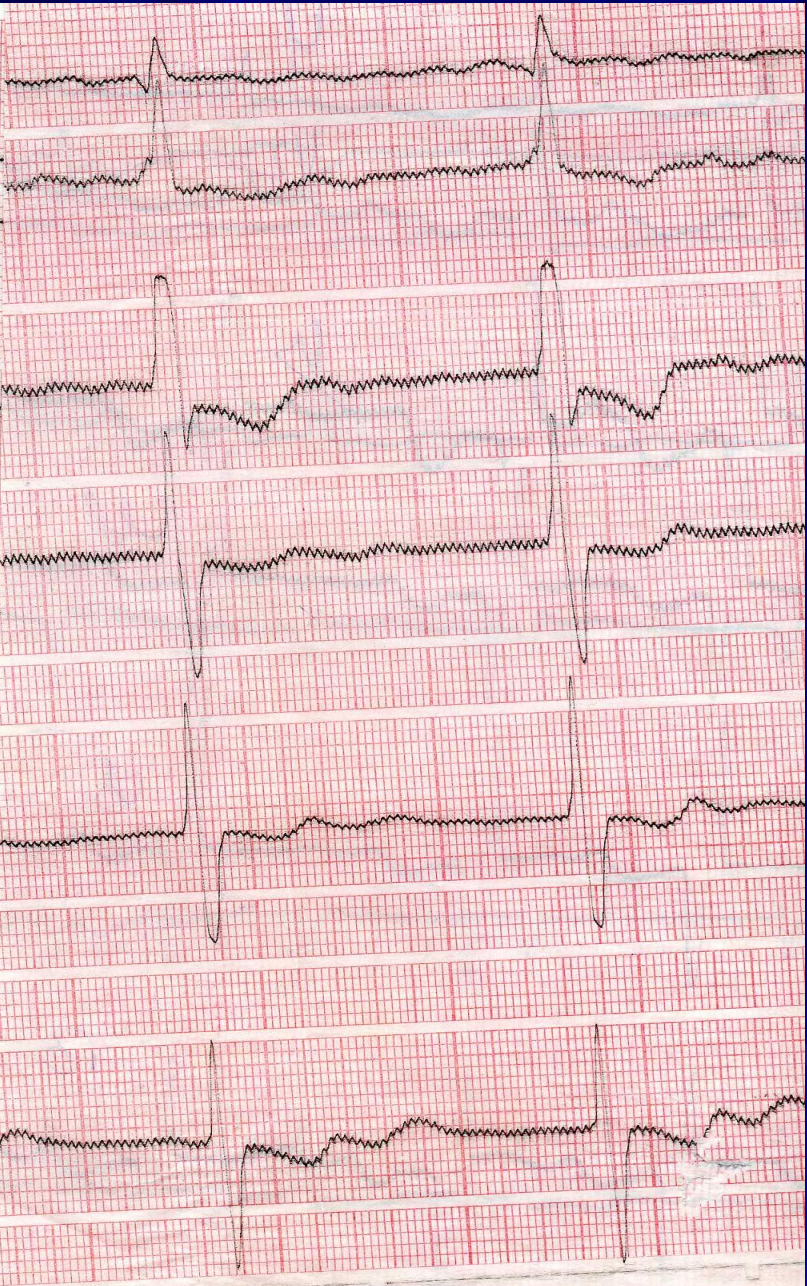
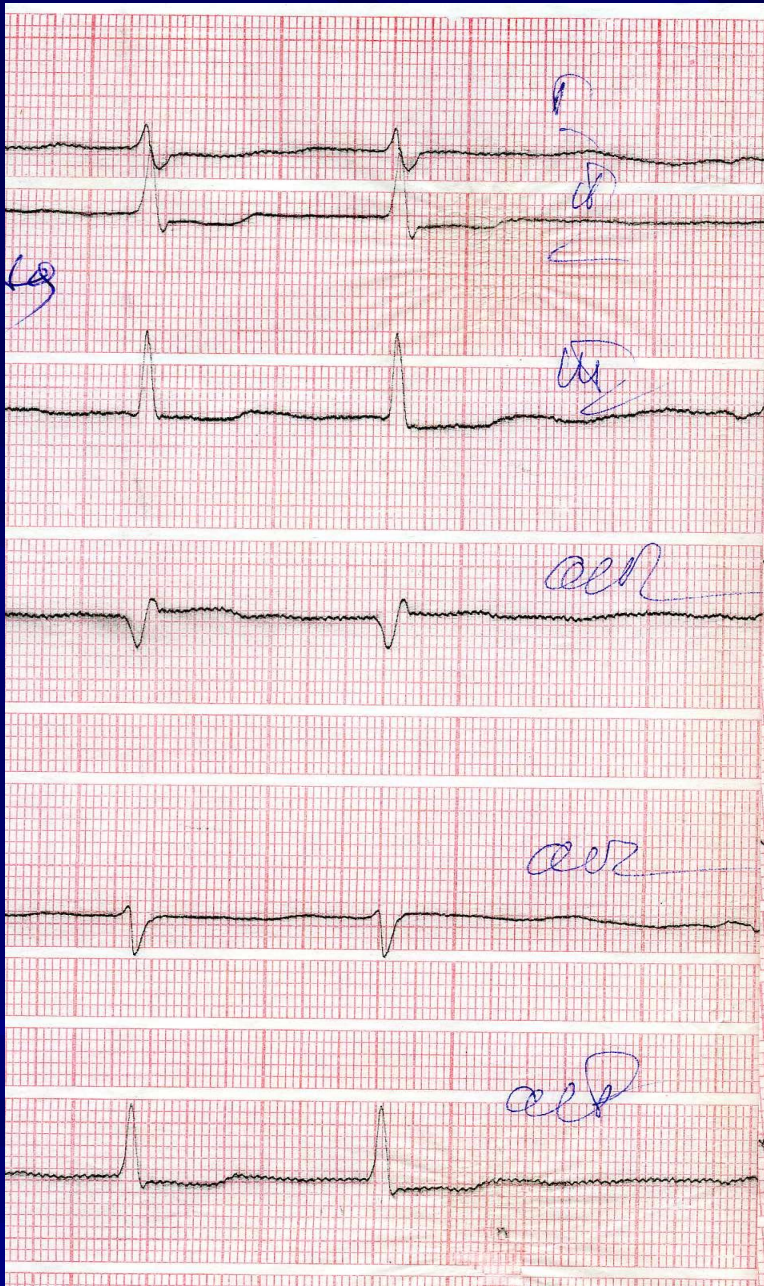
- Осмотр: *facies mitralis*: бледная кожа и румянец щек с цианотичным оттенком, цианоз губ и кончика носа (при физической нагрузке усиление цианоза)
- Осмотр: сердечный горб, сердечный толчок, эпигастральная пульсация
- Пальпация: сердечный толчок, эпигастральная пульсация, кошачье мурлыканье – низкочастотные колебания
- Отсутствие верхушечного толчка (не пальпируется)
- Перкуссия: смещение вверх верхней границы относительной тупости сердца и вправо правой границы относительной тупости
- Смещение левой границы сердца нет (если нет НМК)
- Изменения пульса (может быть *differens* – слева амплитуда пульсовой волны меньше), мерцательная аритмия
- АД – тенденция к снижению

Рентгенограмма при митральном стенозе – митральная конфигурация (сглажена талия), смещена правая граница сердца



# Дилатация левого предсердия

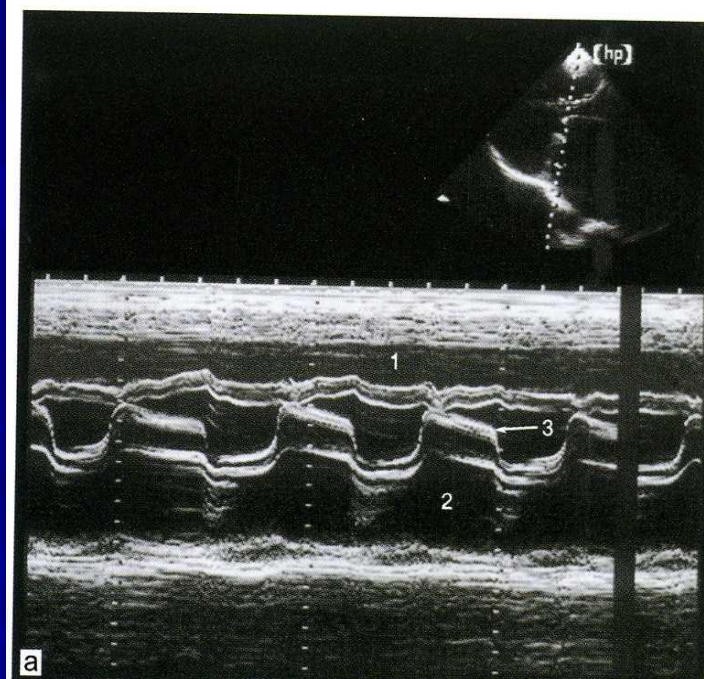
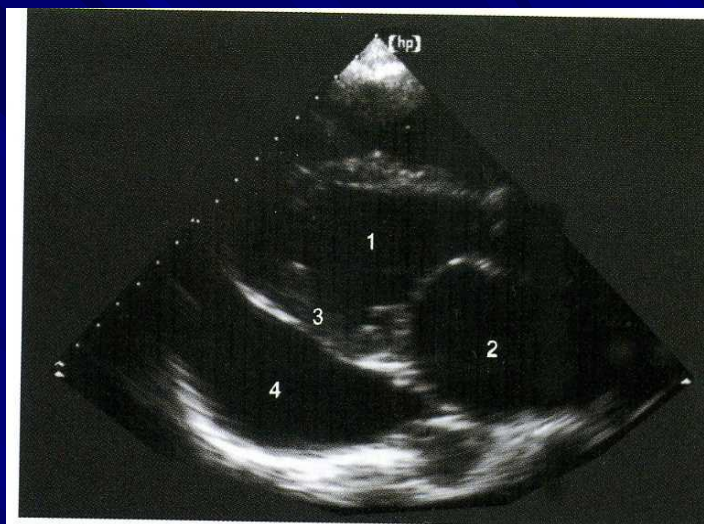




## Косвенные признаки митрального стеноза

- -одышка при нагрузке, приступы сердечной астмы
- -Увеличение левого предсердия при перкуссии, ЭКГ, рентгенографии
- - Увеличение правого желудочка: сердечный толчок, смещение правой границы относительной тупости, ЭКГ признаки ГПЖ и ПП,
- - правожелудочковая недостаточность

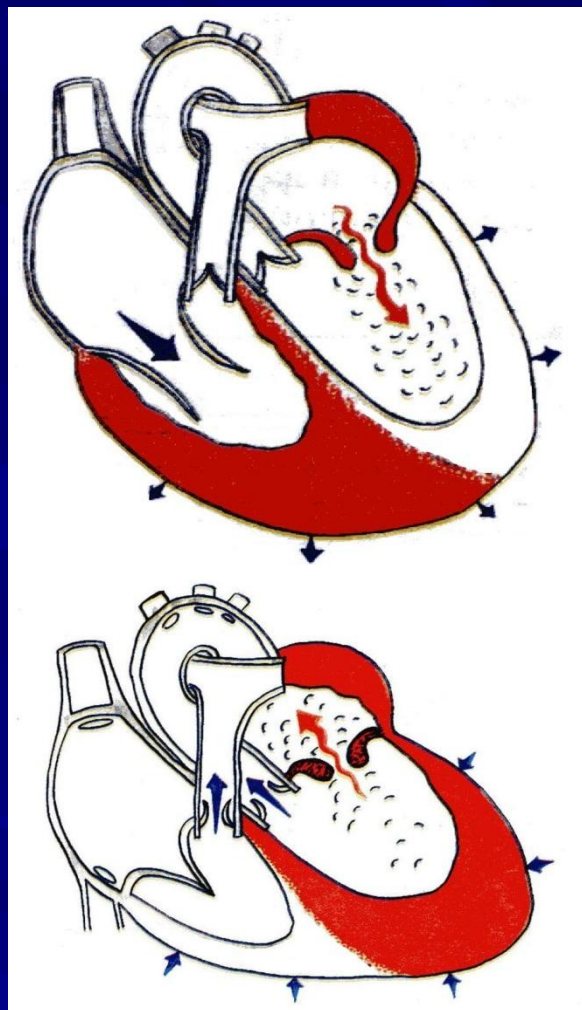
- **Эхокг в диагностике митрального стеноза**
- Диаметр а-в отверстия
- Норма 4-6 см<sup>2</sup>
- Нарушения гемодинамики возникают, если площадь а-в отверстия менее 1,5 см<sup>2</sup>
- Феномен «рыбьего рта»
- Увеличение размера ЛП более 40 мм
- Увеличение размера ПЖ более 28 мм (в М режиме) или в других режимах



# Принципы лечения:

- оперативное лечение, так как ничем другим расширить а-в отверстие нельзя
- В случае консервативного лечения: замедление ЧСС, чтобы увеличить диастолу и, таким образом, способствовать опорожнению левого предсердия

# Сочетанный митральный порок





# Аортальный стеноз

- 1. клапанные стенозы – сращение между собой створок клапана (часто в их створках откладывается кальций);
- 2. подклапанный (врожденный);
- 3. субаортальный стеноз – гипертрофическая кардиомиопатия;
- Относительный стеноз – аортальные клапаны не изменены, а восходящая часть аорты резко расширена (при АГ или атеросклерозе аорты)

# Этиология аортального стеноза

- 1. ревматизм,
- 2. септический эндокардит;
- 3. атеросклероз

# Патогенез симптомов

- Если площадь отверстия аорты менее 50% от нормы, то только тогда создаются препятствие для изгнания крови (диаметр аортального отверстия в норме 2 см),
- При уменьшении площади на 75% уменьшается ударный объем;
- Компенсаторные механизмы:
- Удлинение систолы желудочков
- Увеличение давления в полости желудочка
- Развитие гипертрофии левого желудочка (без его дилатации). Порок длительное время компенсируется.
- НО при физической нагрузке не происходит существенного увеличения минутного объема!

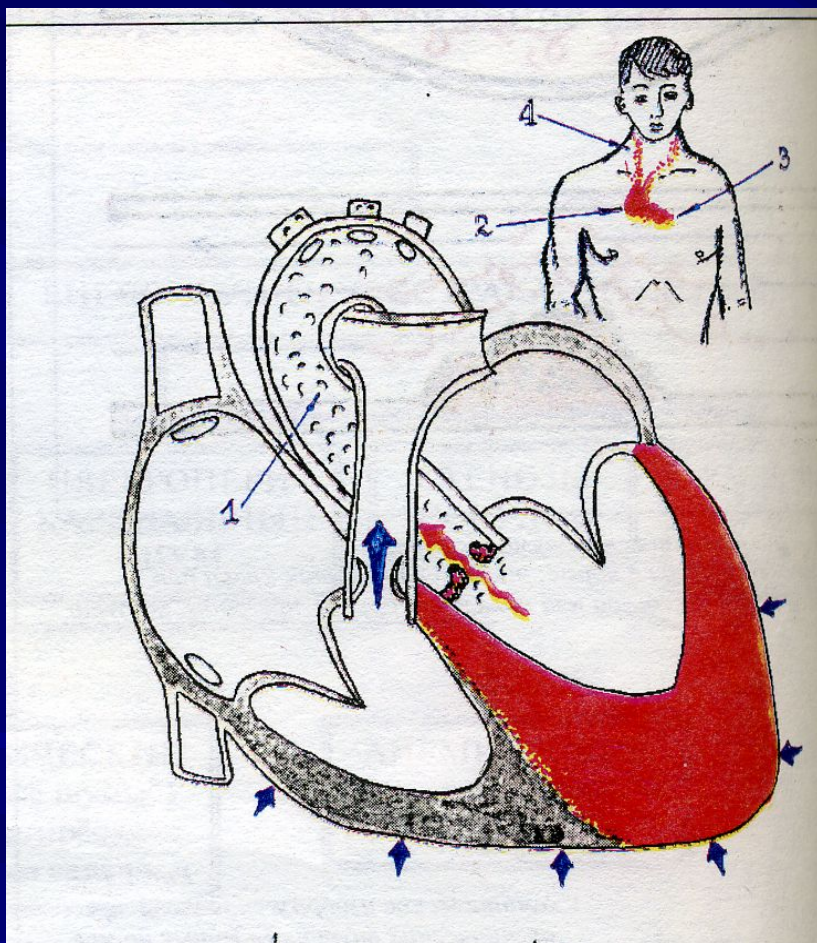
# КЛИНИКА

- Жалобы:
- длительное время отсутствуют
- Головокружения, обмороки
- Сжимающие боли за грудиной при нагрузке (типа стенокардии)
- Характерно сочетание головокружений и сжимающих болей
- При компенсации порока одышки нет

# Объективные данные

- Осмотр: бледность кожных покровов
- Пульс: брадикардия, пульс медленный, малый
- Пальпация области сердца: в периоде компенсации верхушечный толчок ограничен, усилен и немного смещен влево,
- Перкуссия: в стадию компенсации – границы сердца почти не смещены,

# Аортальный стеноз



- Выраженная ГЛЖ при отсутствии дилатации ЛЖ
- Левая граница смещена немного (до срединноключичной)
- Верхушечный толчок усилен, ограничен (неразлитой) и немного смещен влево

## Объективные данные

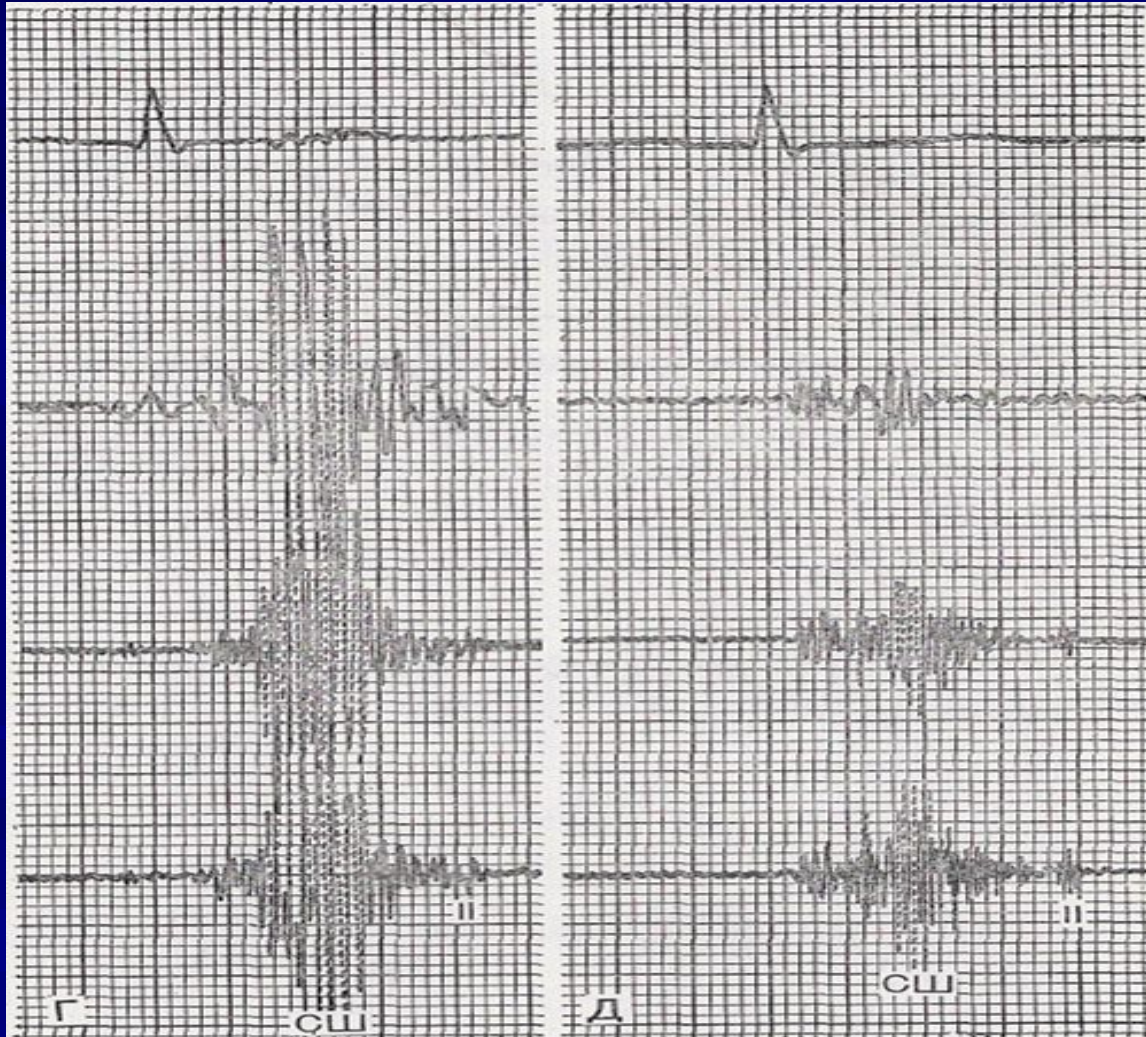
- АД: снижение систолического АД
- Постстенотическое расширение начального отдела аорты (расширение сосудистого пучка)

## Аускультация прямые признаки: изменение тонов и наличие шумов

- 1 тон на верхушке сохранен или ослаблен
- 2 тон на аорте часто ослаблен (створки не могут совершать колебания)
- грубый систолический шум с эпицентром на аорте и в точке Боткина,
- шум проводится в яремную и правую надключичную область, сонные артерии, занимает всю систолу и имеет форму ромба



# ФКГ при аортальном стенозе (2 м/р справа)



## Дополнительные методы исследования

- ЭКГ: гипертрофия левого желудочка часто с его систолической перегрузкой: смещение S-T вниз в отведении 1, avL, V5-6.
- ЭХОКГ:
- основной признак: величина систолического расхождения створок аортального клапана: норма – более 18 мм, выраженный стеноз – 8 мм и менее, умеренный 8 -12 мм.,
- ускорение кровотока через аортальный клапан  
увеличение скорости кровотока
- выраженная гипертрофия стенок левого желудочка без увеличения его полости,
- постстенотическое расширение аорты, корня  
кальциноз створок аортального клапана

# Аортальная недостаточность

- Клапанная: сморщивание и укорочение створок аортального клапана часто с отложением солей;
- Относительная: изменения клапанного аппарата отсутствуют, но вследствие значительного расширения аортального отверстия (как правило при расширении восходящего отдела аорты) в период диастолы створки аортального клапана полностью не герметизируют аорту от левого желудочка.

# ЭТИОЛОГИЯ

- Ревматизм (80%)
- Затяжной септический эндокардит
- Сифилис
- Диффузные заболевания соединительной ткани

# Патогенез симптомов

- Основа – **обратный ток крови из аорты в левый желудочек во время диастолы**
- Объем возвращающейся крови зависит от площади незакрытой части аортального отверстия, разницы давления аорта-левый желудочек и длительности диастолы (от 5 до 50% ударного объема может возвращаться)
- Следовательно, систолический объем должен быть увеличен на такие же значения (систолический выброс может составлять до 200 мл, при норме 70-80 мл)
- Умеренная ГЛЖ (так как препятствия нет), но выраженная дилатация ЛЖ – как проявление компенсации.

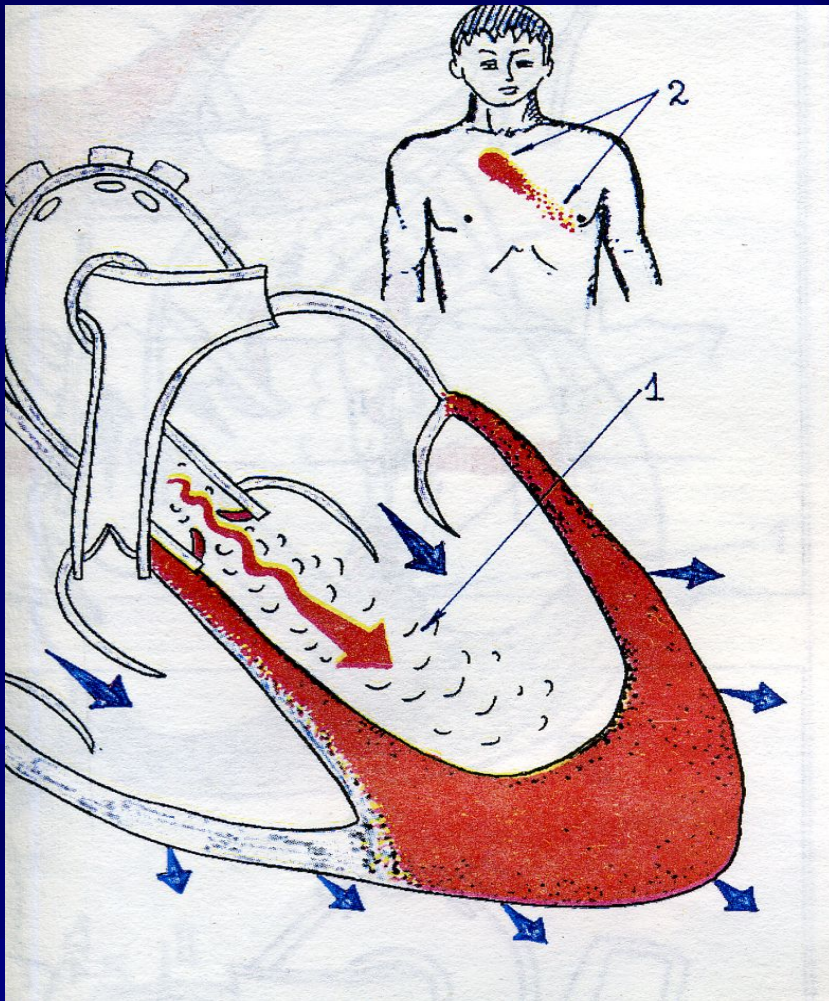
## Клиническая картина: жалобы и осмотр

- Жалобы: усиленная пульсация сонных артерий, сердцебиение (усиленные толчки), боли стенокардитического характера, головокружения, склонность к обморокам
- Осмотр: симптом Мюссе, «пляска каротид», пульсация в яремной ямке
- Пульсация в яремной ямке

# Объективные данные

- пульс: высокий и скорый (т.к. систолическое АД повышено, а диастолическое снижено)
- Верхушечный толчок: усилен, разлитой, смещен в 6 межреберье и влево к передней аксиллярной линии, при резкой дилатации – к средней аксиллярной линии.
- Перкуссия: левая граница относительной тупости значительно смещена влево.
- Расширение тупости сосудистого пучка

# Пальпация и перкуссия при НАК



- Резкое расширение ЛЖ (дилатация и гипертрофия)
- Верхушечный толчок разлитой, усилен, «приподымающийся» смещен влево и вниз
- Левая граница относительной тупости смещена влево (левее левой срединно-ключичной линии)



# Объективные данные

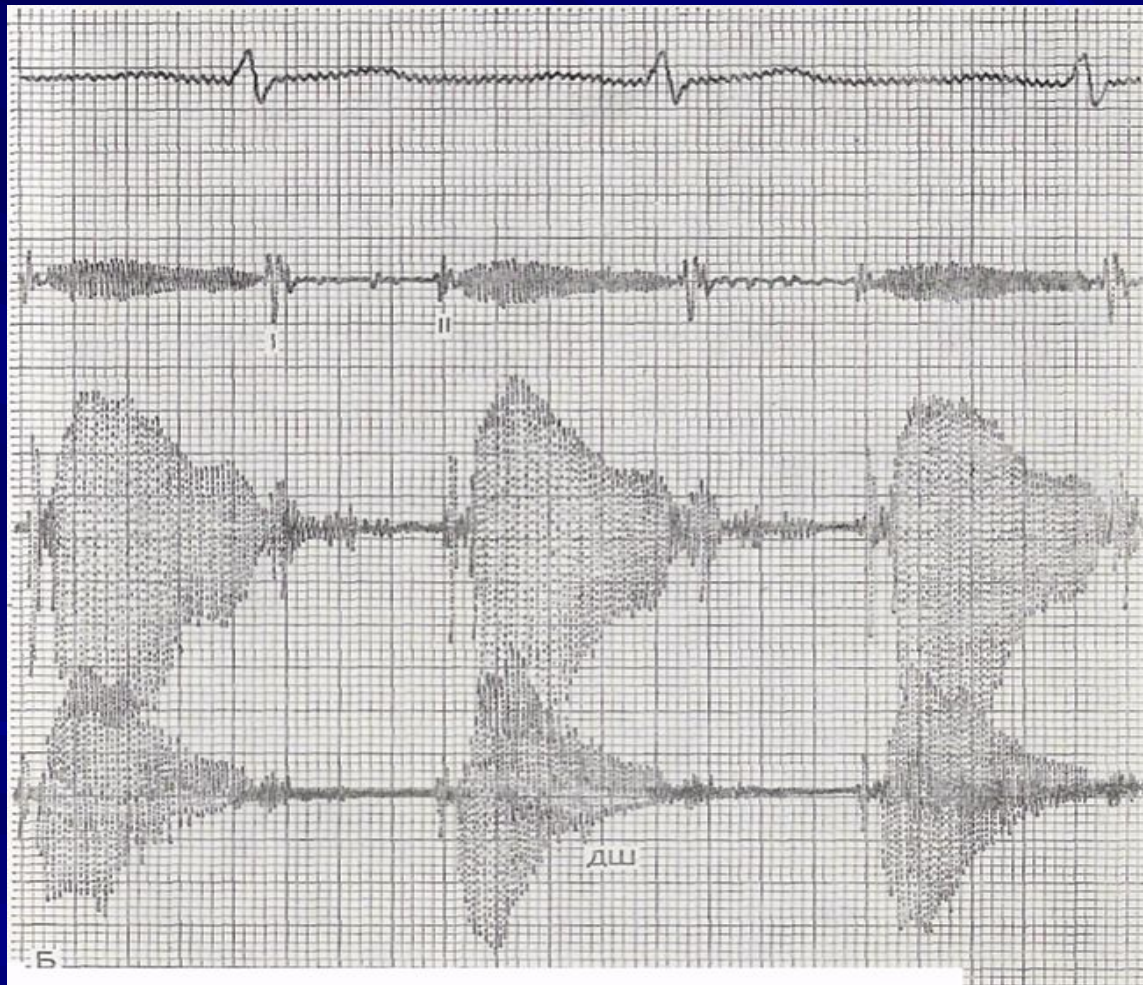
- ХАРАКТЕРНО:
- Систолическое АД повышено, диастолическое снижено, пульсовое АД повышено.

# Аускультация сердца:

## прямые признаки порока

- 1 тон на верхушке ослаблен вследствие отсутствия периода замкнутых клапанов,
- 2 тон на аорте (2 точка) ослаблен вследствие сморщивания створок аортального клапана,
- Диастолический шум выслушивается на аорте, но лучше в точке Боткина-Эрба (5 точка),
- возникает сразу после 2 тона, убывающего характера, мягкий, дующий характер, длительность зависит от выраженности порока
- выслушивать т. Боткина: пациенту наклониться вперед -

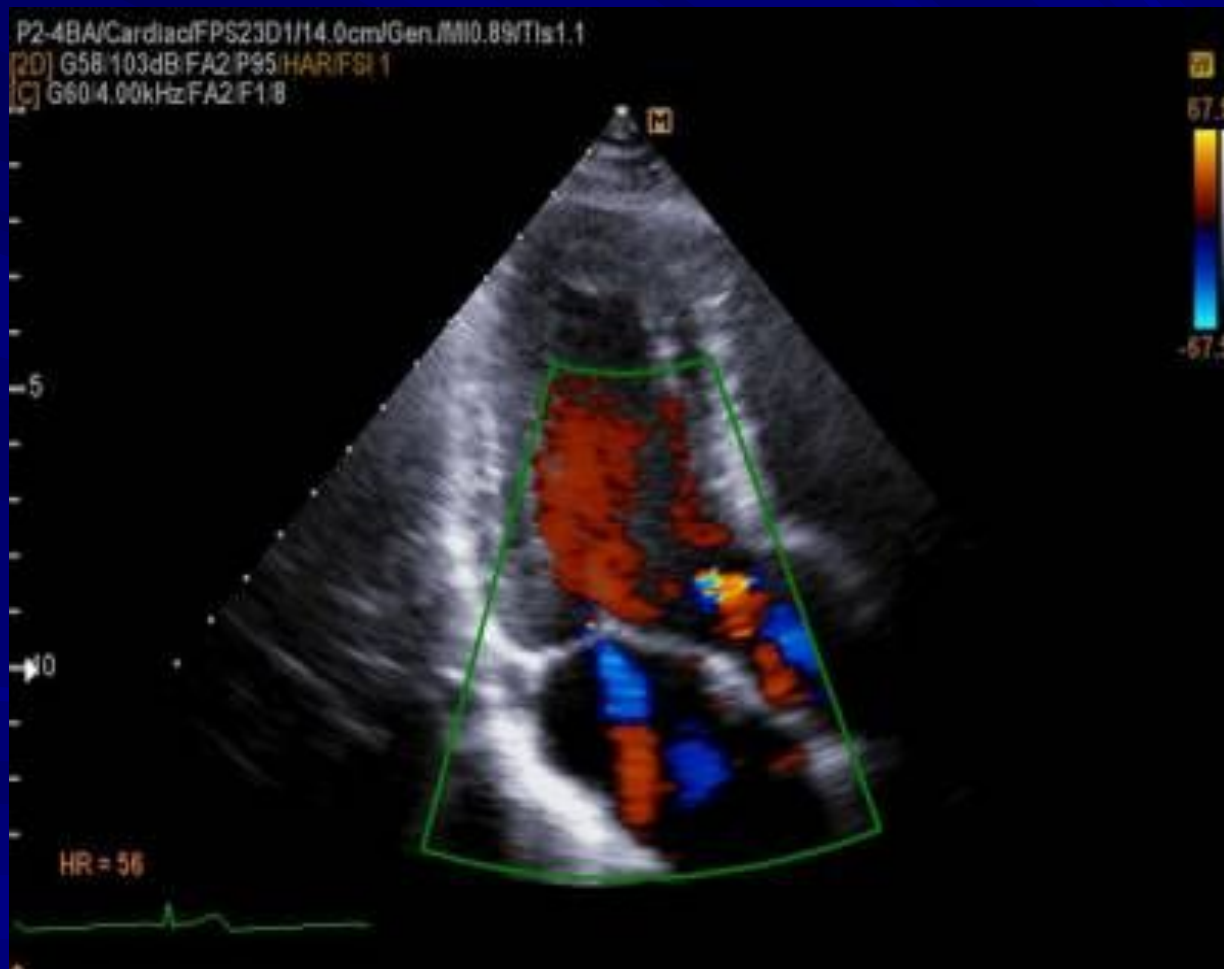# ФКГ при аортальной недостаточности (2 точка)



# Дополнительные исследования

- Рентгенограмма: резкое расширение левого желудочка, талия сердца выражена, аорта развернута, амплитуда пульсации ее увеличена (сидячая утка, сапог).
- ЭКГ: гипертрофия левого желудочка, но без его систолической перегрузки.
- ЭХОКГ:
  - основной признак: значительное расширение полости левого желудочка без значительного увеличения толщины стенок.
  - диастолическая аортальная регургитация в доплеровском режиме.

# ЭХОкг при аортальной недостаточности



# Принципы лечения

- Симптоматическое лечение
- Профилактика прогрессирования порока и основного заболевания
- Хирургическое лечение: замена клапана

Недостаточность трикуспидального клапана – неполное закрытие створок трехстворчатого клапана во время систолы правого желудочка

- Чаще всего встречается относительная недостаточность трикуспидального клапана при значительном расширении полости правого желудочка (при пороках или сердечной недостаточности)

# Физикальные признаки НТК

- Перкуссия
- Смещение правой границы относительной тупости вправо, а часто и левой – влево (если ПЖ очень дилатирован)
- Аускультация в 4 точке
- 1 тон в 4 точке ослаблен, систолический шум на основании мечевидного отростка, усиливающийся при вдохе - симптом Риверо-Корвалло, акцента 2 тона на легочной артерии, т.к. как правило, есть легочная гипертензия.



- Конец лекции 2016