

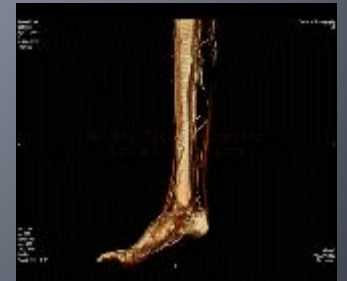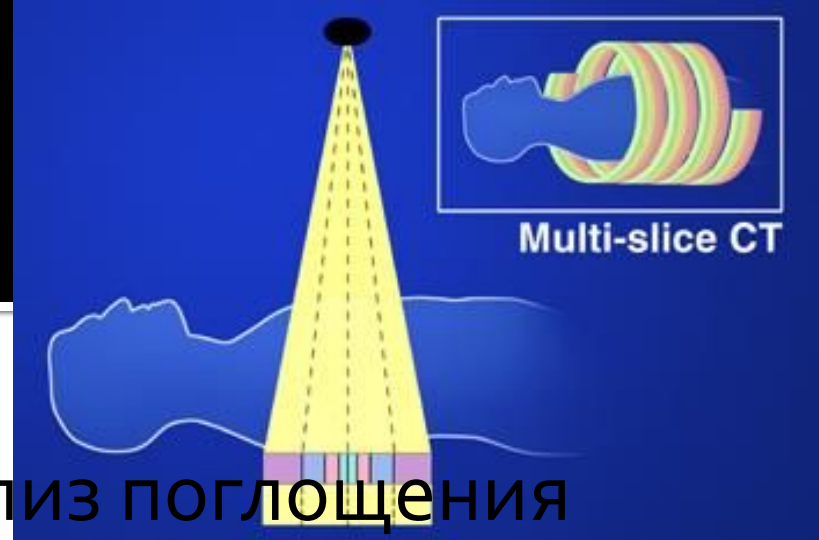
# ЦЕНТР ТОМОГРАФИИ

УКРАИНСКИЙ НАУЧНО-ИССЛЕДОВАТЕЛЬСКИЙ ИНСТИТУТ  
МЕДИКО-СОЦИАЛЬНЫХ ПРОБЛЕМ ИНВАЛИДНОСТИ

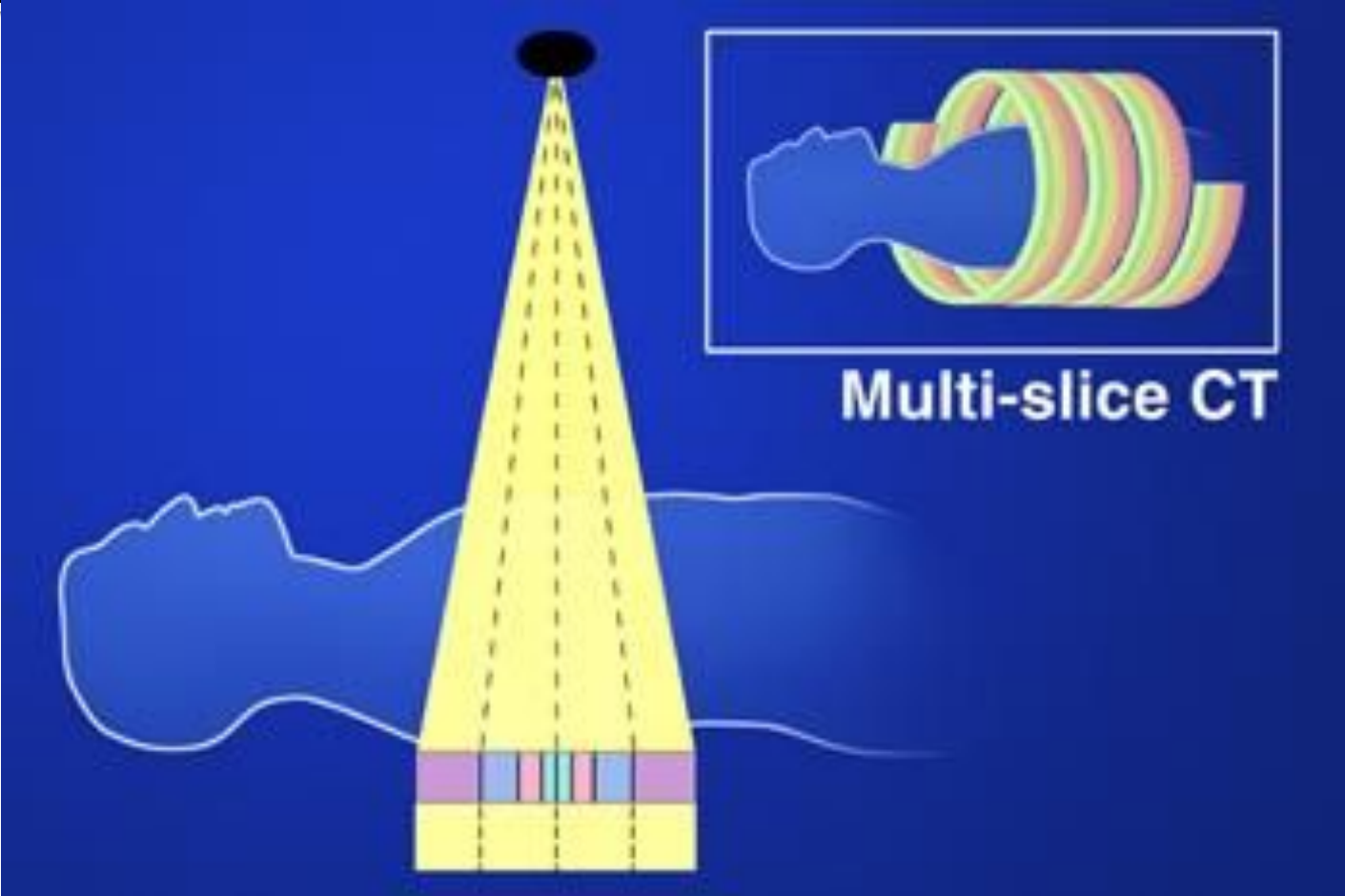
Днепропетровск

## КТ. Методики трёхмерной визуализации





- В основе КТ лежит анализ поглощения рентгеновского излучения различными тканями.
- Рентгеновская трубка вращается в вокруг тела пациента, а тонкий пучок излучения, проходя через исследуемый слой, ослабляется в разной степени для каждой точки и регистрируется блоком детекторов.



- Днепропетровск давно нуждается в доступном и качественном компьютерном томографе, на современном уровне (и по доступной цене) обеспечивающим оказание медицинской помощи населению города на мировом уровне диагностических стандартов

Основное подразделение **«Центра томографии»** было основано в декабре 2009 года и располагается на территории **Украинского научно-исследовательского института медико-социальных проблем инвалидности г. Днепропетровска «ДИВЕТИН»**



# Общий вид



УКРАЇНСЬКИЙ ДЕРЖАВНИЙ НДІ МЕДИКО-СОЦІАЛЬНИХ  
ПРОБЛЕМ ІНВАЛІДНОСТІ («ДІВЕТІН») Ліцензія МОЗ України

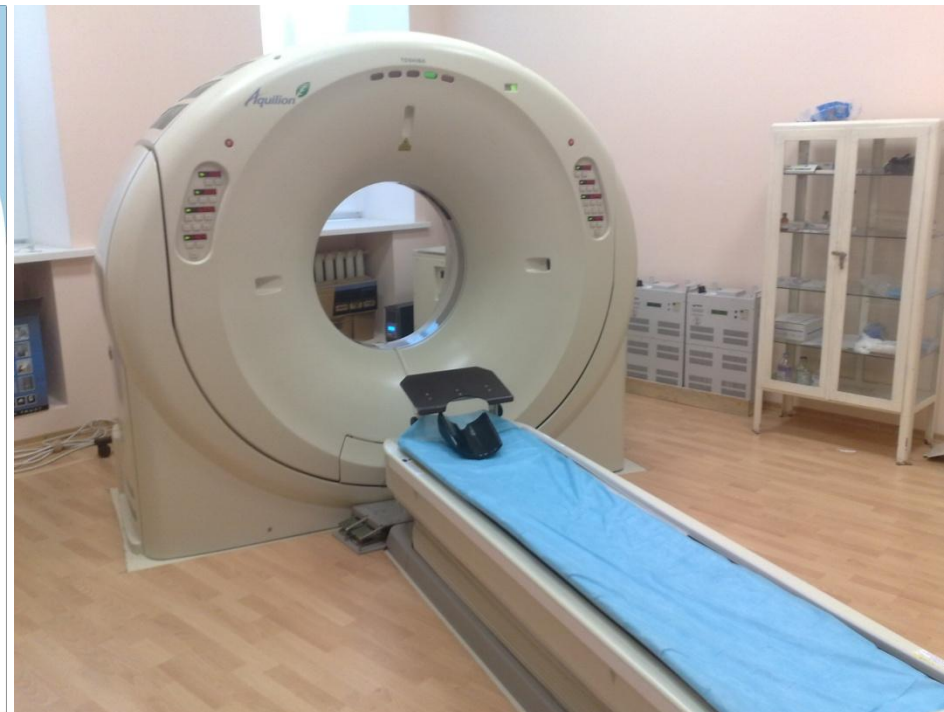## ЦЕНТР ТОМОГРАФІЇ

МУЛЬТИСПІРАЛЬНА  
КОМП'ЮТЕРНА ТОМОГРАФІЯ

СКАНЕР **Toshiba Aquilion multi**

**9:00 - 18:00** понеділок - субота  
**тел.: (056) 789-32-22, 789-33-55**

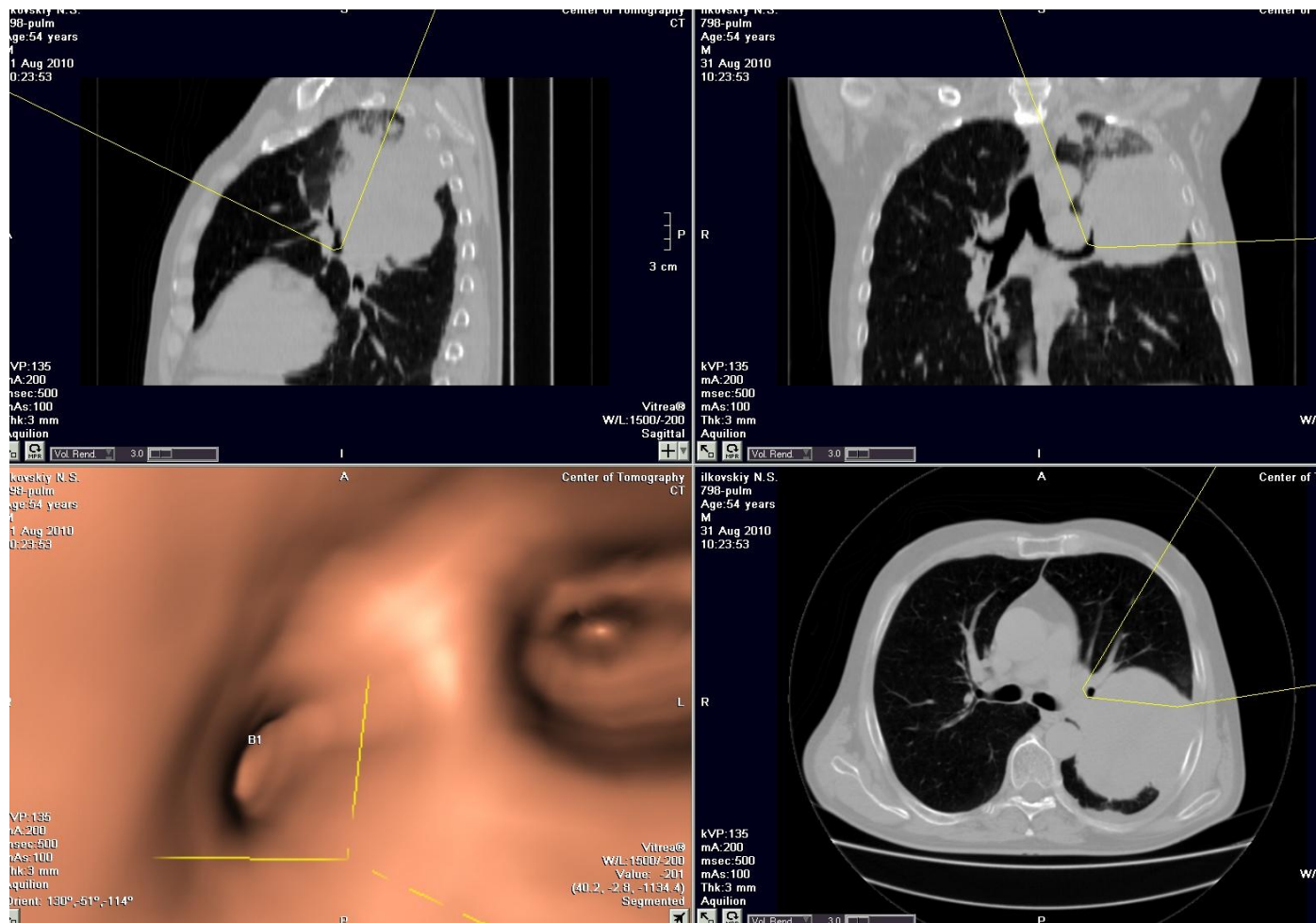
[www.tomograph.dp.ua](http://www.tomograph.dp.ua) [dnepr@tomograph.dp.ua](mailto:dnepr@tomograph.dp.ua)



# Особенности нашего центра

- Врачебные кадры с наибольшим опытом работы
- Заботливое отношение к каждому пациенту и сотрудничество с врачами
- Мультисрезовой спиральный томограф Toshiba Aquillion Multy
- Современнейшее программное обеспечение для трёхмерного моделирования и виртуальной эндоскопии

# Особенности КТ при различной патологии





# КТ в неврологии

- В настоящее время КТ является методом выбора экстренной диагностики **острых нарушений мозгового кровотока, нейротравмы.**
- Спиральная КТ позволяет за несколько секунд выявить **ишемический инсульт**, дифференцировать его от **геморрагического**, определить обратимость повреждения и **показания к тромболитической терапии.**

# КТ в неврологии

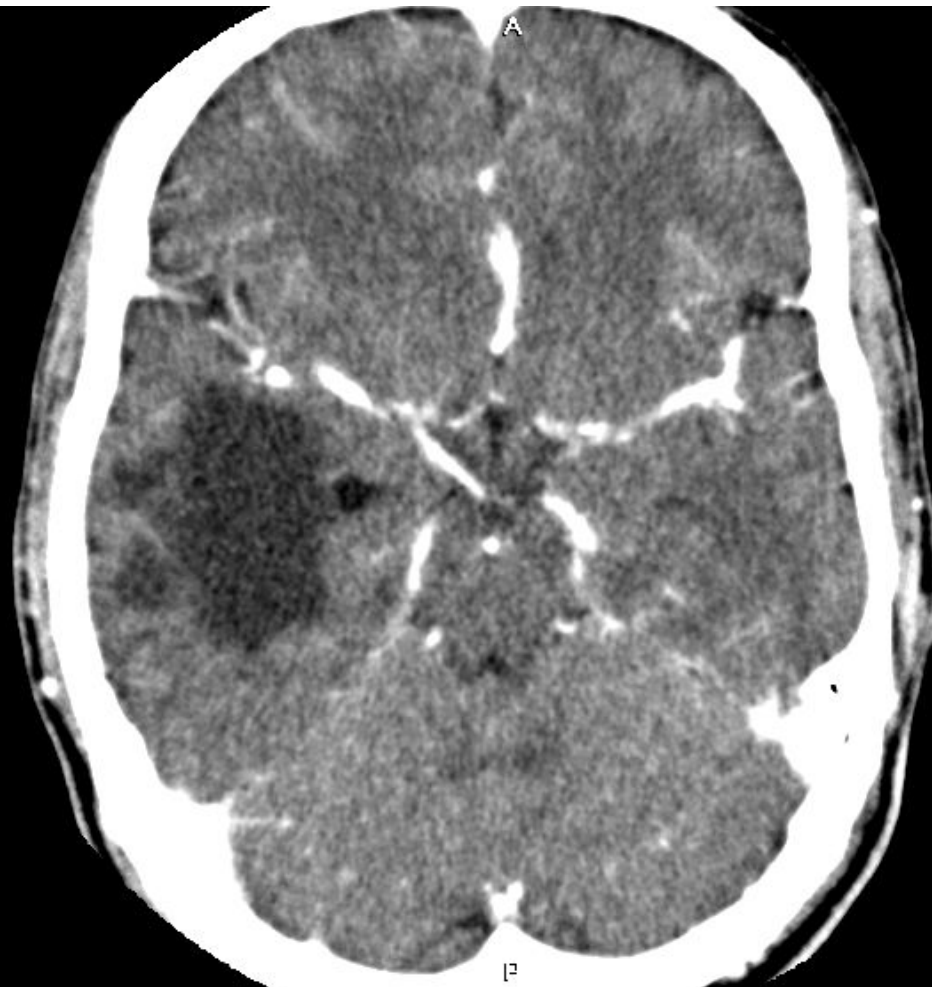- **Показания**
- ОНМК – дифференциальная диагностика геморрагического и ишемического инсульта, выявление осложнений
- Диагностика венозного тромбоза, субдуральной, эпидуральной гематомы, субарахноидального кровоизлияния
- Первичная диагностика опухоли головного мозга
- Диагностика гнойного менингита и его осложнений
- Головная боль, быстро прогрессирующая или сопровождающаяся очаговой неврологической симптоматикой или длительная (более 2-3 месяцев) головная боль, не объясняемая другими причинами.
- Черепно-мозговая травма, сопровождающаяся потерей сознания, ликвореей, очаговой неврологической симптоматикой, внутричерепной гипертензией, эпилептическим приступом, рвотой, при наличии проникающего ранения, открытого или вдавленного перелома костей черепа, симптомов перелома основания черепа.
- Диагностика селлярных опухолей (при невозможности проведения МРТ)

# КТ в неврологии

Savchuk S.V.  
506-head  
Age: 17 years  
M  
22 Jun 2010  
10:42:48

Center of Tomography  
CT

R

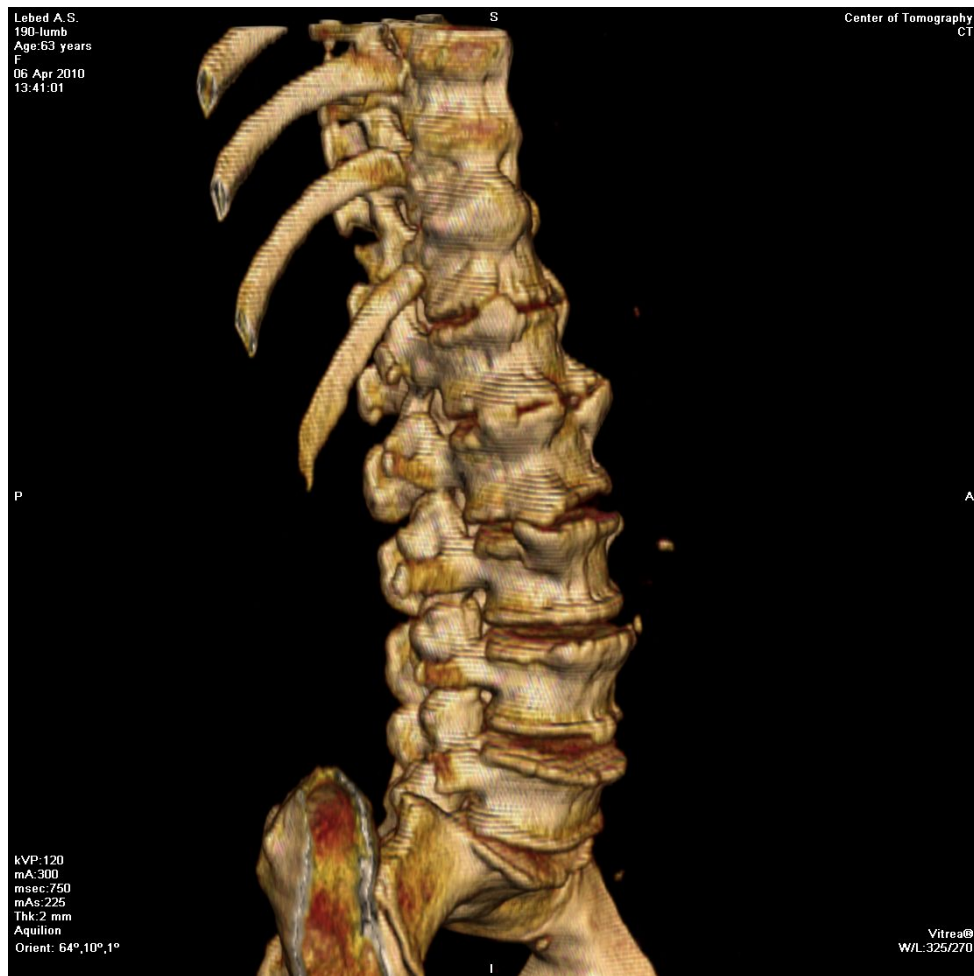

L  
2 cm

kVP: 120  
mA: 300  
msec: 750  
mAs: 225  
Thk: 3 mm  
Aquilion

Vitrea®  
W/L: 75/35  
#20 at -493.7 mm

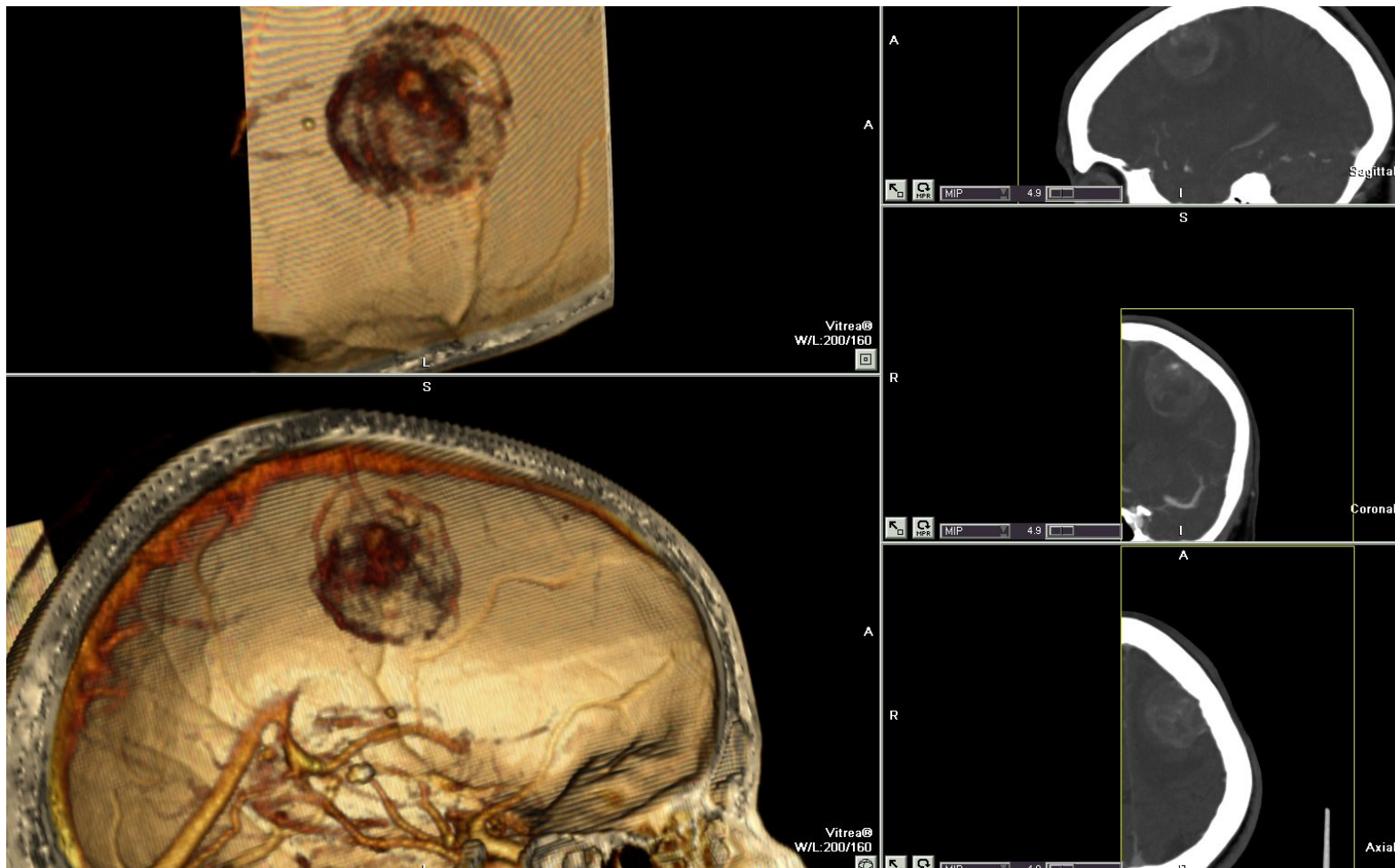
# КТ в неврологии



# КТ с внутривенным усилением

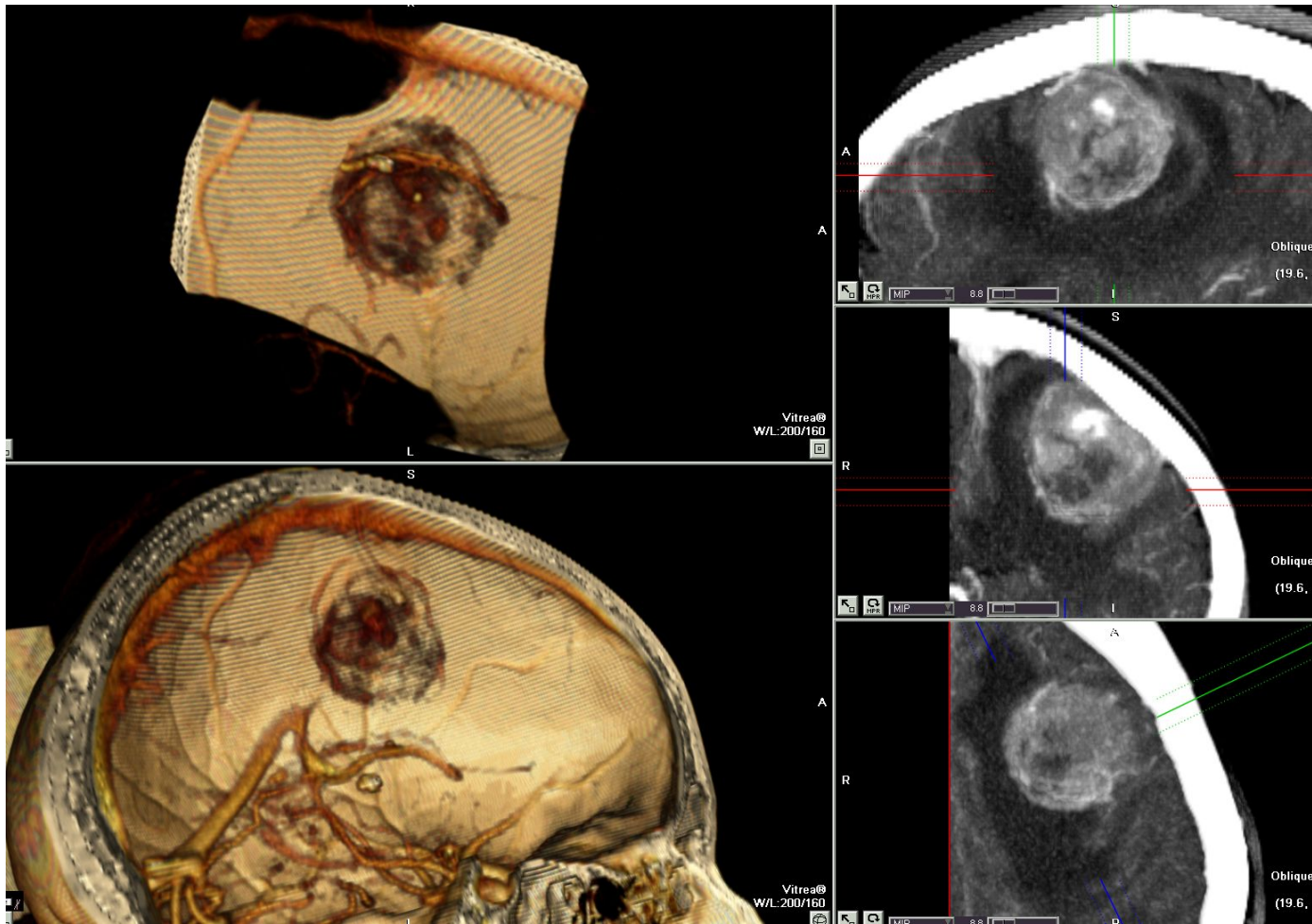
- Диагностика сосудистых заболеваний головного мозга (аневризмы, мальформации), у пациентов с субарахноидальным кровоизлиянием
- При ишемическом инсульте - определение уровня окклюзии внутримозговых сосудов, визуализация путей коллатерального кровотока, контроль эффективности тромболитизиса
- Выявление венозного тромбоза
- Оценка синусов твердой мозговой оболочки у пациентов с менингиомами

# КТ в неврологии





# КТ в неврологии



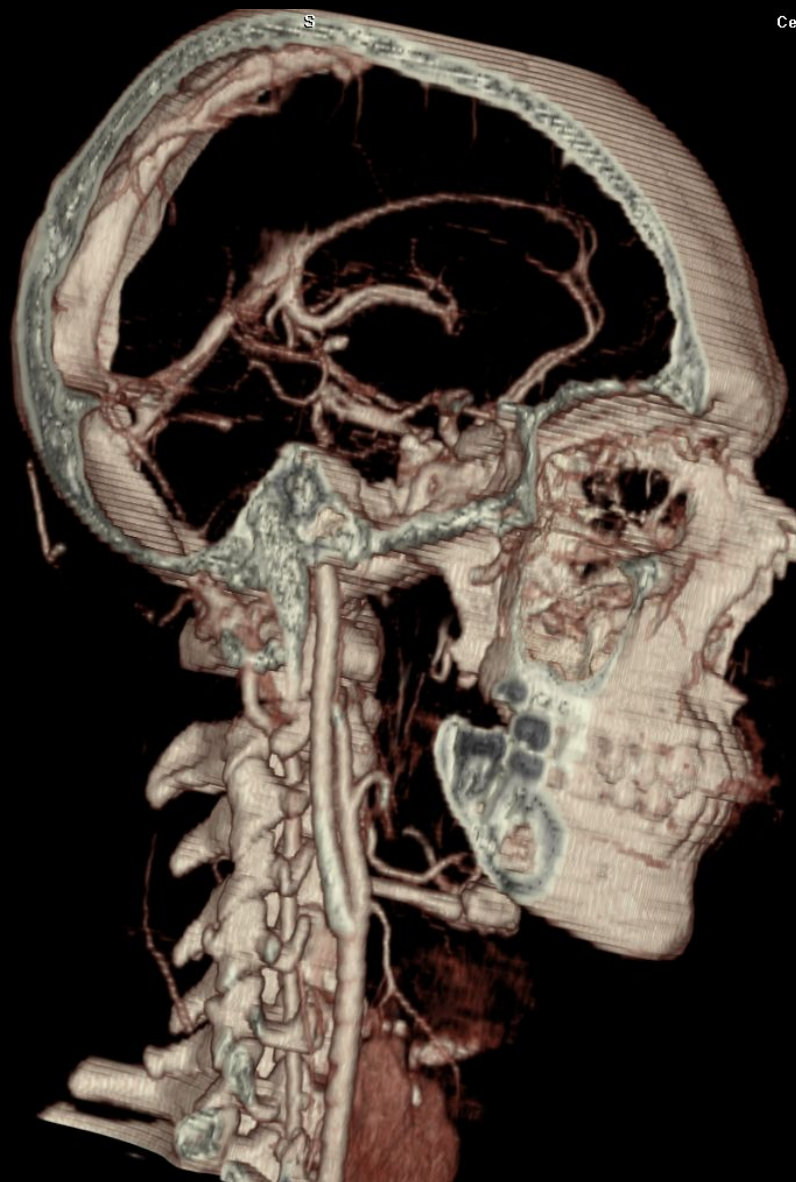
# КТ в неврологии

Ginaylo YU.B.  
138-brain neck  
Age:22 years  
M  
23 Mar 2010  
12:28:09

Center of Tomography  
C

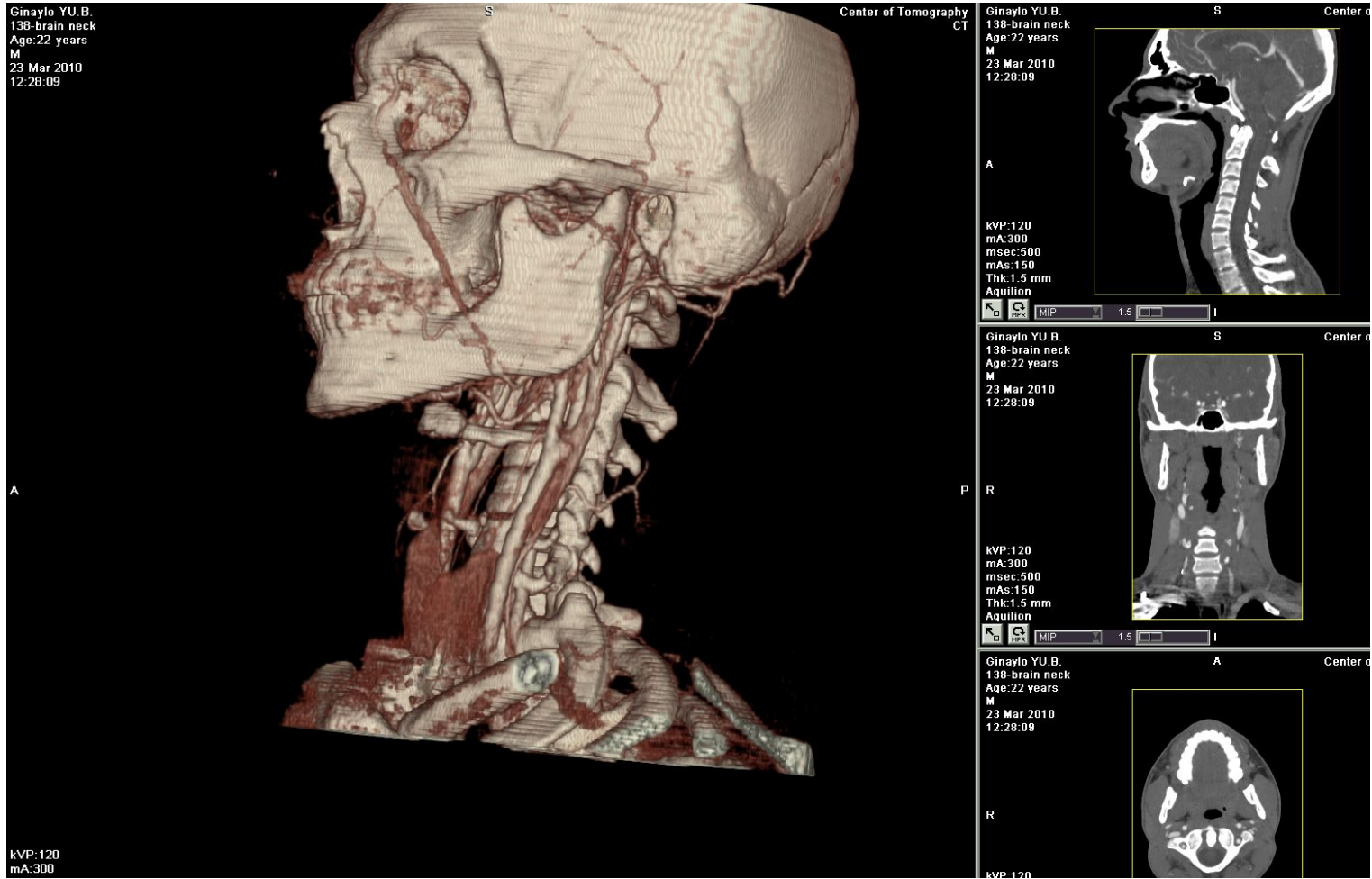
P

KVP:120  
mA:300  
msec:500

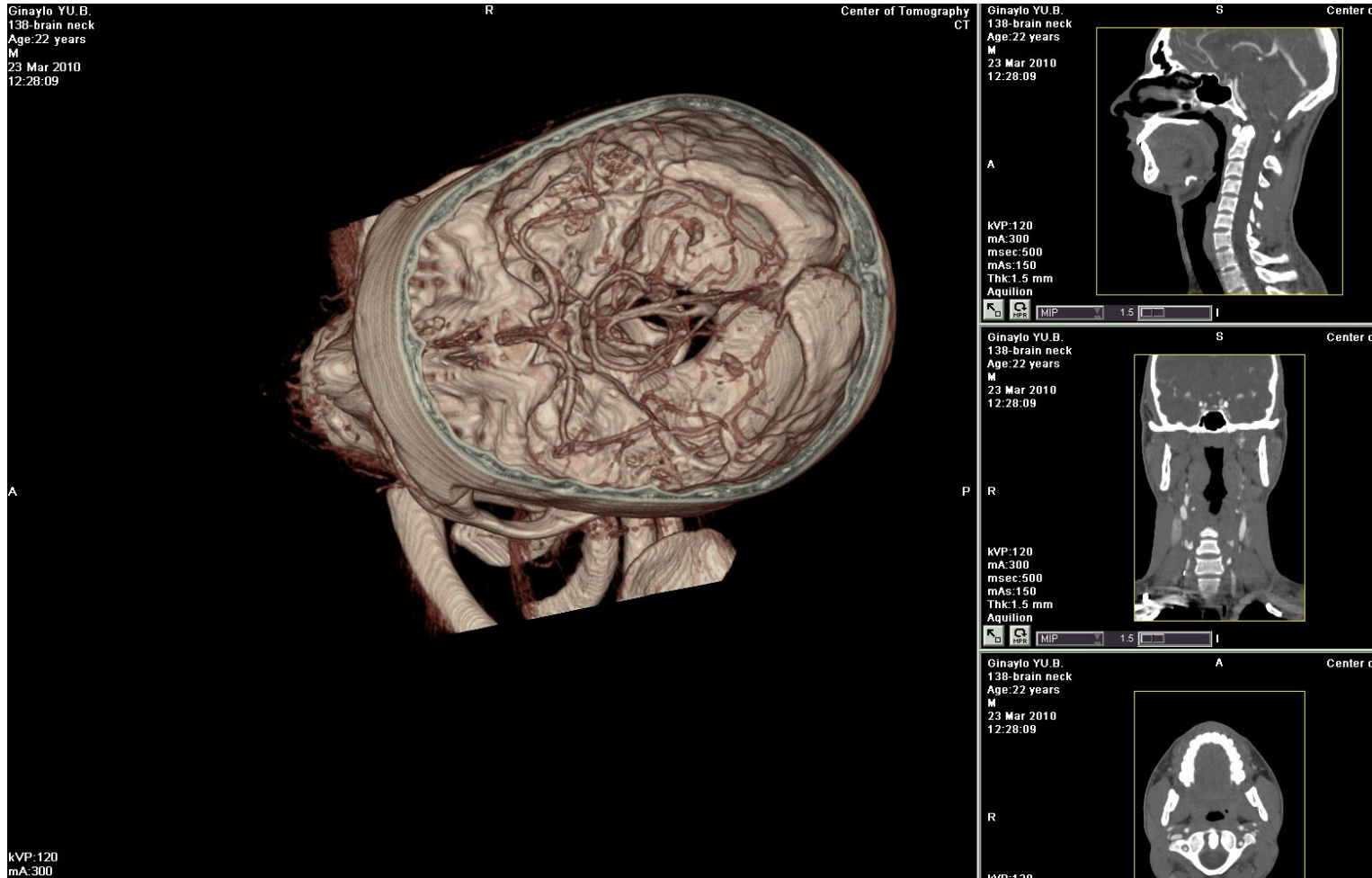



# КТ в неврологии



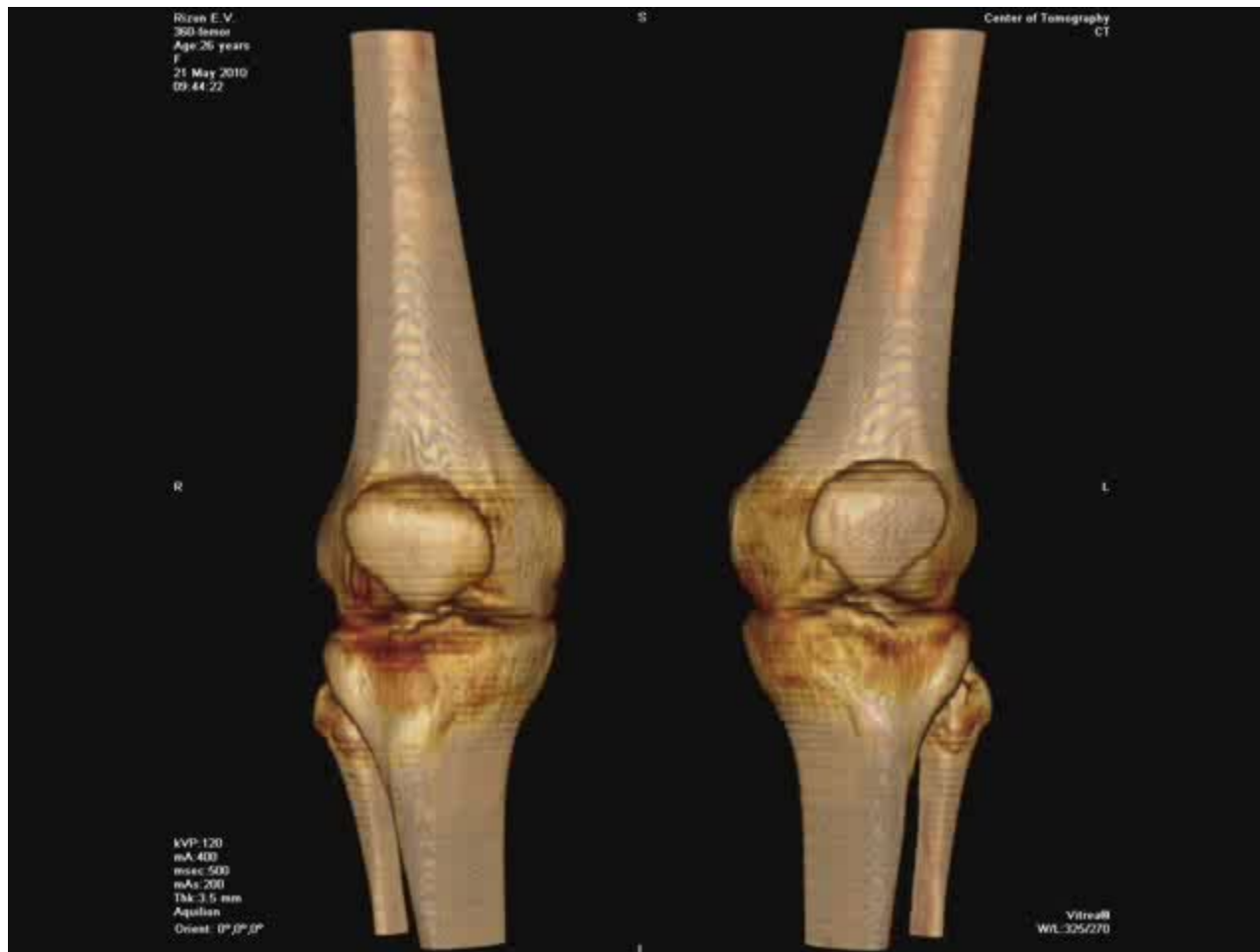
# КТ в неврологии



# КТ в травматологии

- Появление МСКТ произвело революции в травматологии и ортопедии, так как возможность трехмерного отображения костных структур резко повысила точность планирования оперативных вмешательств.
- Выявление рентгенологически скрытых переломов сложных анатомических областей (позвоночник, кисть, стопа, тазобедренный сустав), виртуальная экзартикуляция с определением степени вдавления костной пластинки, уточнение количества и расположения костных отломков стали рутинными показаниями для проведения МСКТ

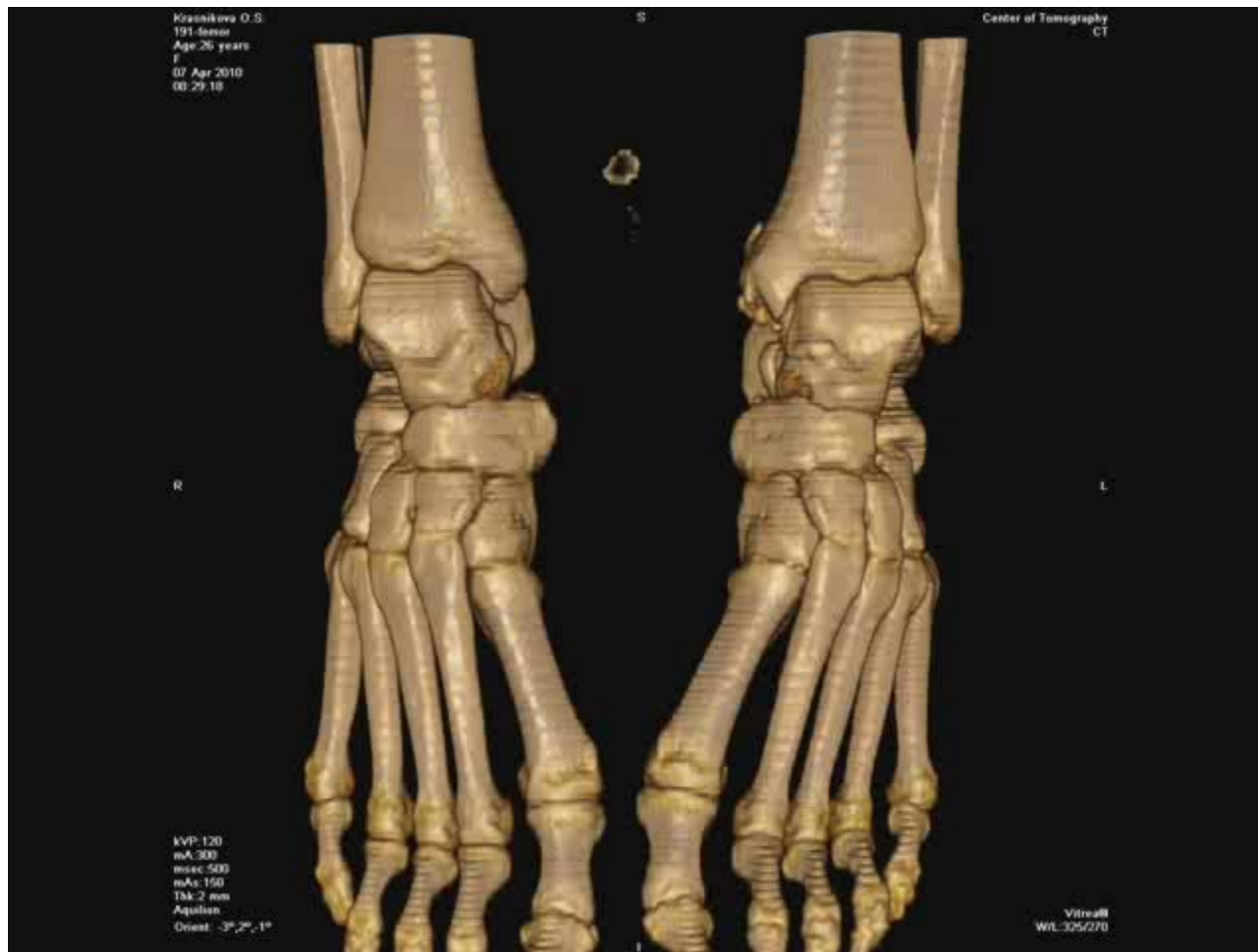# КТ в травматологии



# КТ в травматологии

- Возможность быстрого исследования всего тела вывела МСКТ на первый план среди диагностических методик, применяемых у пациентов с политравмой. С развитием технологий лазерного моделирования (**стереолитографии**) большую распространенность получило планирование реконструктивно-пластических операций и изготовление индивидуальных синтетических трансплантатов на основе данных МСКТ.

# КТ в травматологии



# КТ в травматологии

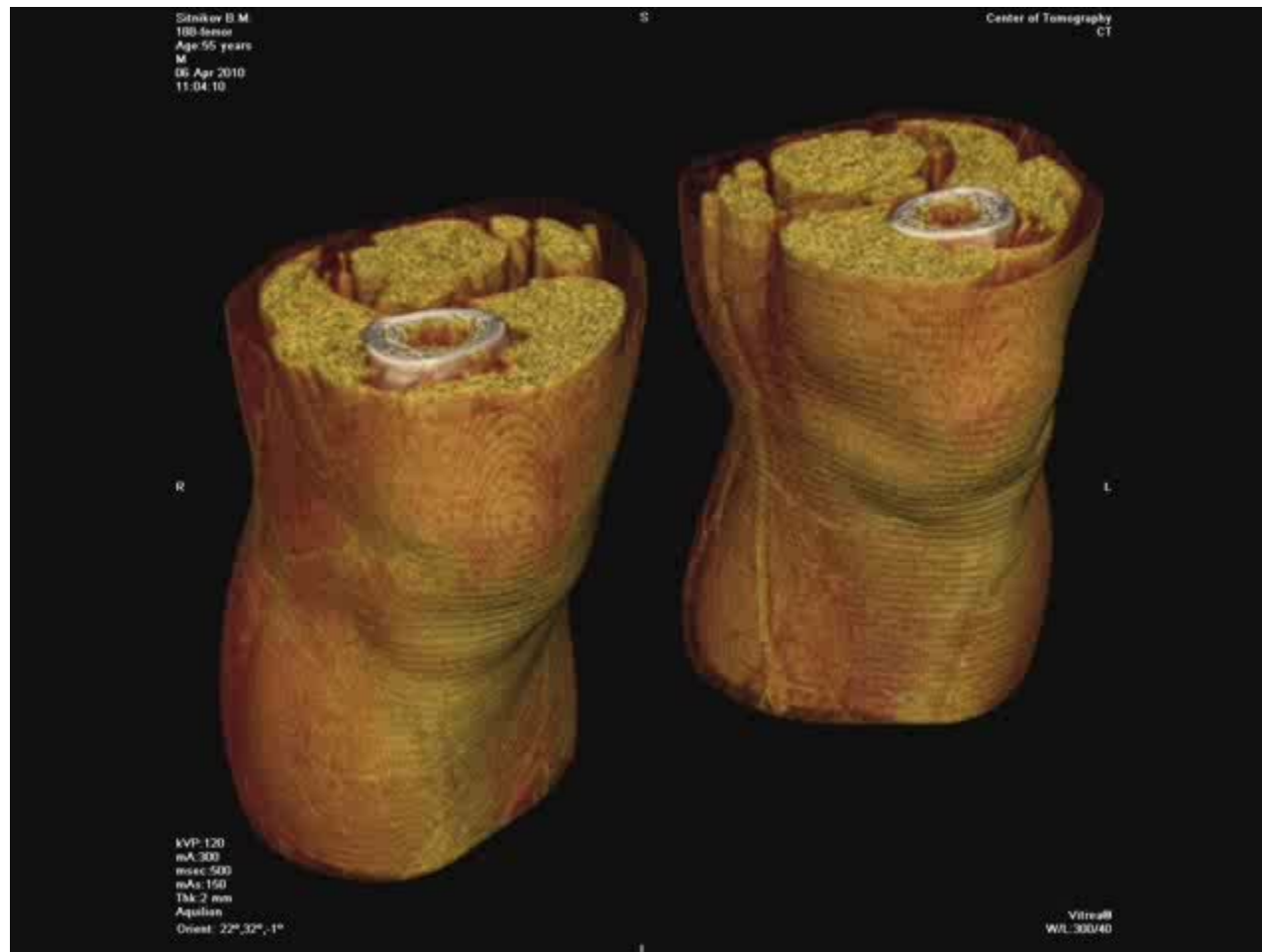
- Исследование пациента с политравмой (включая дорожно-транспортные происшествия).
- Уточнение характеристик сложных переломов
- Травма позвоночника (в т.ч. травма ныряльщика)
- Выявление внутрисуставных свободных тел
- Планирование оперативных реконструктивных вмешательств
- Отсутствие консолидации перелома
- Хронический остеомиелит (выявление секвестров)

# КТ в травматологии

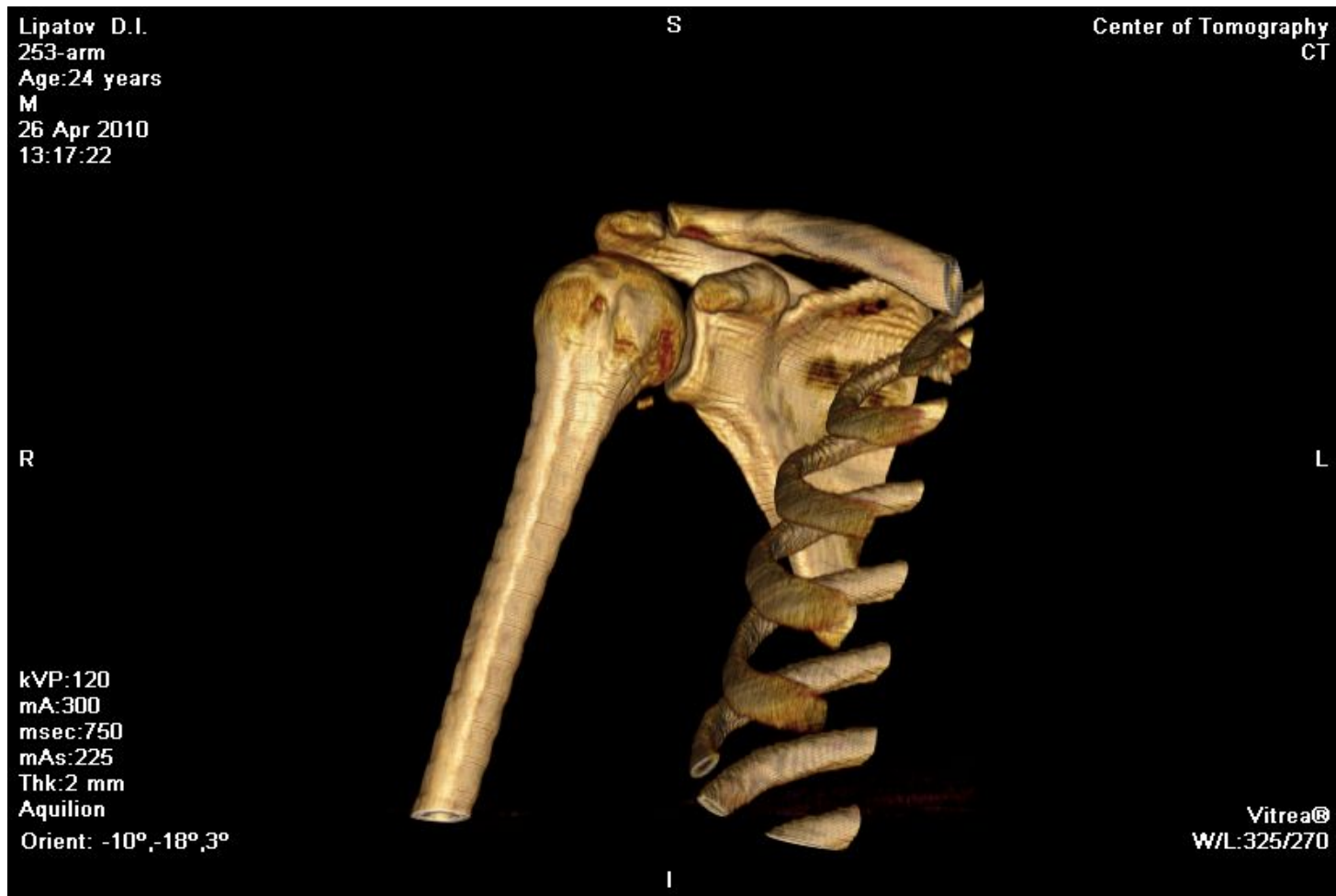- Дегенеративные заболевания позвоночника, вертеброгенная радикулонейропатия (при наличии противопоказаний для МРТ)
- Выявление разрывов внутрисуставной губы плечевого сустава (МСКТ-артрография)
- Опухоли костей (МСКТ используется для диагностики остеοидной остеомы, выявления кальцификатов, но она уступает МРТ в оценке местной распространенности опухолевого процесса)
- Подозрение на остеонекроз



# КТ в травматологии



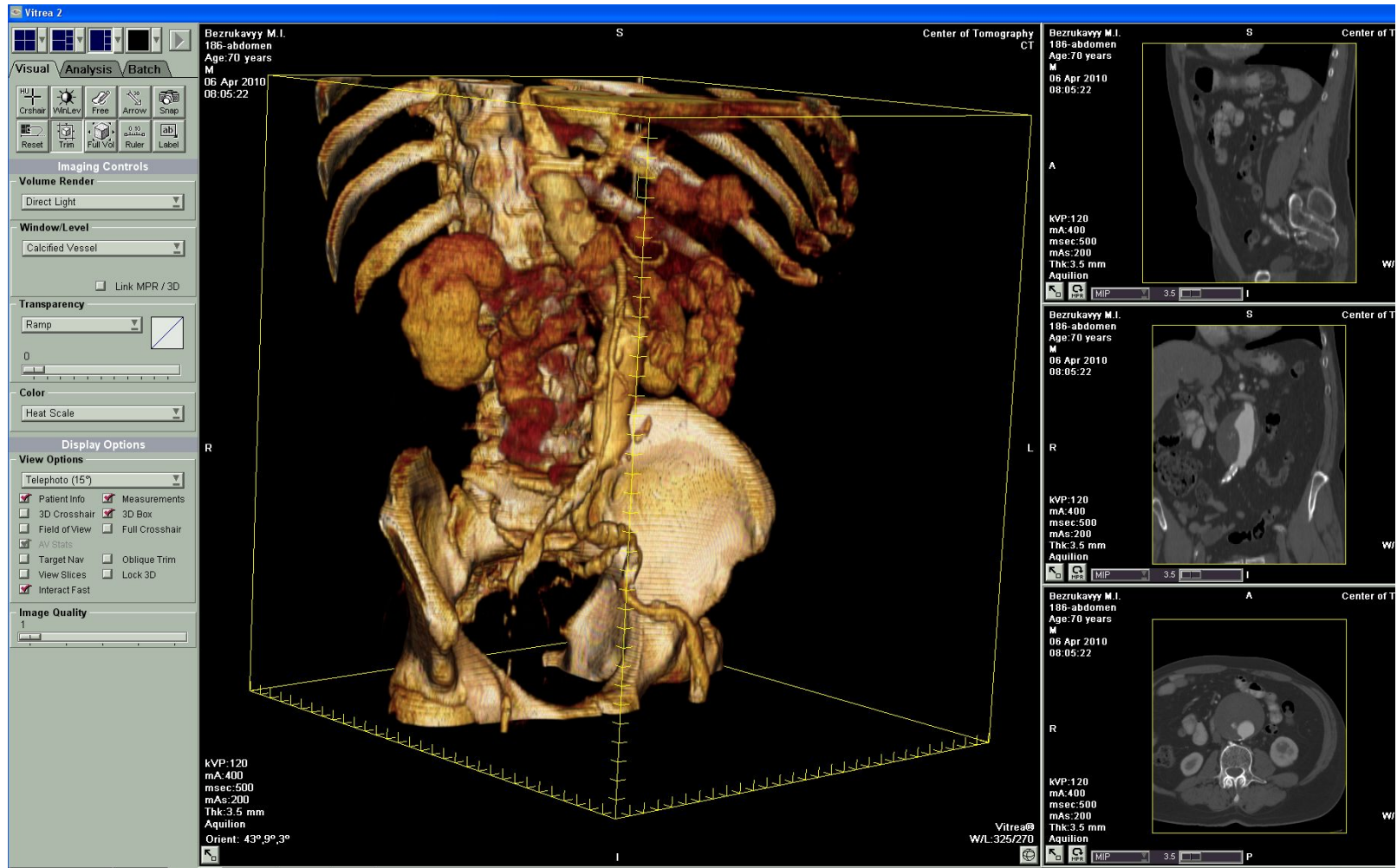
# КТ в травматологии



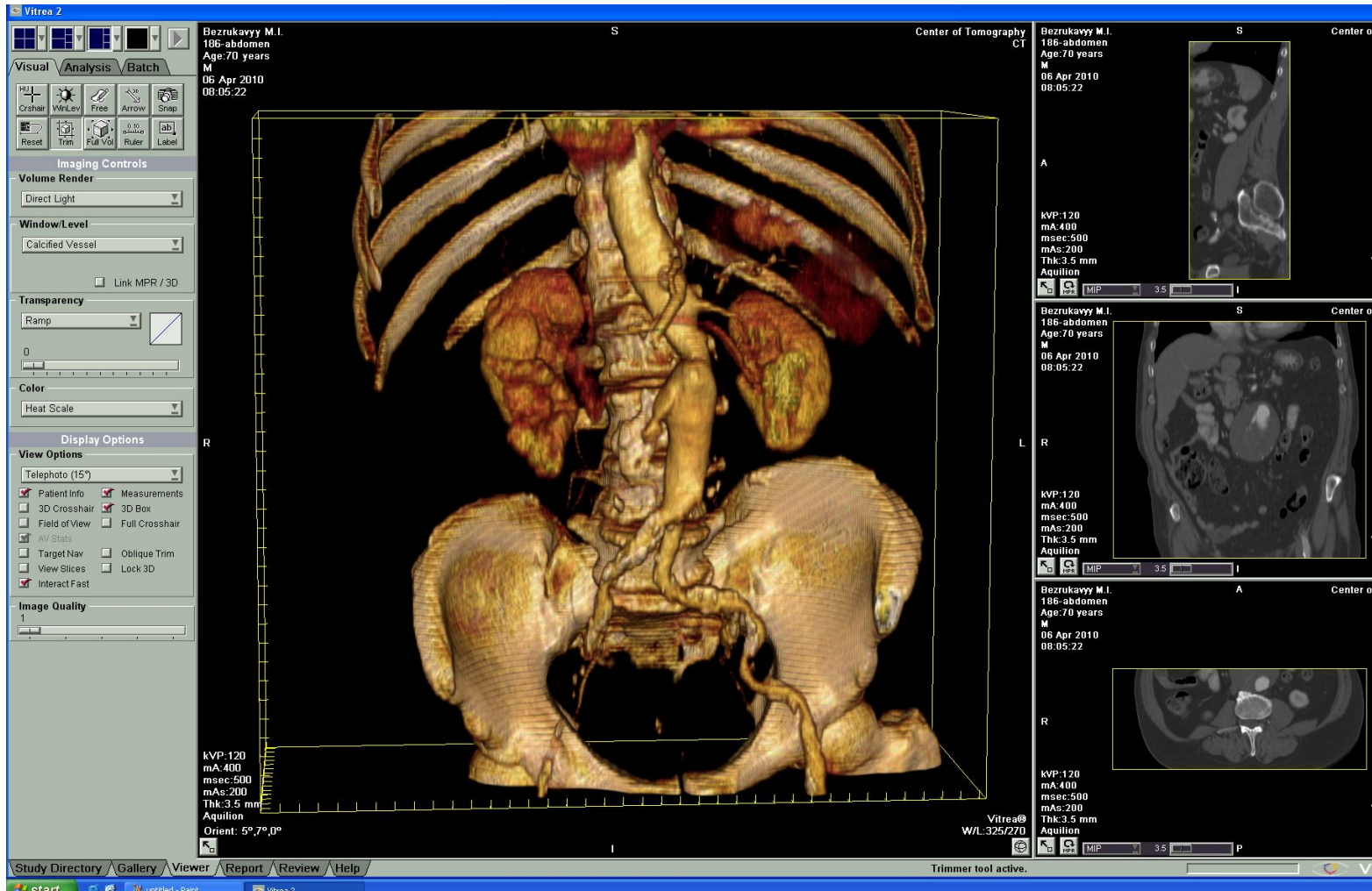
# КТ-ангиография

- Сложная (потому и малоприменяемая) методика получения трёхмерных изображений просвета сосудов любой локализации
- Ранняя и точная диагностика аневризмы брюшного отдела аорты
- Диагностика окклюзий артерий конечностей
- Диагностика стеноза почечных артерий

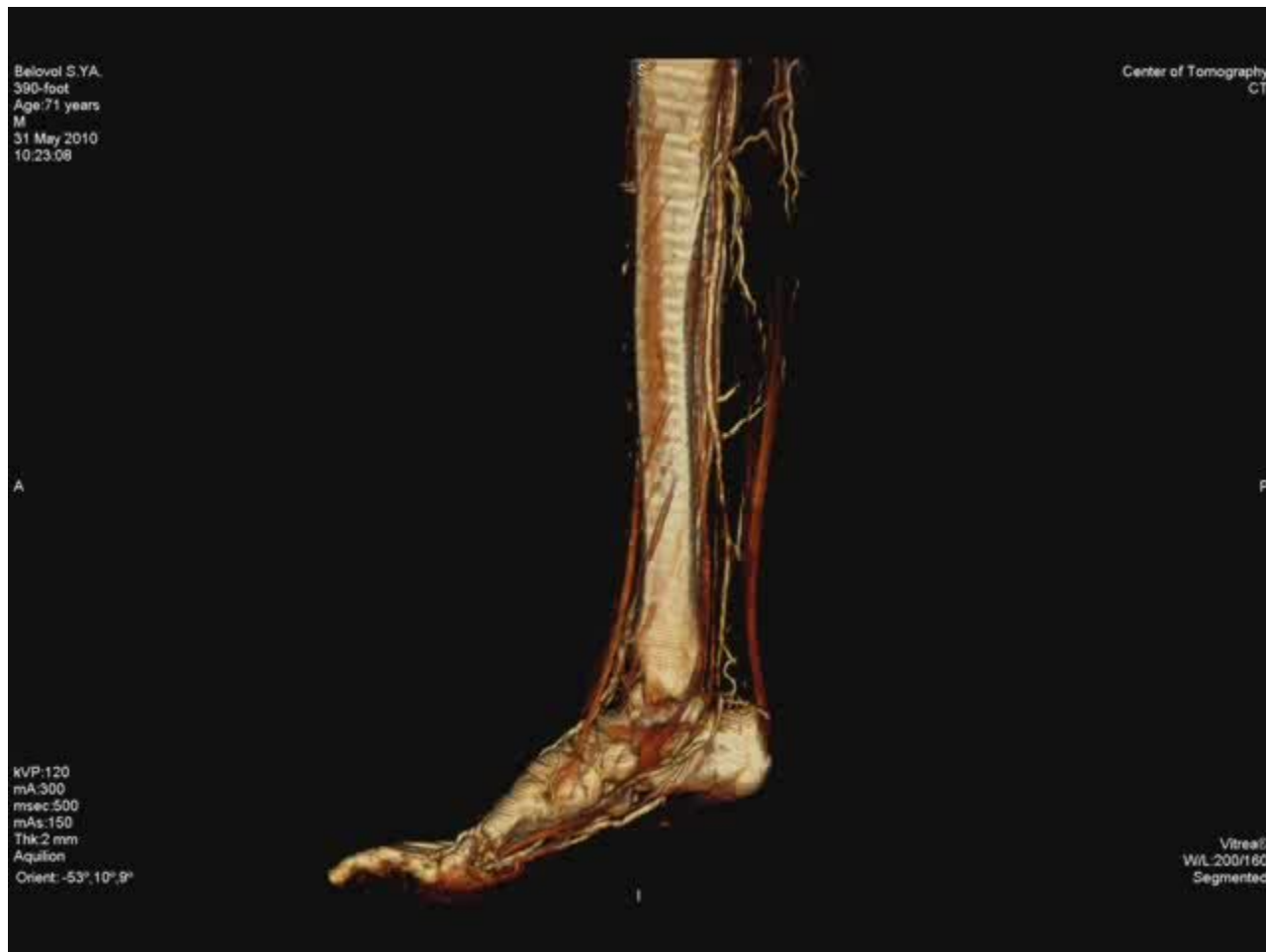# КТ-аортография



# КТ-аортография

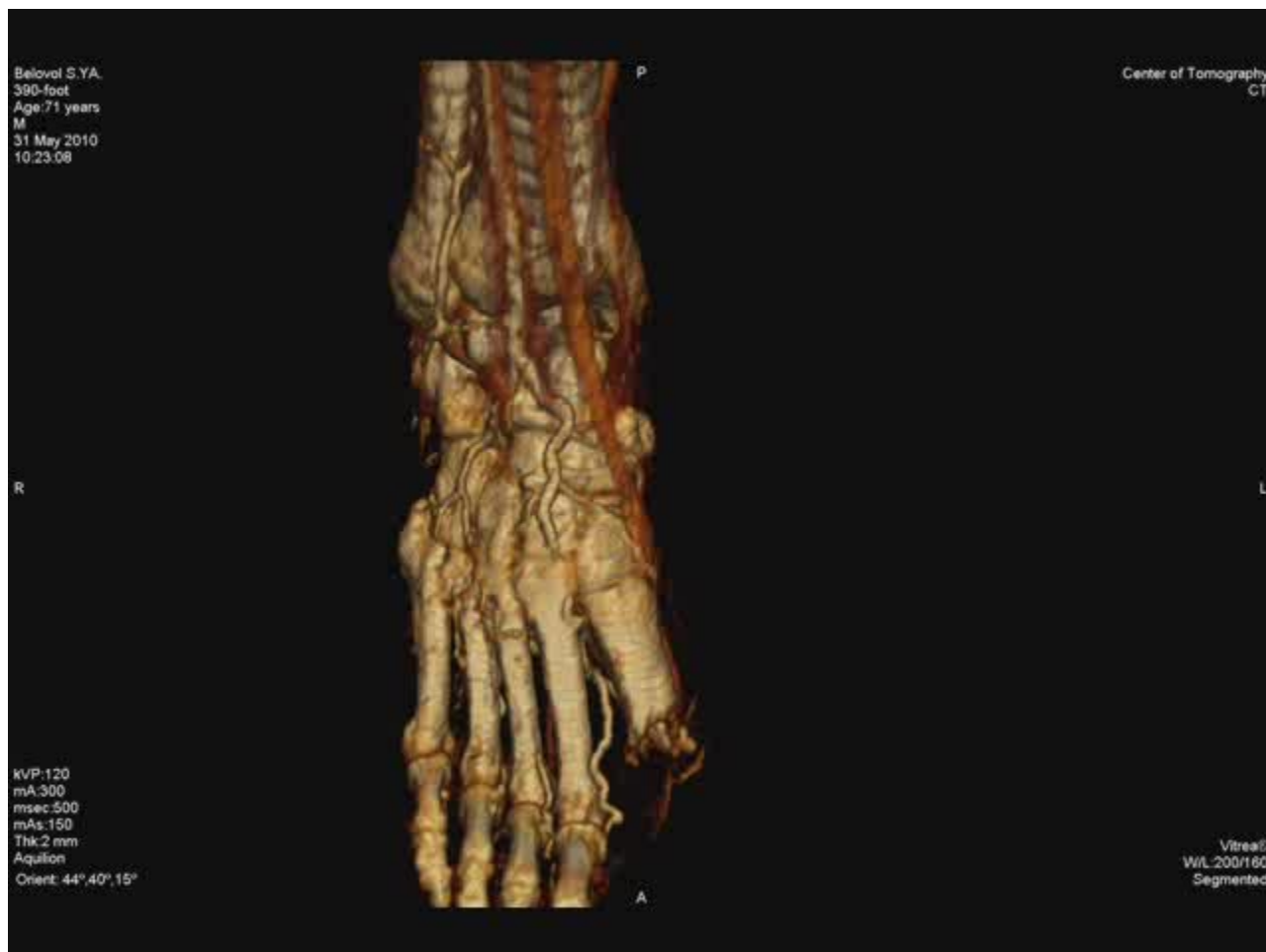

# КТ-ангиография





# КТ-ангиография

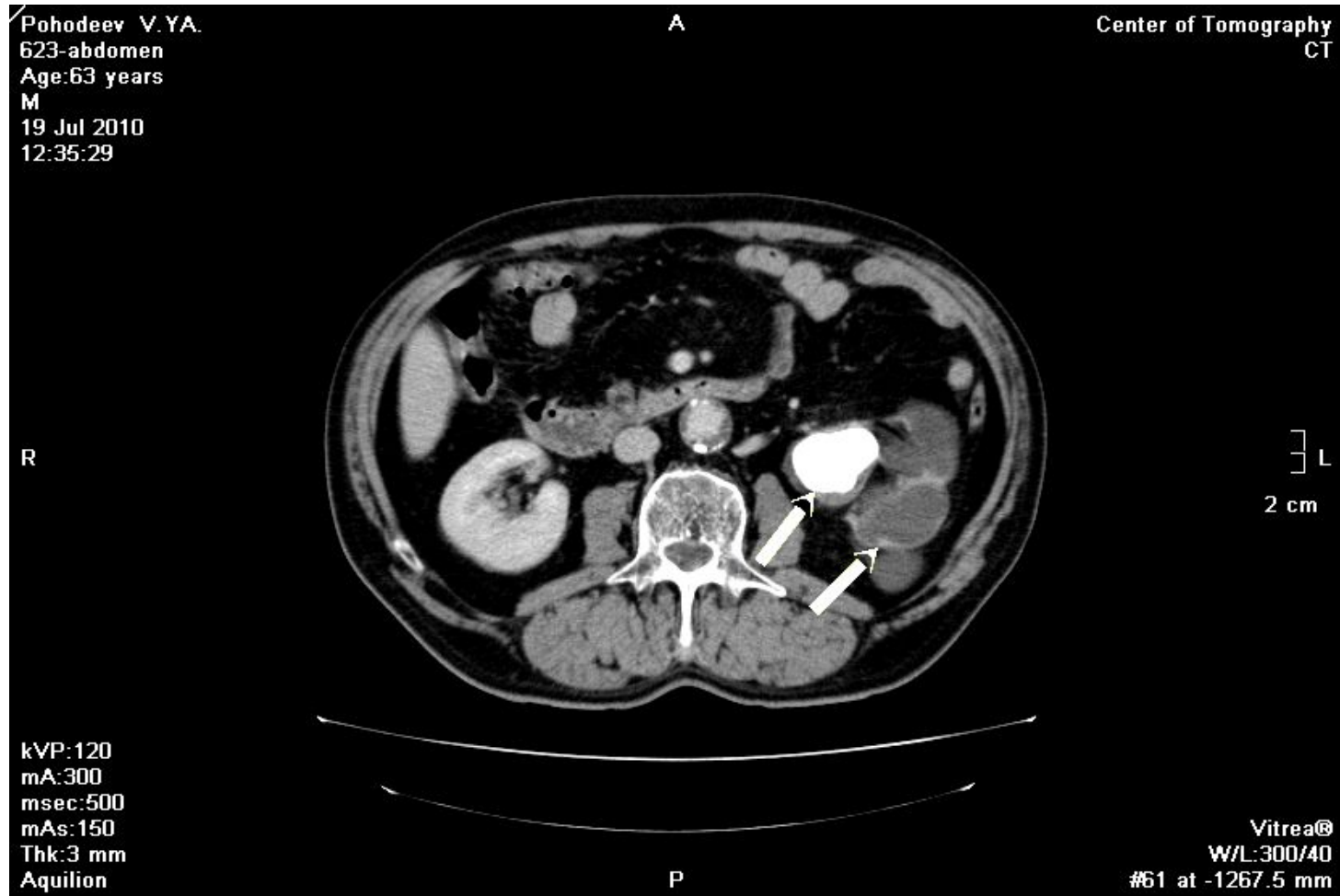

# КТ в урологии

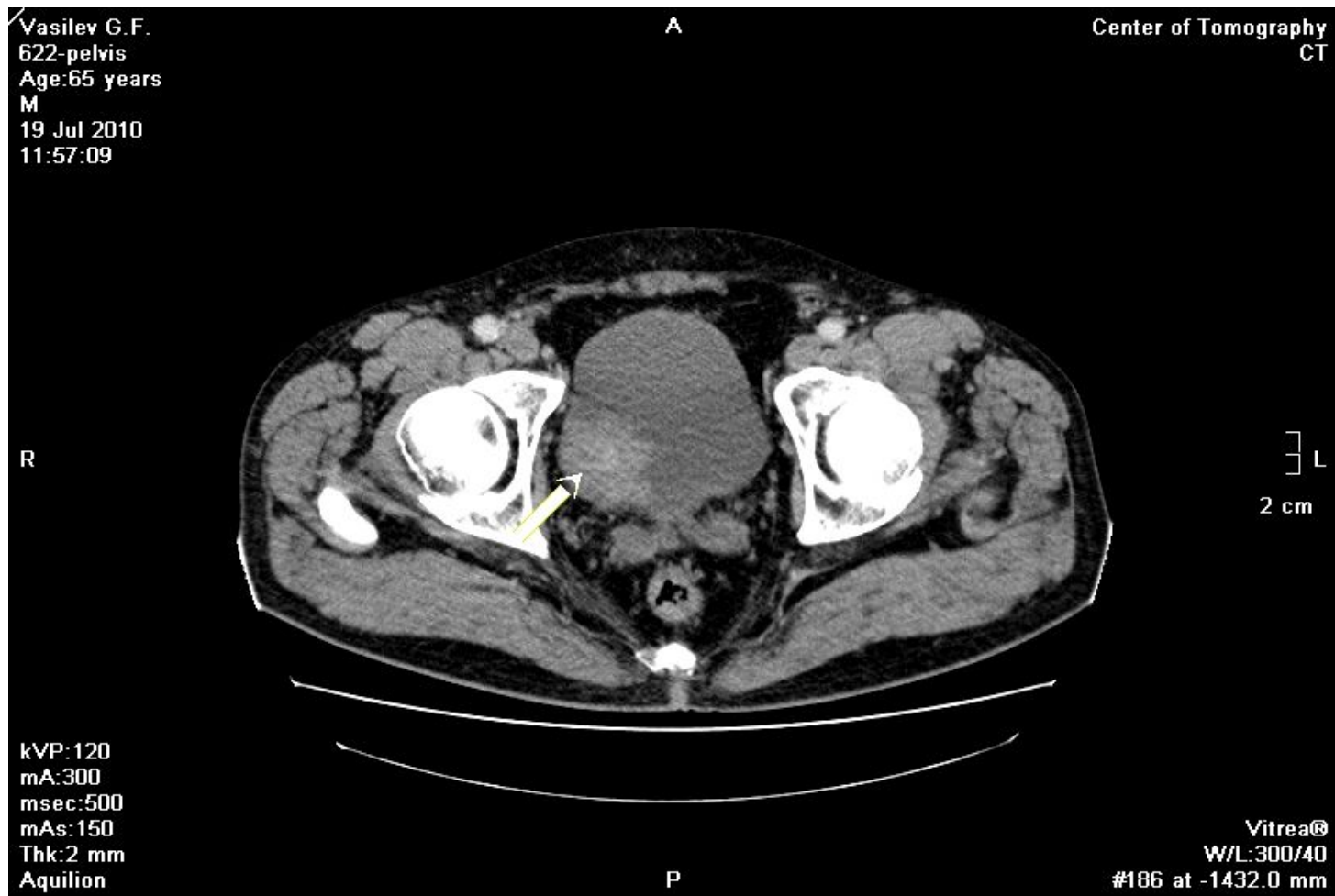- Дифференциальная диагностика объемных образований почек (кисты, опухоли, артерио-венозные мальформации)
- Диагностика и стадирование опухолей почек и мочевыводящих путей
- Выявление стенозов почечных артерий
- Макрогематурия
- Выявление рецидива рака почки после резекции или нефрэктомии
- Почечная колика (МСКТ без внутривенного контрастирования)
- Выявление причины обструкции мочеточника
- Пиелонефрит, абсцесс почки
- Травма почки



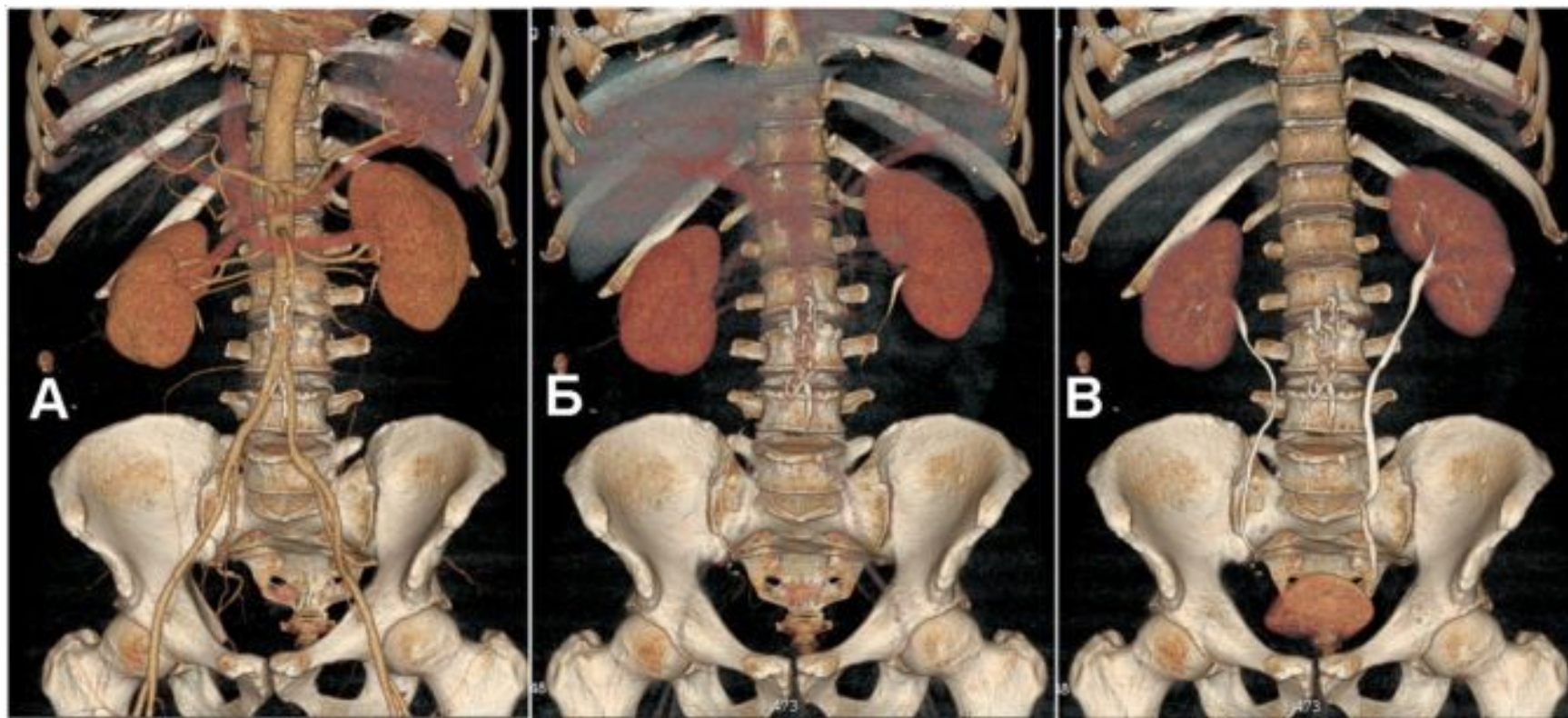
# Гигантский камень к кистозно-изменённой почке



# Заболевание мочевого пузыря



# Компьютерная экскреторная урография



# Придаточные пазухи и орбиты

## Показания

- Воспалительные заболевания околоносовых пазух, при отсутствии эффекта от антибактериальной терапии
- Планирование эндоскопических оперативных вмешательств и пластических корректирующих операций
- Оценка распространенности опухолевого процесса (определение стадии) и контроль эффективности лечения
- Подозрение на травматическое повреждение костей лицевого черепа с развитием гематосинуса, переломы стенок орбиты, костей основания черепа
- Аномалии развития

Telenik D.V.  
217-sinus  
Age:18 years  
F  
15 Apr 2010  
14:51:41

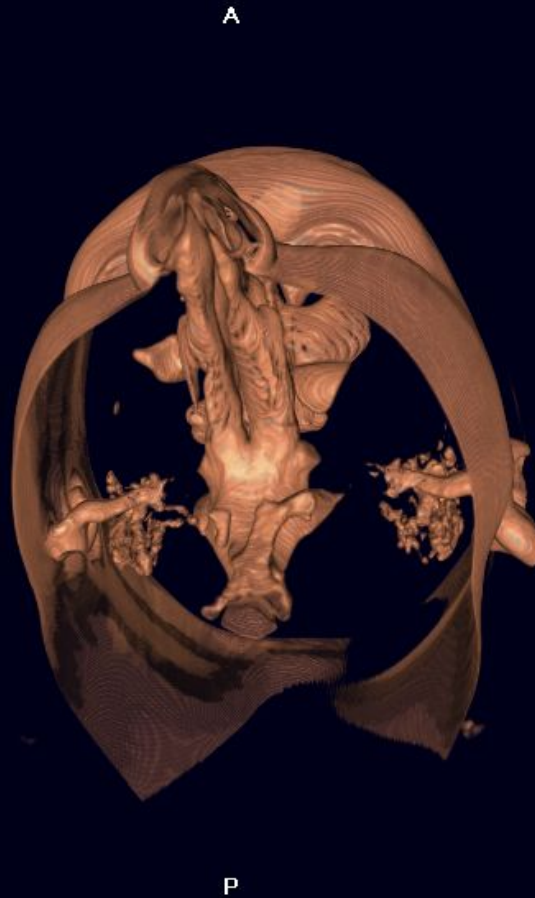
Center of Tomography  
CT

R

L

kVP:120  
mA:300  
msec:500  
mAs:150  
Thk:2 mm  
Aquilion  
Orient: -39°,-72°,38°

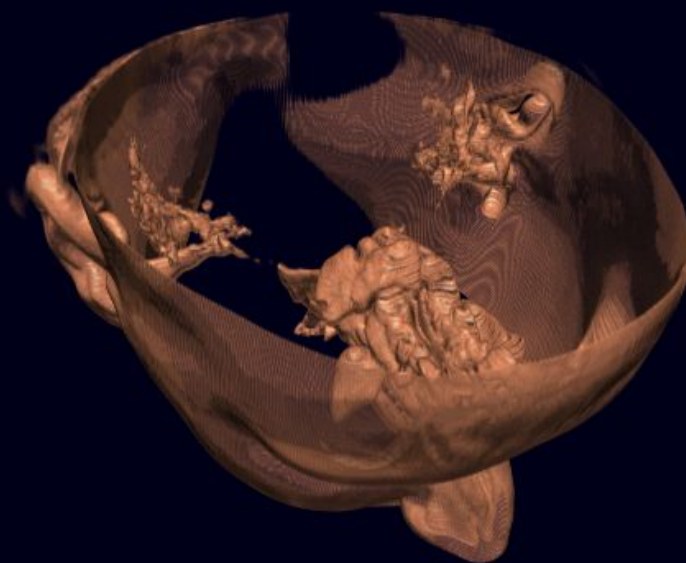
Vitre@  
W/L:625/-500



Telenik D.V.  
217-sinus  
Age:18 years  
F  
15 Apr 2010  
14:51:41

S

Center of Tomography  
CT



R

L

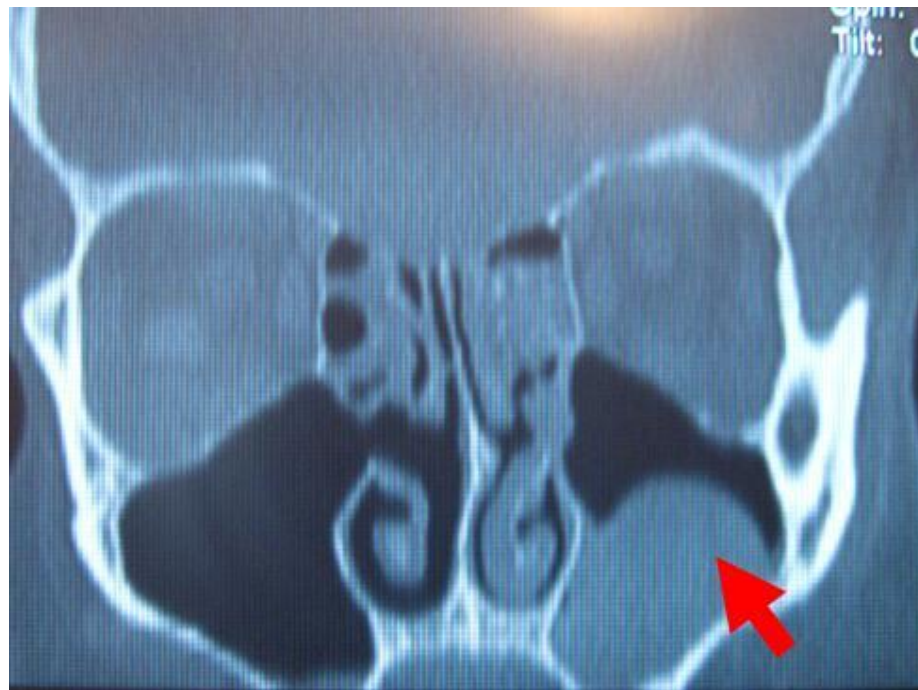kVP:120  
mA:300  
msec:500  
mAs:150  
Thk:2 mm  
Aquilion  
Orient: 33°,40°,1°

I

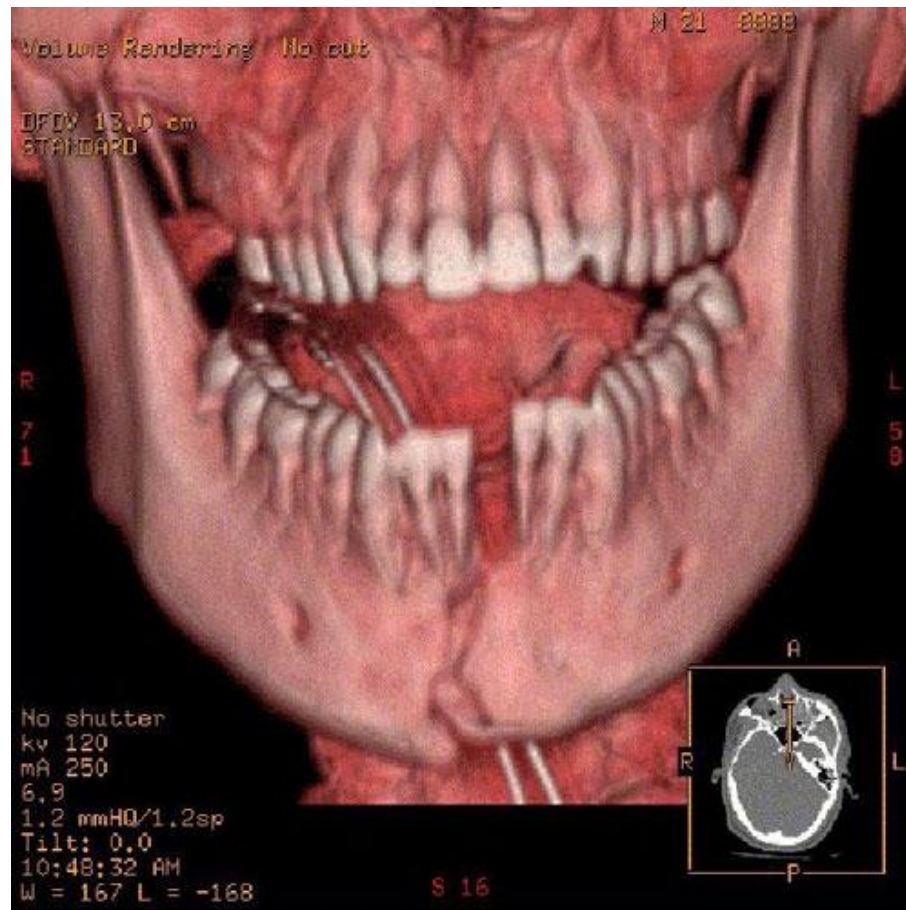
Vitreac®  
W/L:625/-500



# Полип гайморовой пазухи



# Перелом нижней челюсти



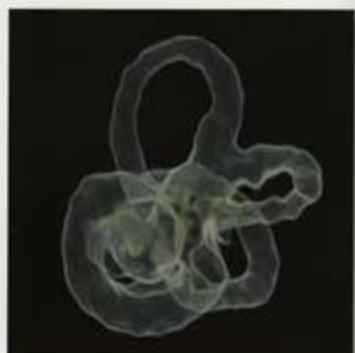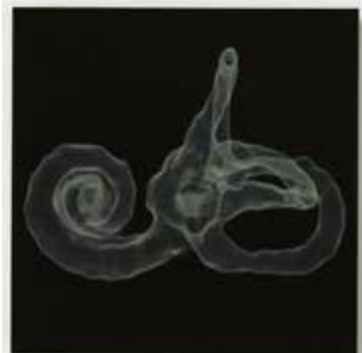
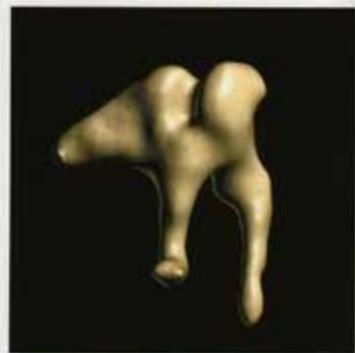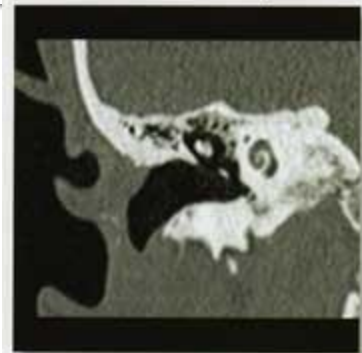


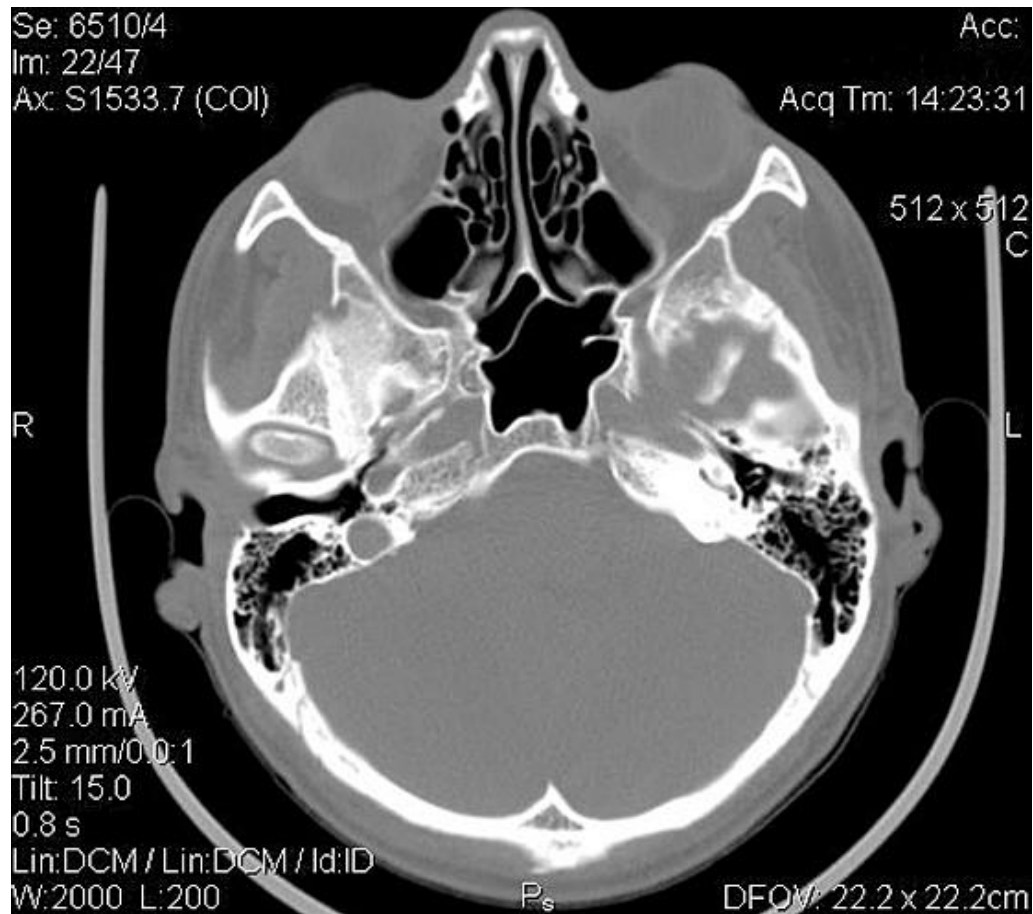
# Височные кости

## Показания

- Воспалительные заболевания среднего уха и их осложнения
- Определение степени и характера травматического повреждения
- Определение распространенности опухолевого процесса
- Аномалии развития

# КТ височной кости

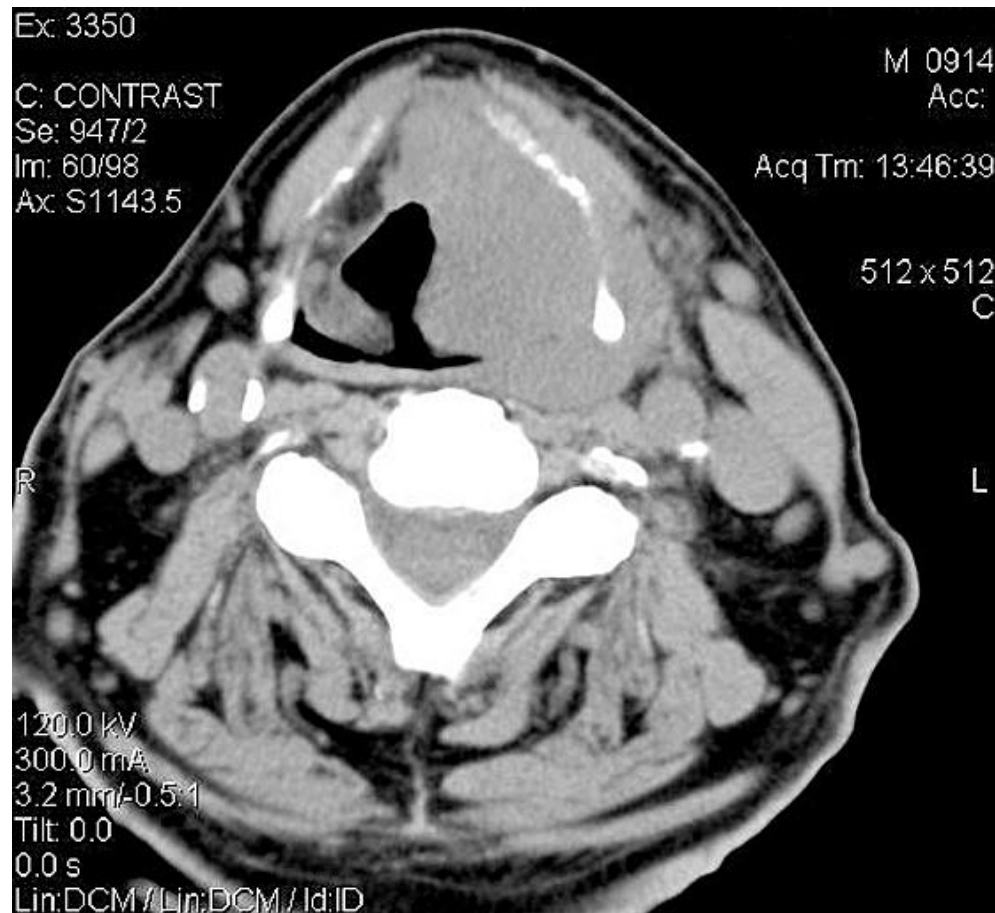




# Гортань и шея

- **Показания:**
- Выявление опухолевого поражения глотки
- Определение местной и регионарной распространенности опухолевого поражения (выявление лимфоаденопатии при раке глотки и слизистой оболочки полости рта, слюнных желез, гортани, щитовидной железы)
- Определение протяженности воспалительного процесса, выявление заглочочных абсцессов, дифференциальная диагностика воспалительных и опухолевых процессов
- Врожденные заболевания (кисты жаберных щелей, кисты щито-язычного протока, ларингоцеле и др.)
- Травматическое повреждение трахеи, гортани, сосудов.

# Заболевание гортани



# Противопоказания для внутривенного введения йод-содержащих контрастных препаратов:

- Тяжелые реакции на йод-содержащие контрастные препараты в анамнезе (шок, остановка дыхания или сердечной деятельности, судороги).
- Бронхиальная астма или аллергические заболевания в тяжелой форме.
- Гипертироз.
- Тяжелая почечная и печеночная недостаточность.

- Решение о назначении процедуры исследования с внутривенным контрастированием принимает лечащий врач.
- Врачи-рентгенологи Центра томографии всегда готовы помочь врачу-клиницисту в определении объёма исследования и подготовки больного
- Во время внутривенного контрастирования в Центре томографии присутствует врач-анестезиолог

- Также мы делаем виртуальную эндоскопию, методики «полёт вокруг», «полёт сквозь» и многое, многое другое...



# Спасибо за внимание!

УКРАЇНСЬКИЙ ДЕРЖАВНИЙ НДІ МЕДИКО-СОЦІАЛЬНИХ  
ПРОБЛЕМ ІНВАЛІДНОСТІ («ДІВЕТІН»)

Ліцензія МОЗ України

## ЦЕНТР ТОМОГРАФІЇ

МУЛЬТИСПІРАЛЬНА  
КОМП'ЮТЕРНА ТОМОГРАФІЯ

СКАНЕР **Toshiba Aquilion multi**

**9:00 - 18:00** **понеділок - субота**  
**тел.: (056) 789-32-22, 789-33-55**

[www.tomograph.dp.ua](http://www.tomograph.dp.ua)

[dnepr@tomograph.dp.ua](mailto:dnepr@tomograph.dp.ua)