

Ортопедические заболевания в подростковом и детском возрасте

(нарушения осанки и сколиоз,
плоскостопие, остеохондропатии
(болезнь Осгуд-Шляттера)

Полезен ли спорт для
здоровья???





Профессиональный спортсмен – тяжелая и опасная для здоровья профессия.

Опорно-двигательный аппарат спортсмена подвергается нагрузкам, во много раз превышающим нагрузки обычного человека.

Как только уровень физических нагрузок превышает средний объем фитнес-тренировок (3-4 тренировки в неделю по 1,5 часа), занятия спортом становятся вредными для здоровья.

Любая ортопедическая патология при нерациональных занятиях спортом будет усугубляться и прогрессировать



Задачи:

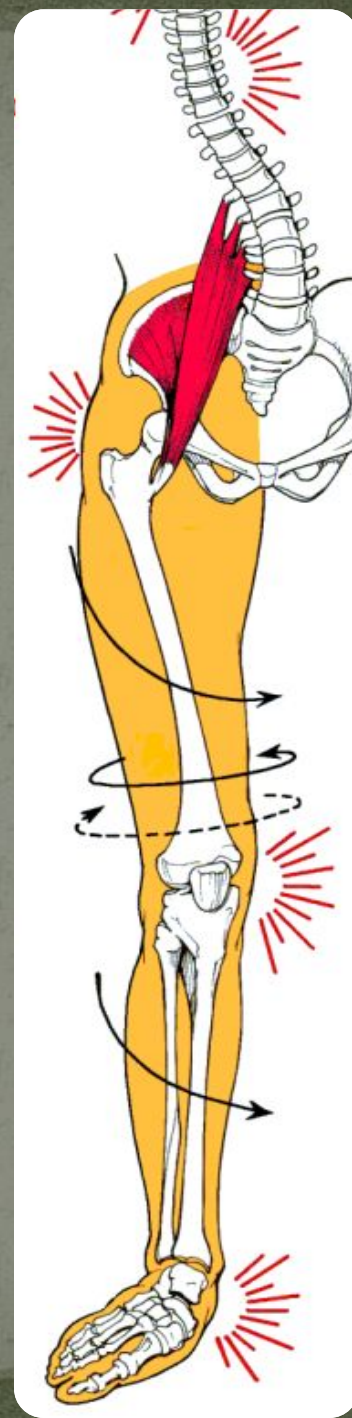
- Предупредить развитие ортопедической патологии
- Минимизировать негативное влияние спортивных нагрузок на опорно-двигательный аппарат

Пути реализации:

1. Отбор
2. Постоянное врачебно-педагогическое наблюдение
3. Рациональная и своевременная коррекция имеющейся патологии
4. Оптимизация учебно-тренировочного процесса

«Слабые места» опорно-двигательного аппарата баскетболиста:

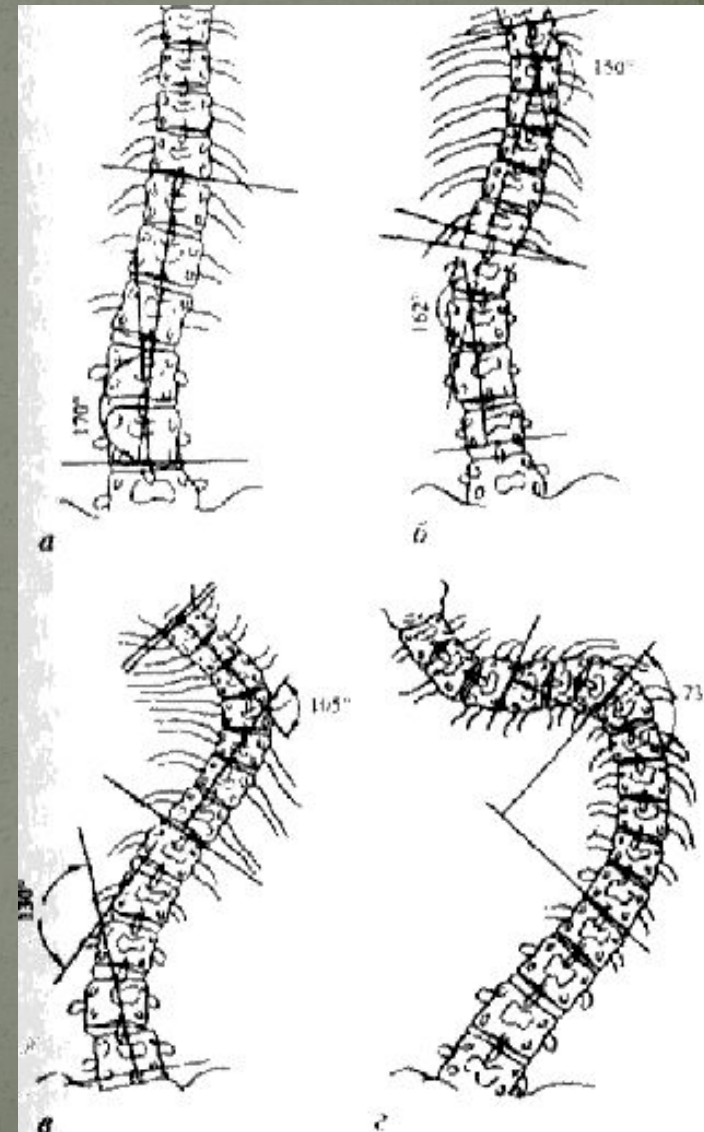
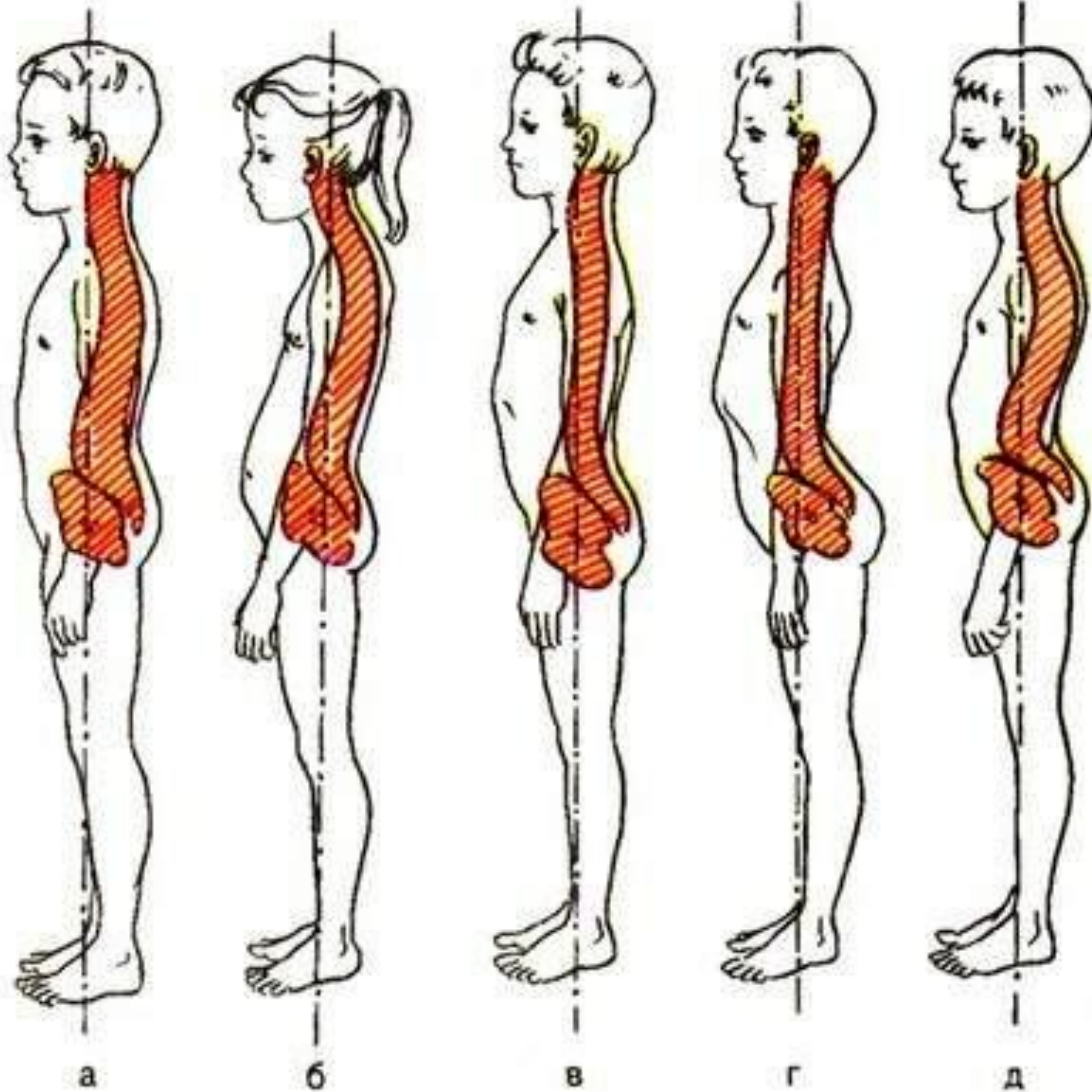
1. Позвоночник (пояснично-крестцовый отдел)
2. Коленные суставы
3. Стопы
4. Голеностопные суставы



Что этому способствует?

- Преимущественный тип телосложения: высокий рост, большой размер обуви, длинные конечности, т.е. большие «рычаги».
- Характер физической нагрузки: большое количество прыжков (и соответственно приземлений), т.е. ударная нагрузка на опорно-двигательный аппарат.
- Усиление «атлетического» компонента в баскетболе.

Нарушения осанки и сколиоз



Оси:

Y-горизонтальная

X-сагитальная

Z-вертикальная

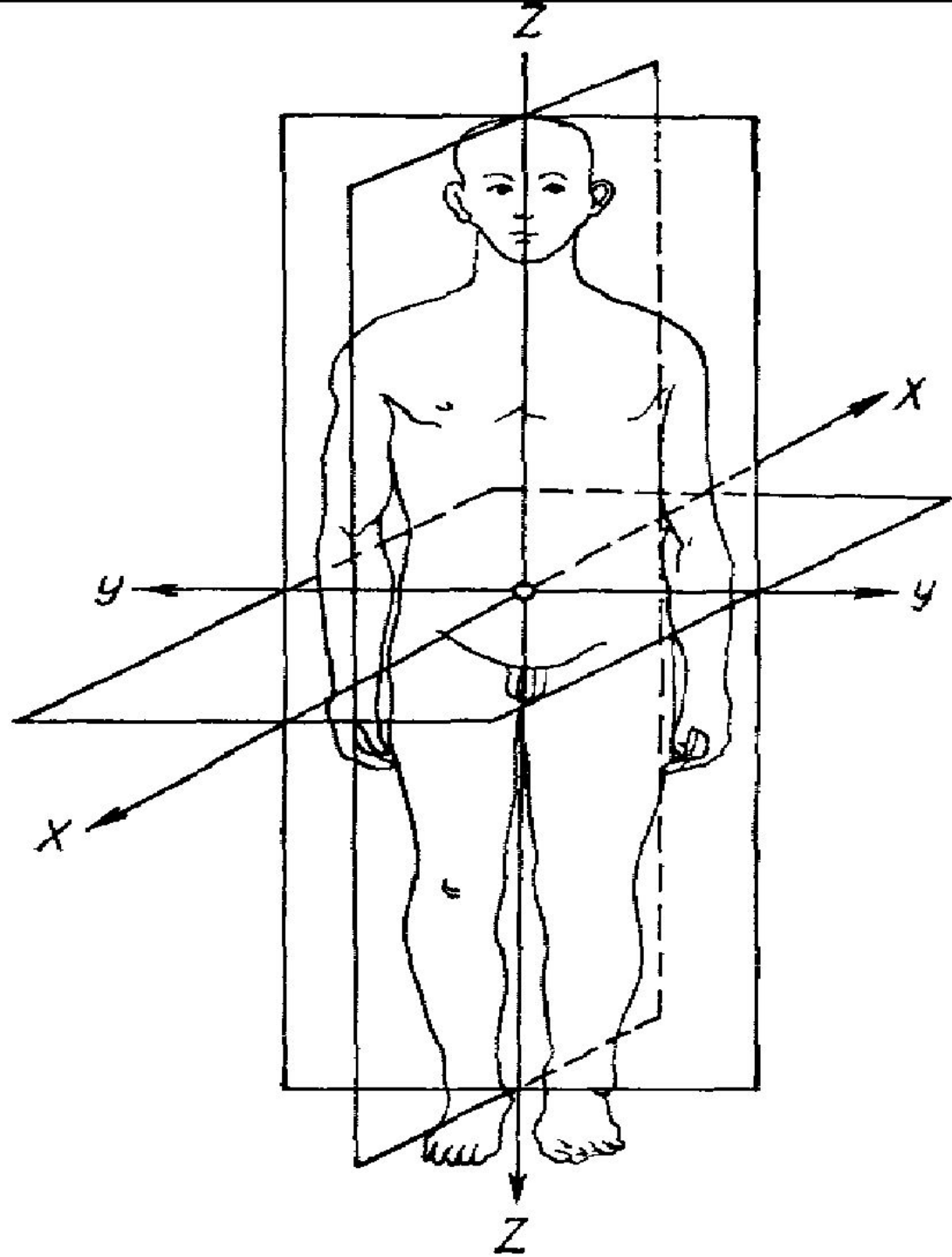
Плоскости:

ZY-фронтальная

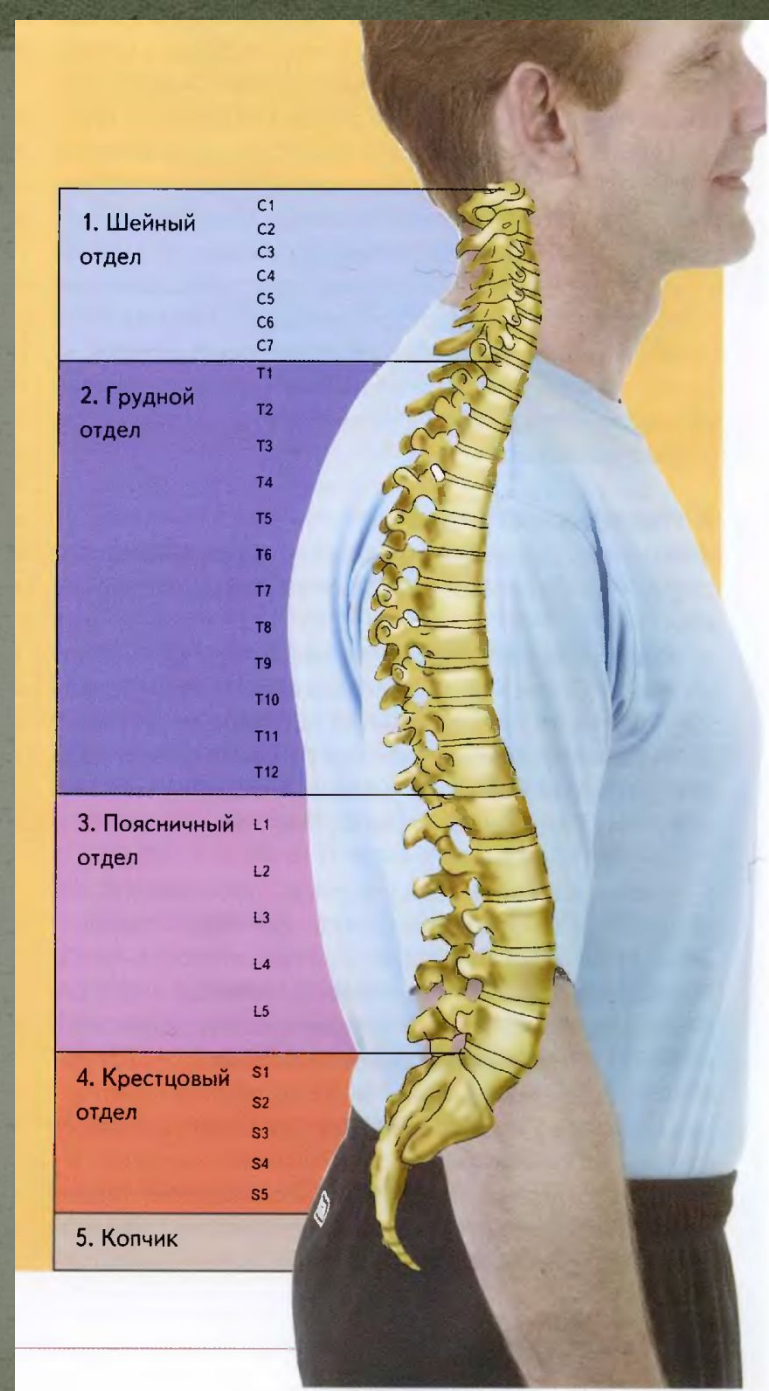ZX-сагитальная

XY-

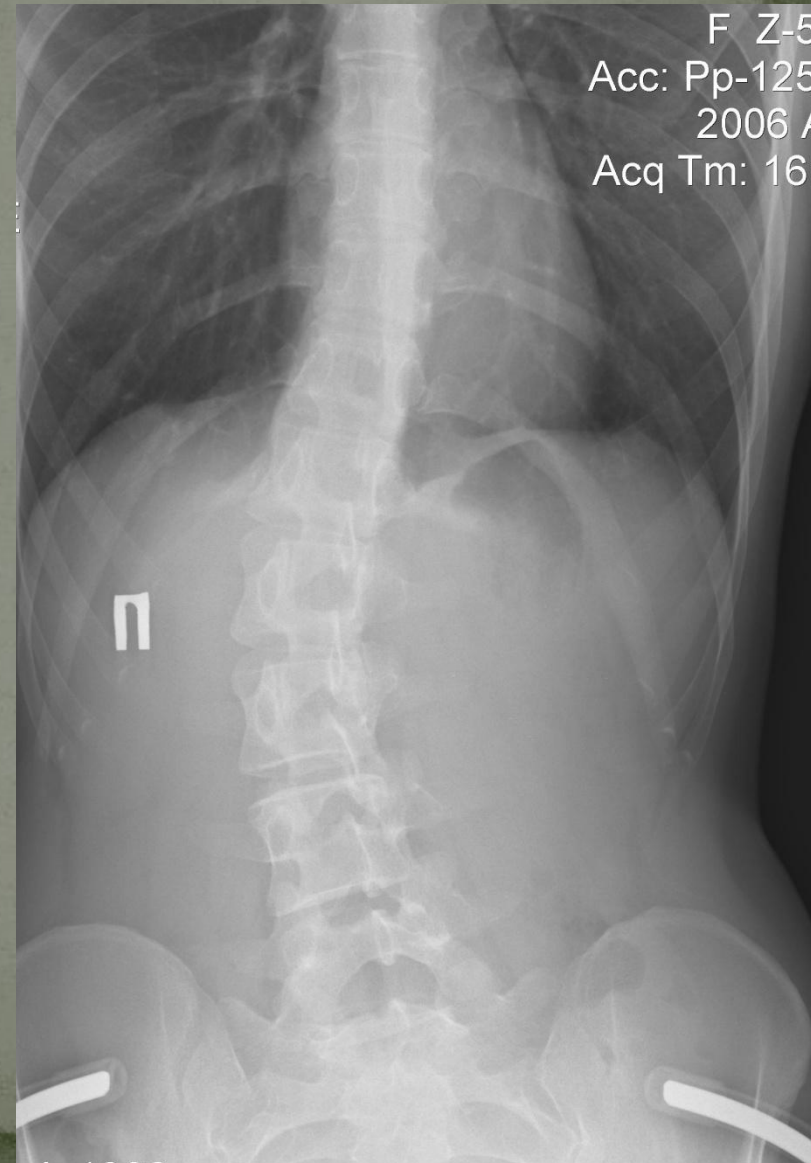
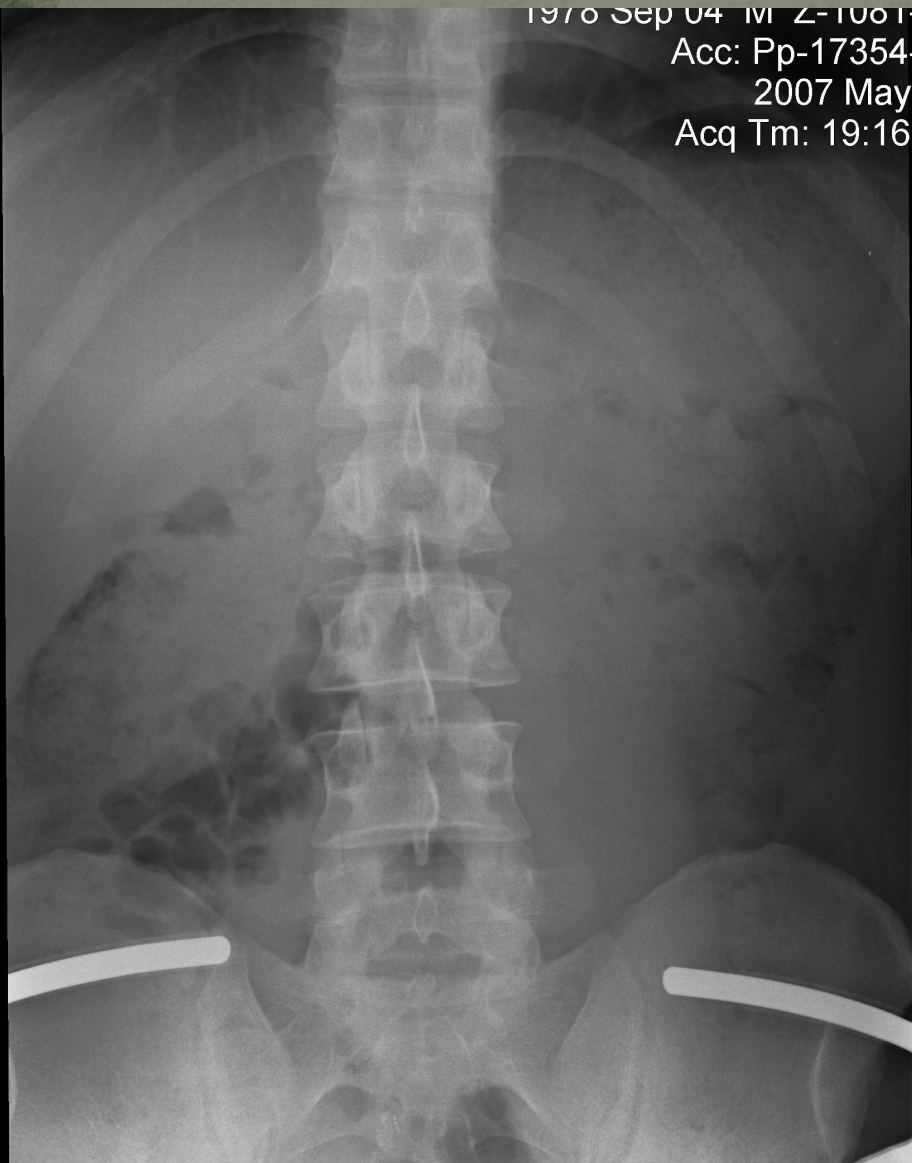горизонтальная



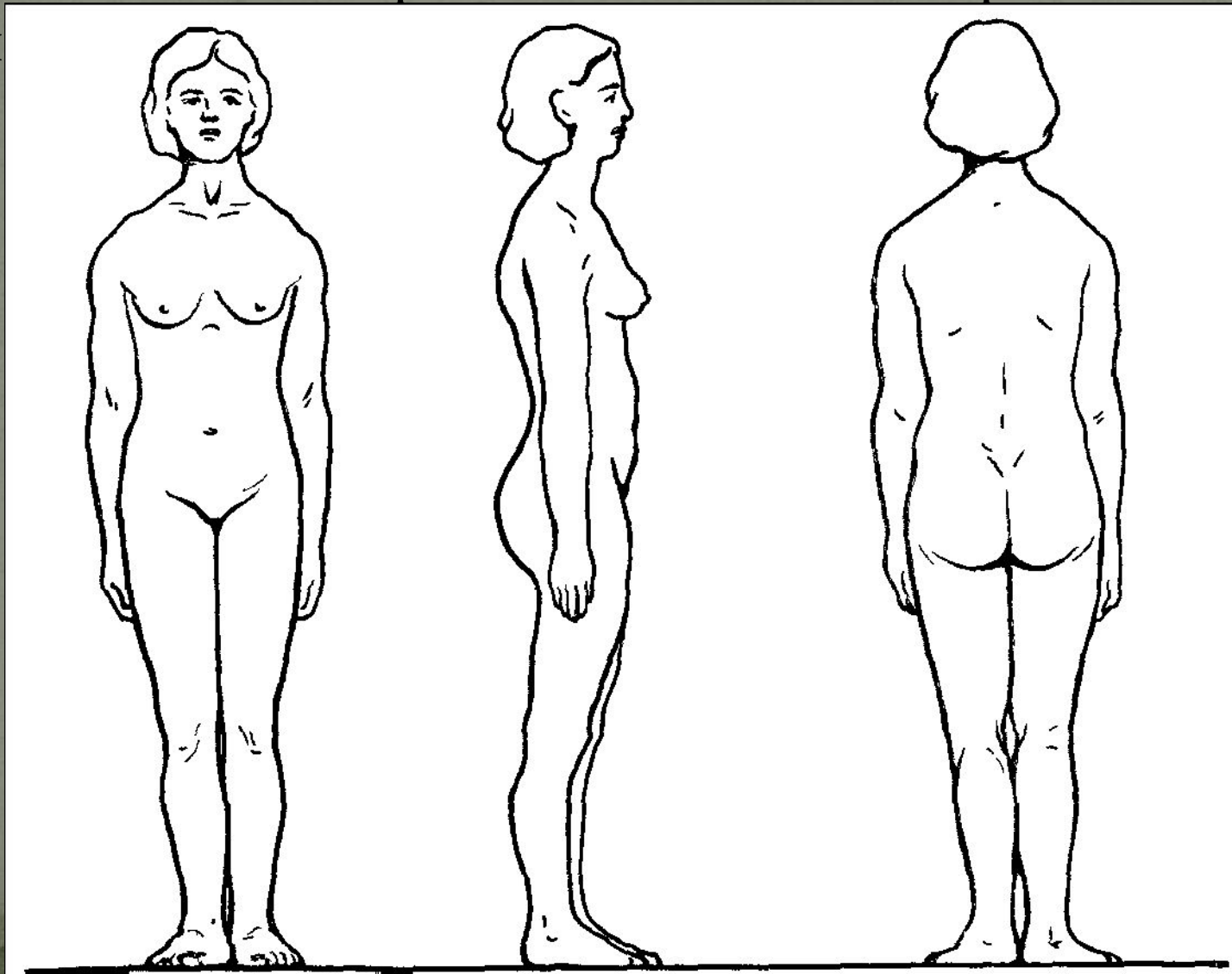
**Физиологически
е изгибы
позвоночника (в
сагитальной
плоскости):
поясничный и
грудной лордоз,
грудной и
крестцовый кифоз**



Во фронтальной плоскости в норме
позвоночник изгибов не имеет.



Осанка — это привычное положение вертикально расположенного тела человека, обусловленное двигательным стереотипом, скелетным равновесием и мышцами

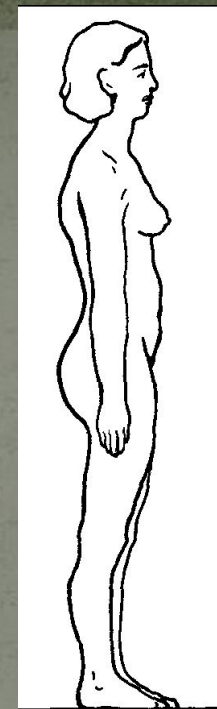




Нормальная осанка:

- прямое положение головы и позвоночника;
- симметричные надплечья, лопатки;
- практически горизонтальная линия ключиц;
- одинаковые треугольники талии (те <окошки>, что образованы контуром талии и опущенных рук);
- симметричное положение ягодиц;
- ровные линии крыльев таза;
- вертикальное направление линии остистых отростков позвоночника;

Виды осанок:

- Естественная
- Привычная
- Выпрямленная
- Расслабленная



У детей до 5—7-летнего возраста нет привычной осанки. Привычная осанка вырабатывается с годами в период развития ребенка. Чем больше привычная осанка приближается к выпрямленной, тем привлекательнее, красивее она кажется, чем ближе к расслабленной, тем больше склонны мы считать ее нарушенной.

Почему это важно?

- Правильная осанка не только делает фигуру человека красивой, но и способствует нормальной деятельности двигательного аппарата и всего организма.
- Основная задача осанки — предохранение опорно-двигательного аппарата от перегрузки и травмы за счет рационального выравнивания сегментов тела и баланса мышц.
- При правильном выравнивании сегментов тела, выполнение простых и сложных движений не вызывает особых проблем, так как при этом амплитуда движений всех суставов максимальна.
- Осанка является отражением как физического, так и психического состояния человека.

Почему это важно?

- При плохой осанке даже обычные статические нагрузки или «несущественные» дисплазии скелета могут оказаться чрезмерными, способными вызвать заболевание опорно-двигательной системы.
- Нарушения осанки, особенно в период роста, могут вызвать стойкие деформации костного скелета, расстройство нервной деятельности, двигательного аппарата, головные боли, повышение утомляемости и нарушение деятельности всех органов и систем организма.
- Дефекты осанки, закрепленные одной и той же позой, ассиметричной нагрузкой, или привычкой (как у скособочившегося школьника), могут обернуться ранним остеохондрозом и нестабильностью (избыточной подвижностью) позвонков.

- **Двигательный стереотип** (динамический стереотип) — устойчивый индивидуальный комплекс безусловно рефлекторных двигательных реакций, реализуемых в определенной последовательности для обеспечения позно-тонических функций (походки, почерка, осанки, техники бега, броска и т.д.).

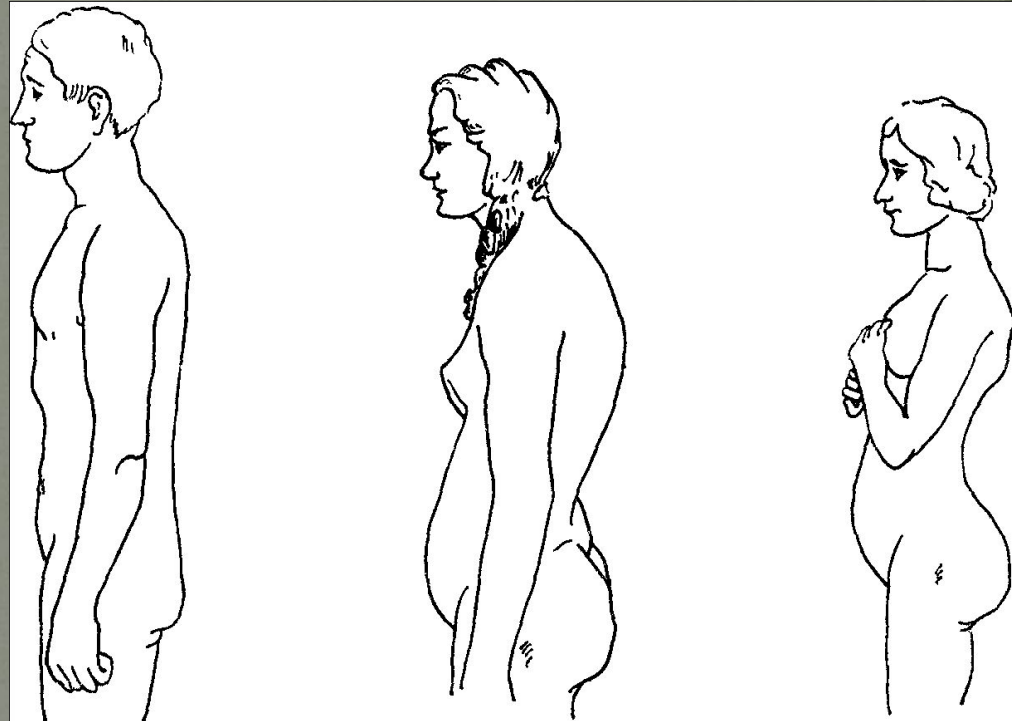
Нарушение осанки в сагитальной плоскости:

- **Плоская спина** – сглаженность физиологических изгибов

- **Сутулая спина** — кифоз грудного отдела усилен, лордоз поясничного отдела слегка уплощен

- **Кругловогнутая спина** — увеличение всех изгибов позвоночника, а также угла наклона таза

- **Круглая спина** - тотальный, или непрерывной, кифоз

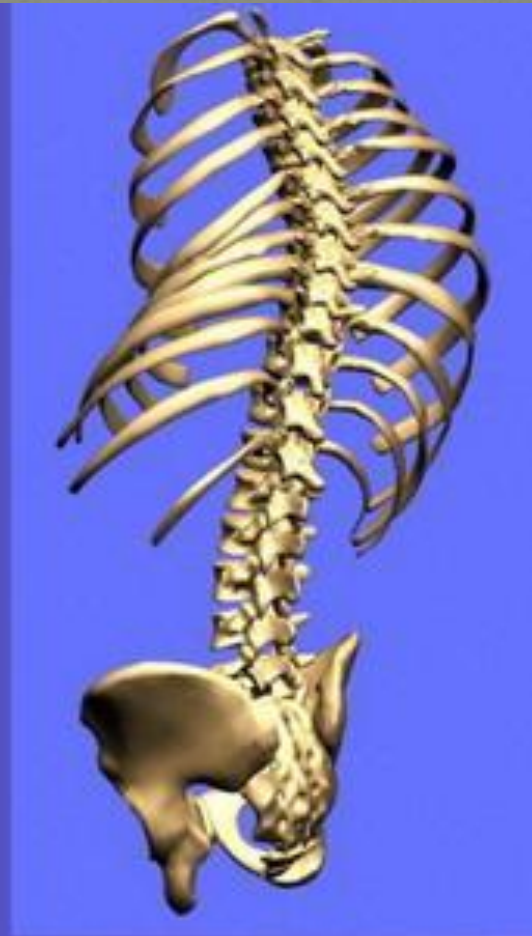
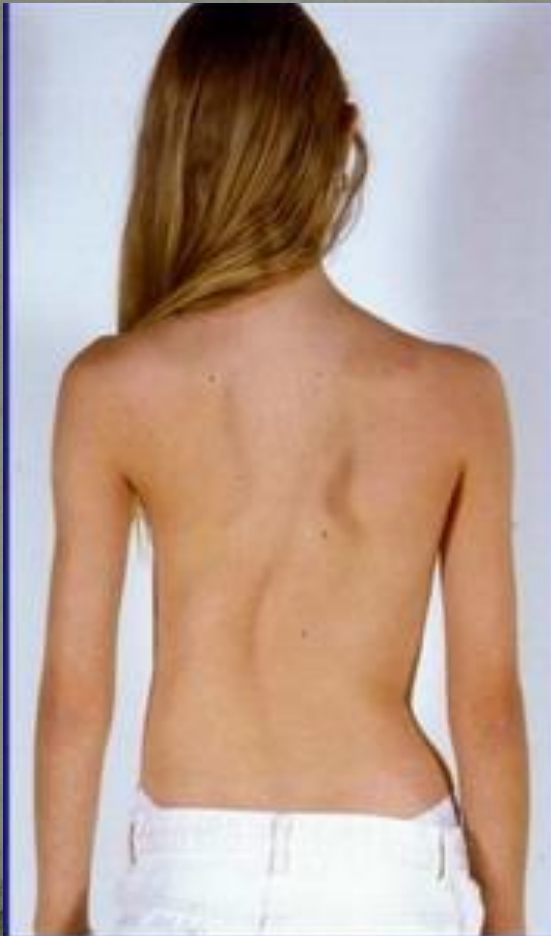
Сколиотическая осанка

- функциональное боковое не фиксированное искривление позвоночника во фронтальной плоскости.
- Выявляется только стоя, исчезает в положении лежа.
- Рентгенологические изменения формы и структуры отсутствуют
- Нет признаков торсии (скручивания) позвонков.
- Не является самостоятельным заболеванием

СКОЛИОЗ

стойкое боковое искривление
позвоночника во фронтальной
плоскости



Сколиоз

- стойкое боковое искривление позвоночника во фронтальной плоскости
- Выявляется и стоя, и лежа.
- Есть рентгенологические признаки изменения формы и структуры отсутствуют
- Есть торсия (скручивание) позвонков.
- Является самостоятельным заболеванием

Что делать???

- Консультация и постоянное наблюдение ортопеда
- Оптимизация физической нагрузки
- Формирование правильных двигательных стереотипов

Самым опасным периодом в течении сколиоза являются периоды интенсивного роста ребенка (6-8 лет, 10-14 лет) и период полового созревания (девочки 10-13 лет, мальчики 11-14 лет).

Диагноз «сколиоз» ставится только на основании рентгенологического исследования

На какие вопросы помогает ответить рентгенограмма:

- Сколиоз или сколиотическая осанка?
- Форма сколиоза
- Степень сколиоза
- Наличие вторичных изменений (остеохондроз, спондилоартроз)
- Прогрессирует ли деформация?
- Прогноз

Крайне важно хранить все рентгенограммы, выполненные ребенку

Задачи детского тренера:

- Снижение осевых нагрузок на позвоночник (особенно до прекращения роста ребенка)
- Тренировка мышц-разгибателей спины
- Формирование «правильных» двигательных стереотипов
- Тренировка баланса и равновесия
- Обучение «культуре» поднятия тяжестей

Гиперэкстензия



Техника упражнения

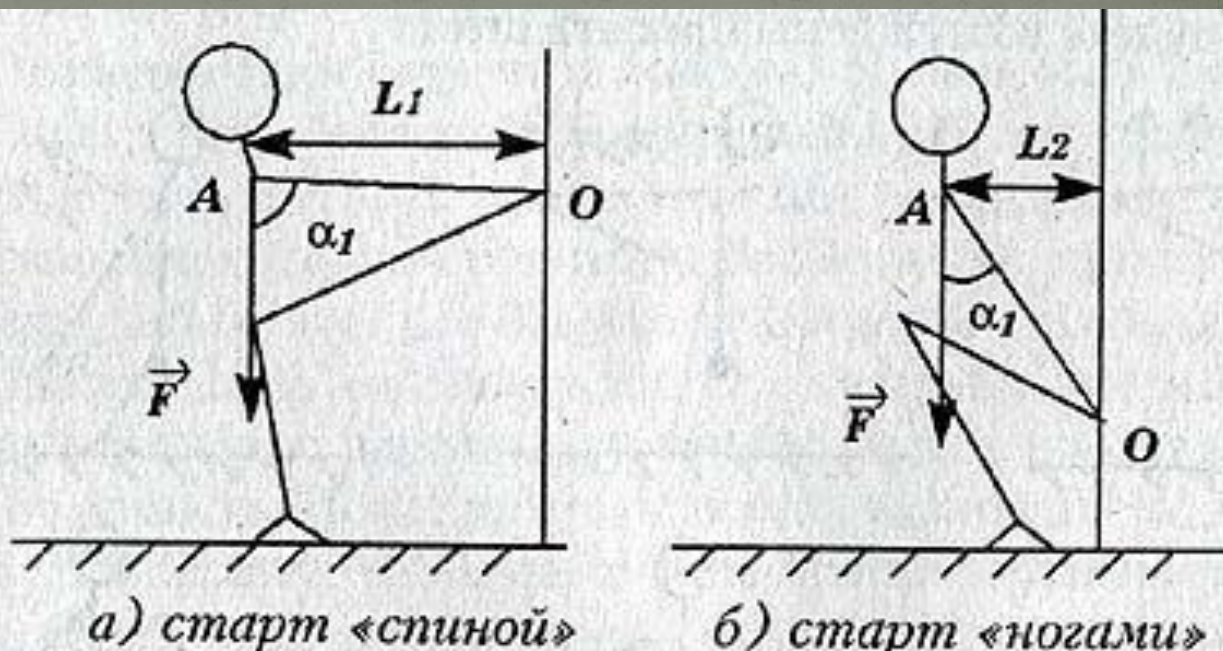
1. Лечь в тренажёре на живот (вниз лицом), пятки подвести под специальный валик.
2. Удерживая спину прямой и не сгибая ног выполнить наклон вперёд-вниз, затем **плавно** вернуться в положение, в котором тело будет представлять **прямую линию** (линия туловища продолжает линию ног), в этом положении задержаться на 1-2 секунды. При этом необходимо **избегать сильного обратного переразгибания в пояснице.**

Как правильно поднимать и перемещать тяжести?

- поднимая что-либо тяжелое, следует сгибать ноги в коленных суставах, а не спину;
- груз безопаснее держать как можно ближе к себе – при таком способе действия нагрузка на позвоночник самая незначительная;

Порядок действий:

Согнуть ноги, а не позвоночник, присесть на корточки, при этом спина должна быть прямой и, ухватив груз двумя руками, поднять его, разгибая ноги, а не спину (как делают штангисты).

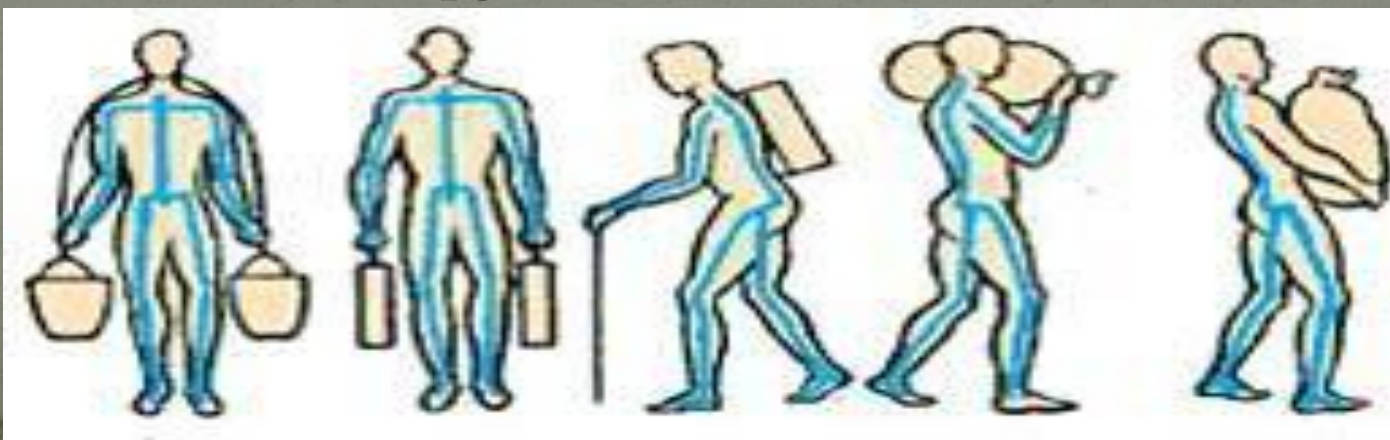

Как правильно поднимать и перемещать тяжести?



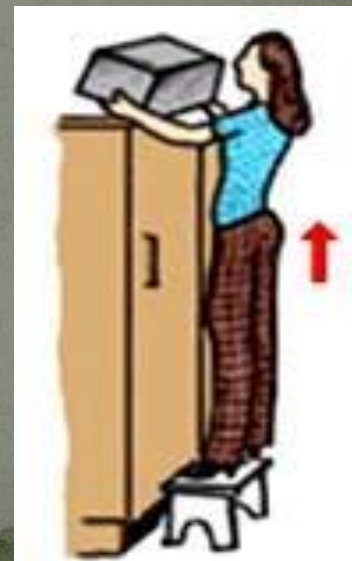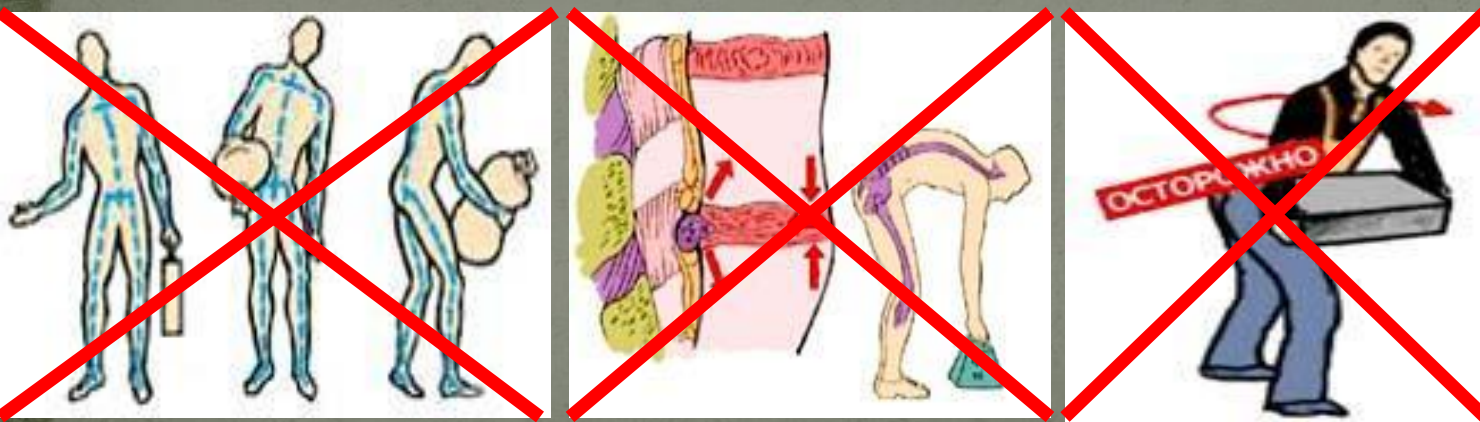
При необходимости перемещать тяжелые вещи на значительные расстояния целесообразнее носить их на спине, например в рюкзаке, а не в руках или сумке через плечо.

Тяжелую ношу рекомендуется не носить в одной руке, особенно на большие расстояния, чтобы не перегружать позвоночник, – надо разделить груз и нести его в обеих руках;



Как **неправильно** поднимать и перемещать тяжести?

- недопустимо при переноске тяжестей резко сгибаться вперед или разгибаться назад;
- поднимая тяжести, избегайте поворотов туловища, поскольку такое сочетание движений – одна из распространенных причин «прострелов»;
- старайтесь не поднимать предметы над головой. Если нужно, например, положить какие-то вещи на шкаф, удобнее встать на устойчивую скамеечку или лестницу: это даст возможность не поднимать их выше уровня плеч.



Задачи врача

- Своевременное выявление ортопедической патологии
- Выбор оптимального способа коррекции и лечения
- Постоянное динамическое наблюдение
- Оптимизация физических нагрузок в зависимости от возраста ребенка и выявленной патологии

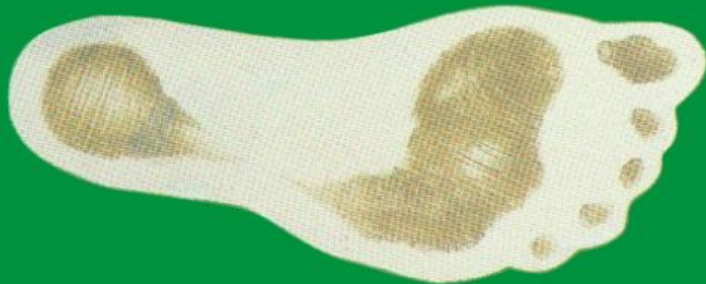
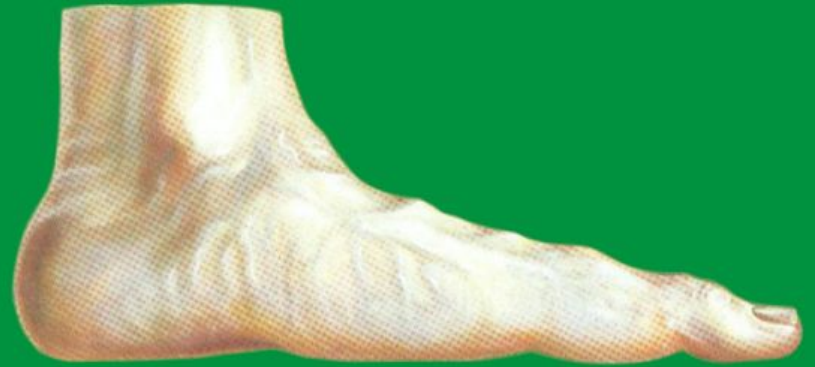
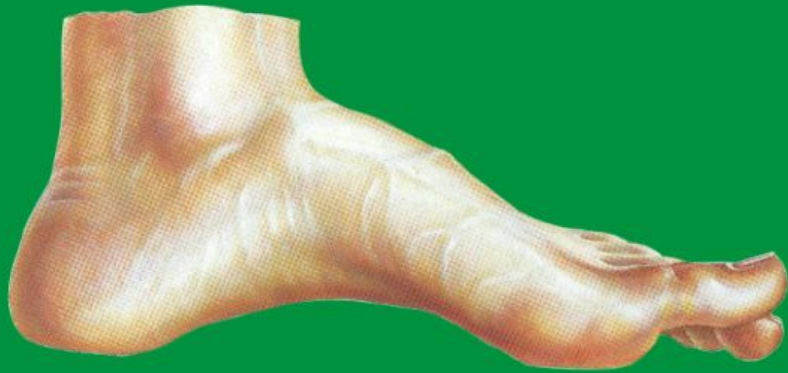Рациональное использование ортопедических фиксаторов позвоночника

- При обострении заболевания позвоночника
- При «очень» большом росте
- В периоды бурного роста

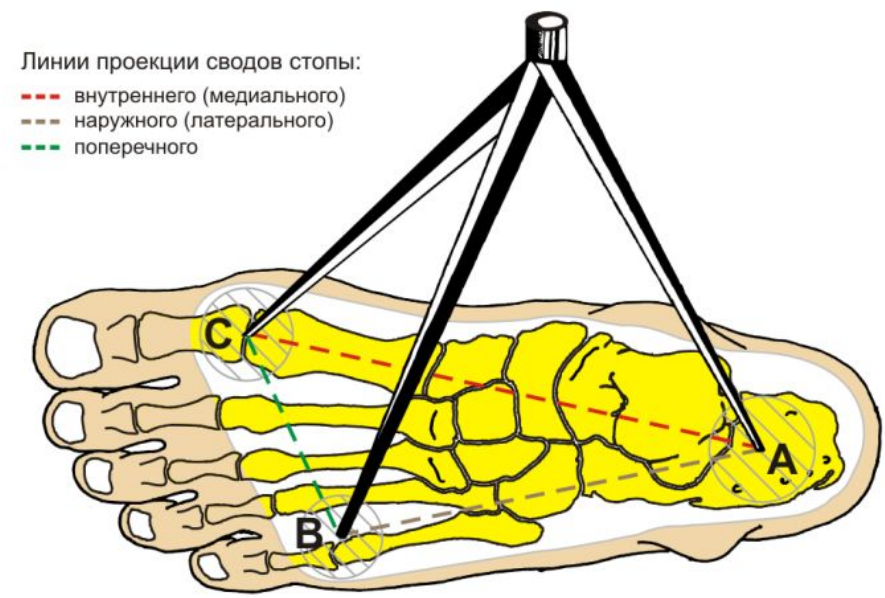
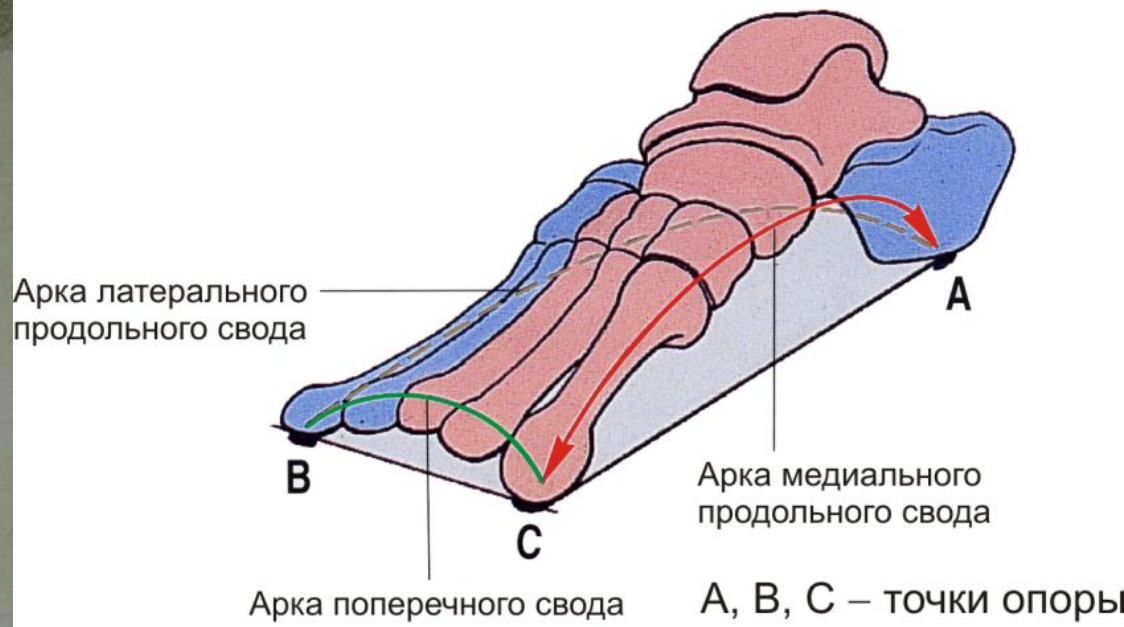
*Ношение фиксатора не отменяет
необходимости тренировки мышц-
разгибателей спины*

Деформации СТОПЫ



СВОДЫ СТОПЫ

«Надежность
дома зависит от
фундамента»
Своды стопы
предназначены
для удержания
равновесия и
предохранения
организма от
тряски при
ходьбе.



Расположение сводов стопы; “тренога” сводов и три основные точки опоры

СВОДЫ

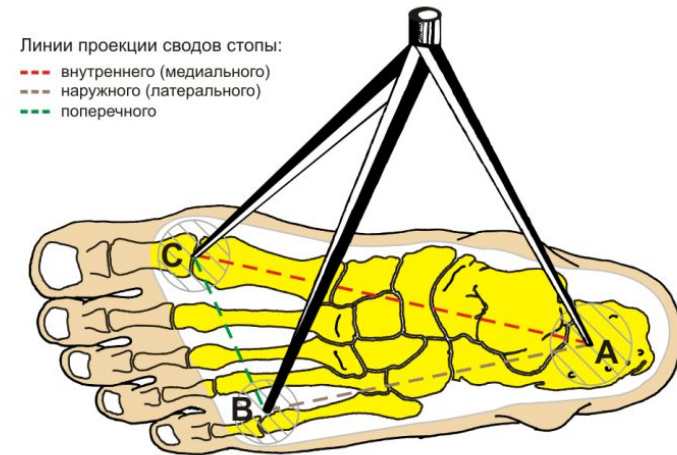
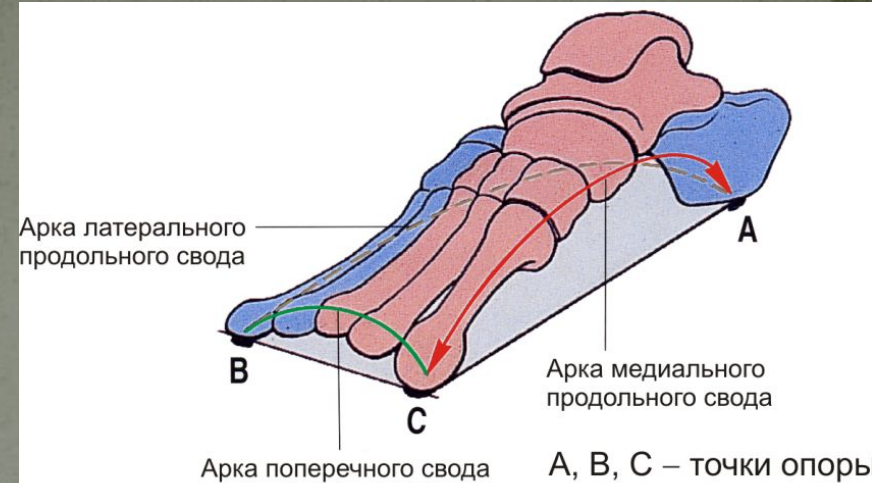
СТОПЫ

В продольном своде различают наружный и внутренний свод:

Внутренний свод - образуют таранная, ладьевидная, клиновидные и 1,2 плюсневые кости. Центр внутреннего свода стопы находится в области таранно-ладьевидного сустава.

Наружный свод стопы образован: пяточной, кубовидной, 4 и 5 плюсневыми костями. При стоянии и ходьбе он прилегает непосредственно к плоскости опоры.

Поперечный свод образуют головки плюсневых костей, располагающиеся по дуге. Центр поперечного свода совпадает с головкой 3 плюсневой кости, наиболее отдаленной от плоскости опоры.



Расположение сводов стопы; “тренога” сводов и три основные точки опоры

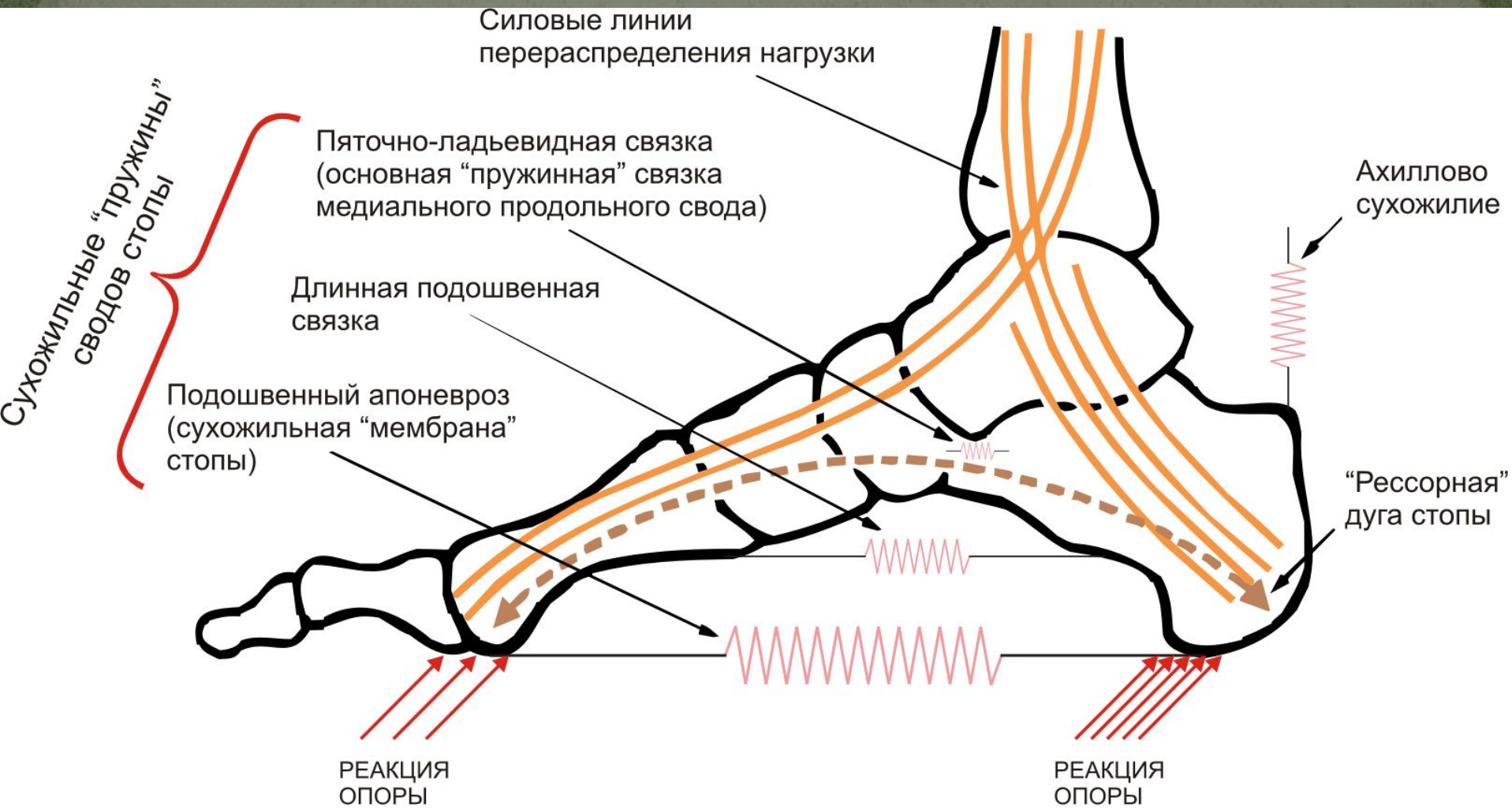
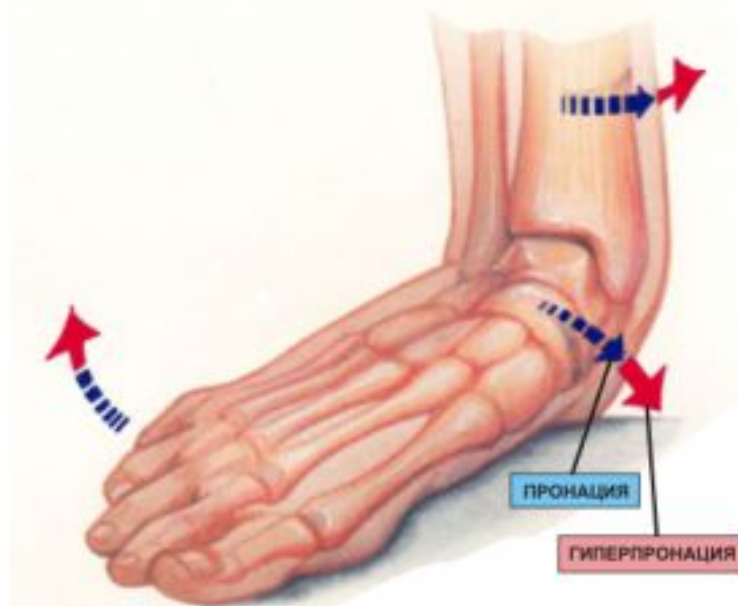


Схема строения физиологической "рессоры" стопы и линий распределения нагрузки

- При плоскостопии происходит полная потеря всех рессорных (амортизирующих) функций стопы.
- Причиной развития статического плоскостопия считается мышечно-связочная недостаточность.
- Провоцирующие факторы: «избыточная» масса тела, систематические чрезмерные нагрузки, ношение «неправильной» обуви.



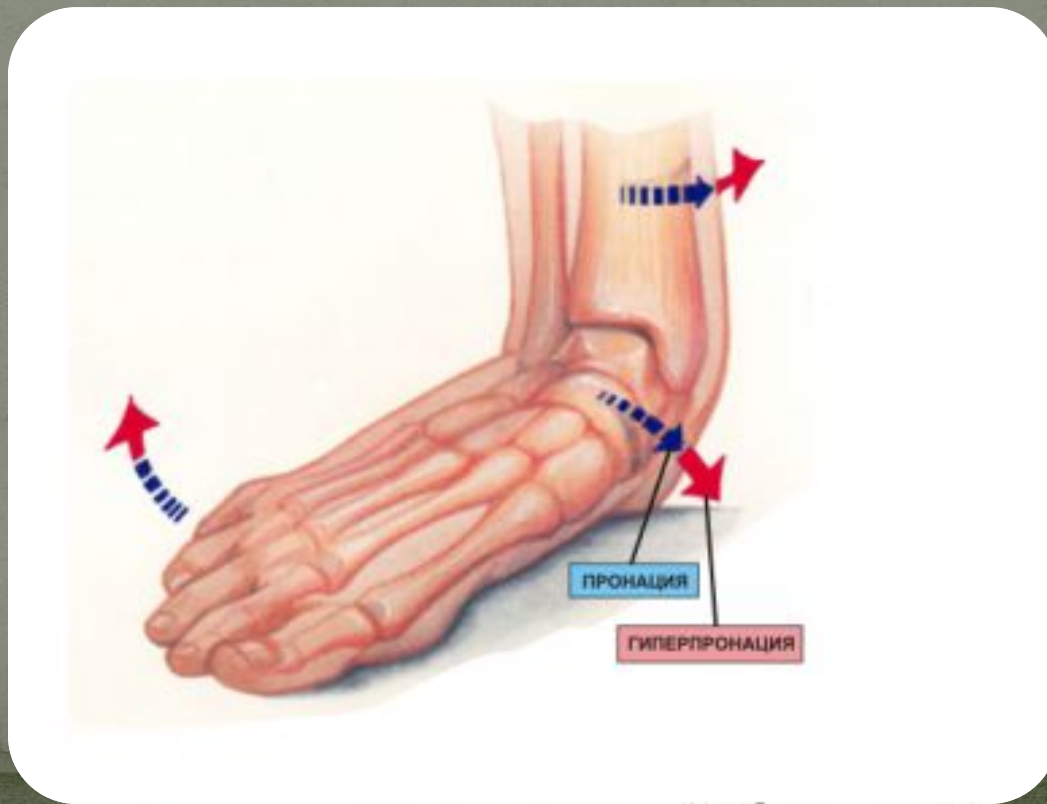Виды плоскостопия:

- **Продольное**-уплощение продольного свода
- **Поперечное**-уплощение поперечного свода
- **Комбинированное**- уплощение продольного и поперечного сводов

Плоскостопие - самый распространенный вид деформации стопы.

Признаки:

1. уплощение сводов стопы
2. прониравание заднего отдела стопы
3. Отведение и распластывание переднего отдела стопы.
4. Отклонение 1-го пальца стопы кнаружи



Осложнения:

ДОА суставов стопы,
голеностопных, коленных,
тазобедренных суставов.

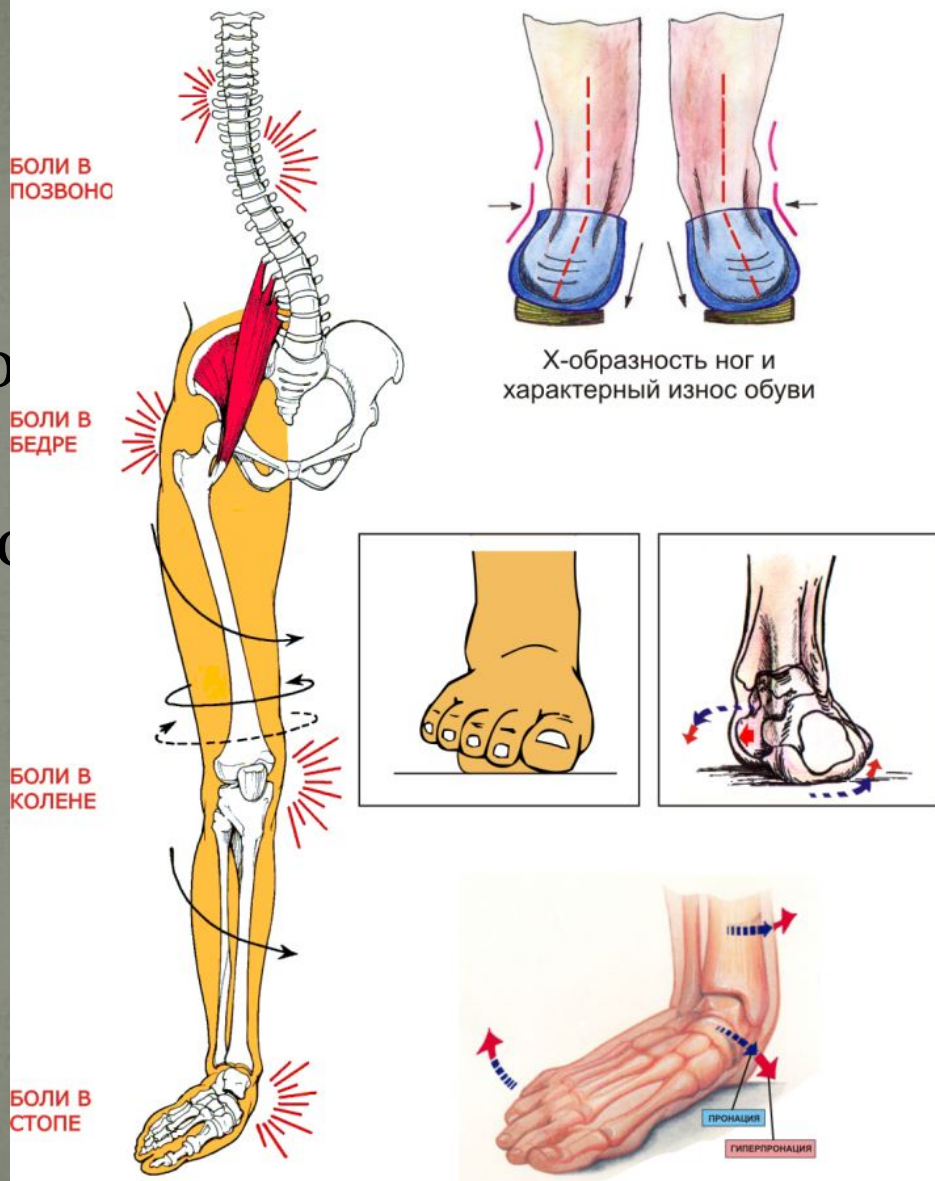
Остеохондроз поясничного
отдела позвоночника

Вальгусная деформация 1-го
пальца стопы

Варикозная болезнь

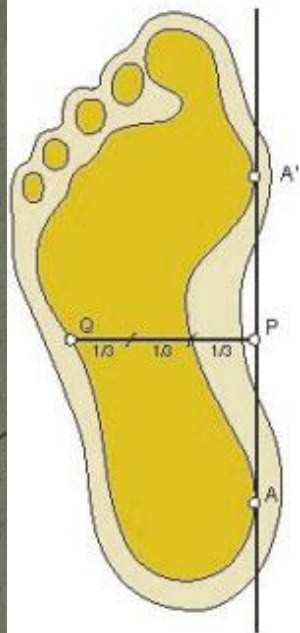
Вросший ноготь

Плоскостопие



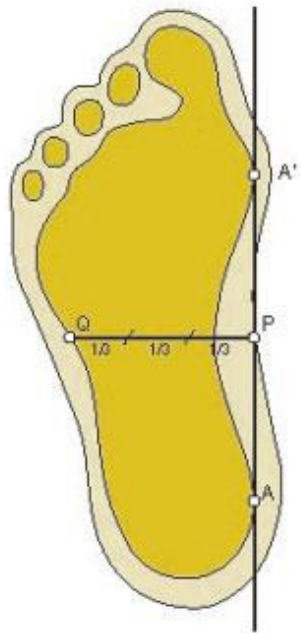
Нарушения походки и каскад “болей перегрузки” от стопы до позвоночника

Оценка степени уплощения продольного свода стопы (по ширине опорной зоны средней части стопы)



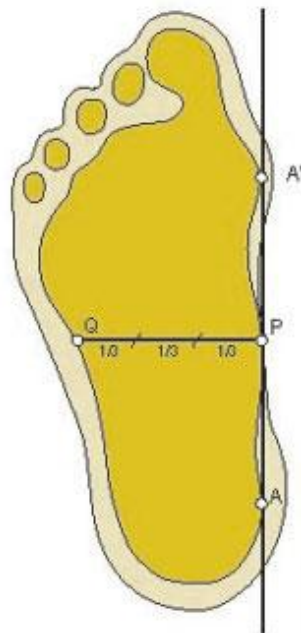
Уплощение I ст.

граница зоны анемии расположена на границе средней и внутренней трети перпендикуляра PQ



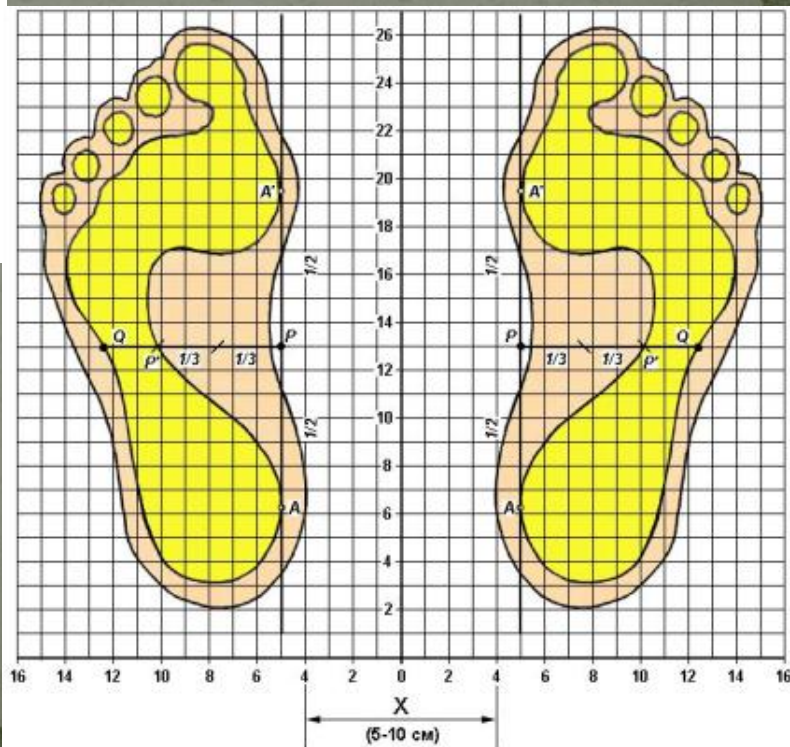
Уплощение II ст.

граница зоны анемии расположена на середине внутренней трети перпендикуляра PQ



Уплощение III ст.

граница зоны анемии расположена в точке P или выходит за касательную AA'



Задачи

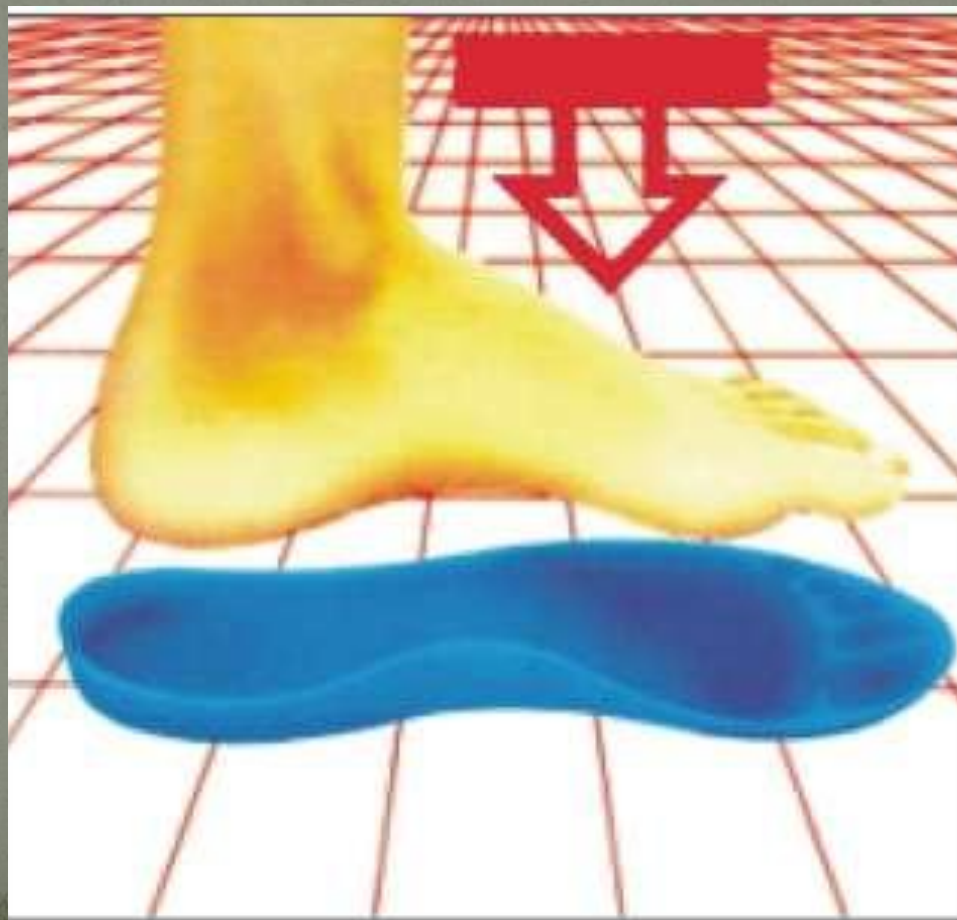
- Предупреждение развития статического плоскостопия (если его нет)
- Недопущение прогрессирования деформации
- Предупреждение развития вторичных изменений (осложнений)

Что делать???

- Коррекция формы стопы ортезами (ортопедическими стельками)
- Укрепление мышечно-связочного аппарата
- Оптимизация физических нагрузок
- Подбор качественной обуви

Ортез - ортопедическое устройство,

предназначенное для поддержки и правильного позиционирования стопы, предотвращения и коррекции деформаций и улучшения работы подвижных частей тела



Ортопедическая стелька

выполняется из эластического материала с возвышением от пятки к пальцам по внутреннему краю (выкладкой продольного свода), и с «подушечкой» под основанием пальцев (выкладкой поперечного свода).

1. Индивидуальные



2. Промышленные

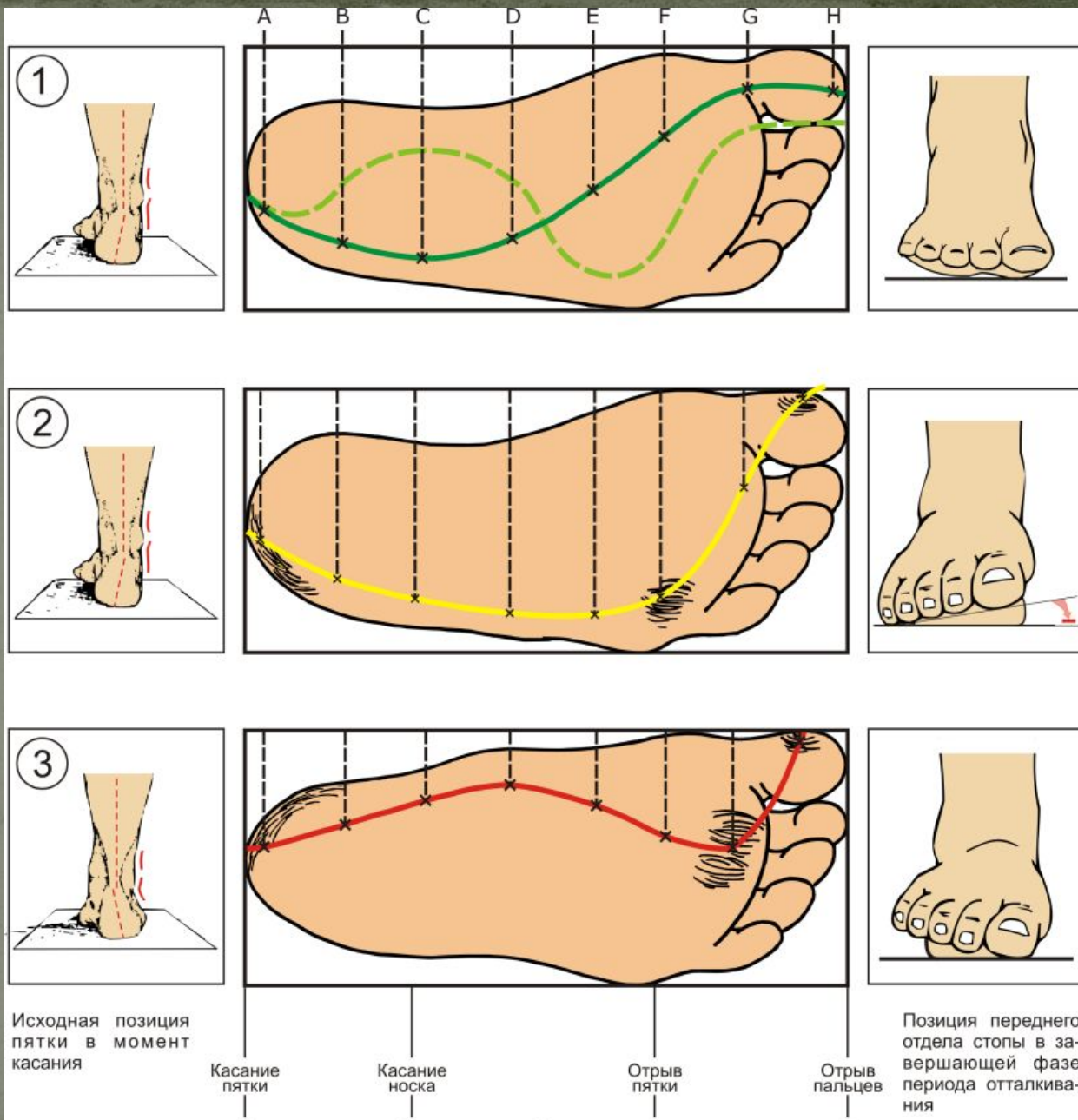
Как работают стельки?

- Насильственно формируют своды стопы, возвращая стопе амортизирующие свойства
- Устраняют вальгусное отклонение стопы (кнаружи)
- Приближают биомеханику стопы к оптимальной

Беговой шаг имеет фазу опоры и фазу полета

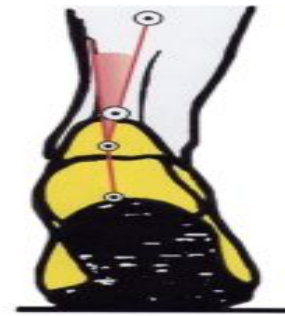Фаза опоры включает 3 периода:

- Период постановки
- Период опоры
- Период отталкивания



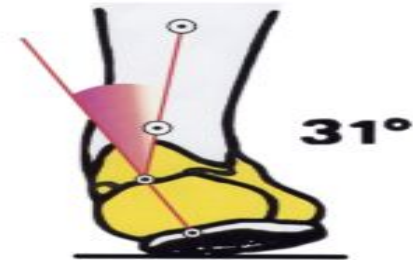
4

Завершающий
момент отталкивания



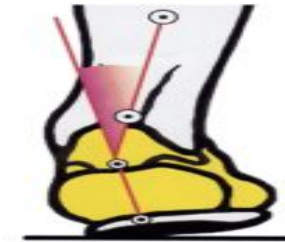
3

Начало отталкивания
(момент отрыва пятки
от грунта)



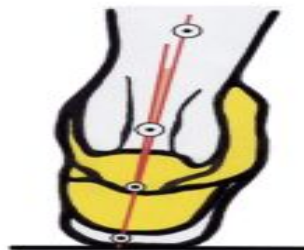2

Середина периода
опоры
(момент опоры всей
стопы на грунт)



1

Момент касания опоры
пяткой

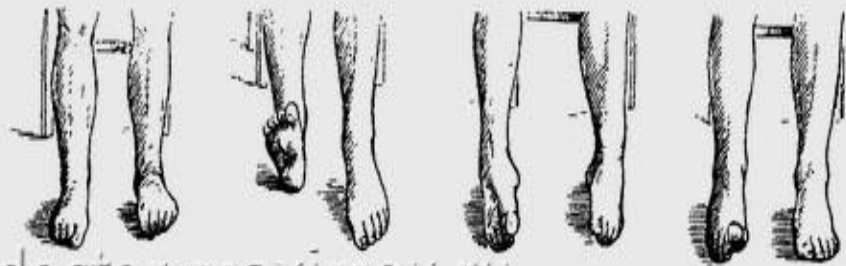

Фазы опорного
периода

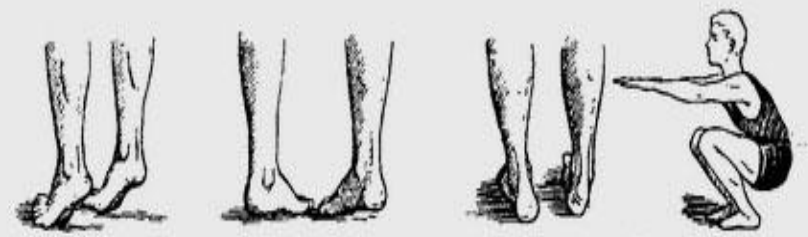
Без стельки
(гиперпронация)

Движения стопы при опоре и отталкивании

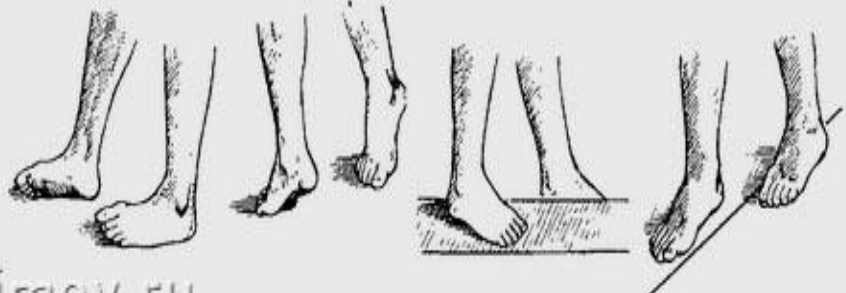
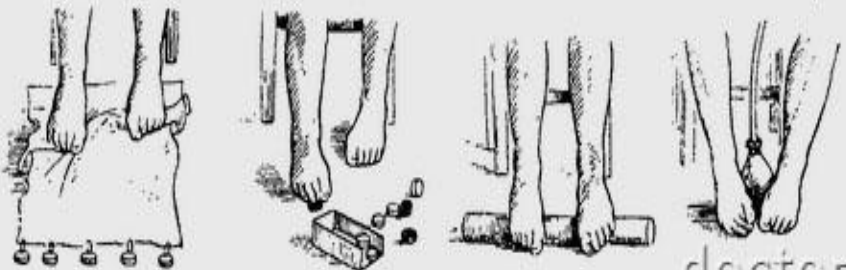
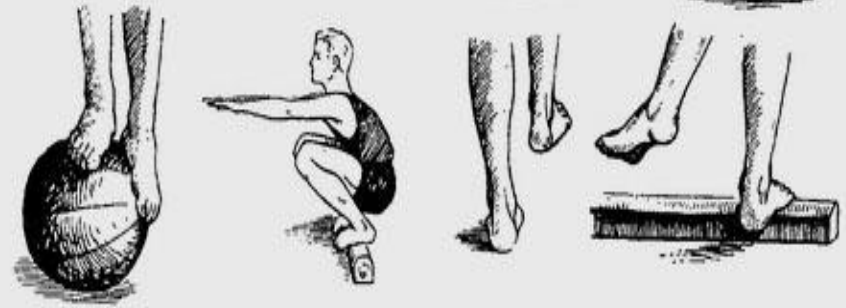
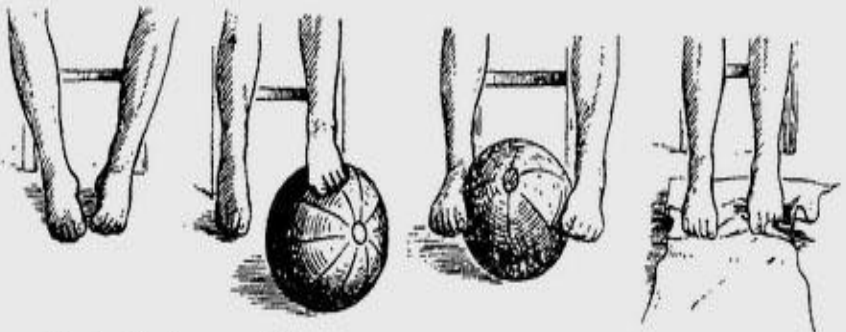
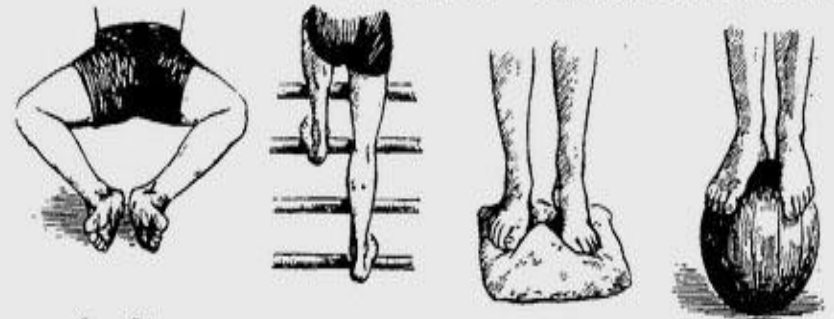
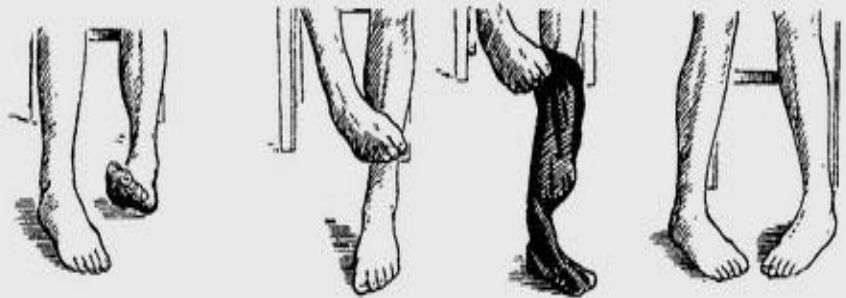
<p>④</p> <p>Завершающий момент отталкивания</p>		
<p>③</p> <p>Начало отталкивания (момент отрыва пятки от грунта)</p>	 <p>31°</p>	 <p>12°</p>
<p>②</p> <p>Середина периода опоры (момент опоры всей стопы на грунт)</p>		
<p>①</p> <p>Момент касания опоры пяткой</p>		
<p>Фазы опорного периода</p>	<p>Без стельки (гиперпронация)</p>	<p>Со стелькой-супинатором (коррекция)</p>



doctor-maximov.ru



doctor-maximov.ru



doctor-maximov.ru

Балансировочная платформа BOSU



Остеохондропатии

- Группа заболеваний костно-суставной системы, характеризующихся асептическим субхондральным некрозом (инфарктом) краевого участка губчатого вещества костной ткани в местах, несущих повышенную статическую и функциональную нагрузку.
- Развиваются в детском и юношеском возрасте вследствие дистрофии (нарушения питания) костной ткани.
- Провоцируются функциональной перегрузкой суставов или их хронической микротравматизацией.

Классификация остеохондропатий

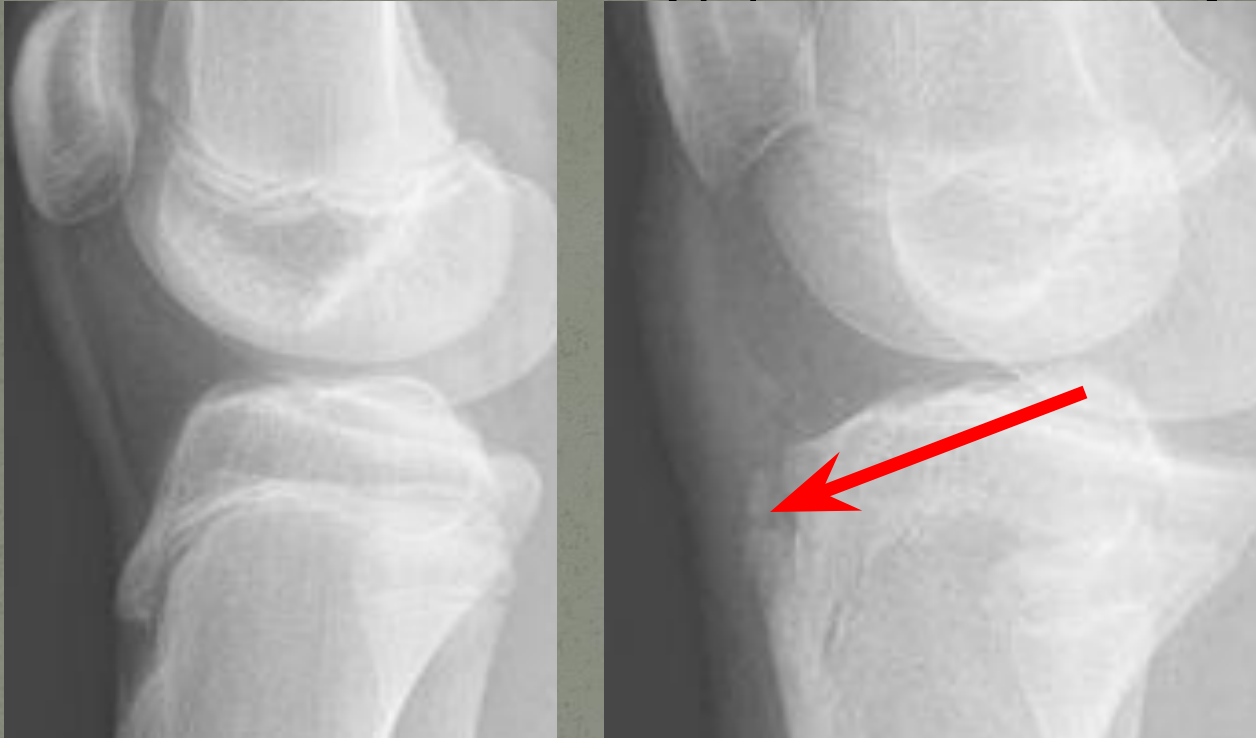
- А. Остеохондропатии эпифизов и метафизов длинных трубчатых костей:
 - остеохондропатия тазобедренного сустава (**болезнь Легга-Кальве-Пертеса**)
 - остеохондропатия головки II и III плюсневых костей (**болезнь Келлер 2**)
 - остеохондропатия грудинного конца ключицы;
 - множественная остеохондропатия фаланг пальцев рук;
 - остеохондропатия проксимального метафиза большеберцовой кости (**болезнь Осгуд-Шляттера**)
- Б. Остеохондропатии коротких губчатых костей:
 - остеохондропатия ладьевидной кости стопы (**болезнь Келлер 1**)
 - остеохондропатия полулунной кости кисти;
 - остеохондропатия тела позвонка (**болезнь Шеермана-Мау, Кюммеля, Кальве**)
 - остеохондропатия сесамовидной кости 1-го плюсне-фалангового сустава.
- В. Остеохондропатия апофизов:
 - остеохондропатия бугристости большеберцовой кости;
 - остеохондропатия бугра пяточной кости;
 - остеохондропатия апофизарных дисков позвонков;
 - остеохондропатия лонной кости.
- Г. Частичные (клиновидные) остеохондропатии суставных поверхностей (**osteochondritis dissecans** коленного, локтевого и других суставов).

Стадии заболевания:

- Асептического некроза
- Компрессионного перелома
- Фрагментации
- Репарации
 - Конечная стадия (вторичных изменений)

Весь цикл заболевания в зависимости от локализации занимает от одного-двух до трех-четырёх лет.

Болезнь Осгуд-Шляттера



- Остеохондропатия бугристости большеберцовой кости
- Возникает у мальчиков от 12 до 16 лет, особенно у тех, кто занимается спортом, танцами, балетом
- При постоянной нагрузке на бугристость нарушается кровоснабжение, участки бугристости подвергаются некрозу, затем восстановлению.

Лечение (классические рекомендации)

- Исключение физической нагрузки???
- При выраженной боли – иммобилизация гипсовой повязкой???
- ФТЛ (электрофорез новокаина, хлористого кальция)
- Оперативное лечение в виде удаления некротических очагов кости

Лечение

(современный подход)

- ФТЛ (магнитолазерная терапия, электрофорез НПВС, новокаина, фонофорез противовоспалительных мазей, электростимуляция четырехглавой мышцы, парафин-озокерит, грязелечение и т.д.)
- Оптимизация физической нагрузки
- Использование ортезов и кинезиотейпинга
- Оперативное лечение в виде удаления некротических очагов кости (редко, при наличии подвижных болезненных фрагментов)



Спасибо за внимание!!!

