Перспективы использования МРТ в доклинических исследованиях

Абакумов Максим Артёмович
ГБОУ ВПО РНИМУ им. Н.И. Пирогова

Томография

- **Томогра́фия** (др.-греч. τομή — сечение) — получение послойного изображения внутренней структуры объекта

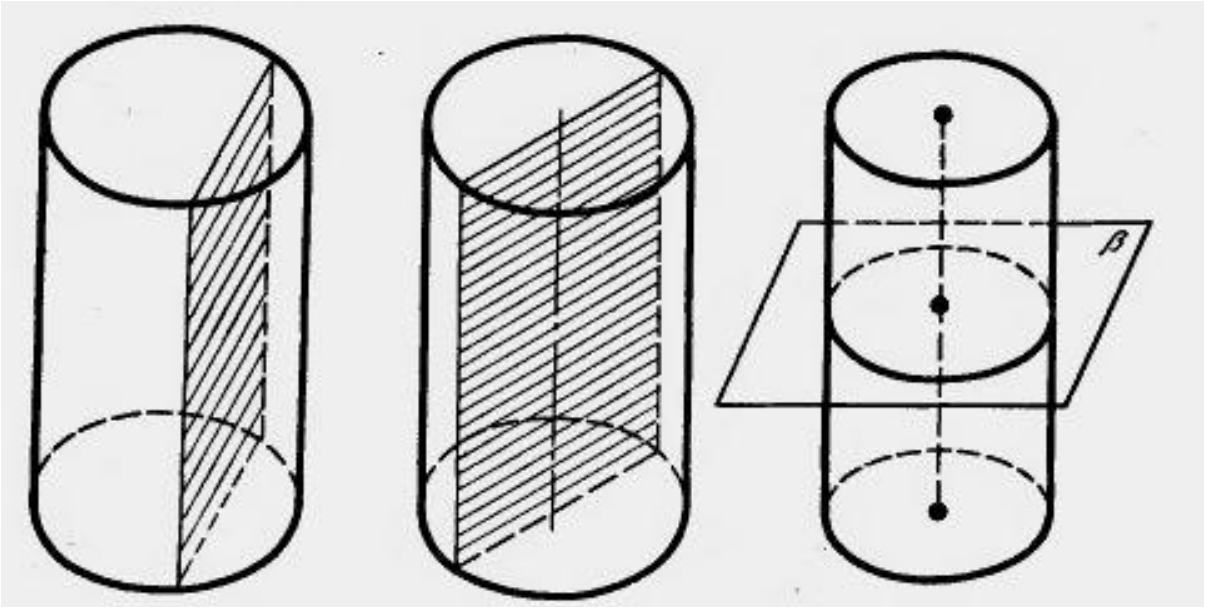

Томография

- Деструктивная (биотомия, гистологические срезы)
- Реконструктивная (КТ, МРТ, ПЭТ, оптическая томография)

Физические основы МРТ. Ядерный спин.

- Ядерный спин не равный 0 имеют ядра с нечётным массовым числом (^{1}H, ^{13}C, ^{19}F, ^{31}P)

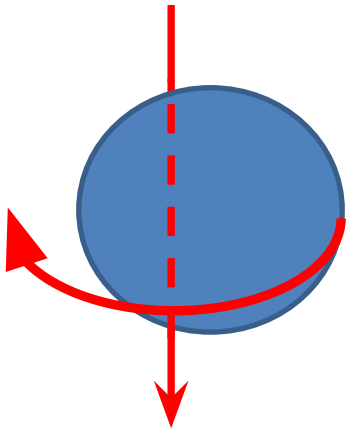

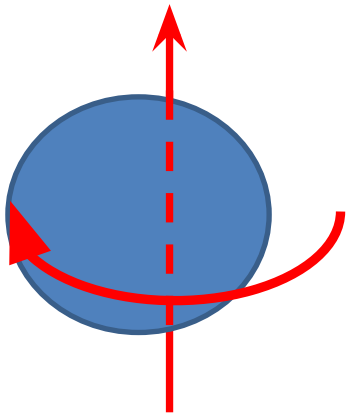

Физические основы МРТ
Эффект Зеемана

- Ядра атомов с нечётным ядерным спином при помещении во внешнее магнитное поле могут иметь различную ориентацию.

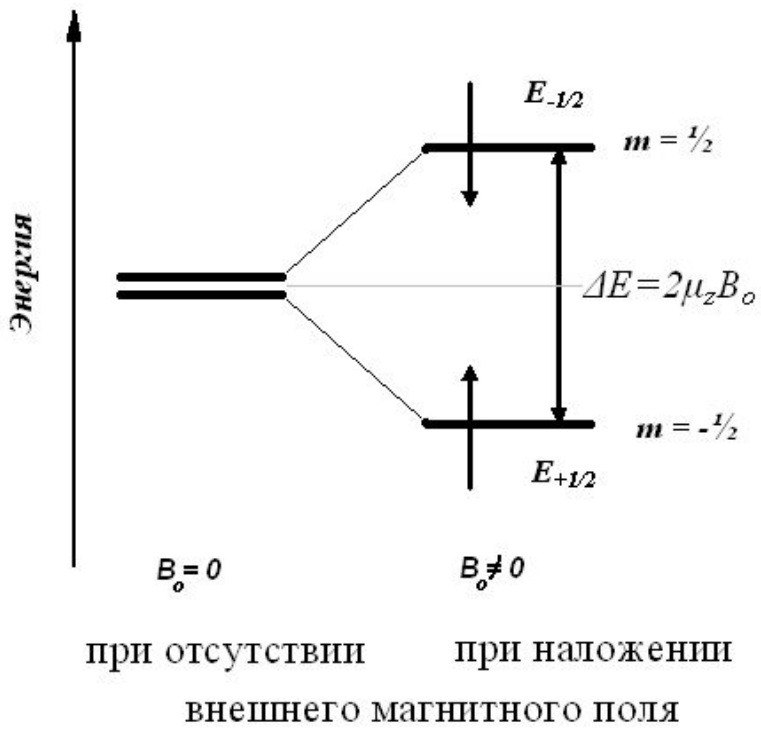

Физические основы МРТ. Эффект Зеемана.

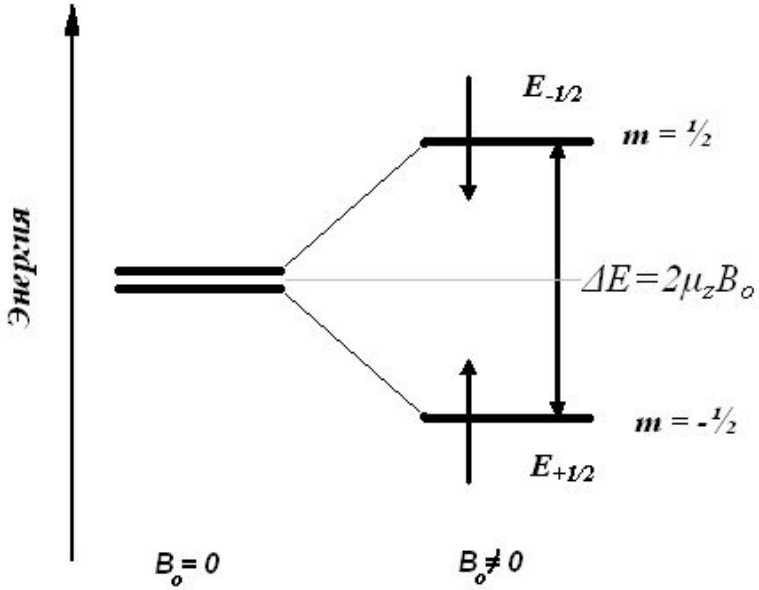

при отсутствии при наложении внешнего магнитного поля

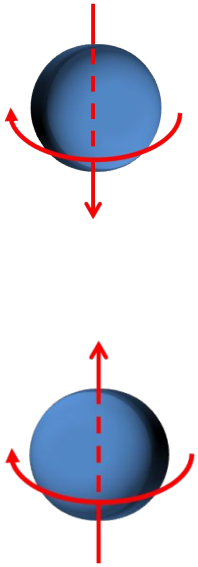

B_0

Физические основы МРТ. Эффект Зеемана.

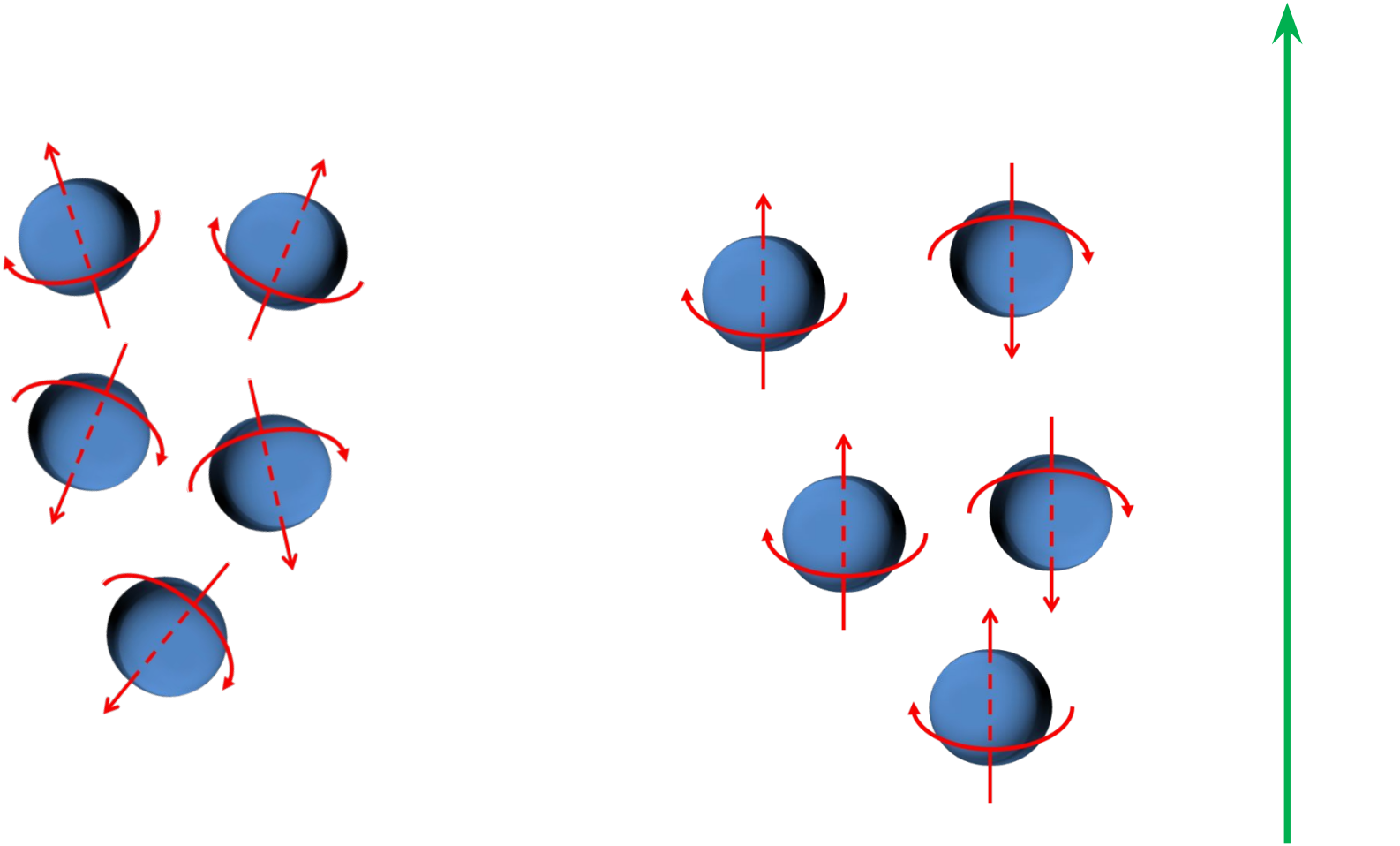

$B_0=0$

$B_0\neq0$

Физические основы МРТ. Эффект Зеемана.

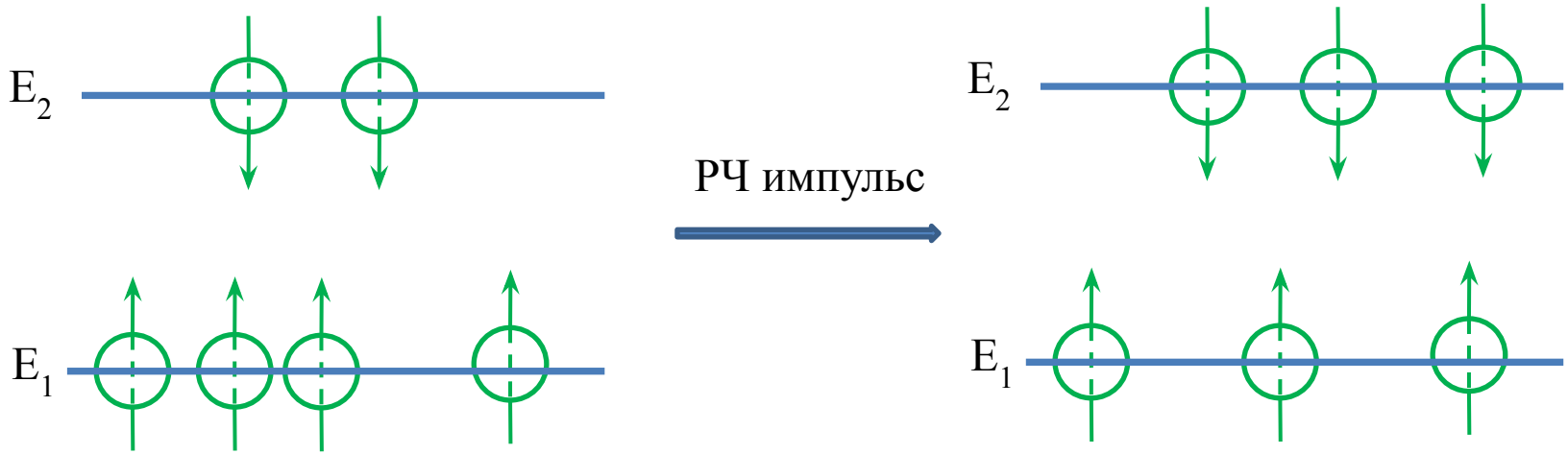

$$E=h\nu=\gamma B_0$$

γ(H)=42,6 МГц/Тл

Физические основы МРТ. Получение сигнала

Рентгенография, компьютерная томография

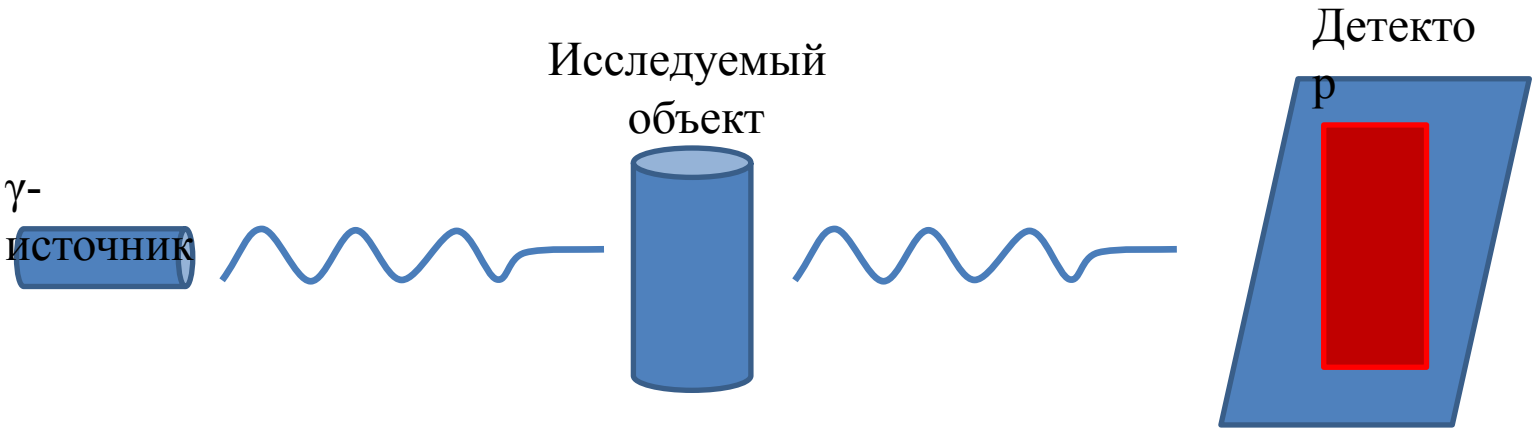

Физические основы МРТ. Получение сигнала

Оптическая томография

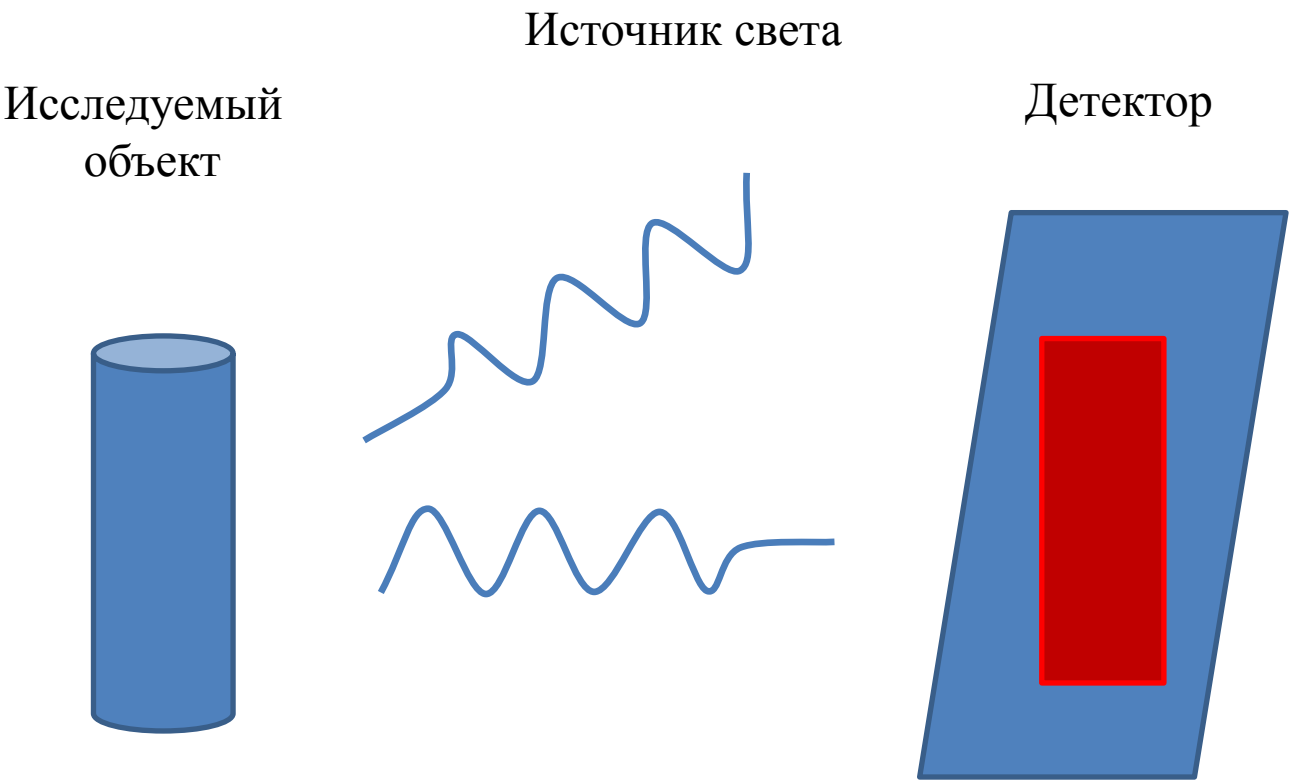

Физические основы МРТ. Получение сигнала

МРТ

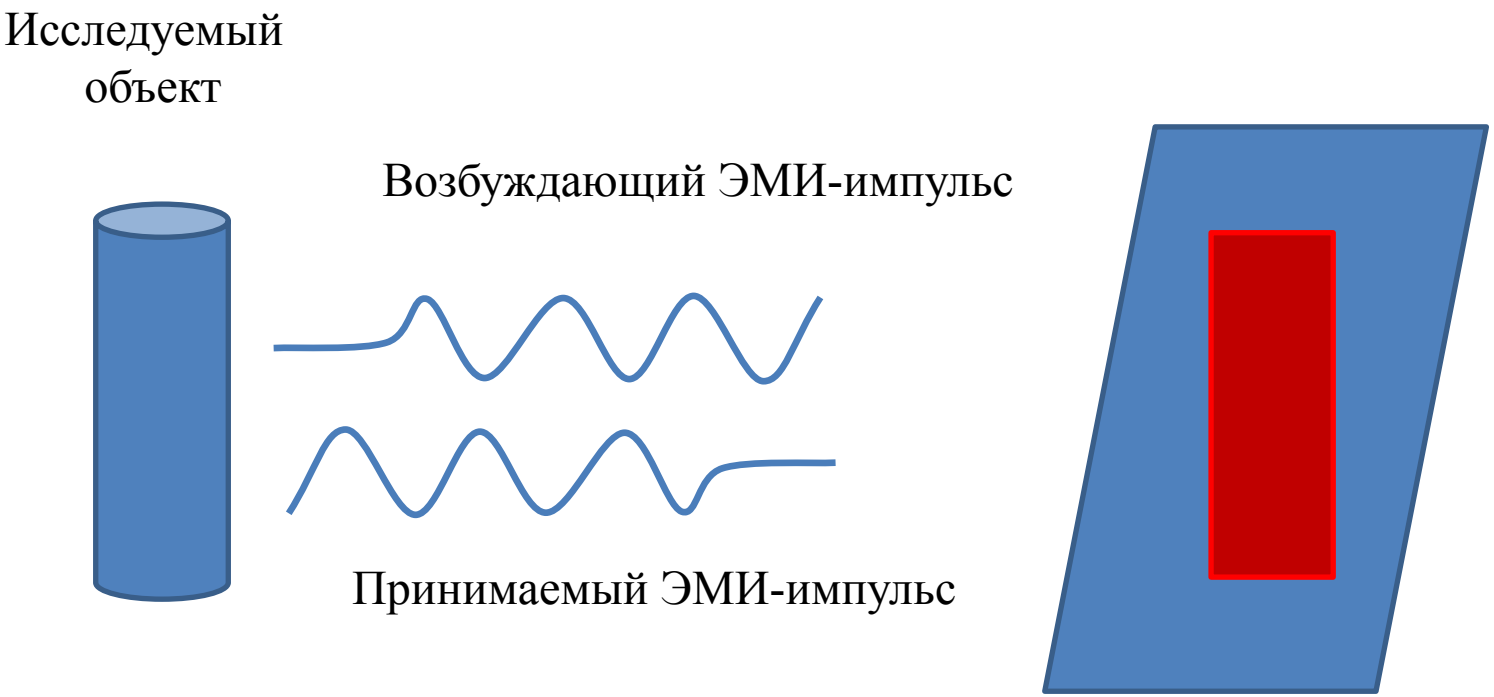

Физические основы МРТ. Получение сигнала

- Передающе-принимающая катушка
- 3 ортогональные градиентные катушки.

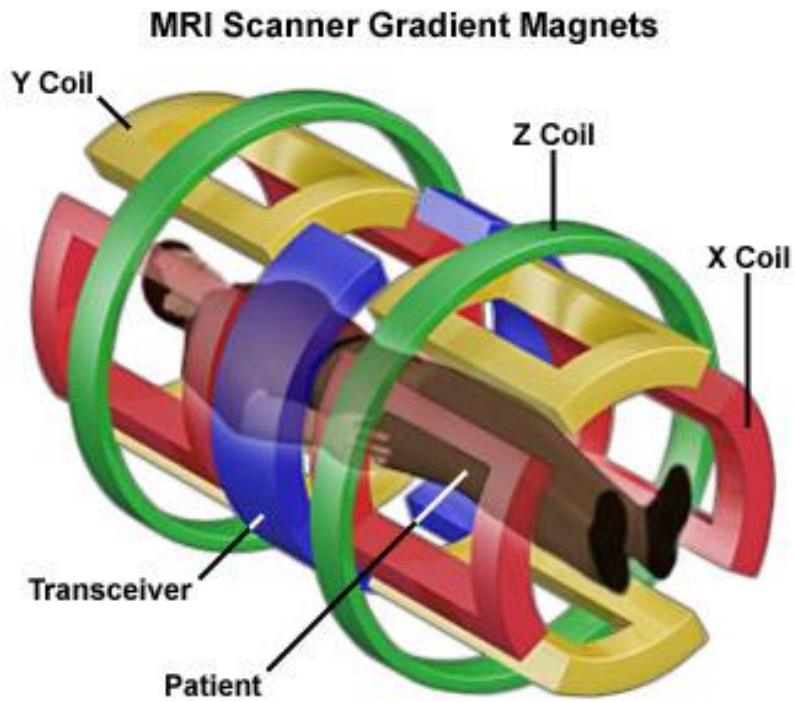

Преимущества магнитно-резонансной томографии

- Неинвазивность. МРТ не нарушает внутренней целостности объекта.
- В МРТ не используется ионизирующее излучение
- Высокая скорость получения изображения

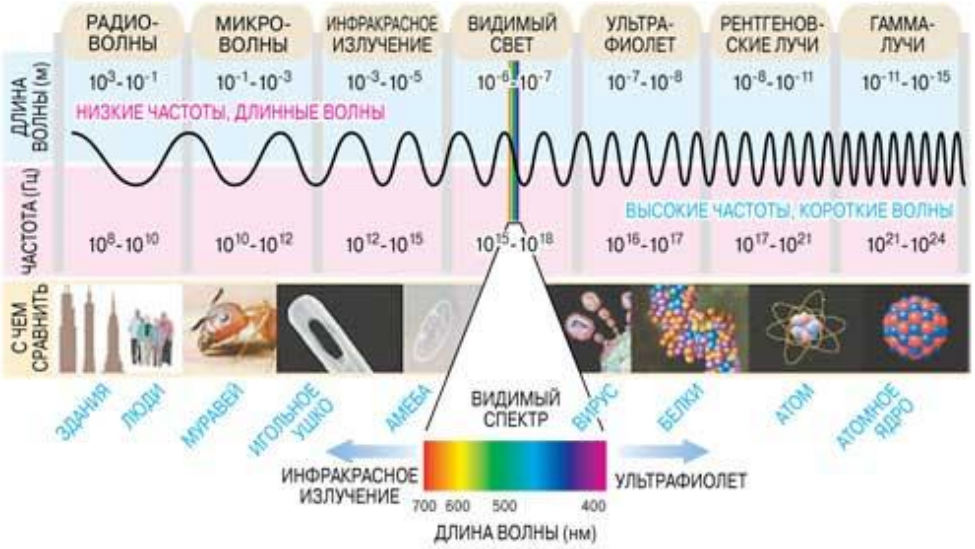

Преимущества магнитно-резонансной томографии

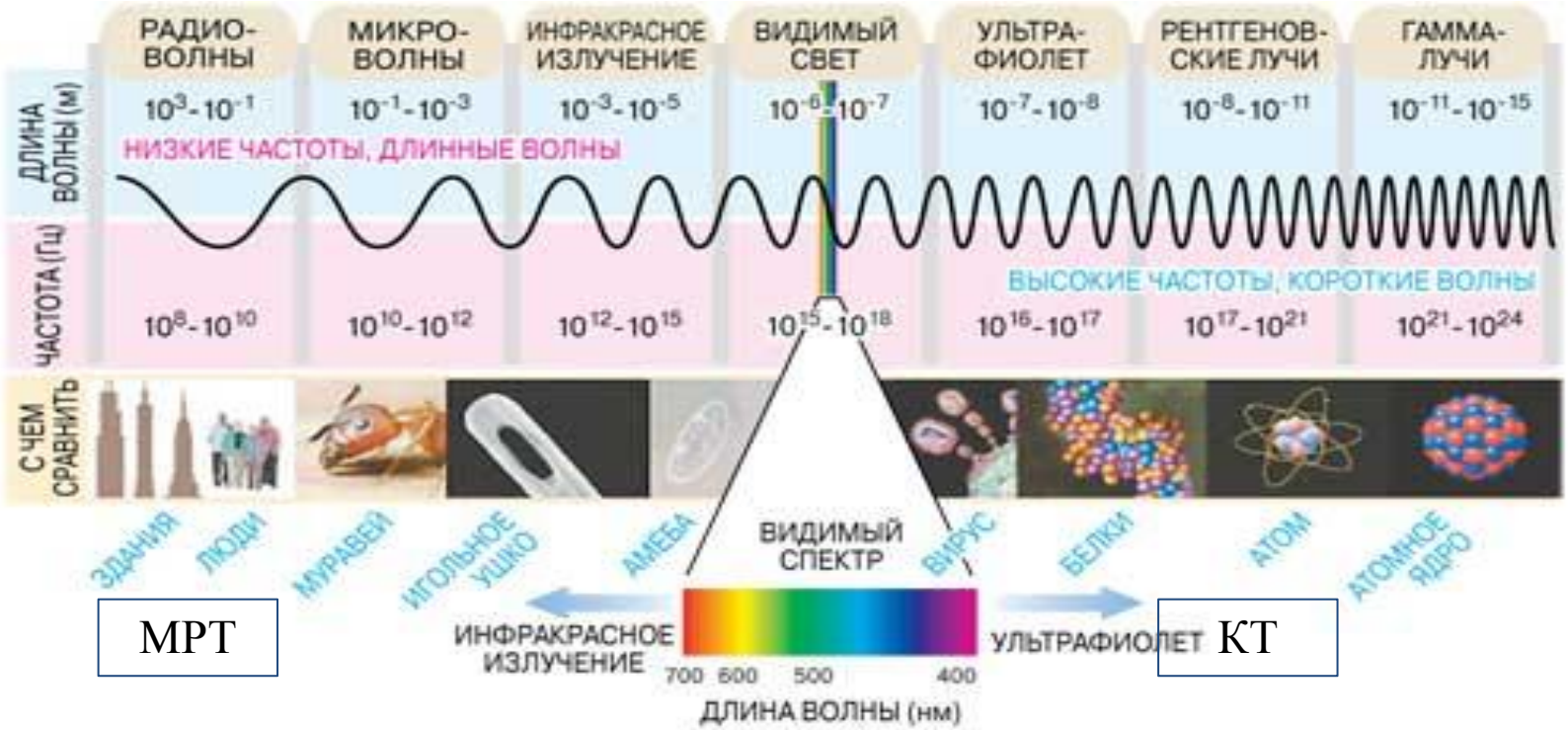

МРТ

КТ

Оптическая томография

Схема МР-томографа

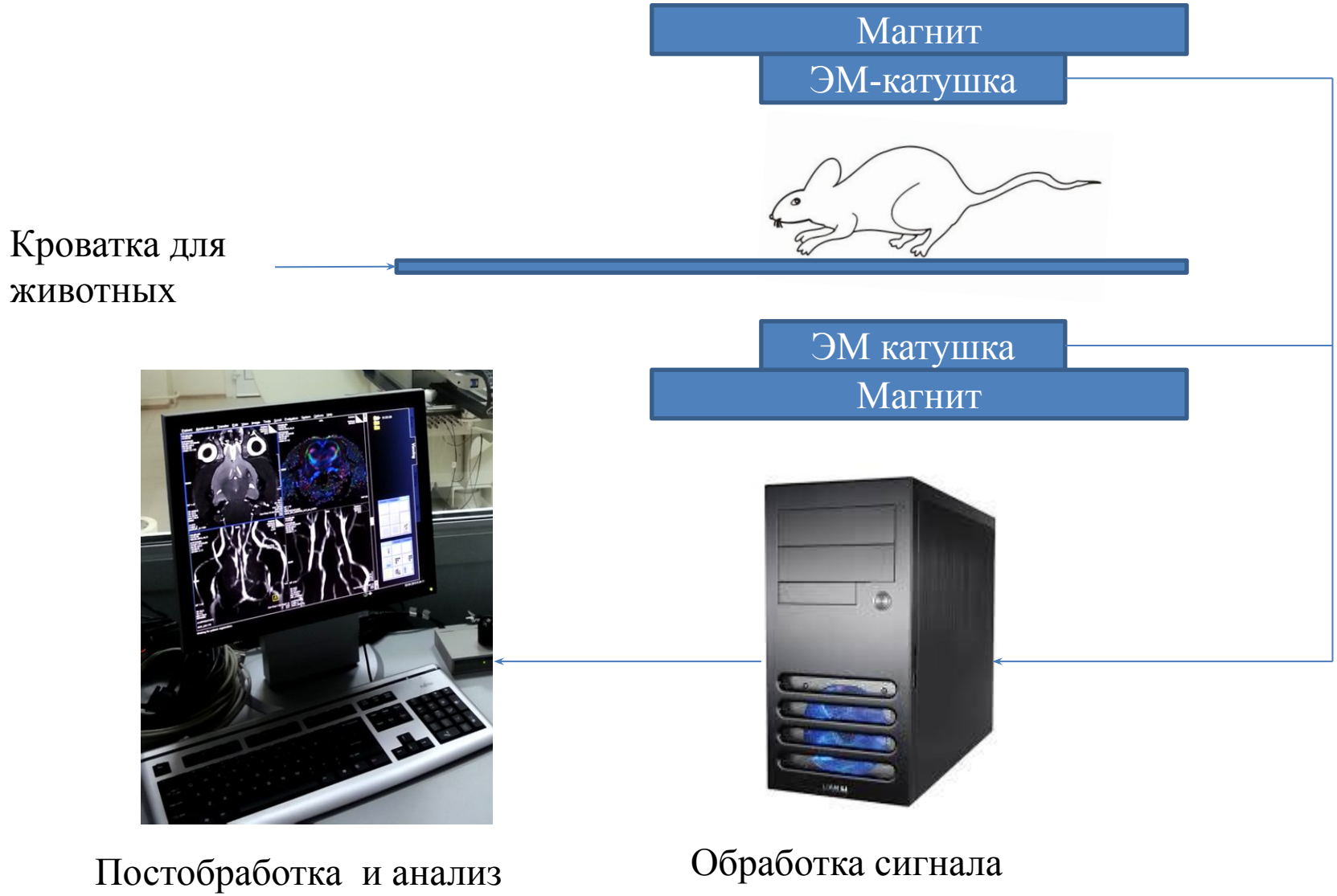

МР-томограф ClinScan 7T

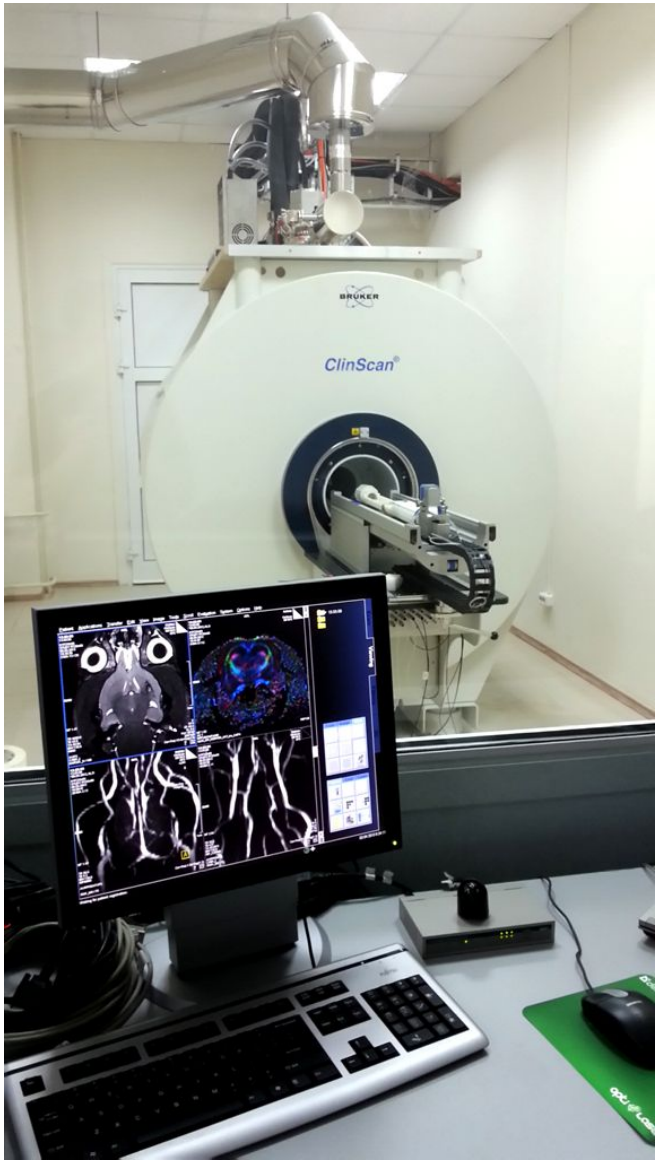

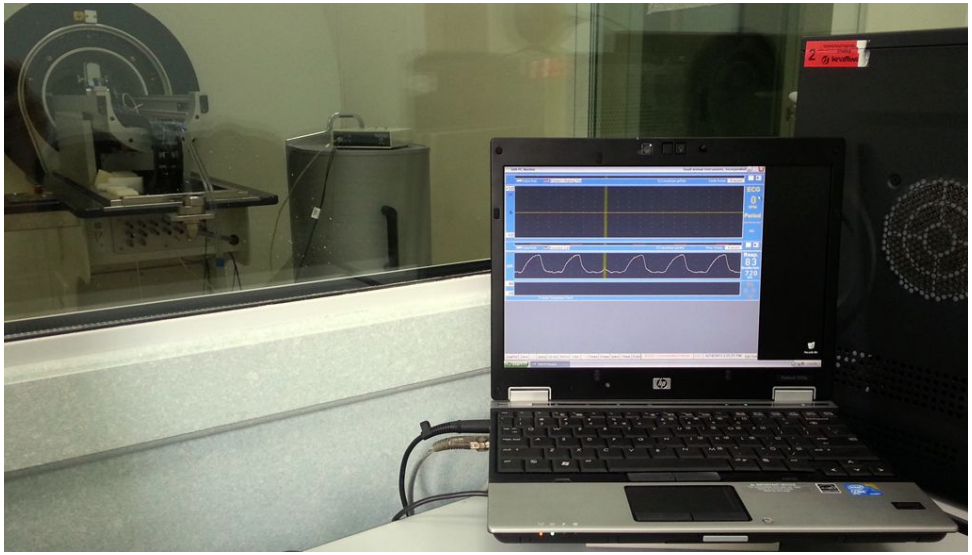

Мониторинг состояния внутренних органов

Т2 взвешенное
изображение + подавление жира

Т2 взвешенное
изображение

Мониторинг состояния внутренних органов

T1 взвешенное изображение

T2 взвешенное изображение

T2 взвешенное изображение + подавление жира

Наблюдение за развитием опухоли

Мозг крысы в норме

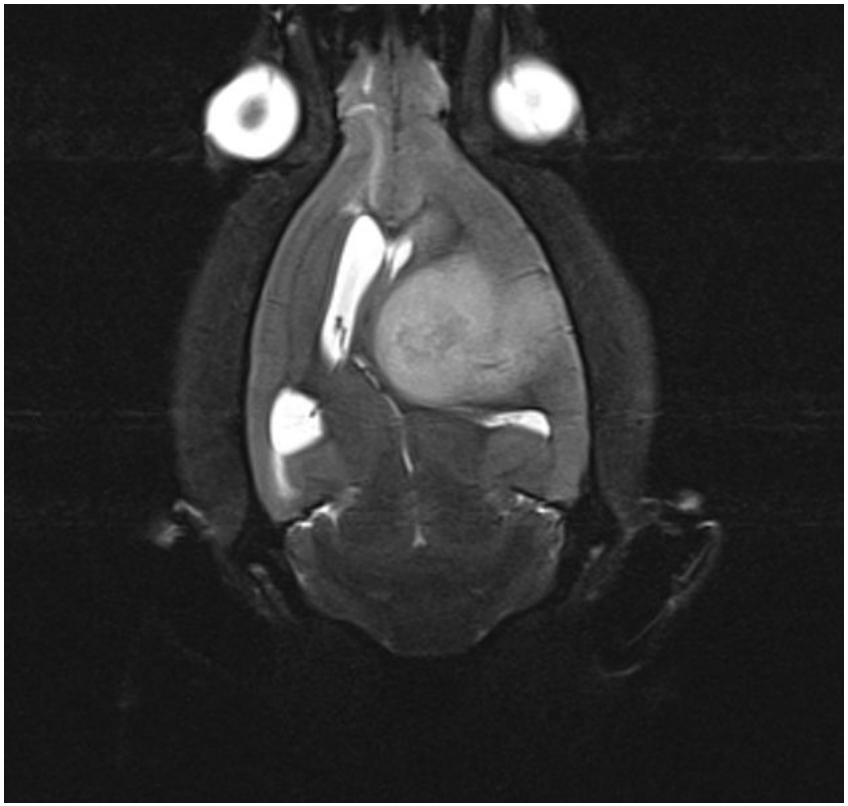

Мозг крысы с экспериментальной глиомой С6

Наблюдение за развитием опухоли

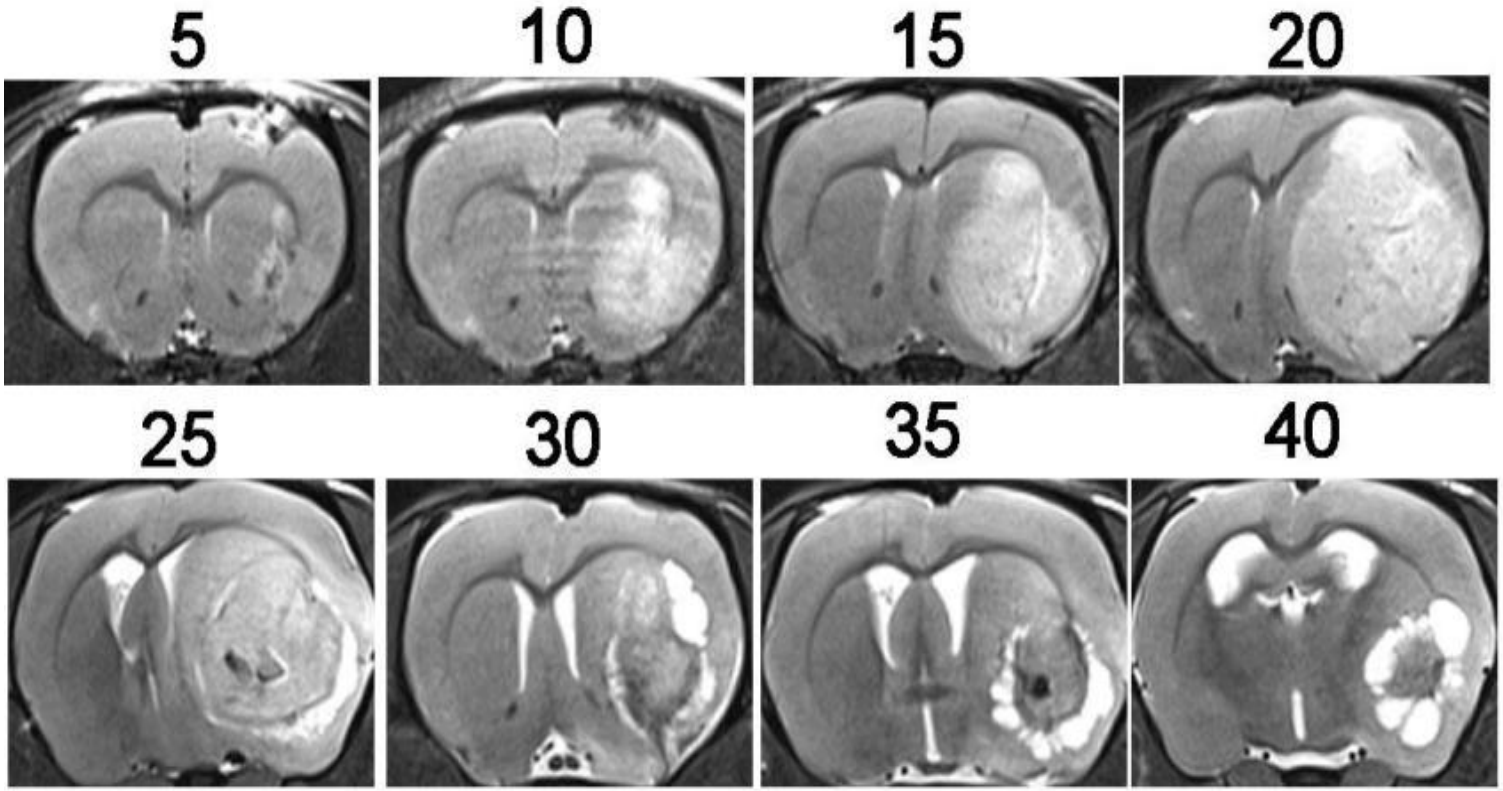

Ангиография

- Визуализация артериального кровотока

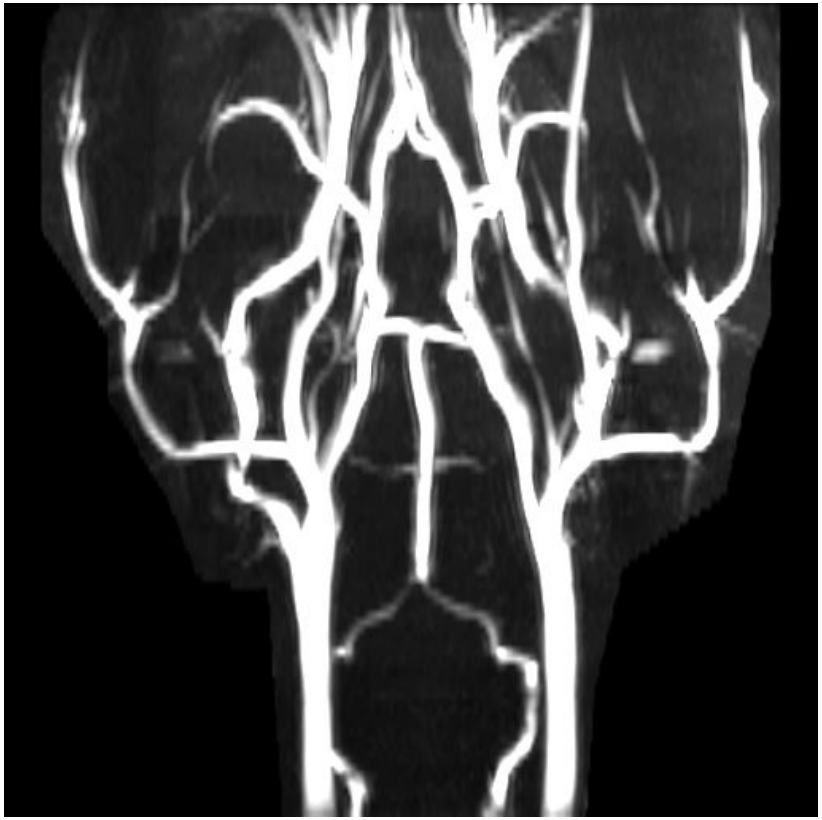

Ангиография

- Визуализация артериального кровотока

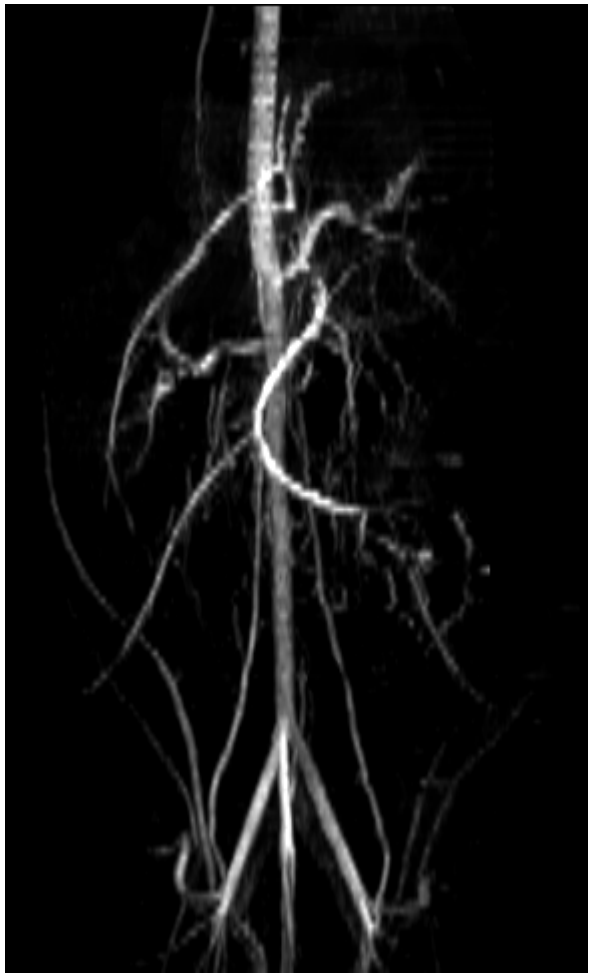

Ангиография

- Визуализация венозного кровотока

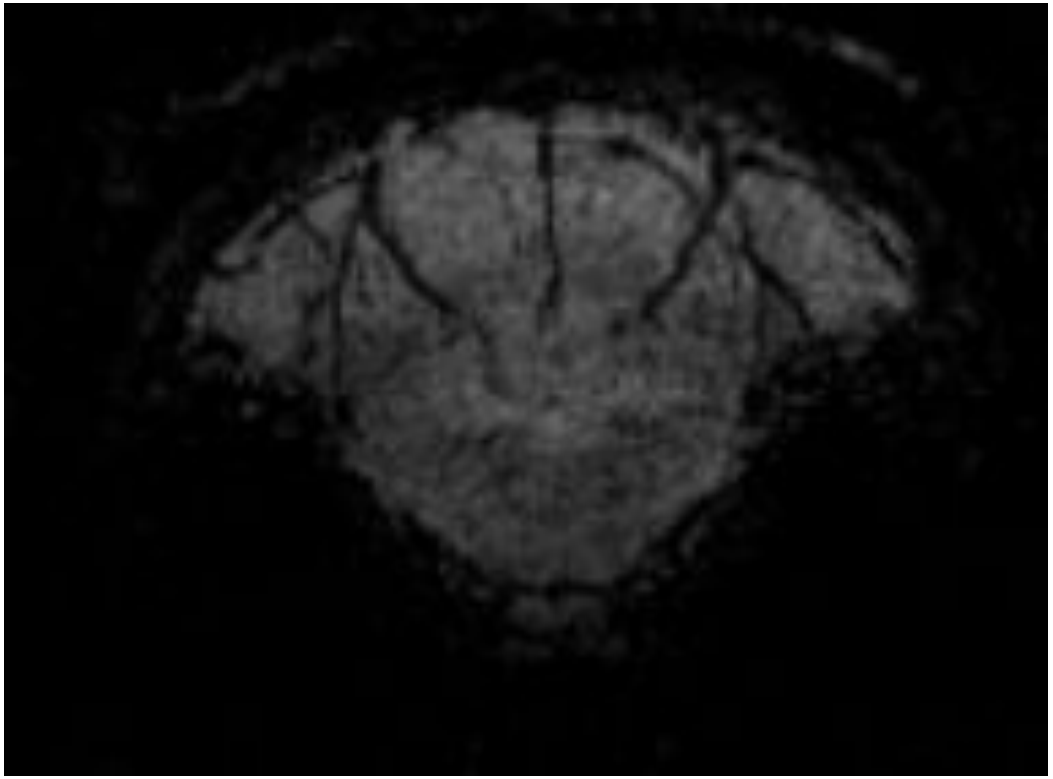

МРТ сердца

- Измерение толщины стенок желудочков
- Измерение объёмов желудочков
- Определение фракции выброса и её планиметрического аналога
- Определение сократимости

МРТ сердца

МРТ с контрастированием

- Перфузионная МРТ

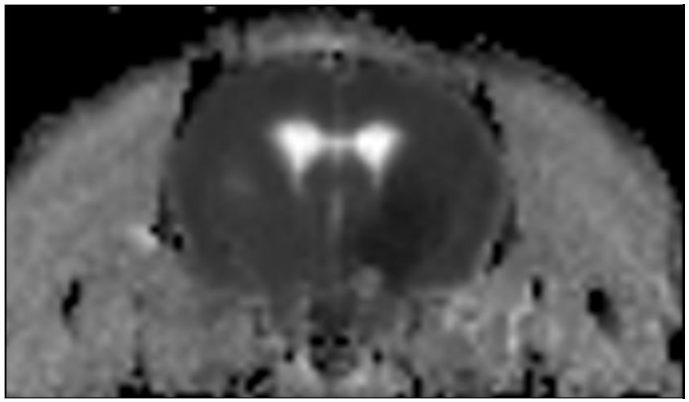

ADC



MTT

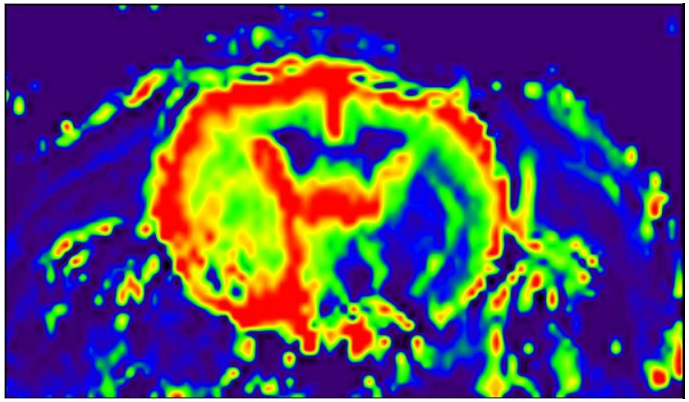

CBV

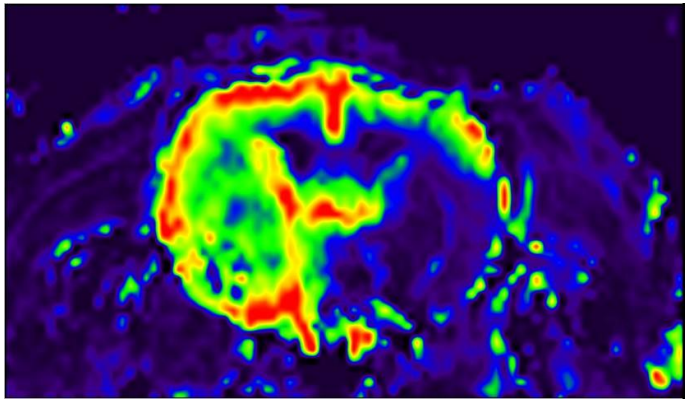

CBF

Диффузионно взвешенная МРТ

- Определение коэффициента диффузии
- Построение диффузионно взвешенной карты

T2

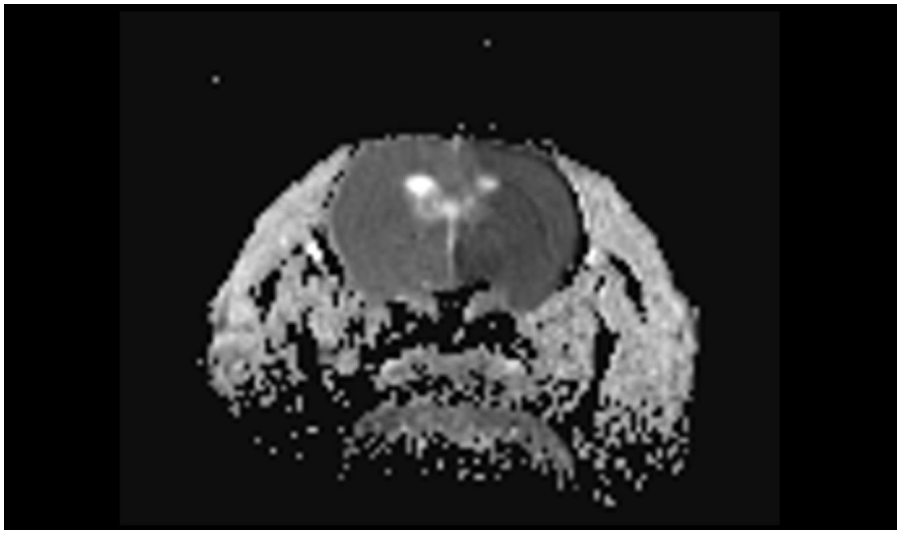

ADC карта

Диффузионная тензорная МРТ

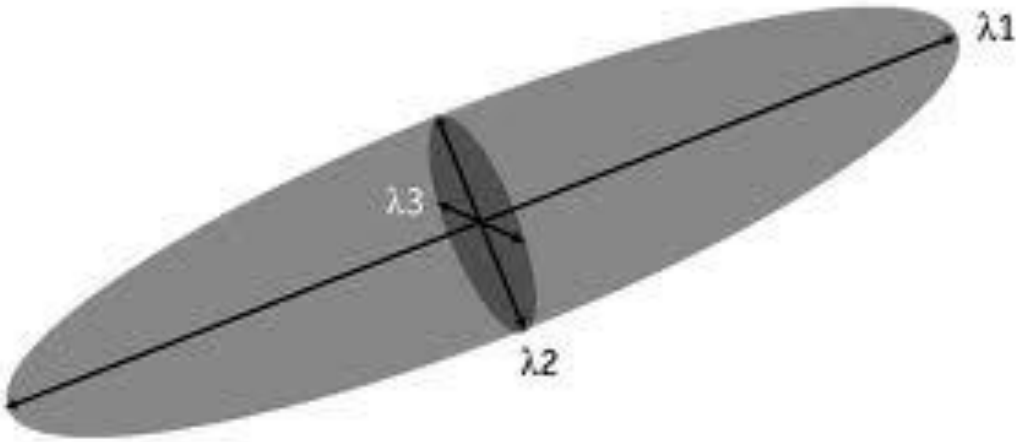

$$FA = \sqrt{\frac{1}{2}}\,\frac{\sqrt{(\lambda_1-\lambda_2)^2+(\lambda_2-\lambda_3)^2+(\lambda_3-\lambda_1)^2}}{\sqrt{\lambda_1^2+\lambda_2^2+\lambda_3^2}}$$

FA=фракционная анизотропия

Диффузионная тензорная МРТ

ADC карта



FA карта

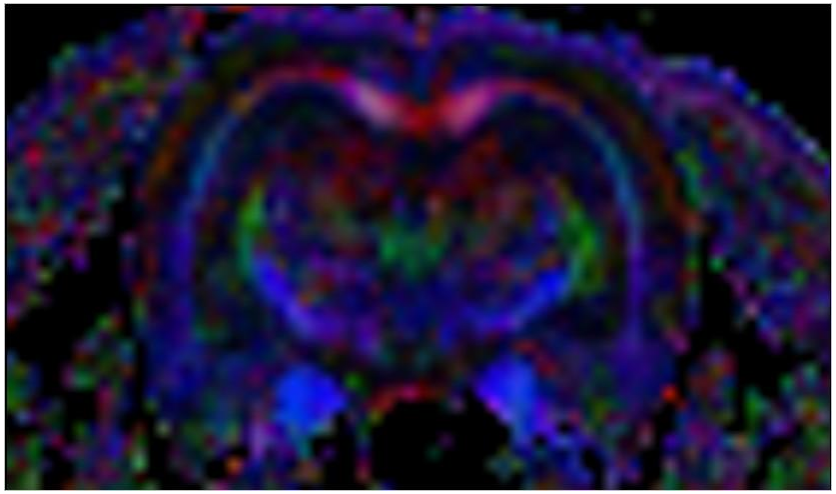

FA карта

Диффузионная тензорная МРТ

- Построение проводящих трактов (трактография)

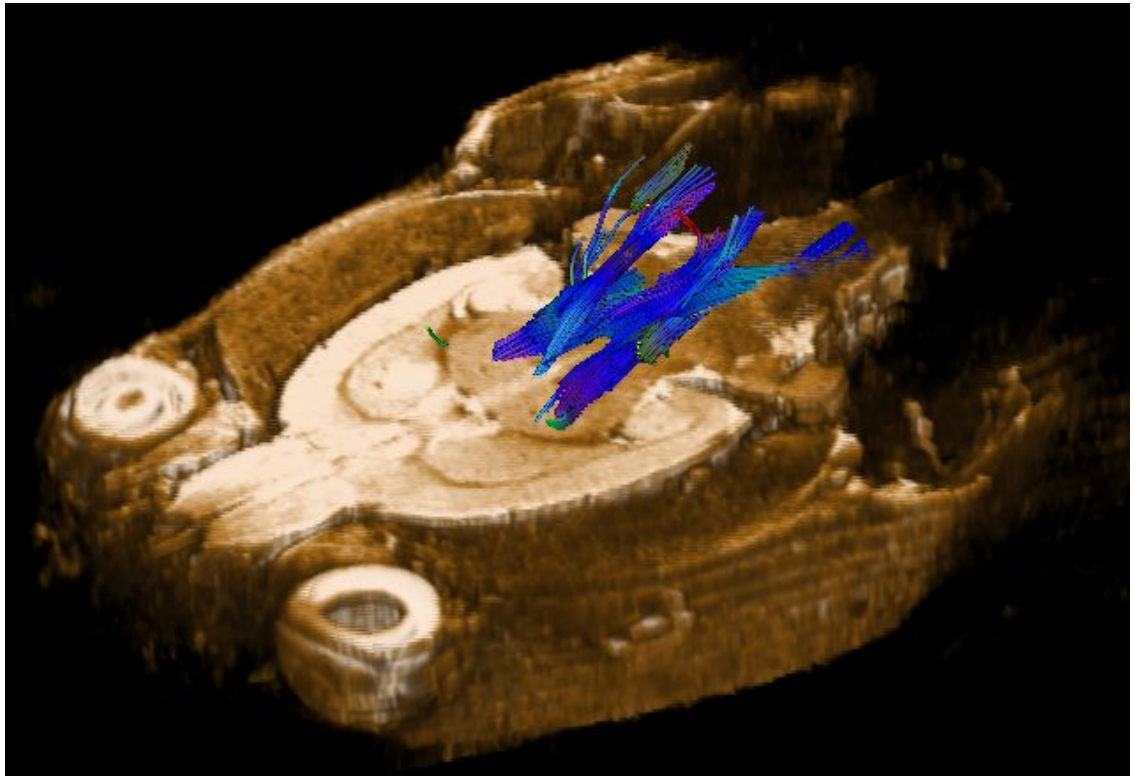

МР спектроскопия

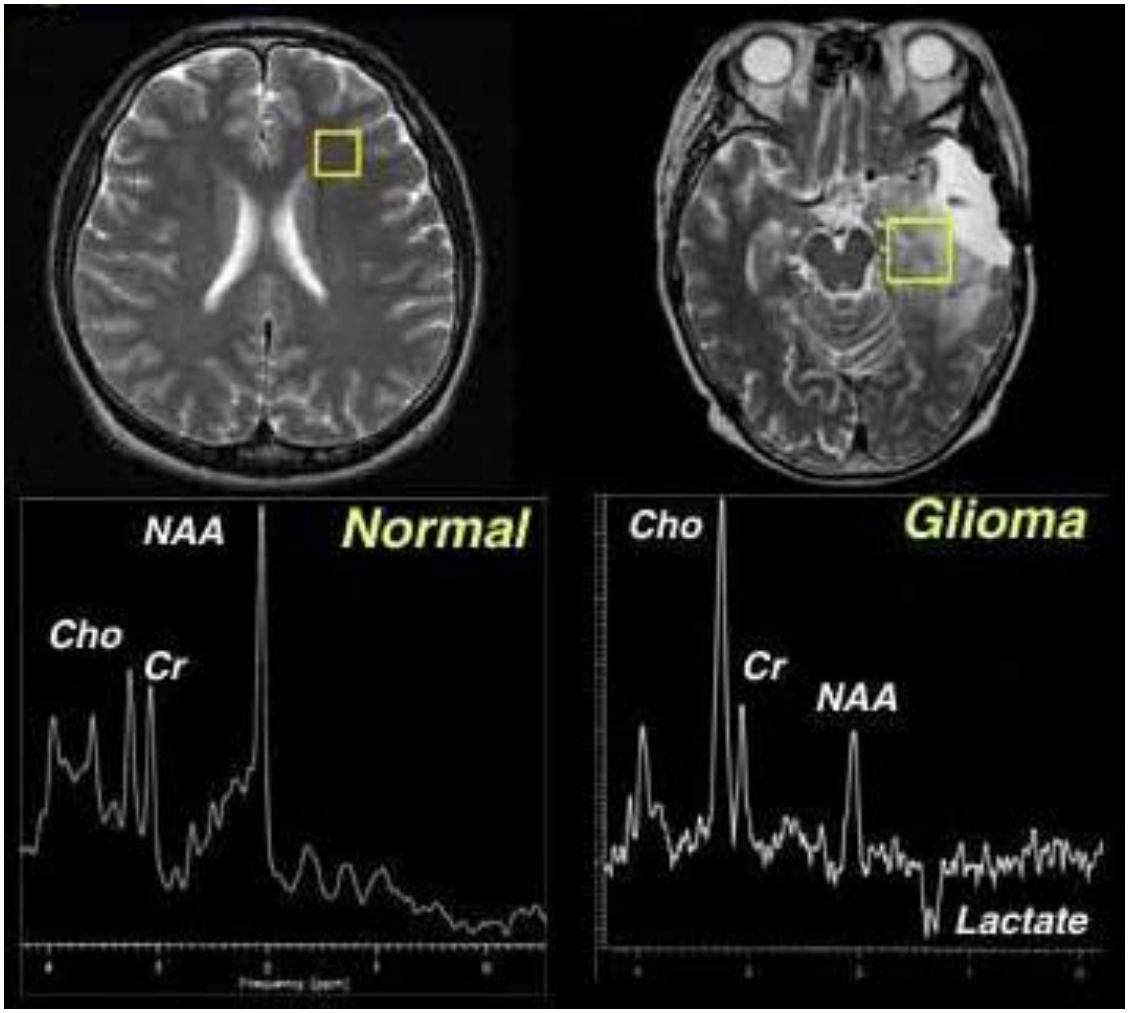

Недостатки МРТ

- Высокая стоимость оборудования
- Необходимость полного покоя исследуемого объекта
- Наличие специалиста для настройки и отладки режимов
- Отсутствие ряда количественных критериев

Примеры НИР выполняемых с использованием МРТ

- Моделирование ишемического инсульта

Примеры НИР выполняемых с использованием МРТ

- Моделирование ишемического инсульта

1 час после инсульта

T2

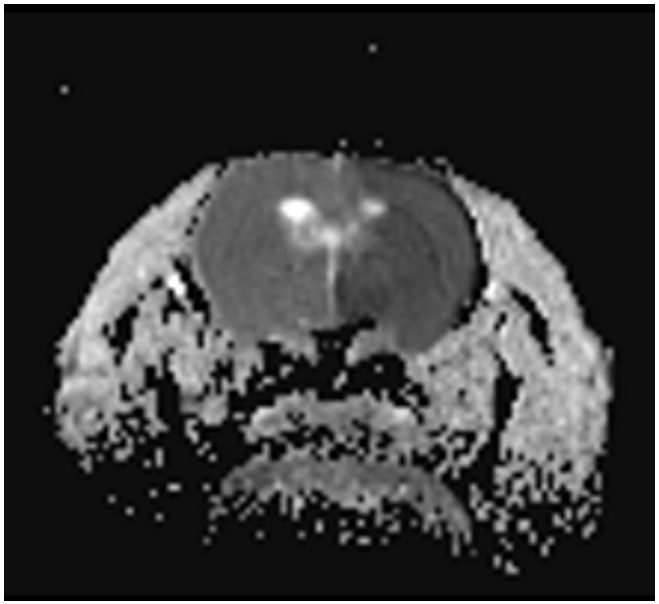

DWI (ADC карта)

Примеры НИР выполняемых с использованием МРТ

- Моделирование ишемического инсульта

24 часа после инсульта

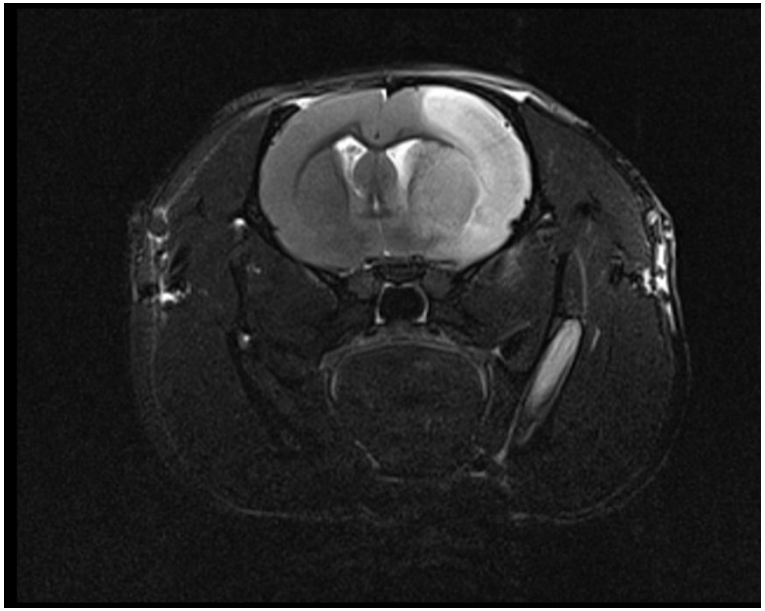

T2

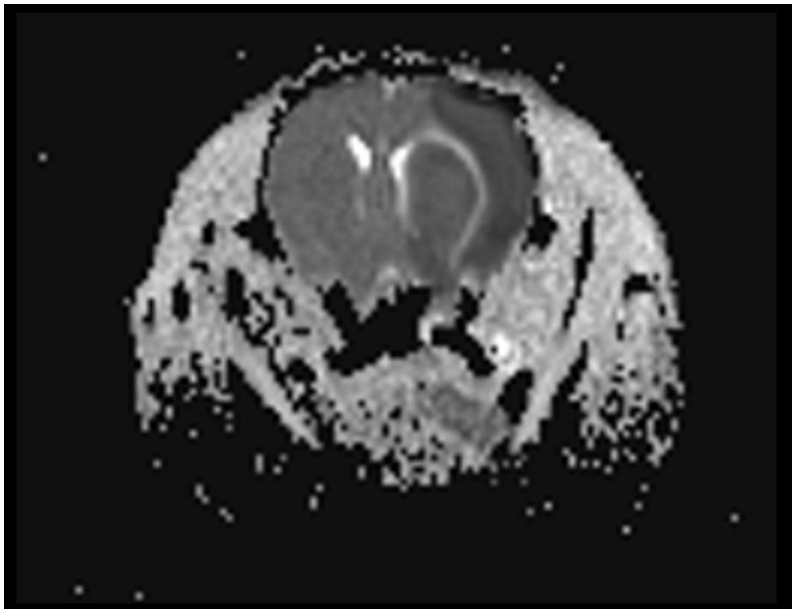

DWI (ADC карта)

Примеры НИР выполняемых с использованием МРТ

- Приживаемость и развитие мультиформной глиобластомы С6

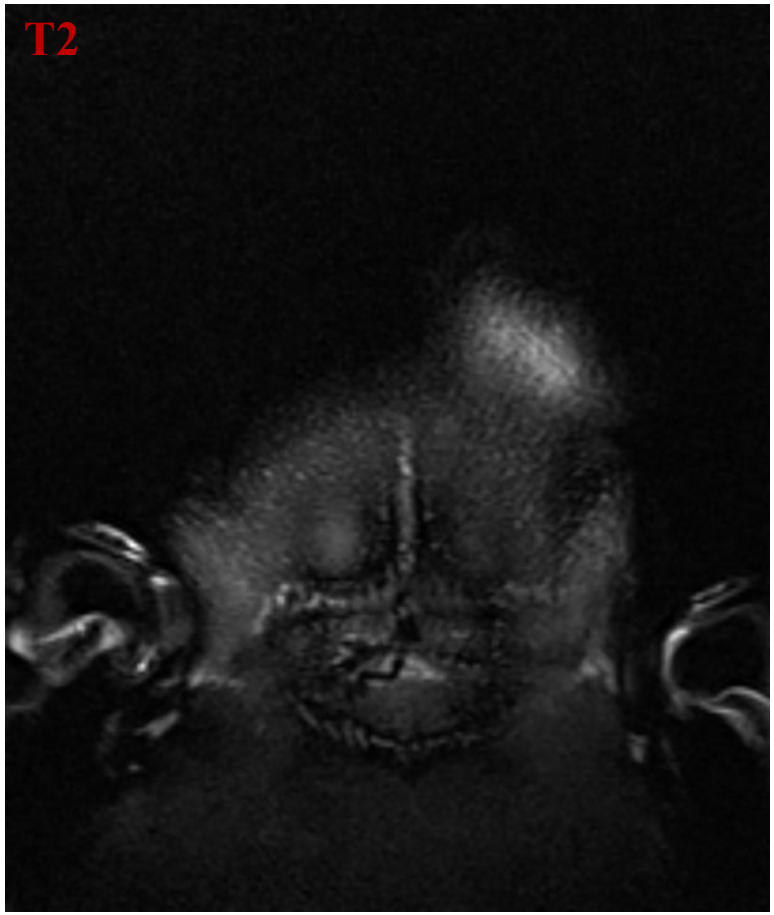

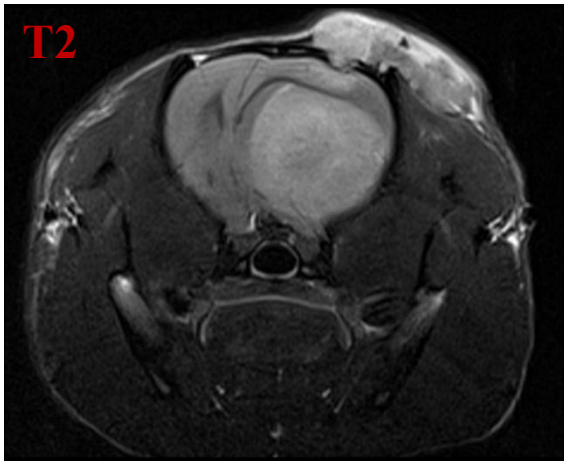

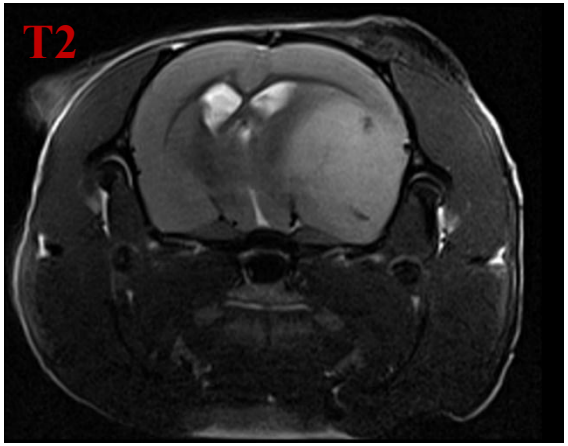

Оценка эффективности терапии глиомы 101/8 наноконтейнерными препаратами

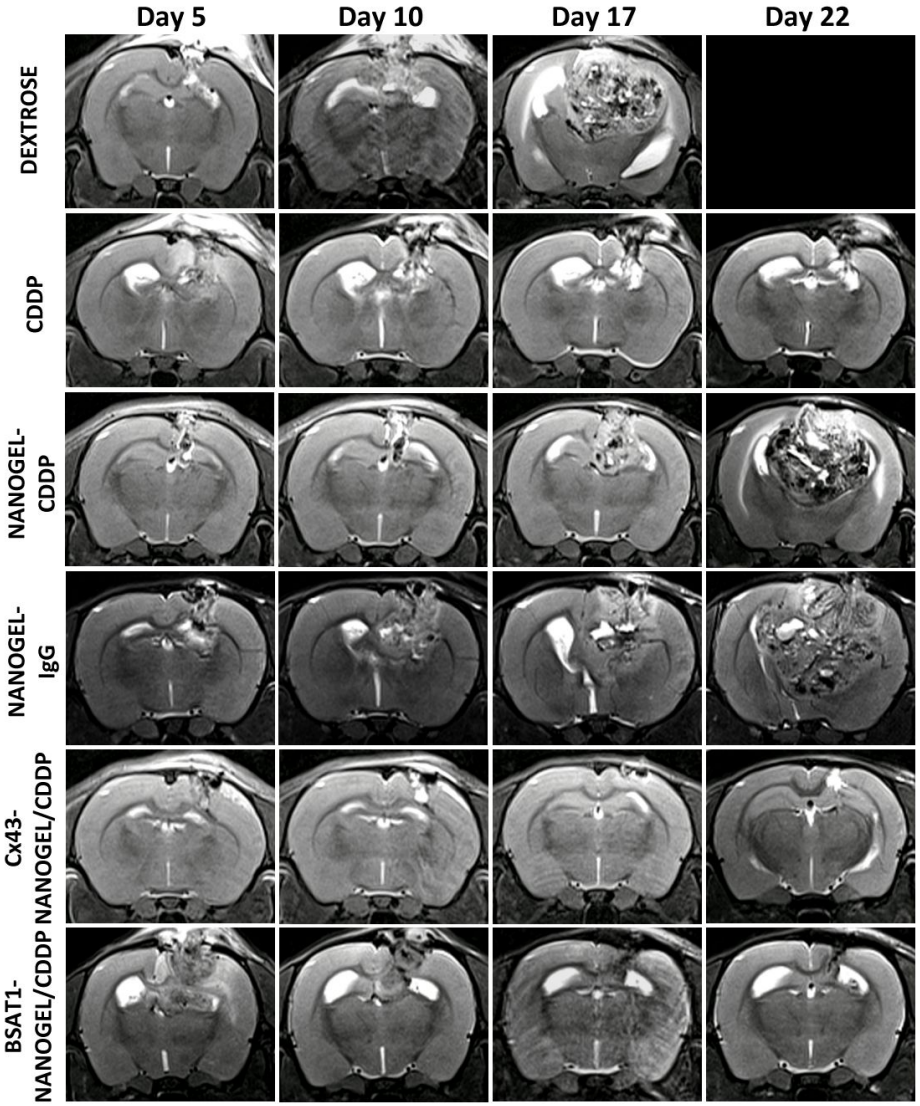

Визуализация экспериментальной глиобластомы VEGF специфическим T2 контрастным агентом

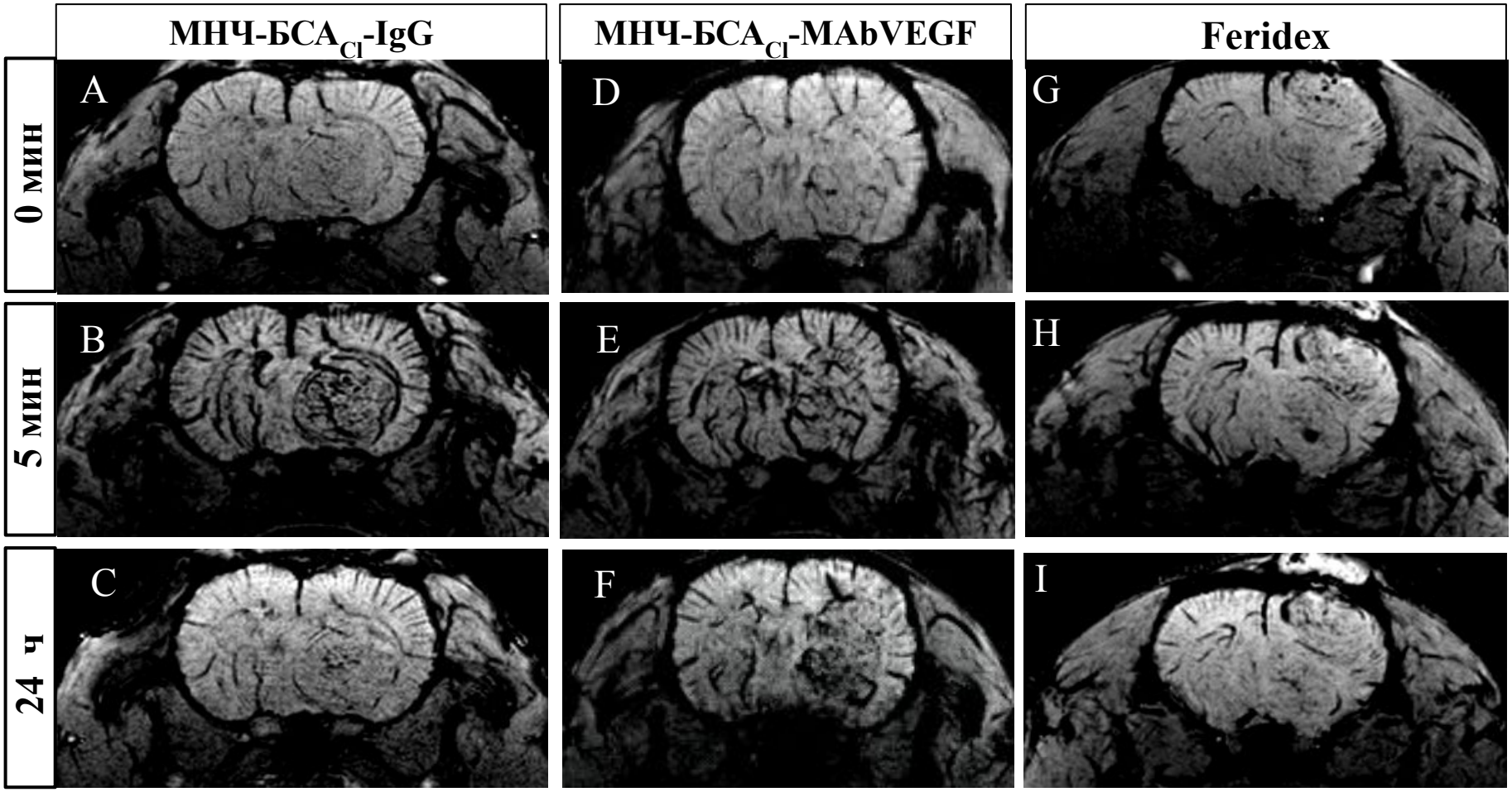

Контузионная травма спинного мозга

Контузионная травма спинного мозга

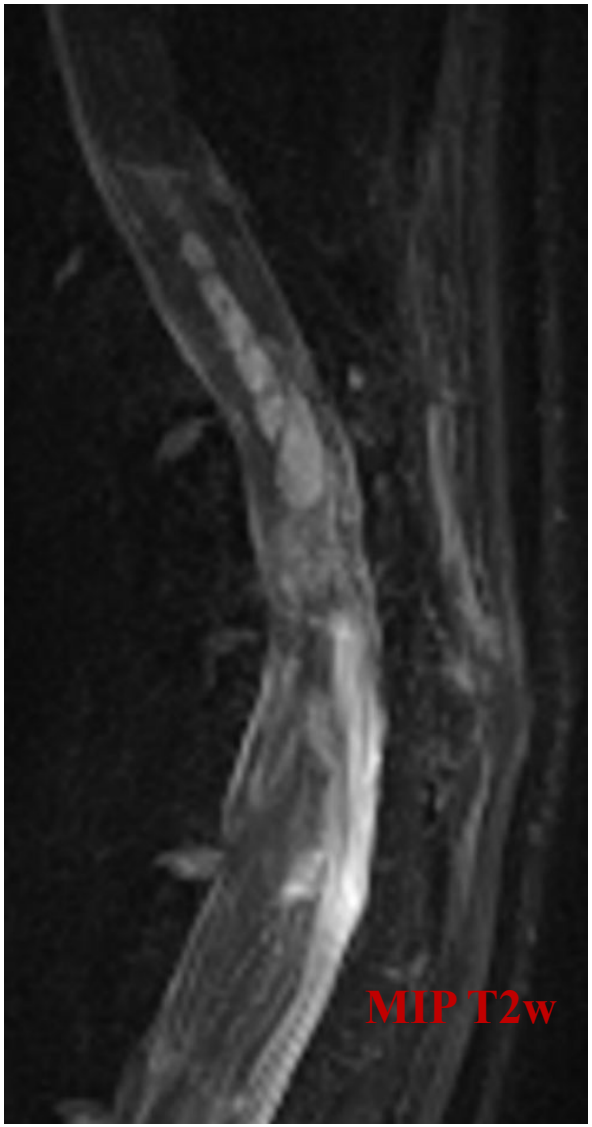

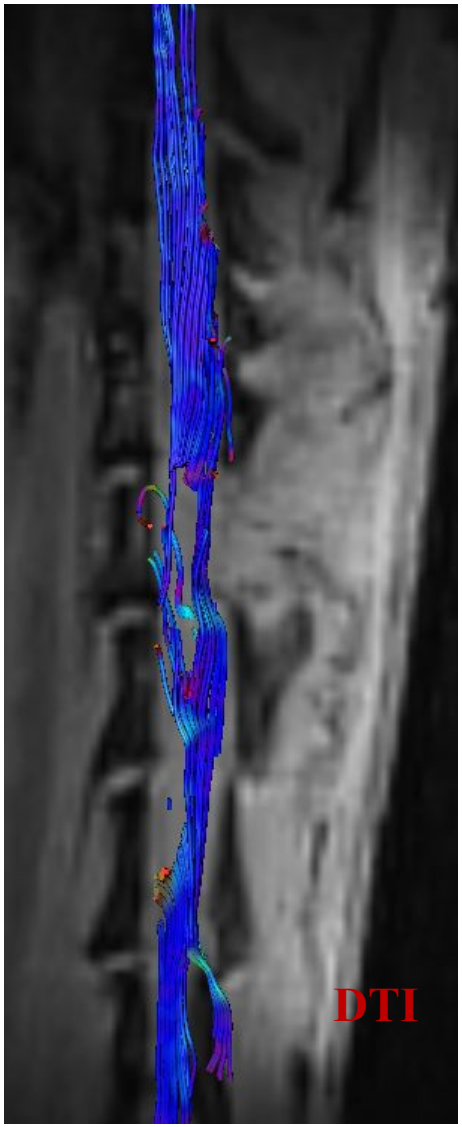

Контузионная травма спинного мозга

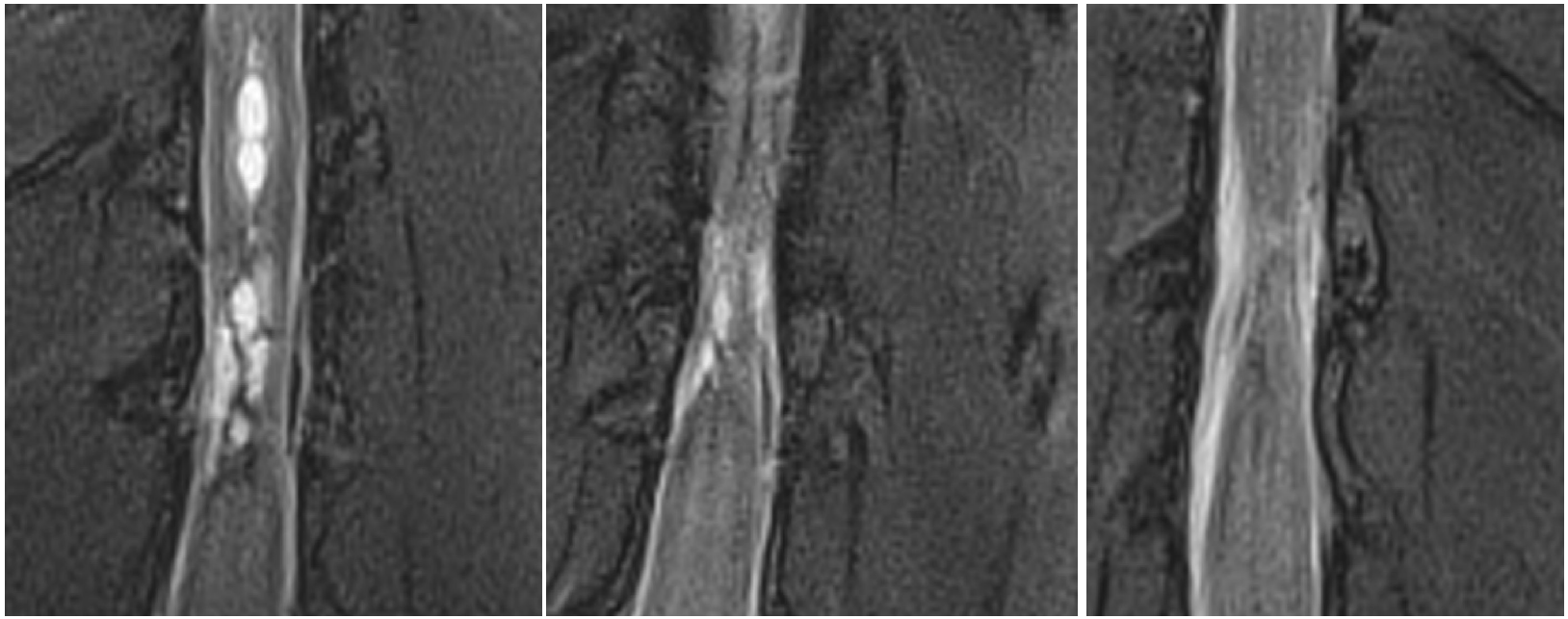

Контроль **Препарат I** **Препарат II**

Апробация T1 контрастного агента

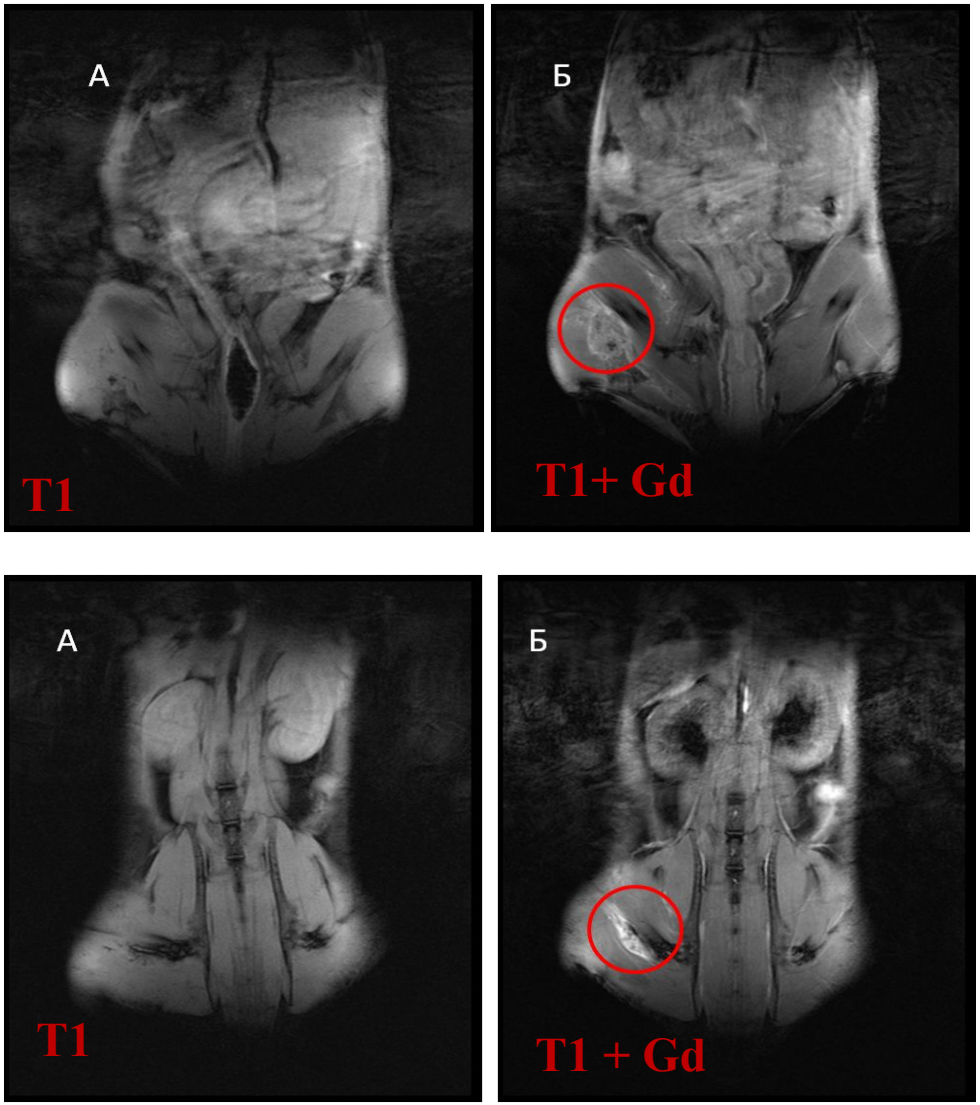

Сердце мышей альбиносов с мышечной дистрофией

Модель артрита коленного сустава у крыс

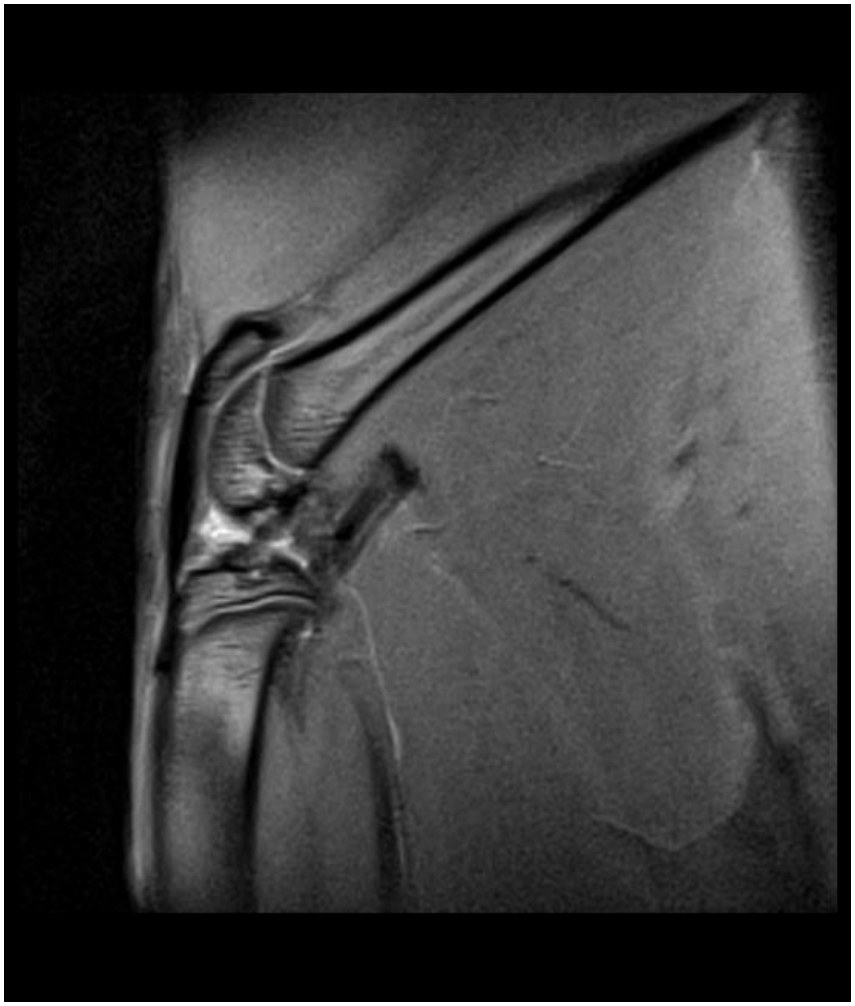

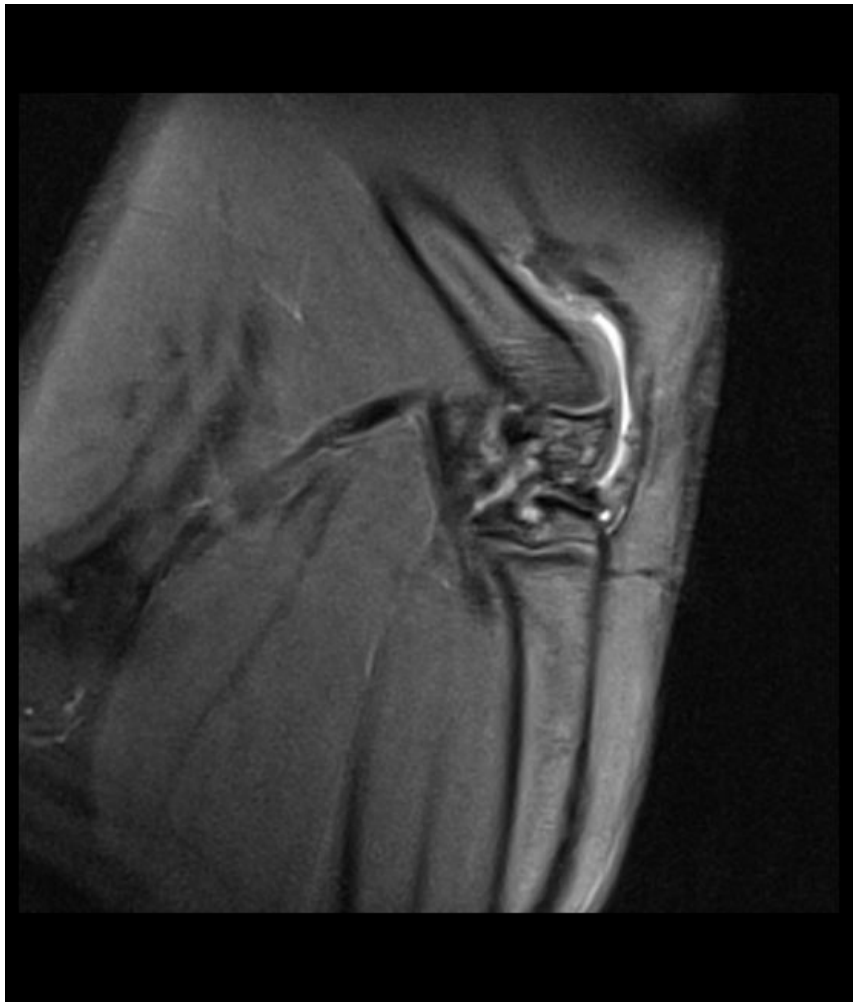

Модель артрита коленного сустава у крыс

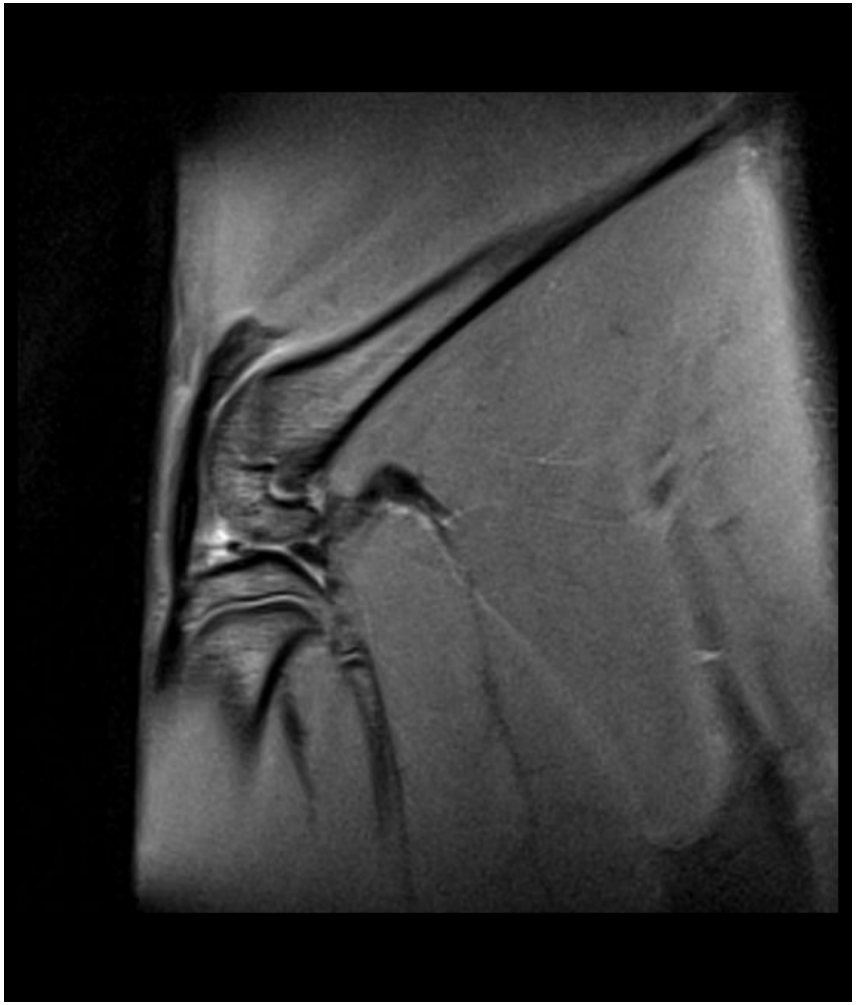

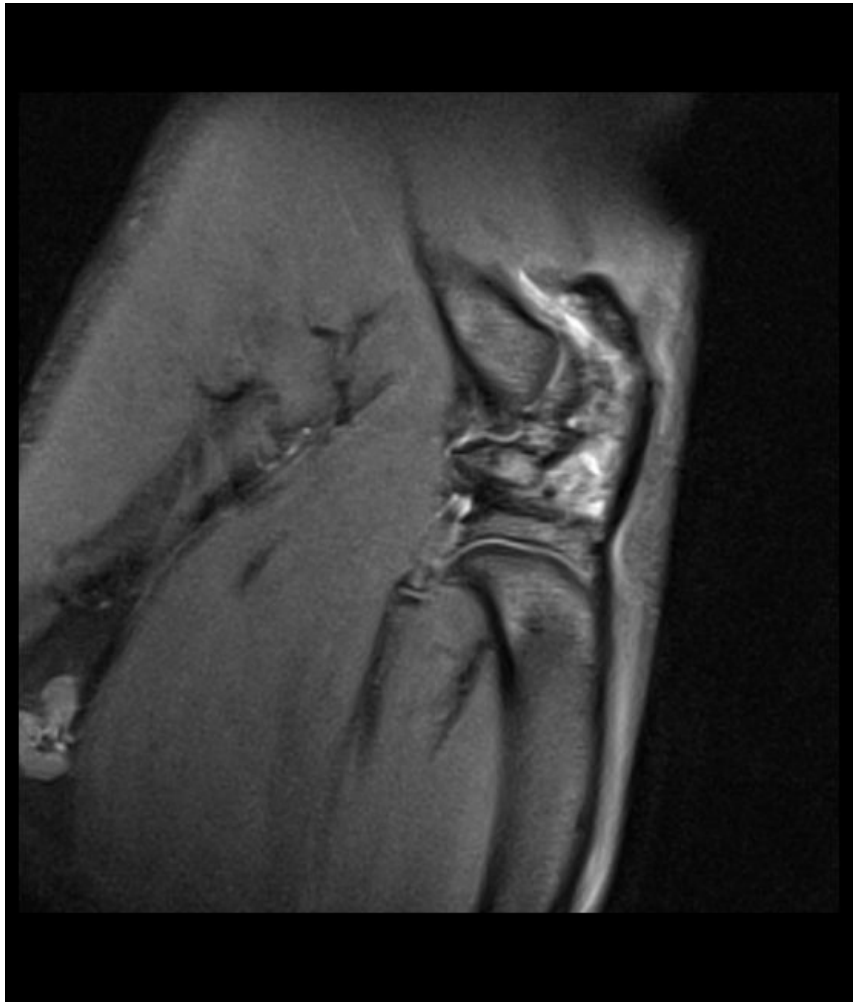

Рассеянный склероз, мышиная модель

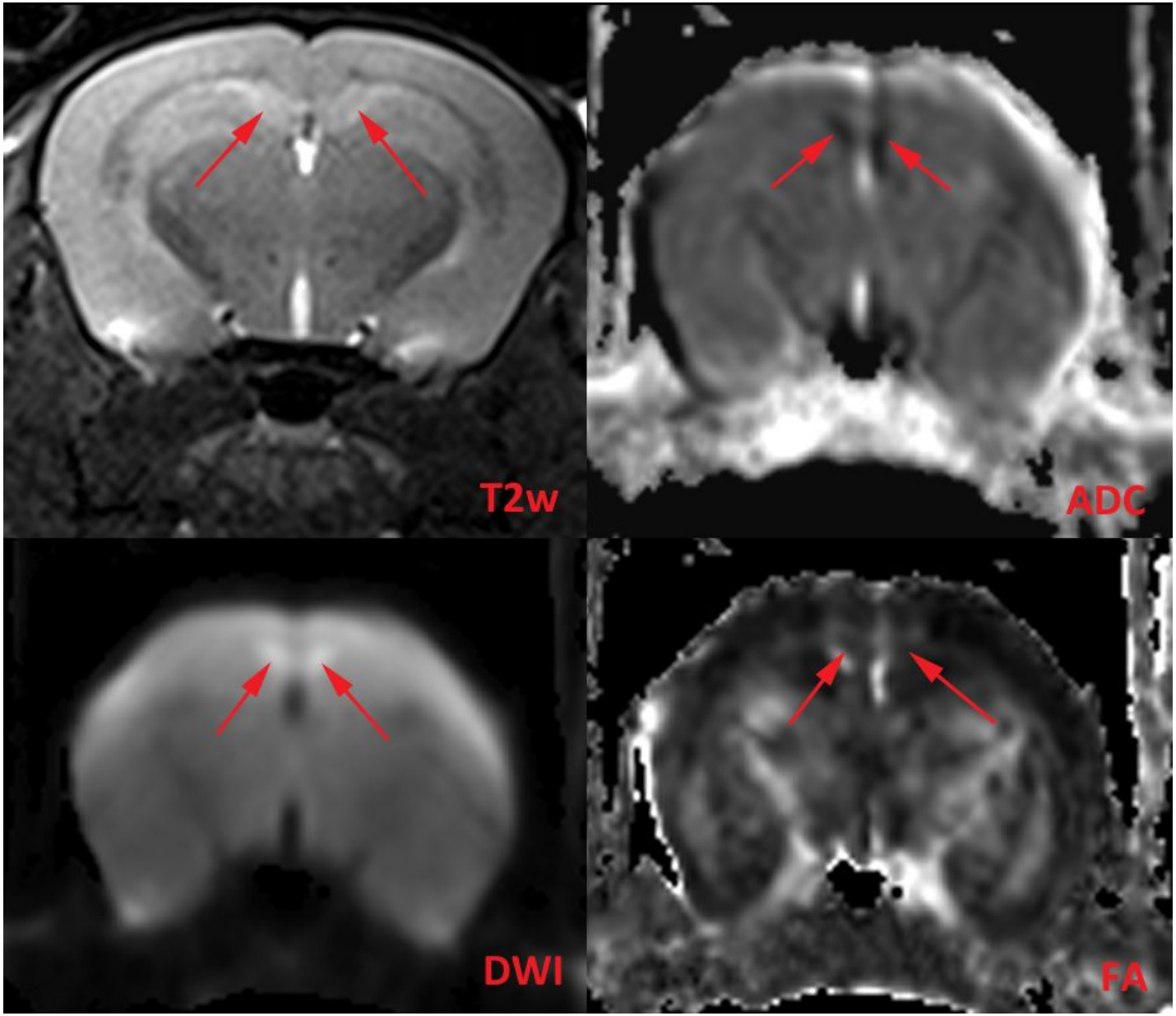

Спасибо за внимание!