A photograph of a medical professional, likely a nurse, sitting at a workstation in a control room. She is looking at a computer monitor displaying medical images. In the background, a patient is lying on a table inside an MRI scanner. The text is overlaid on the image.

**Участие
медицинской сестры
в инструментальных
методах исследования**

Преподаватель:

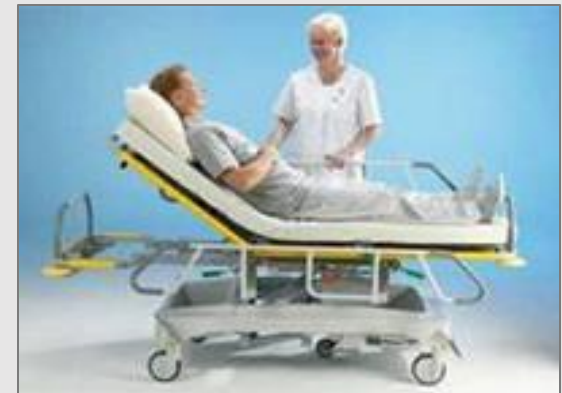Мельник О.Н.

Общие принципы подготовки пациентов

1. Информирование пациента, получение его согласия (иногда письменного).
2. Проведение психологической подготовки пациента к исследованию:
 - пациент должен знать цель и важность предстоящего исследования;
 - пациент должен представлять ход предстоящего исследования, субъективные ощущения;
 - пациент должен быть уверен в безболезненности и безопасности;
 - пациент должен знать весь объём предшествующих мероприятий и их важность.
3. Провести, при необходимости, подготовку органа, чтобы сделать его доступным для исследования (диета, предварительное опорожнение органа от содержимого и т. д.).
4. Правильно оформить направление на исследование.
5. Проконтролировать подготовку пациента.

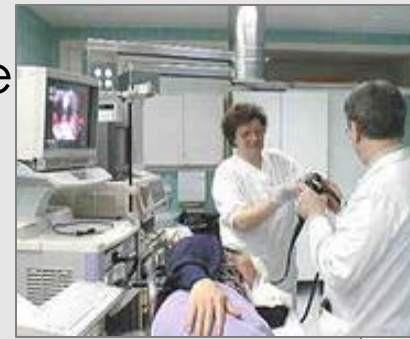
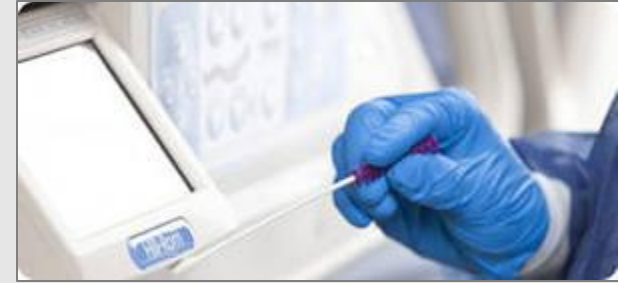
НАПРАВЛЕНИЕ



Общие принципы подготовки пациентов

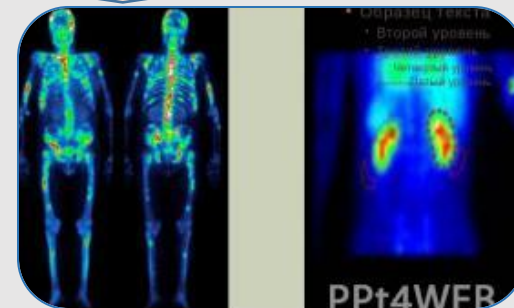6. Обеспечить защиту пациента и персонала (инфекционная безопасность, безболезненность, аллергические пробы на применяемые препараты и др.).
7. Проводить (транспортировать) пациента на исследование.
8. Оказать помощь специалисту при проведении исследования.
9. Проводить (транспортировать) пациента после исследования.
10. В случае необходимости осуществить наблюдение за пациентом.
11. Документировать выполнение.



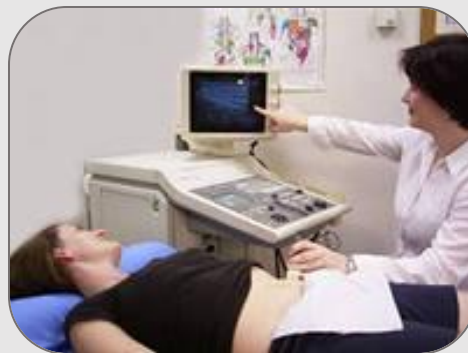Виды распространенных инструментальных исследований:

1. Методы лучевой диагностики:

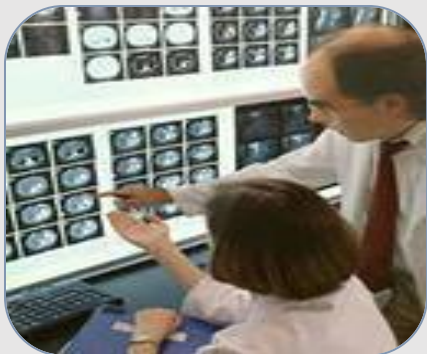радиоизотопные



ультразвуковые

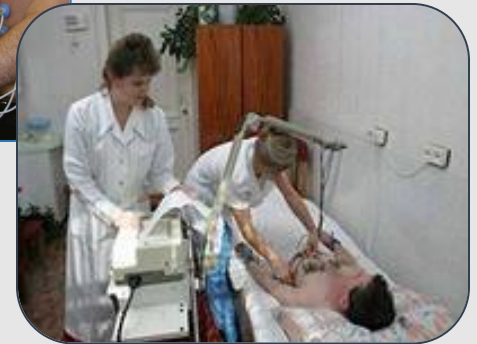
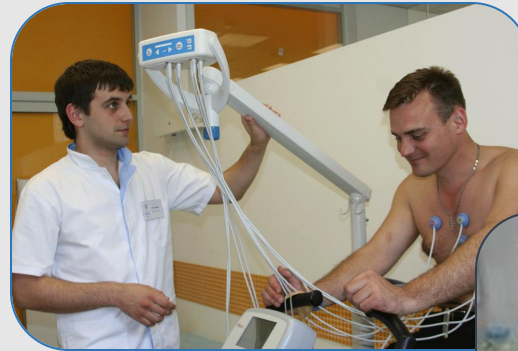
рентгенологические

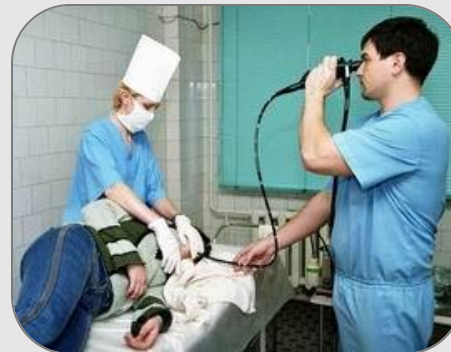

Виды распространенных инструментальных исследований:

2. Функциональные



3. Эндоскопические



Рентгенологические исследования

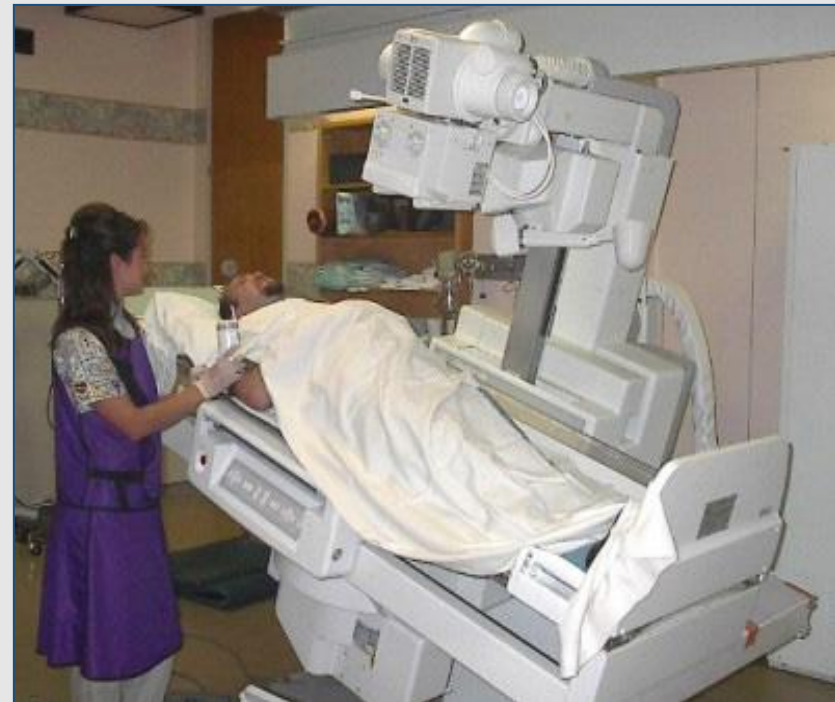Вильгельм Конрад Рентген (1845-1923) - немецкий физик-экспериментатор, основоположник рентгенологии, в 1895 г. открыл X-лучи (рентгеновские лучи).

R-исследование основано на свойстве лучей, в различной степени, проникать через ткани организма. Степень поглощения рентгеновского излучения зависит от толщины, плотности и физико-химического состава органов и тканей человека - более плотные органы и ткани (кости, сердце, печень, крупные сосуды) четко визуализируются, в отличие от менее плотных тканей (легкие, кишечник).

Рентгеновский аппарат состоит из трубки и экрана.

При пропускании электрического тока через трубку, возникает коротковолновое электромагнитное излучение – рентгеновское.

Оно, попадая на экран, покрытый флюоресцирующим веществом, вызывает видимое свечение, а при попадании на фотографическую плёнку, разлагает бромид серебра и вызывает появление фотографического изображения.

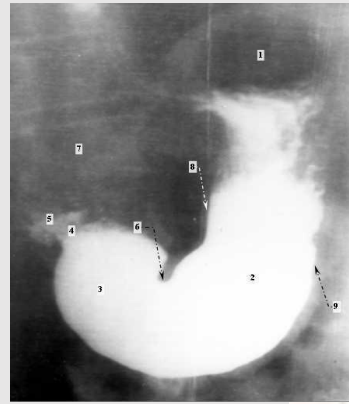


Рентгенологические исследования

Рентгеноскопия

(греч. *skoro* - рассматривать, наблюдать)

– осмотр исследуемого органа за экраном в режиме реального времени.



Непрерывная рентгеновская съемка, позволяет увидеть на экране биение сердца, дыхательные движения легких, перистальтику кишечника и т.п.

Во время исследования пациент получает относительно высокую дозу радиации, поэтому оно в настоящее время по возможности заменяется другими методами диагностики.



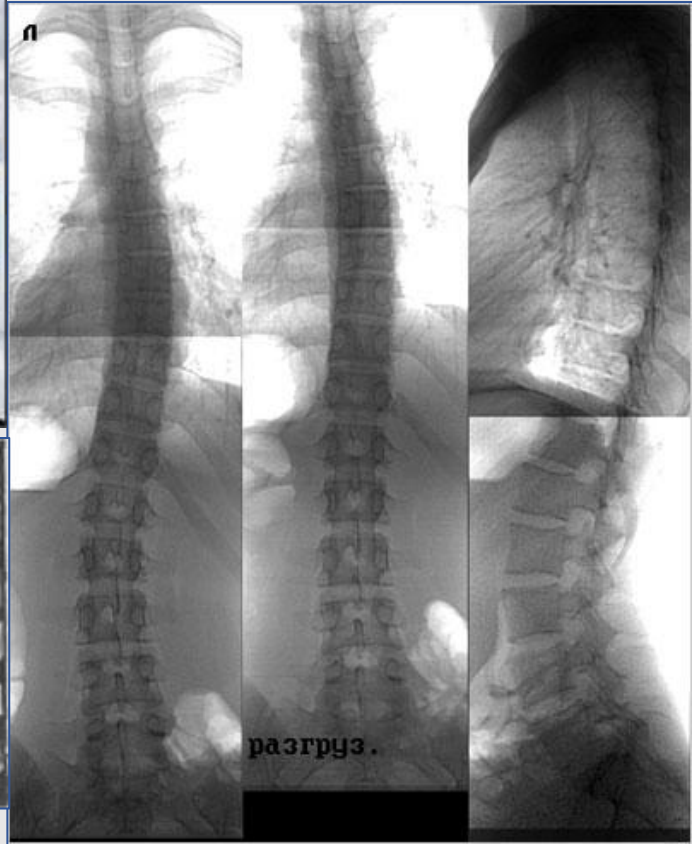
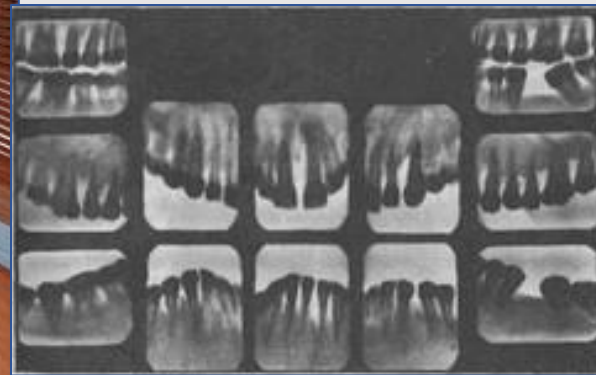
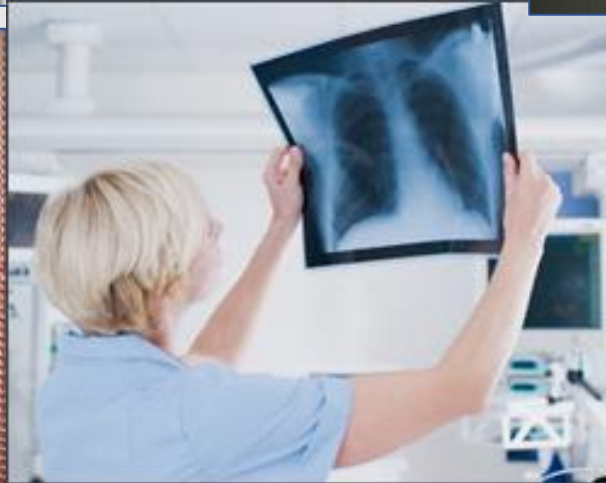
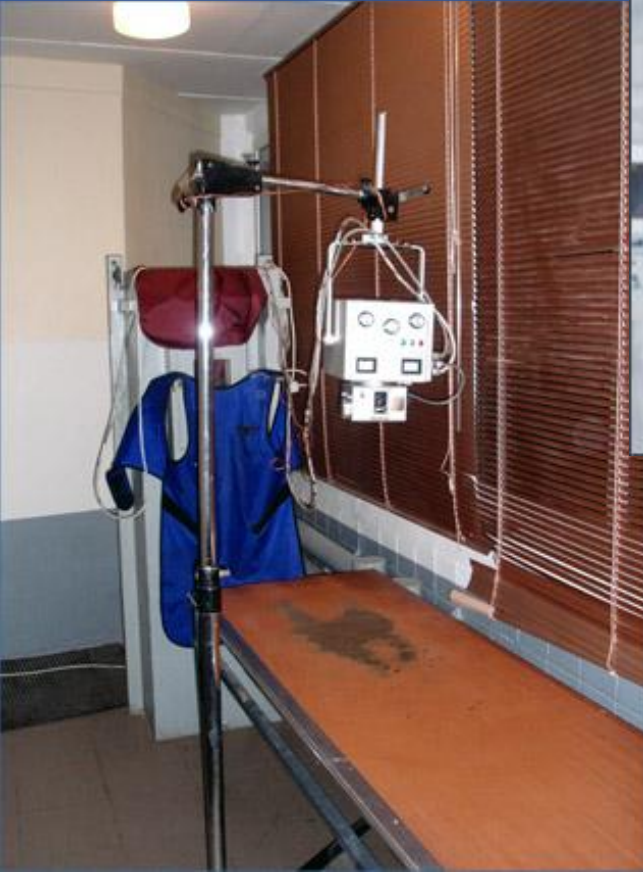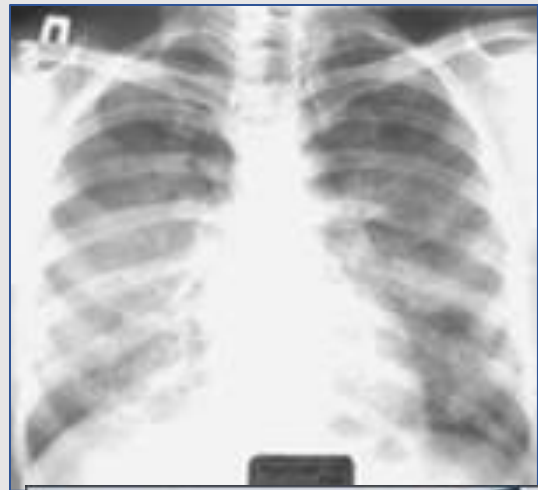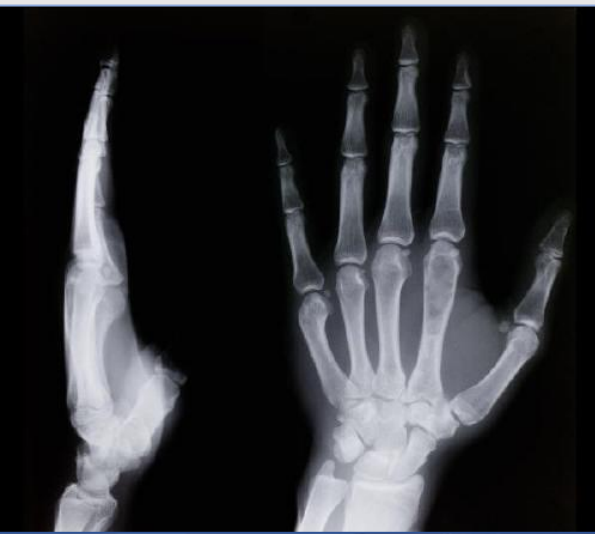Рентгенологические исследования

Рентгенография

(греч. grapho - писать) – негативное неподвижное изображение органов на специальной фотоплёнке - рентгенограмме.

Даёт возможность документированно подтверждать заболевание и вести мониторинг состояния пациента. Применяют 5 видов рентгенографии:

- **полноформатная рентгенография;**
- **флюорография** (малоформатная рентгенография) - рентгенография с уменьшенным размером изображения, получаемого на флюоресцирующем экране (лат. fluor - течение, поток); её применяют при профилактических исследованиях органов дыхания;
- **обзорная рентгенография** - изображение целой анатомической области;
- **прицельная рентгенография** - изображение ограниченного участка исследуемого органа;
- **серийная рентгенография** - последовательное получение нескольких



Рентгенологические исследования

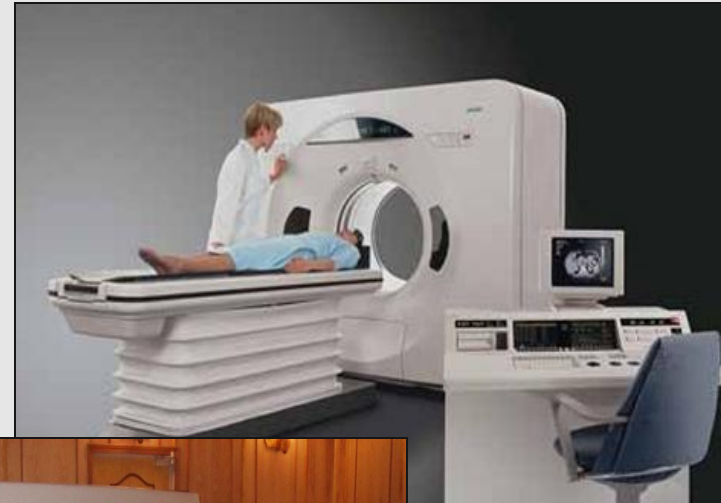Томография

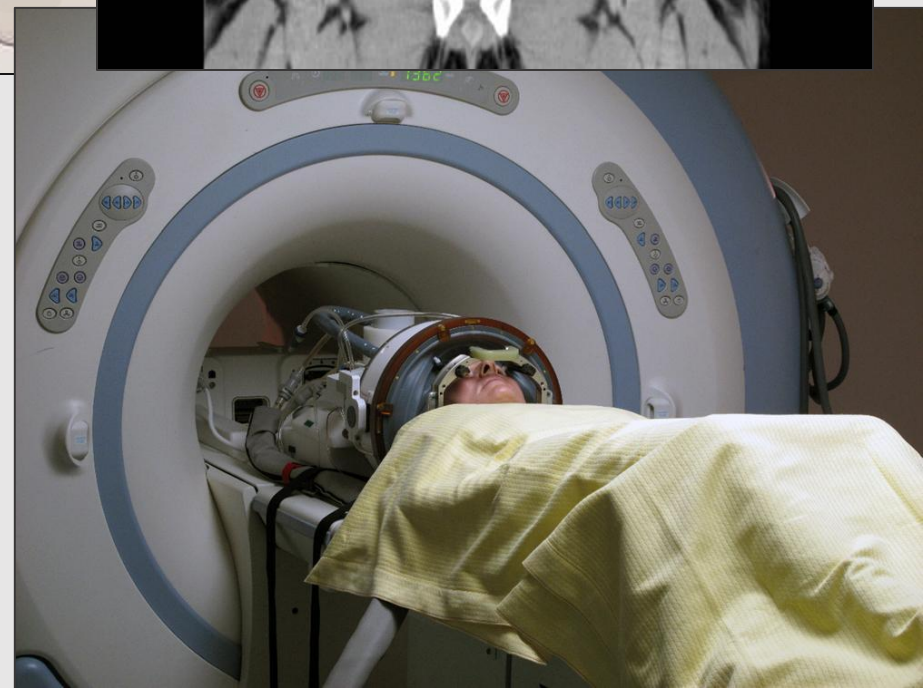
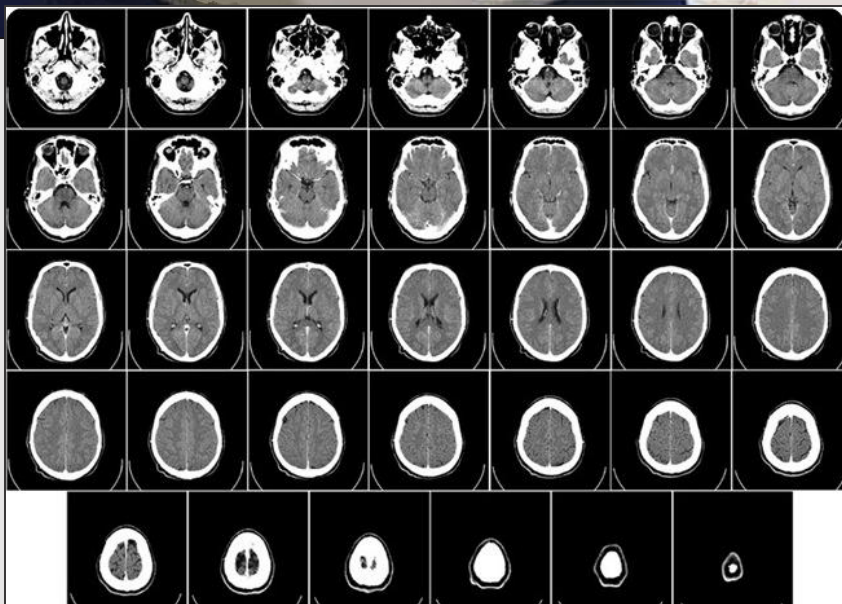
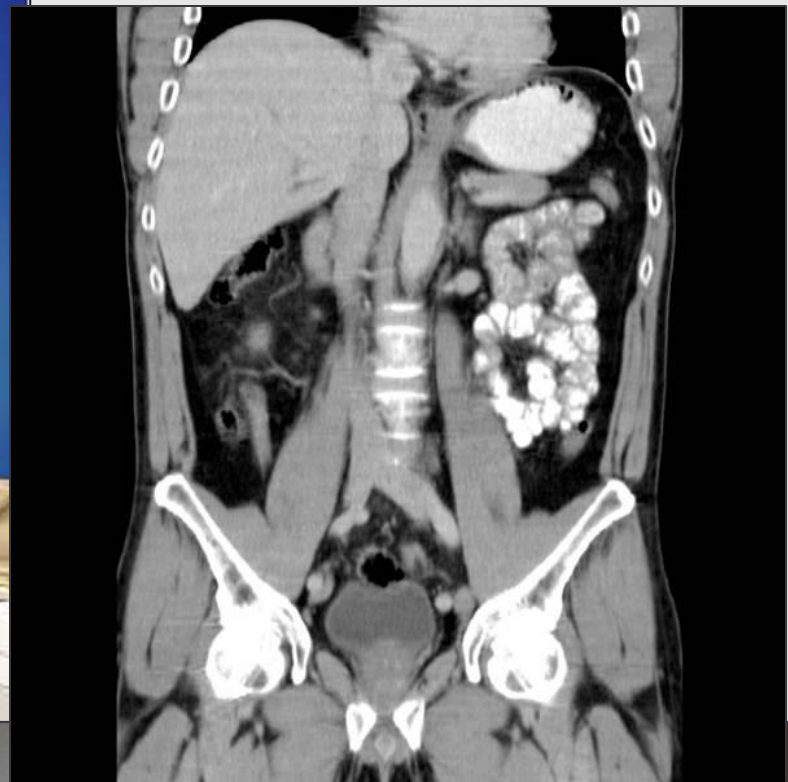
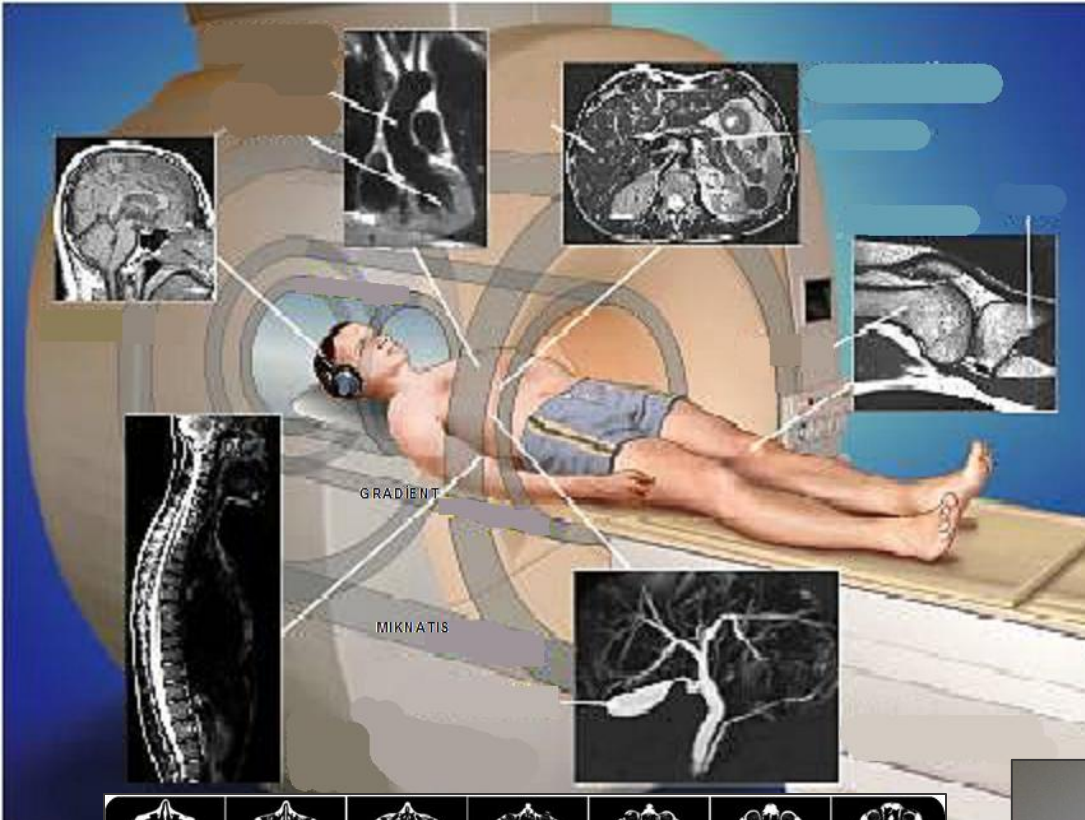
(греч. tomos - отрезок, пласт, слой) - метод, обеспечивающий послойное изображение тканей органов заданной толщины на заданном участке.

- **рентгеновская томография** - с использованием рентгеновской трубки и кассеты с плёнкой;
- **компьютерная томография** - с подключением специальных счётных камер, от которых электрические сигналы подаются на компьютер.

Данная разновидность рентгенологического исследования отличается высокой разрешающей способностью и точностью.

При проведении КТ аппарат делает серию рентгеновских снимков по заданным критериям (плоскость, толщина "среза" и другие), которые затем анализирует компьютер. Двухмерные изображения характеризуются четкостью и напоминают анатомические срезы, что особенно важно при исследовании головного мозга и других паренхиматозных органов (печени, поджелудочной железы, легких, почек).





Рентгенологические исследования

Рентгенокимография

- метод регистрации движений органа (например, сердца) посредством его рентгенографии.

Достигается перемещением решетки, помещенной поперек пучка излучения, и кассеты с пленкой относительно друг друга.

Контуры органа получают на рентгенограмме зубчатую форму, причем величина зубцов отражает амплитуду движений.

Рентгенологические исследования

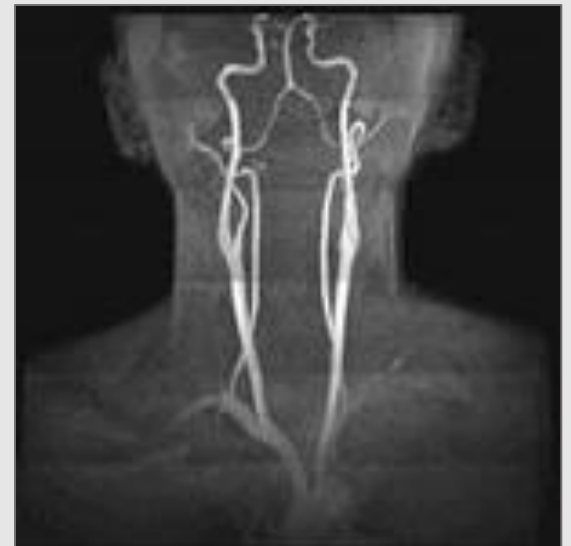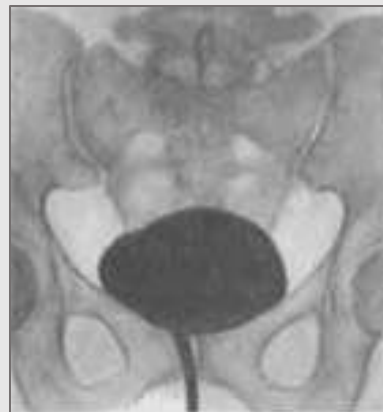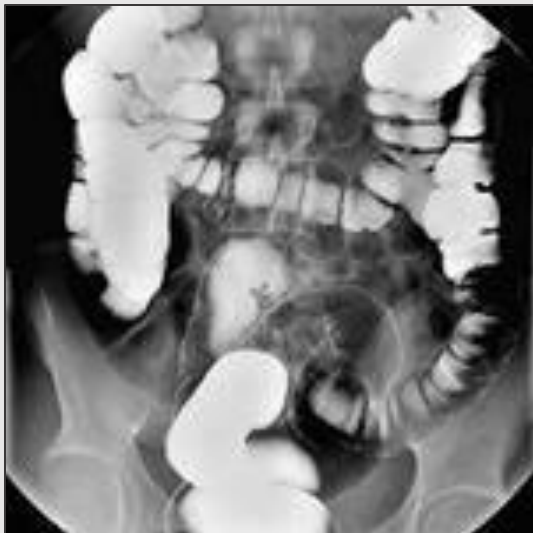Контрастная рентгенография (скопия)

методика, основанная на введении для более четкого изображения в полые органы (бронхи, почечные лоханки и т.д.) или сосуды специальных веществ, задерживающих рентгеновское излучение.

В качестве контрастных веществ используется

при исследовании органов ЖКТ взвесь **сульфата бария**

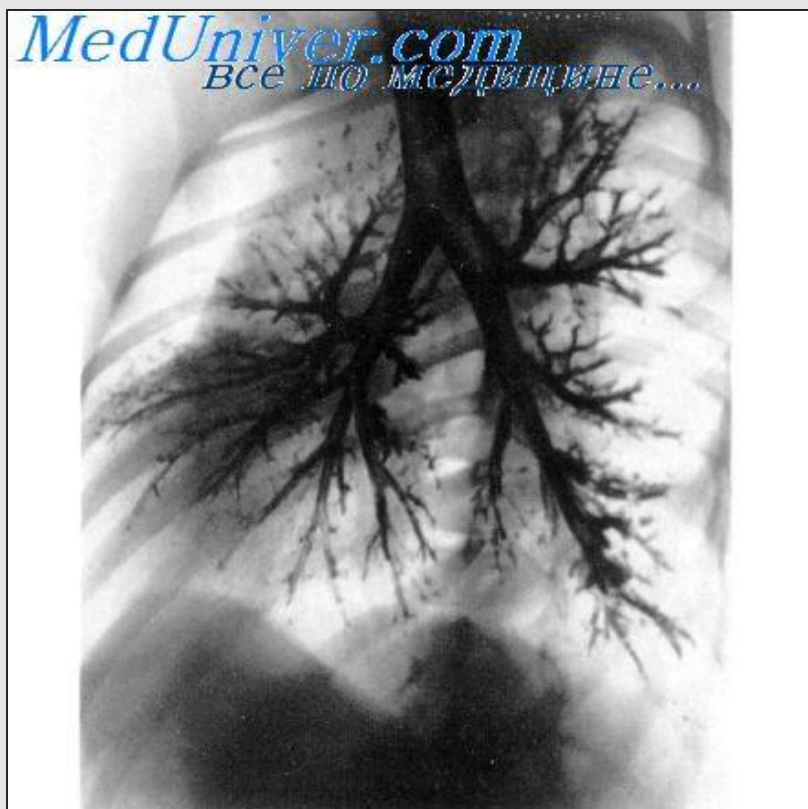
при исследовании системы мочевыделения, желчного пузыря – **йод-контрастные препараты**.



Рентгенологические исследования

Бронхография

– исследование трахеи и бронхов, которые через специальный катетер заполняются йодсодержащим контрастом.



Методика позволяет выявить опухолевые процессы, расширение бронхов (бронхоэктазы), полости в лёгочной ткани (абсцесс, каверна).

Исследование проводят натощак, под местной анестезией.

После него может появиться или усилиться кашель с выделением мокроты с большой примесью контрастного вещества.

Полностью бронхи освобождаются от контраста спустя 1-2 суток.

Рентгенологические исследования

Ангиография

– исследование кровеносных сосудов (артериография, венография, лимфография).

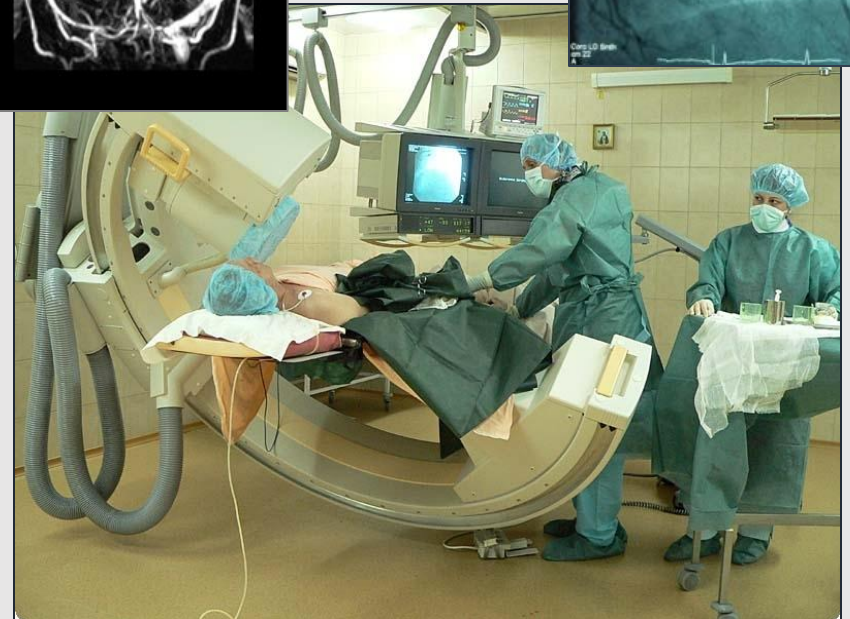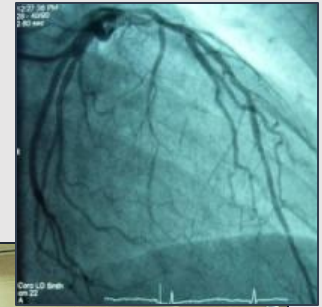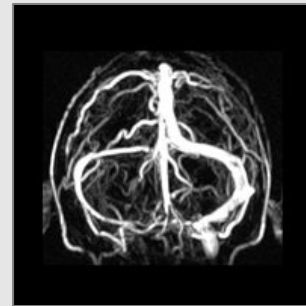
Позволяет выявить повреждения и пороки развития кровеносных сосудов: аневризмы, сужения, нарушение проходимости, повреждения и пороки развития различных органов, опухоли.

R-контрастное вещество вводится в крупные сосуды через специальные зонды.

Исследование проводят в виде операции.

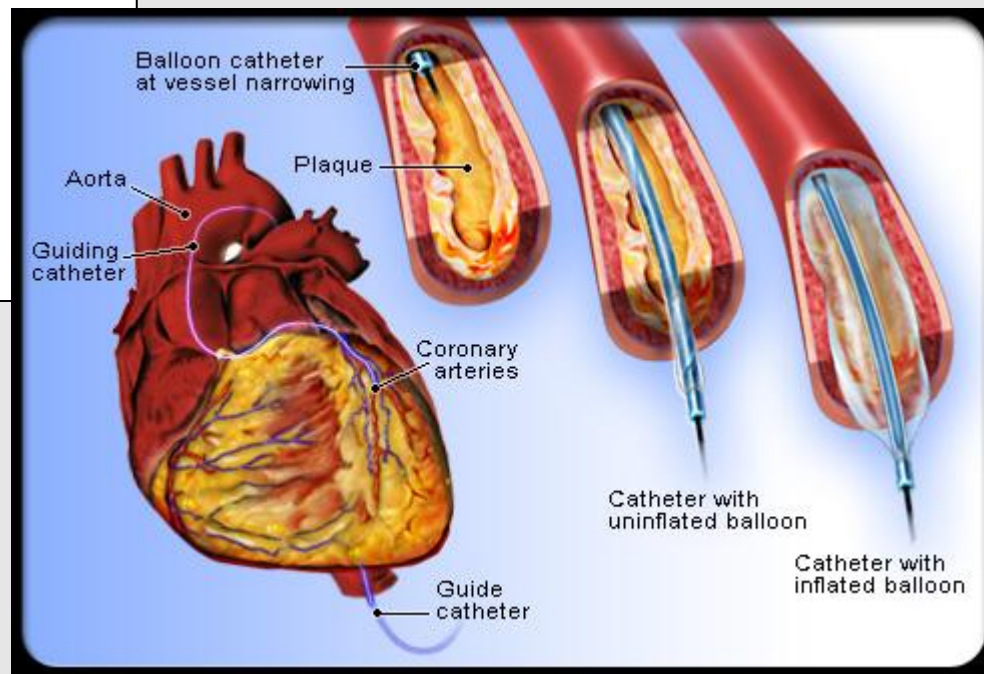
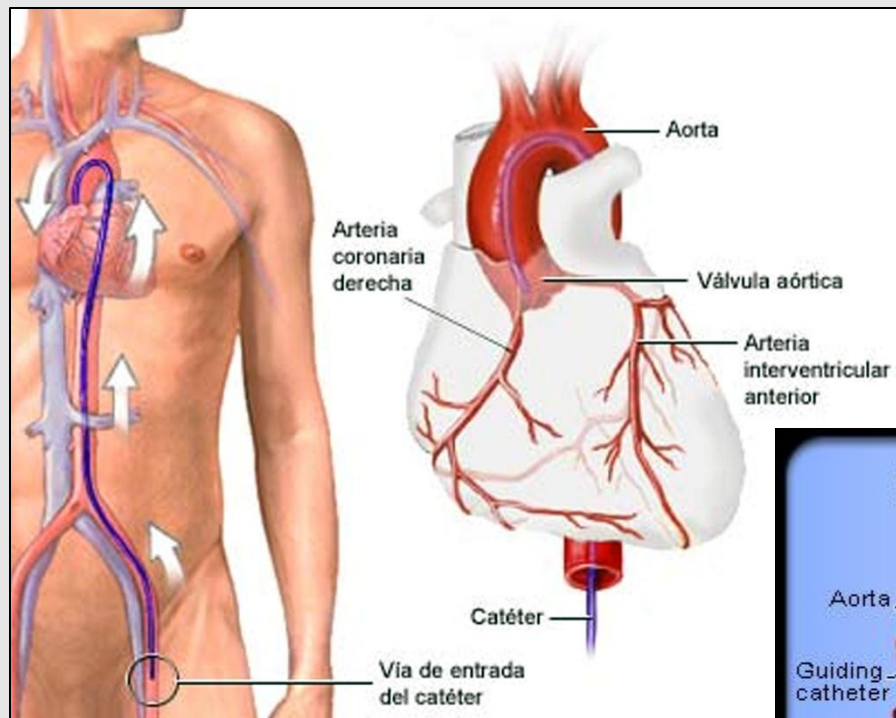
Новая методика

– **дигитальная субтракционная ангиография** - контрастное исследование сосудов с последующей компьютерной обработкой. Получаются снимки высокого качества с выделением отдельных сосудов из общей картины, с уменьшенным количеством вводимого контрастного вещества, вводимого внутривенно, не прибегая к катетеризации артерии.



Рентгенологические исследования

Ангиография

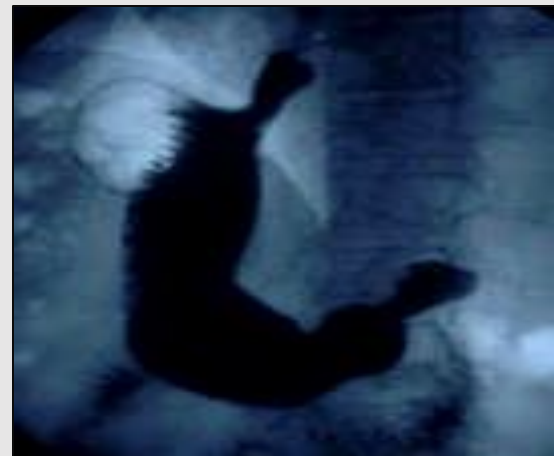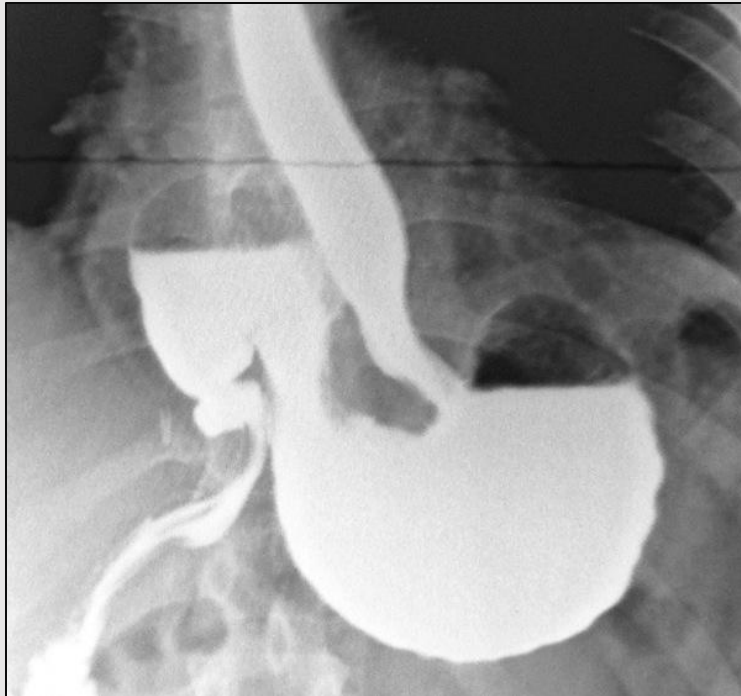


Рентгенологические исследования

R-контрастное исследование желудка и двенадцатиперстной кишки

метод позволяет оценить форму, величину желудка, а также выявить язву, опухоль и другие патологические изменения.

контраст (бариевая взвесь) вводится перорально.



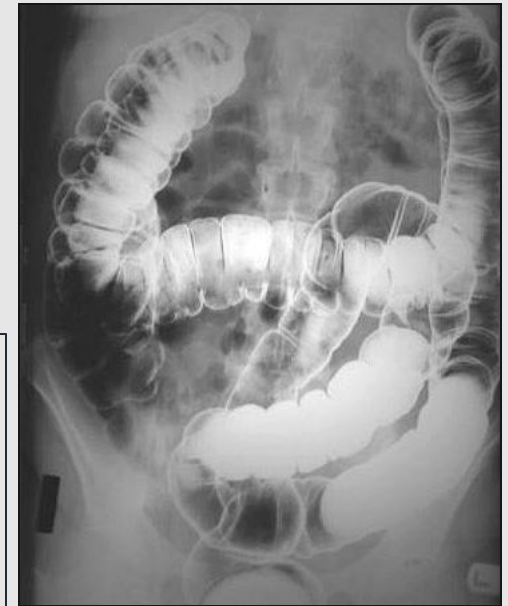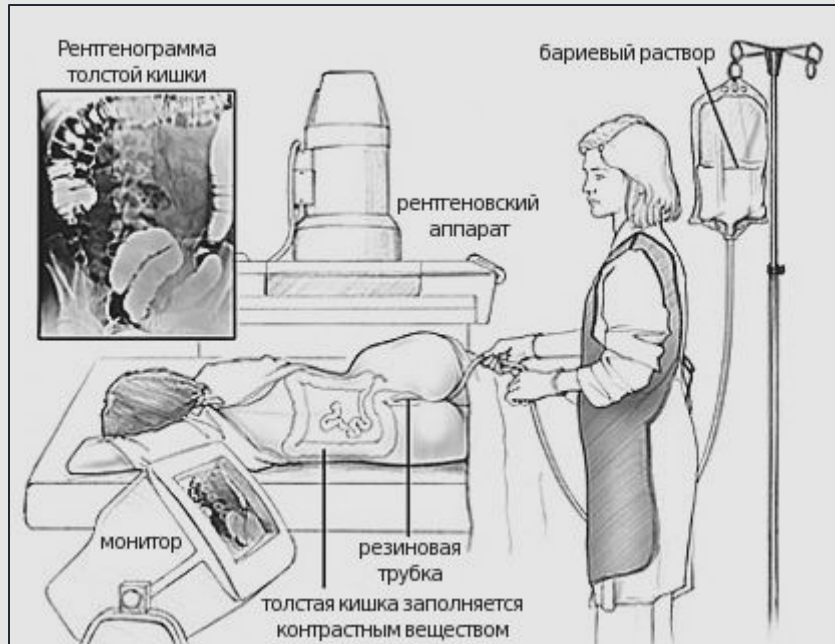
Рентгенологические исследования

Ирригоскопия

- исследование толстой кишки, при котором бариевая взвесь вводится ретроградно, при помощи клизмы.

Оценивается моторная функция кишечника, его контуры; выявляются сужения, расширения, язвенные дефекты, опухоли.

Требуется предварительное полное очищение кишечника перед исследованием.

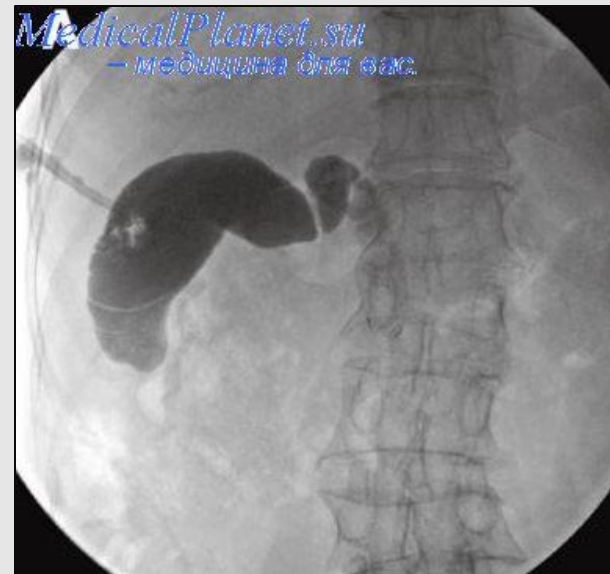
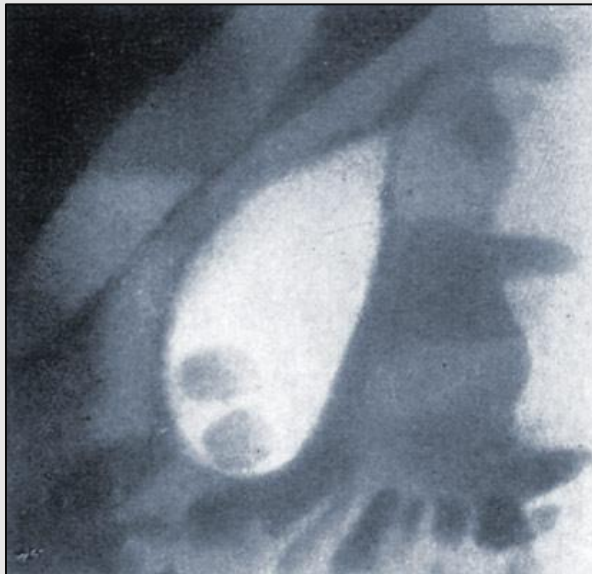
Рентгенологические исследования

Холецистография

- контрастное исследование желчного пузыря.
Определяется его форма и положение, деформация, наличие в пузыре камней.

Йодсодержащее вещество (холевид, билитраст) вводится перорально и, спустя некоторое время, делаются снимки. Затем пациенту дают пищу, способствующую сокращению и опорожнению желчного пузыря, и вновь делаются снимки.



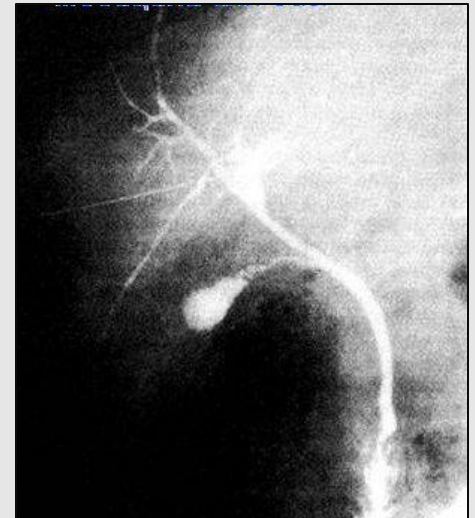
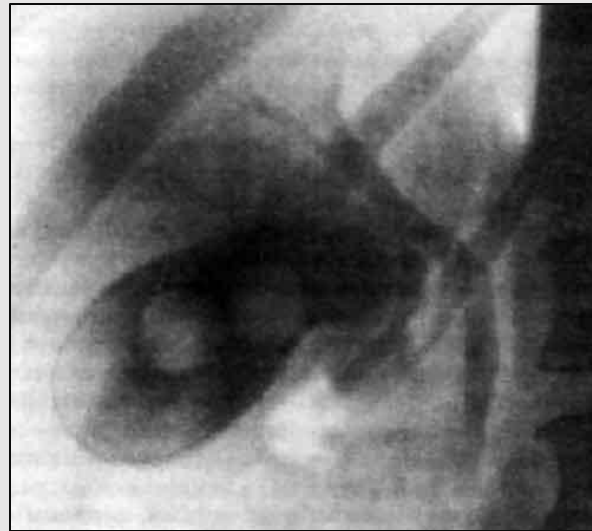
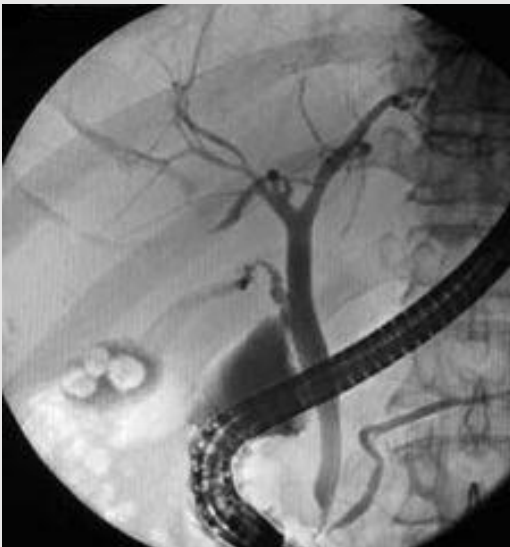Рентгенологические исследования

Холеграфия

(греч. cholē желчь + graphō писать)

– исследование внутрипеченочных желчных протоков и желчного пузыря, которые заполняются гепатотропным контрастом, выделяемым из организма с желчью.

Вводится контраст в организм пациента внутривенно.

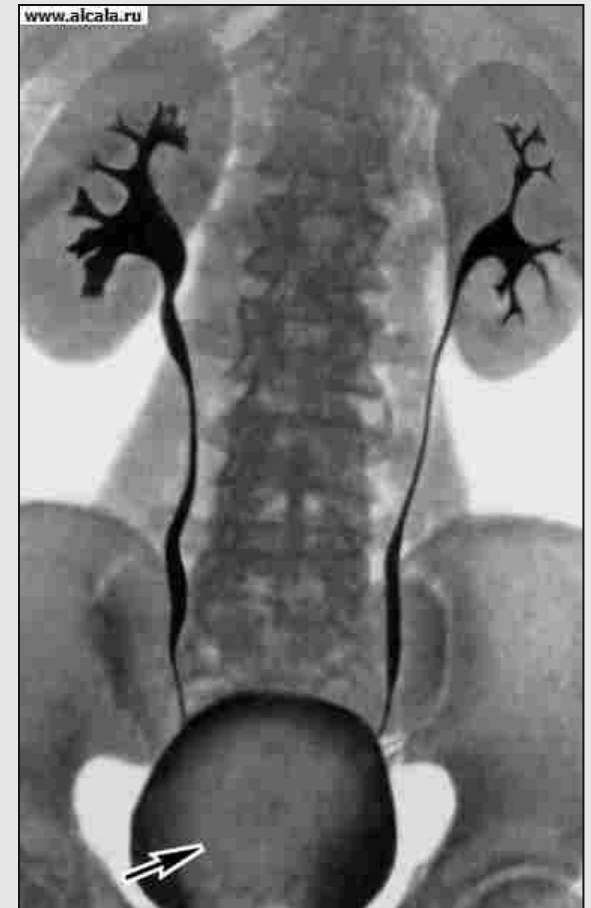
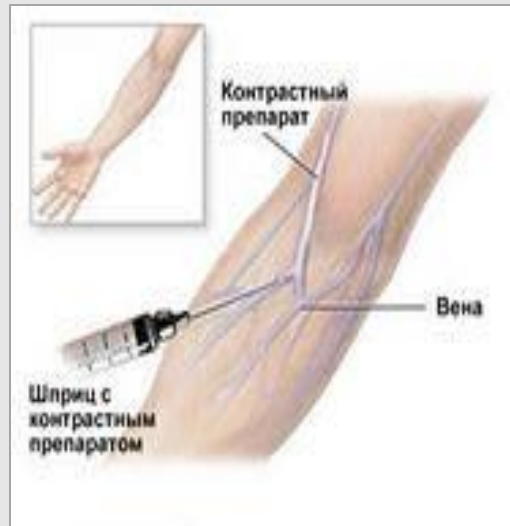

Рентгенологические исследования

Внутривенная урография

- исследование почек, мочеточников и мочевого пузыря, позволяет оценить строение полостной системы почки, проходимость и функцию мочеточника, диагностировать заболевания органов мочевого выделения.

рентген-контрастное вещество вводится внутривенно.



Радиоизотопные методы

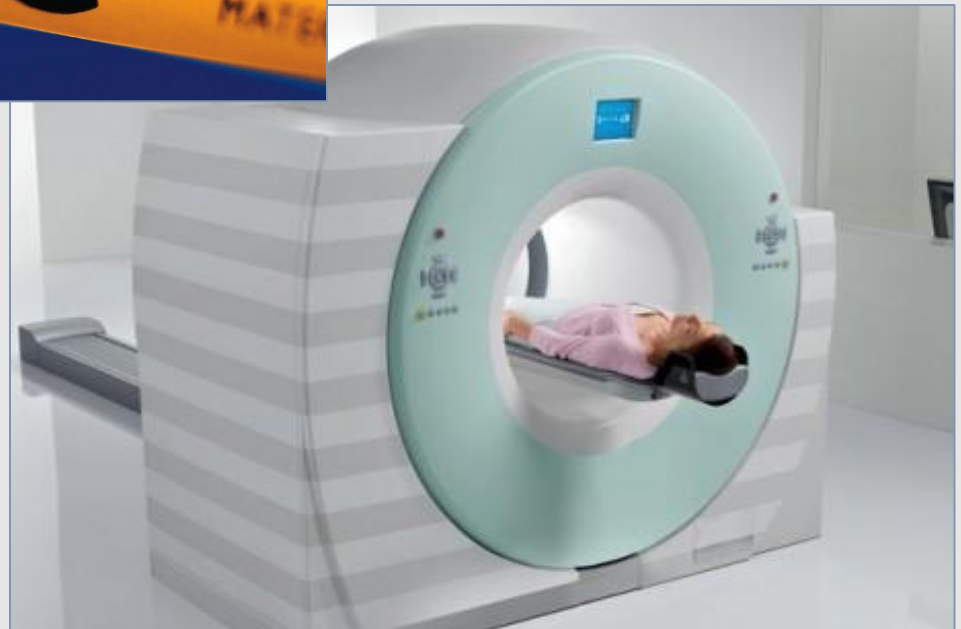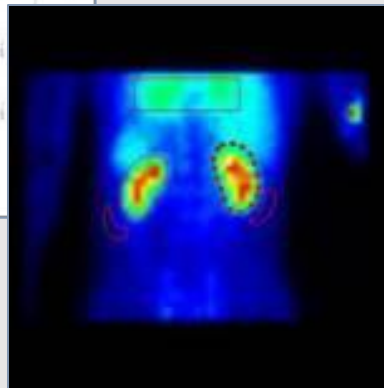
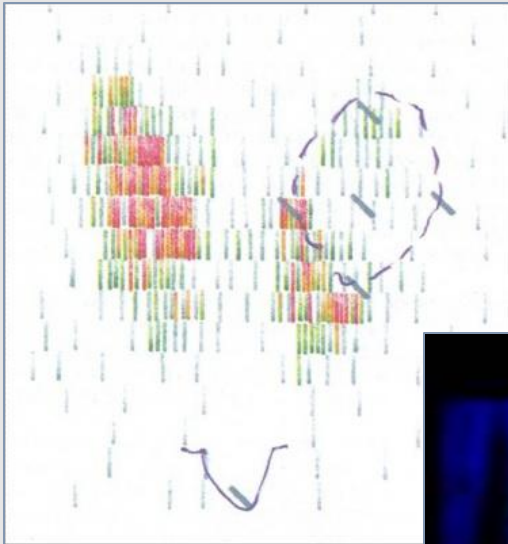
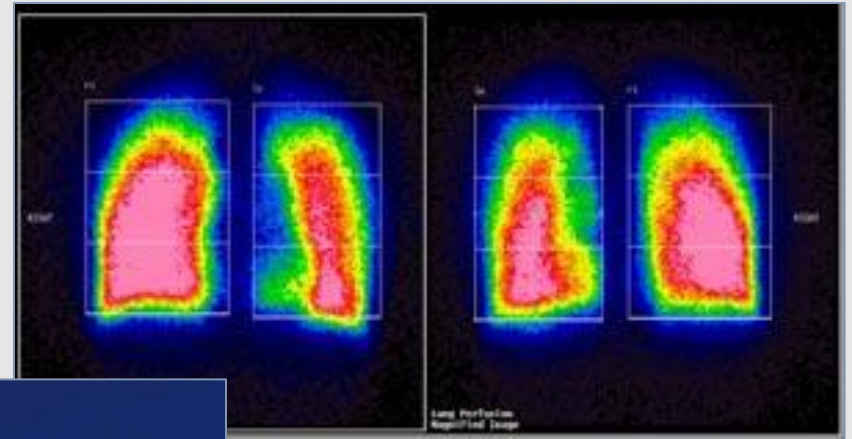
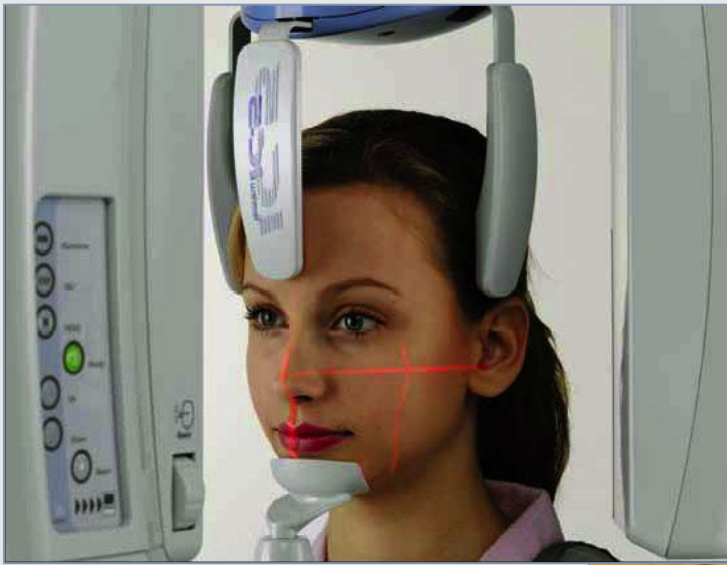
Основаны на способности органов (печень, щитовидная железа, поджелудочная железа) накапливать и с определенной скоростью выводить радиоактивные вещества.

Введение в организм радиоактивных изотопов и последующая их регистрация степени поглощения с помощью специальной аппаратуры дают возможность получить изображение исследуемого органа.

Разновидность метода - **сканирование** - позволяет определить смещение, увеличение или уменьшение размеров органа, а также снижение его плотности.

Прибор «Сканер» позволяет получить изображение органа на бумаге или фотоплёнке - *сканограмма*.

Специальной подготовки пациента не требуется.



Радиоизотопные методы

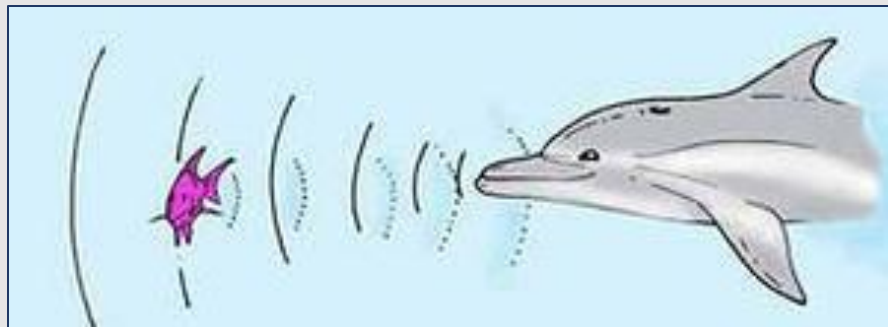
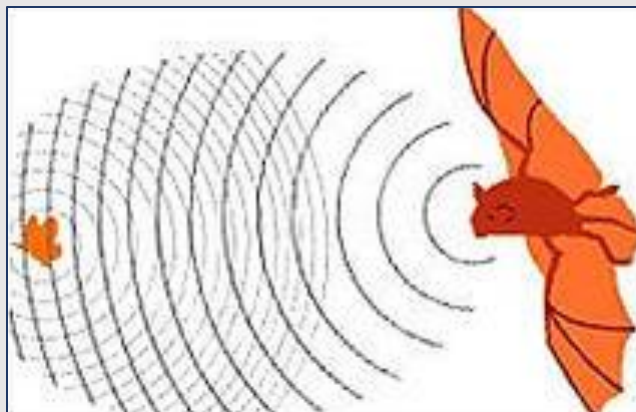
Меры безопасности

- ✓ Методы лучевой диагностики опасны воздействием на организм пациента и персонала. Необходимо соблюдать «защиту временем», проводя исследование не чаще одного раза в неделю. Используются средства защиты. Запрещено проводить рентгенологические исследования беременным женщинам и во время менструации.
- ✓ Лицам, имеющим частый профессиональный контакт с радионуклидами, а также проживающим на территории с повышенным радиоактивным фоном, радиоизотопные методы исследования проводить не следует. Также радиоизотопные исследования противопоказаны детям.
- ✓ Йодсодержащие контрастные препараты часто вводятся внутривенно, причем существует риск аллергической реакции. Требуется предварительный опрос пациента на переносимость или проведение пробы на чувствительность к

Ультразвуковые исследования (УЗИ)

УЗИ (сонография) - метод диагностики, основанный на принципе разной степени отражения ультразвуковых волн (эхолокации). Степень проницаемости и отражения зависит от плотности и эластичности тканей. УЗ волны передаются тканям от специального датчика. Отражённые сигналы принимаются аппаратом и, претерпев преобразования, формируют на экране прибора линейное или мономерное изображение.

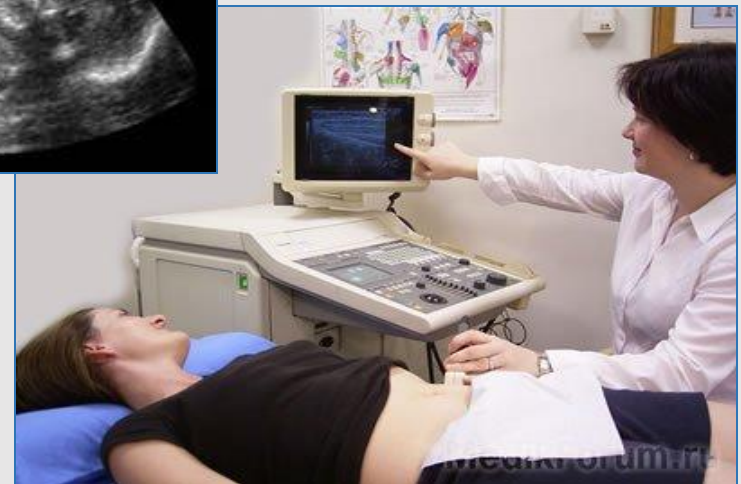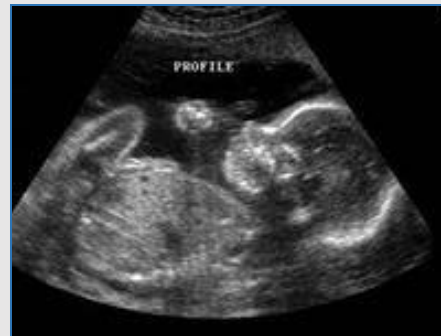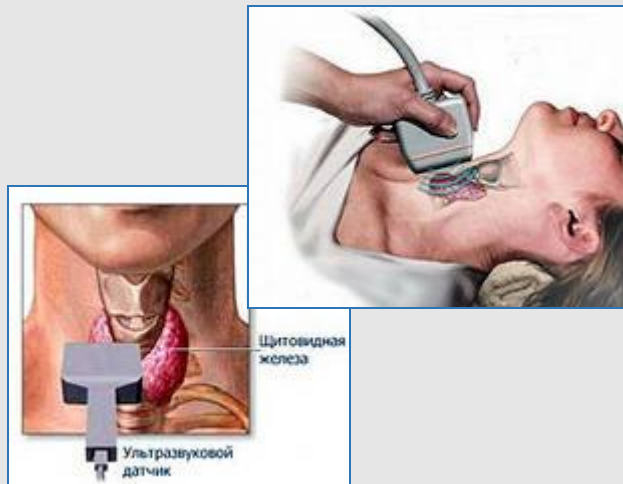
Метод высокоинформативен. Применяется при исследовании сердца, щитовидной железы, органов брюшной полости, почек и органов малого таза.



Ультразвуковые исследования (УЗИ)

Широко применяется УЗИ в акушерской практике: для выявления возможных пороков развития плода на ранних сроках беременности, состояния и кровоснабжения матки.

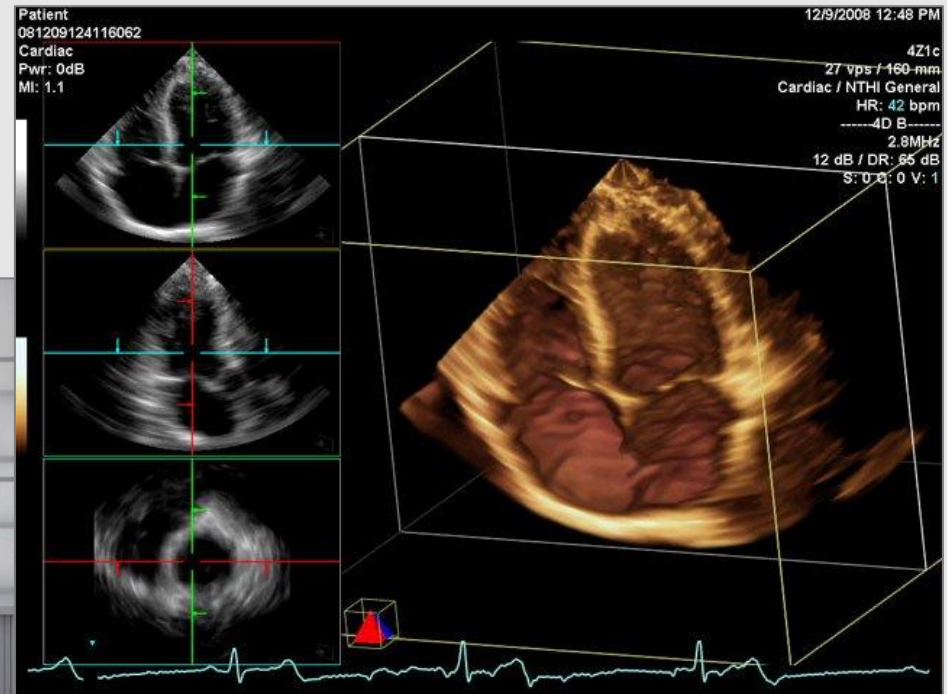
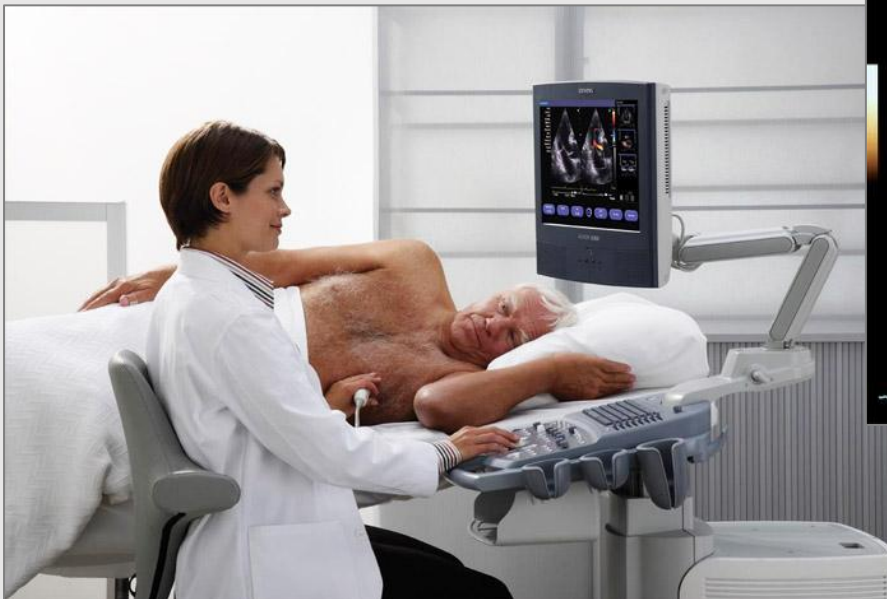УЗИ - безболезненная и безопасная процедура. Сложной специальной подготовки пациента в большинстве случаев не требуется.



Ультразвуковые исследования (УЗИ)

Эхокардиография

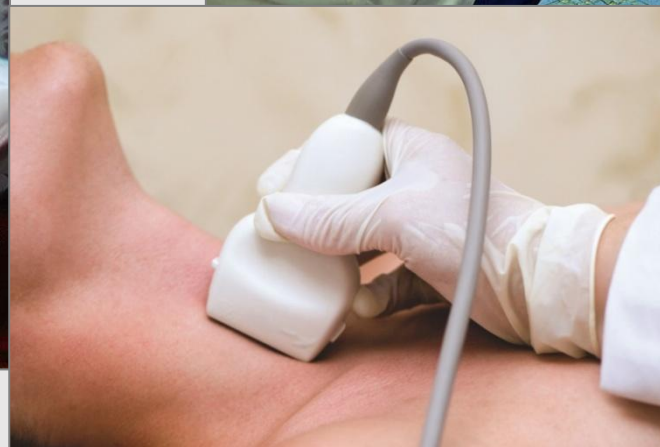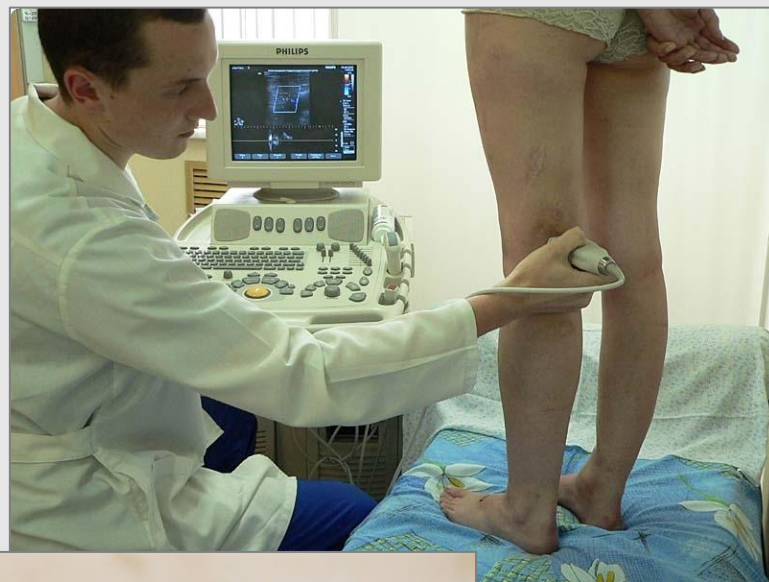
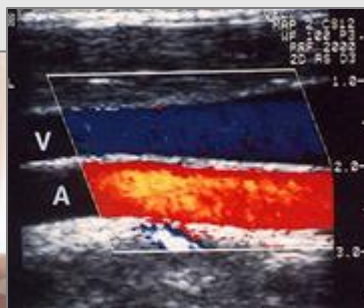
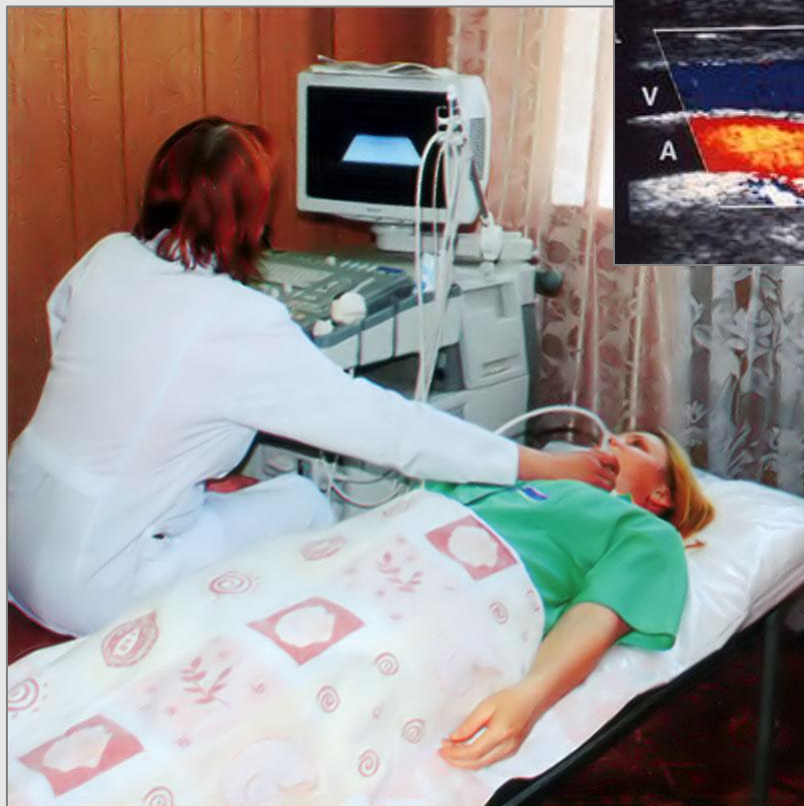– исследование сердца, позволяющее увидеть клапаны сердца, стенки желудочков.



Ультразвуковые исследования (УЗИ)

УЗ доплерография сосудов

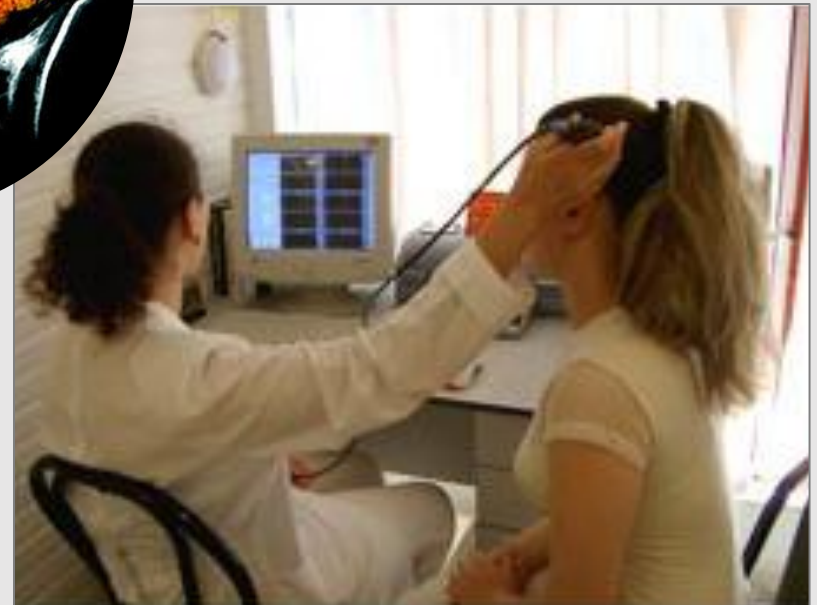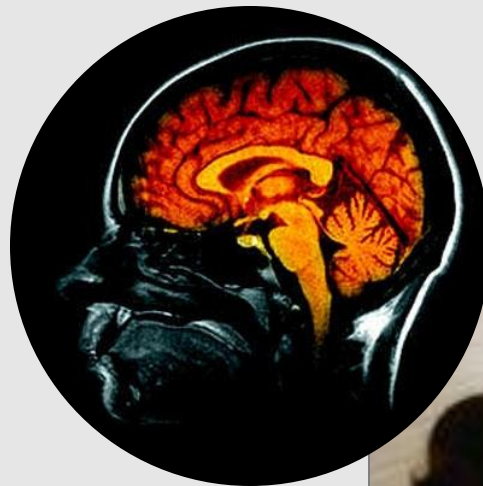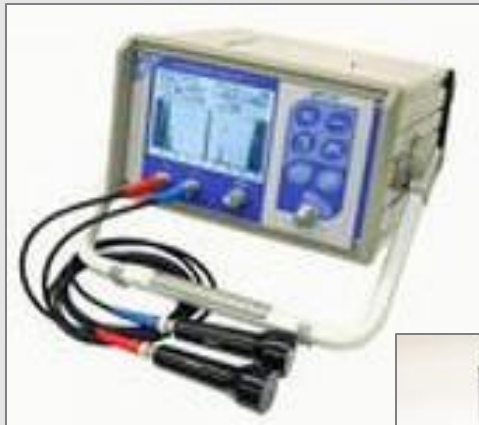– исследование кровотока в сосудах.



Ультразвуковые исследования (УЗИ)

Эхоэнцефалография

- исследование головного мозга, выявляющее наличие новообразований, кровоизлияния и сосудистые аномалии.



Методы функциональной диагностики

Основаны на регистрации электропотенциалов или звуковых явлений, возникающих в работающем органе.

Электрокардиография (ЭКГ)

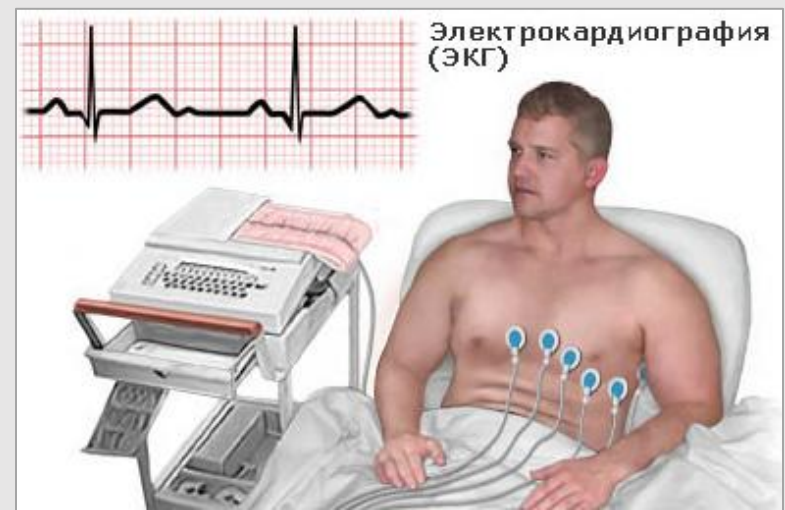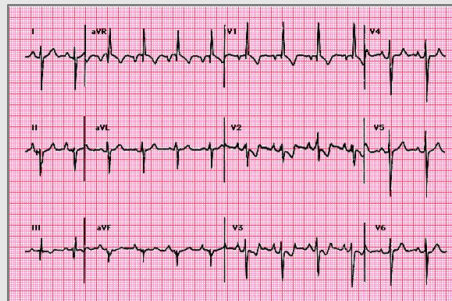
– метод, основанный на регистрации электрических потенциалов сердечной мышцы.

Если какой-либо участок сердечной мышцы испытывает кислородное голодание, электрическая активность этого участка изменяется, что немедленно отражается на ЭКГ.

Это самый распространенный метод диагностики сердечно-сосудистых заболеваний, по результатам которого можно выявить нарушения ритма, проводимости сердца, а также признаки нарушения коронарного кровотока, выявить рубцовые изменения в сердце.

Запись ЭКГ обычно проводится лежа. На тело накладывают и фиксируют 12 электродов. Полученная информация отражается на мониторе и затем обрабатывается с помощью компьютера.

Противопоказаний к проведению ЭКГ нет. Специальной подготовки не требуется.



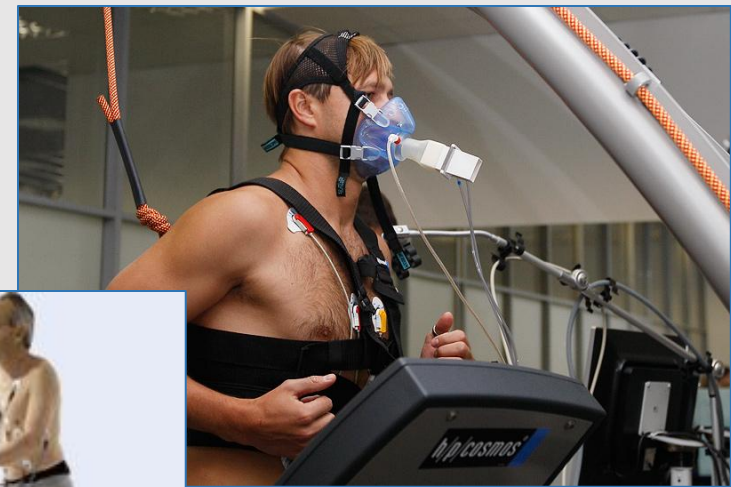
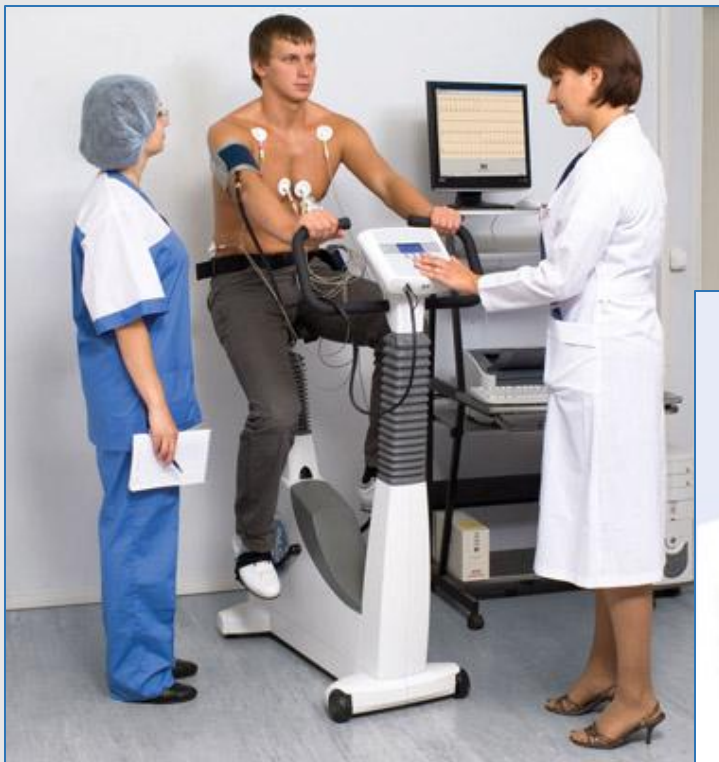Методы функциональной диагностики

Нагрузочный тест

- запись ЭКГ при физической нагрузке.

Во время исследования пациенту предлагают двигаться по бегущей дорожке или крутить педали велосипеда (велозэргометра).

Позволяет оценить состояние сердечно-сосудистой системы, диагностировать ишемическую болезнь сердца.



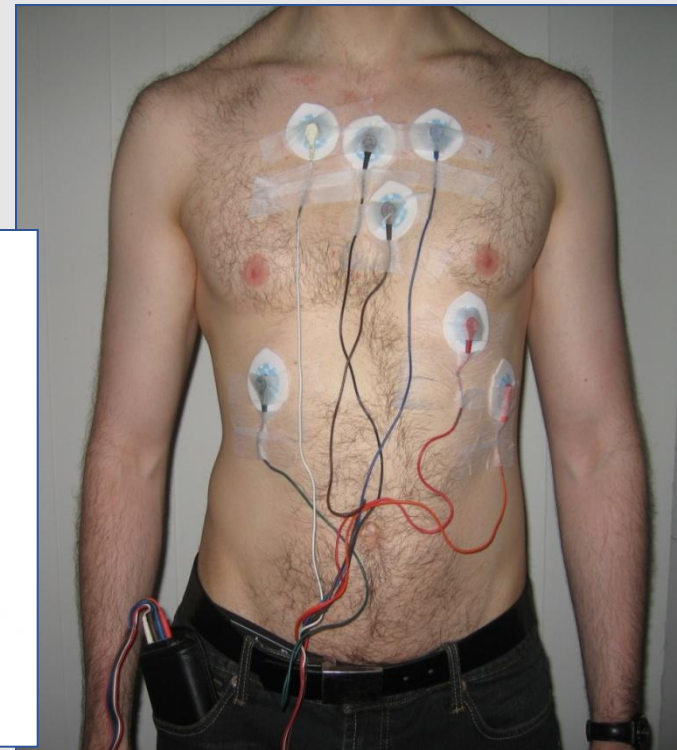
Методы функциональной диагностики

Суточное (холтеровское)

мониторирование ЭКГ и АД.

Осуществляется при помощи специального портативного аппарата, который пациент носит с собой на протяжении суток.

Полученная исследования информация с монитора записывается в компьютер.



Методы функциональной диагностики

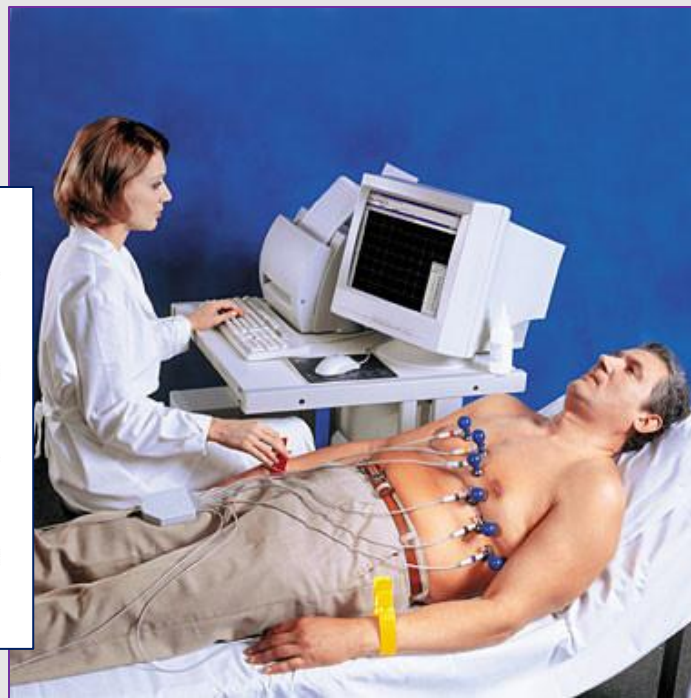
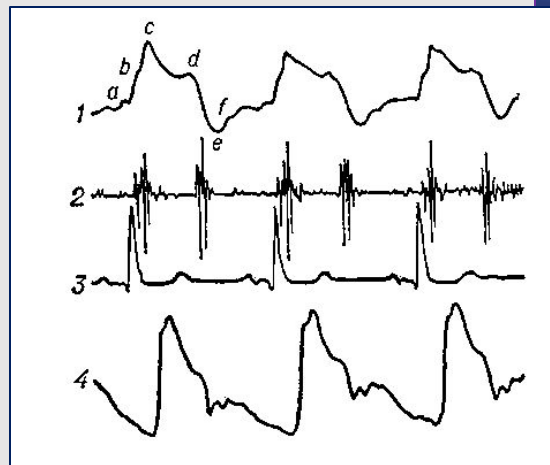
Фонокардиография (ФКГ)

– графическая запись звуков, возникающих при работе сердца
– тонов или шумов, которые при обычном выслушивании трудно различать.

Звуковые явления воспринимаются специальным микрофоном, накладываемом над областью сердца, и передаются на специальное устройство, вмонтированное в электрокардиограф.

Запись ФКГ проводится вместе с одним из отведений ЭКГ.

Специальной подготовки пациента не требуется.

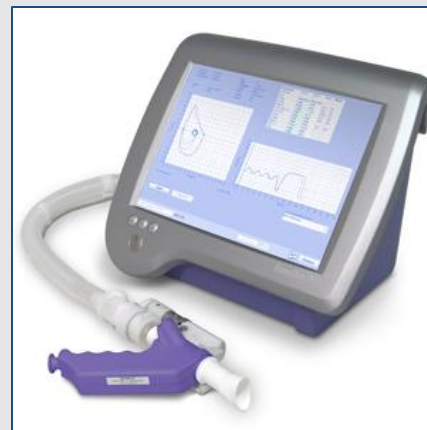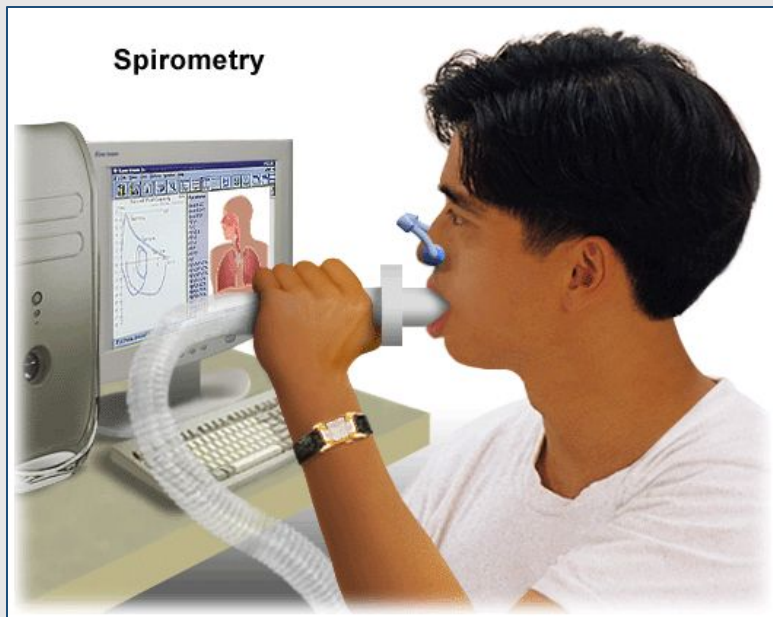


Методы функциональной диагностики

Спирометрия (графия)

– регистрация и графическая запись изменений объёма лёгких во время дыхания.

Вычисляются основные лёгочные объёмы и ёмкости, наиболее важные для оценки функции внешнего дыхания – жизненная ёмкость лёгких (ЖЕЛ), максимальная лёгочная вентиляция (МВЛ), их соотношение. Исследование проводят утром, в положении сидя, после 10-12 - минутного отдыха,



Методы функциональной диагностики

Пневмотахометрия (графия)

– метод измерения силы воздушного объёма выдоха и вдоха.

Позволяет получить информацию о нарушениях функции внешнего дыхания, изучить нарушения бронхиальной проходимости на уровне крупных, средних или мелких бронхов, что важно в определении терапии бронхиальной обструкции, при индивидуальной подборке бронхолитиков.

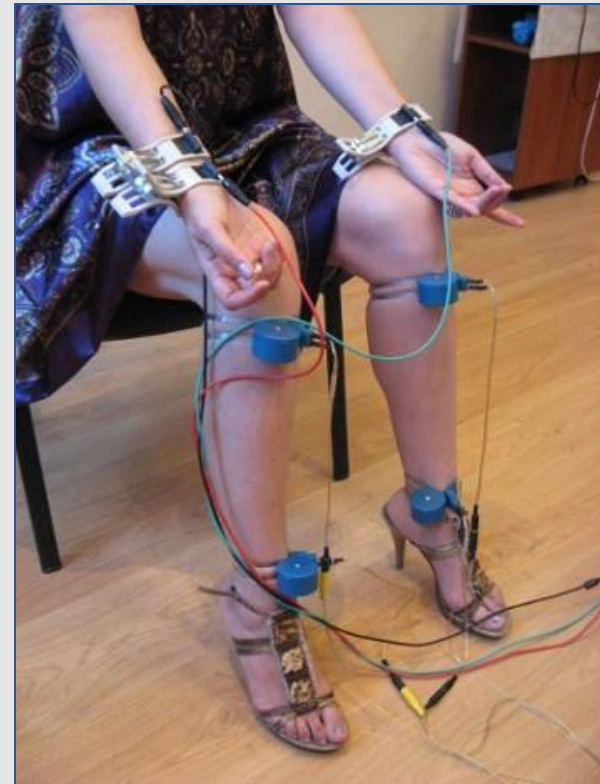
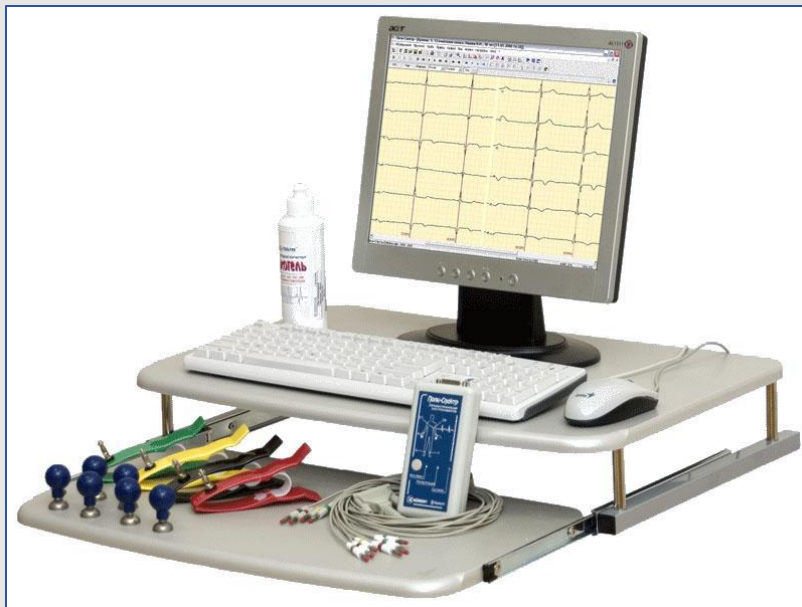


Методы функциональной диагностики

Реография

— метод исследования кровенаполнения сосудов различных органов и тканей, основанный на графической регистрации изменений полного электрического сопротивления тканей.

Применяется в диагностике сосудистых нарушений головного мозга, конечностей, лёгких, сердца, печени и др.

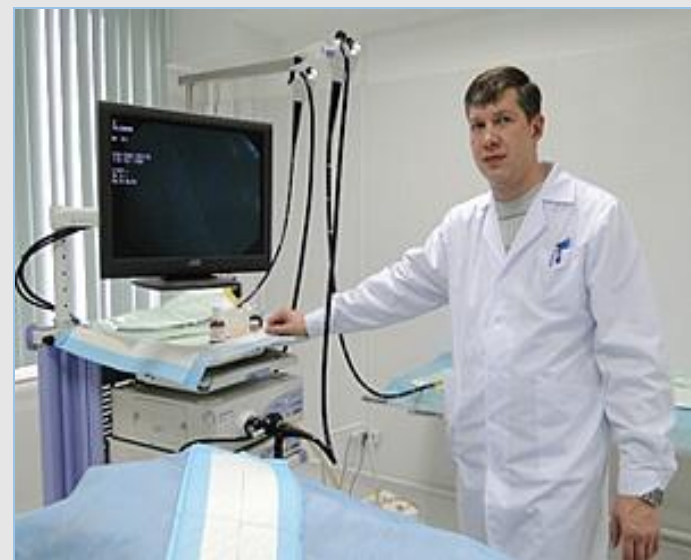

Эндоскопические методы

Исследования полостных или трубчатых органов, заключающиеся в непосредственном осмотре их внутренней поверхности с помощью особых приборов – эндоскопов (греч endos - внутри, scoro – смотрю).

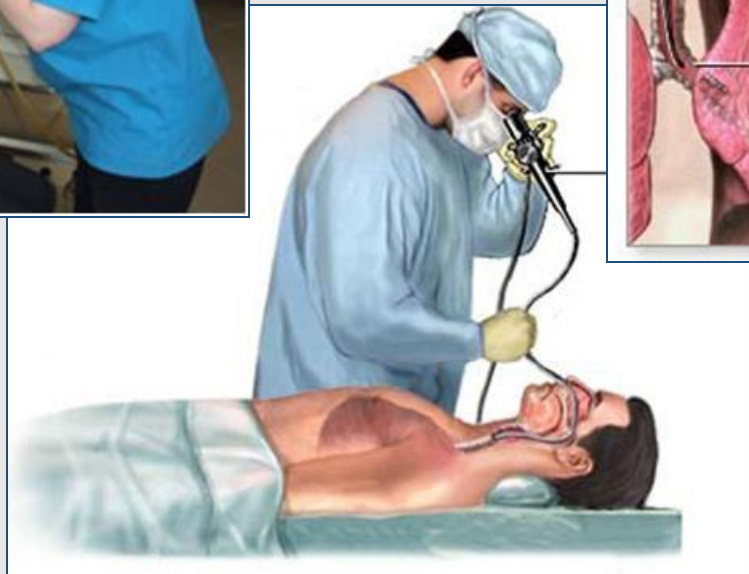
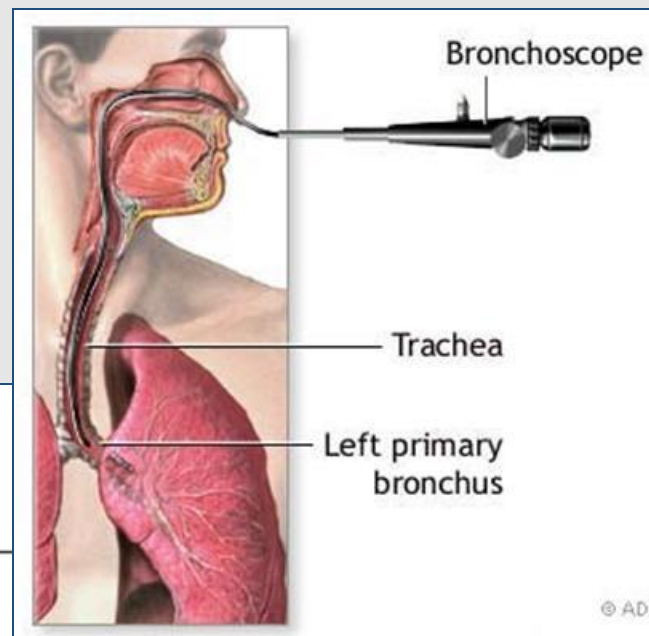
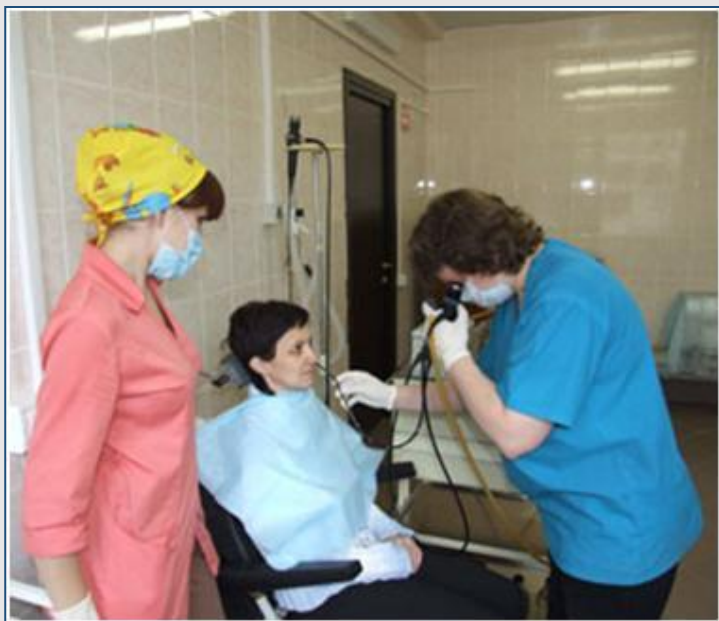Простейшие эндоскопы состоят из металлической трубки или двух составных трубок, снабжённых осветительной системой и оптической системой, увеличивающей изображение.

Новые эндоскопы представляют собой гибкие стержни, состоящие из нитей стекловолокна - фиброскопы. Их преимущество – гибкость, что облегчает исследования и делает их более безопасными.



Эндоскопические методы

Бронхоскопия – исследование бронхов.



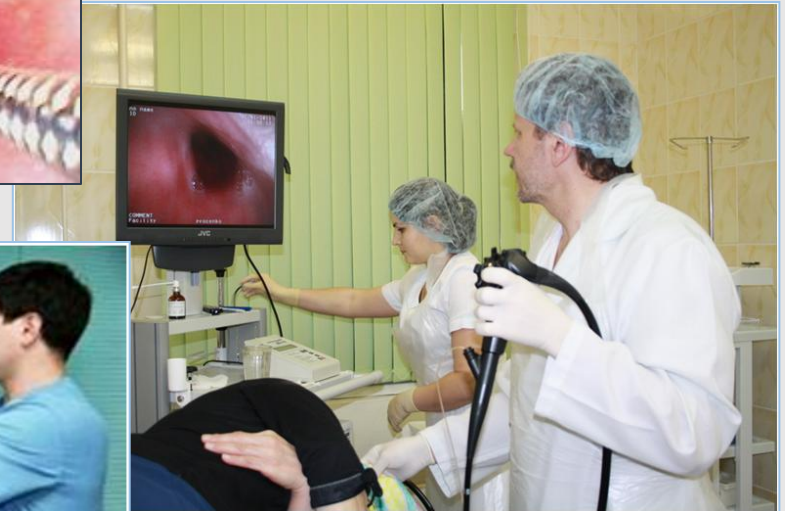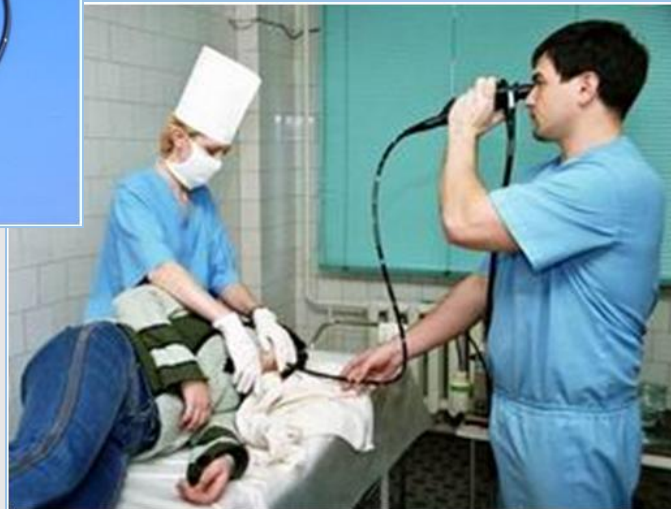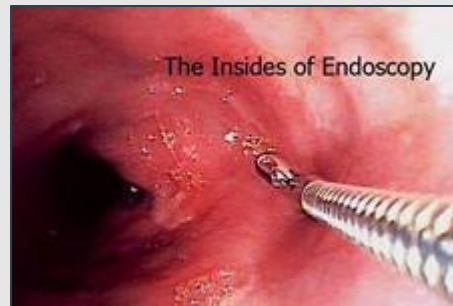
Эндоскопические методы

Эзофагоскопия – исследование пищевода

Гастроскопия – исследование желудка

Дуоденоскопия – исследование двенадцатиперстной кишки

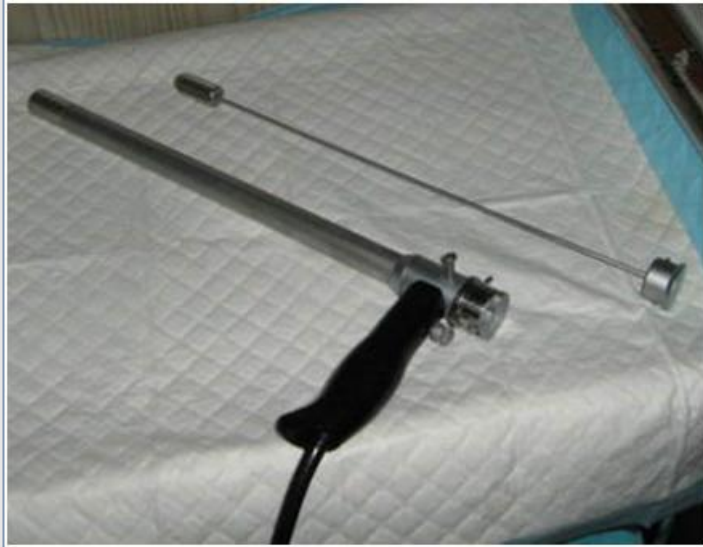ФГДС



Эндоскопические методы

Ректороманоскопия

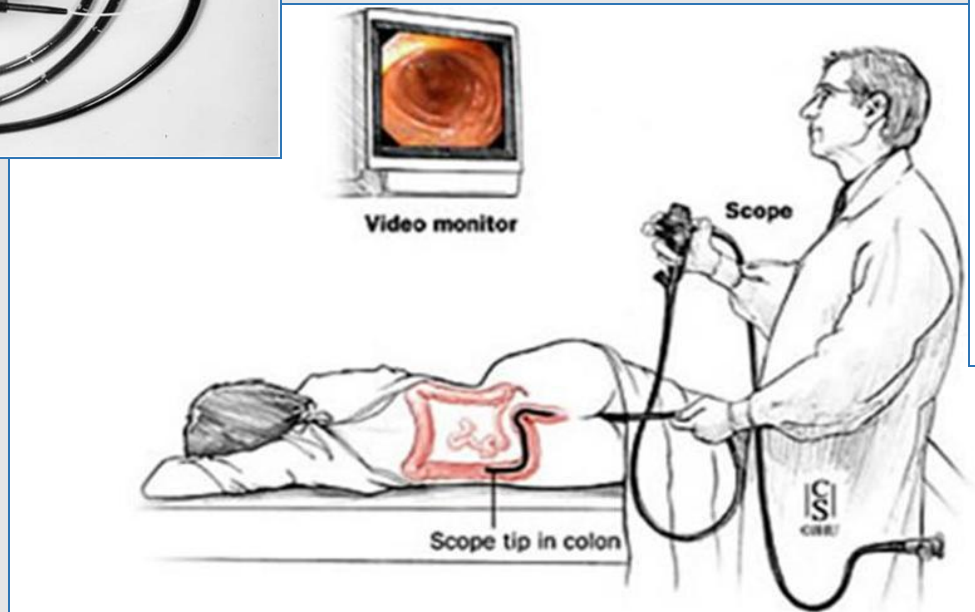
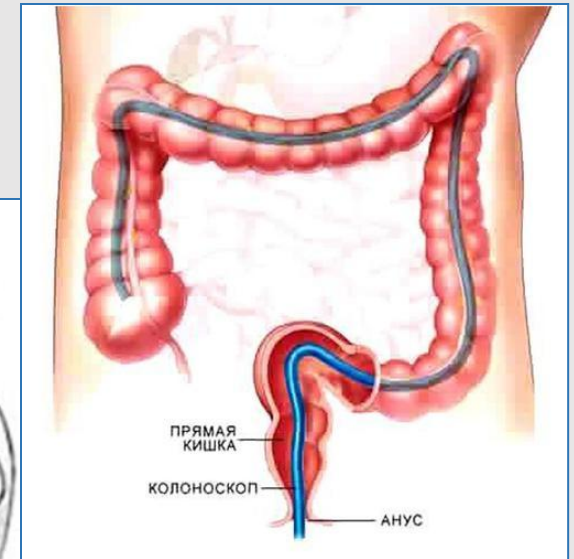
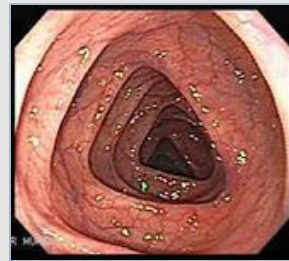- исследование прямой и сигмовидной кишок



Эндоскопические методы

Колоноскопия

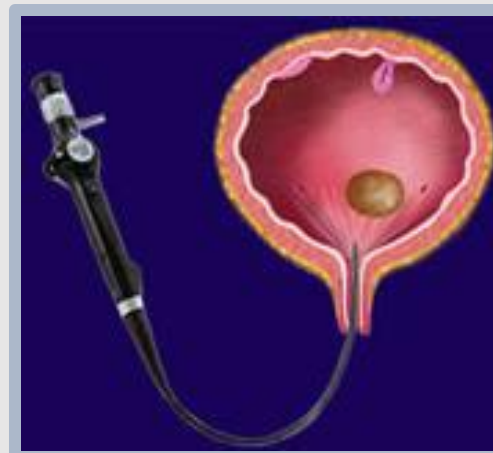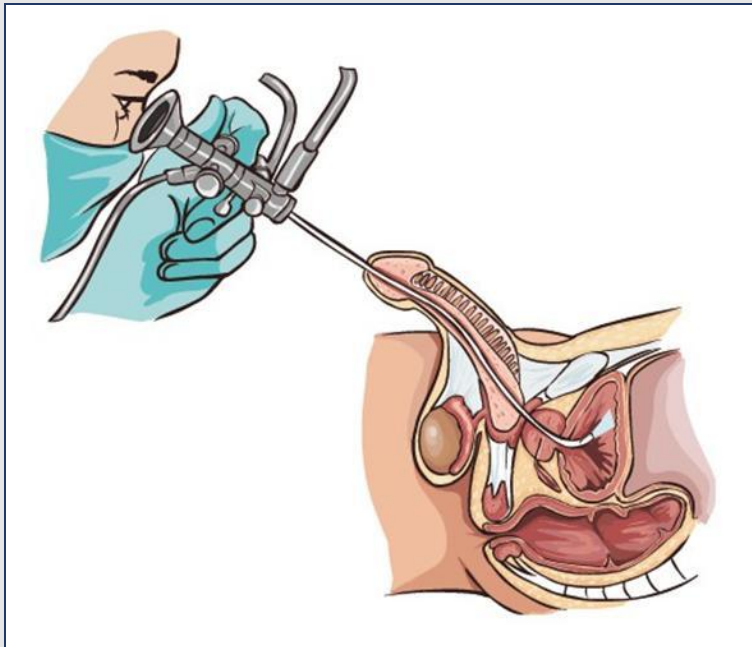
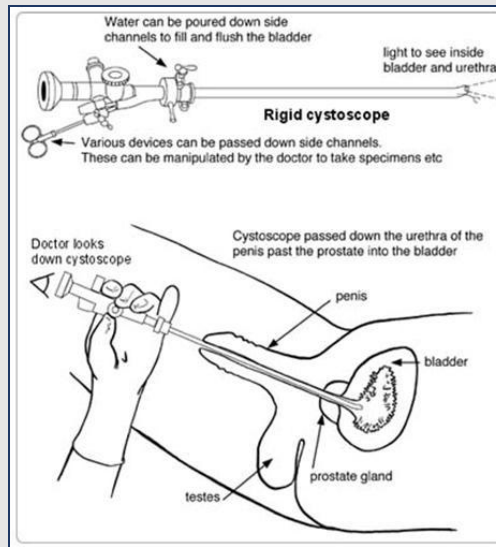
- исследование всех отделов толстого кишечника



Эндоскопические методы

Цистоскопия

- исследование мочевого пузыря



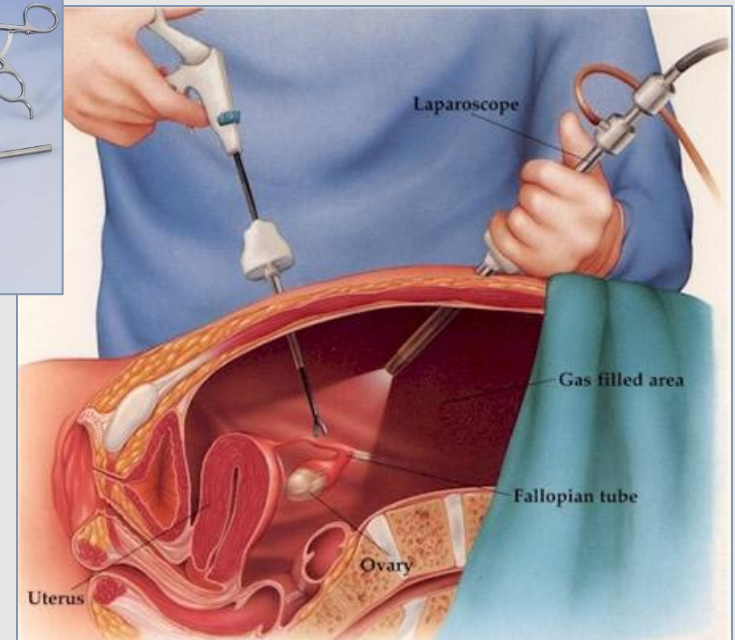
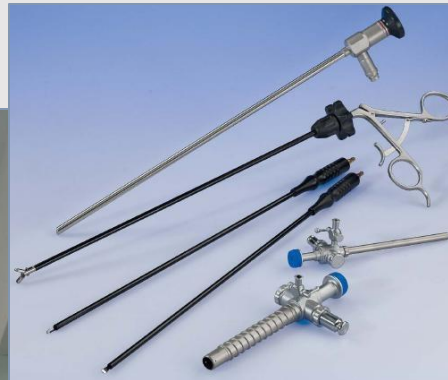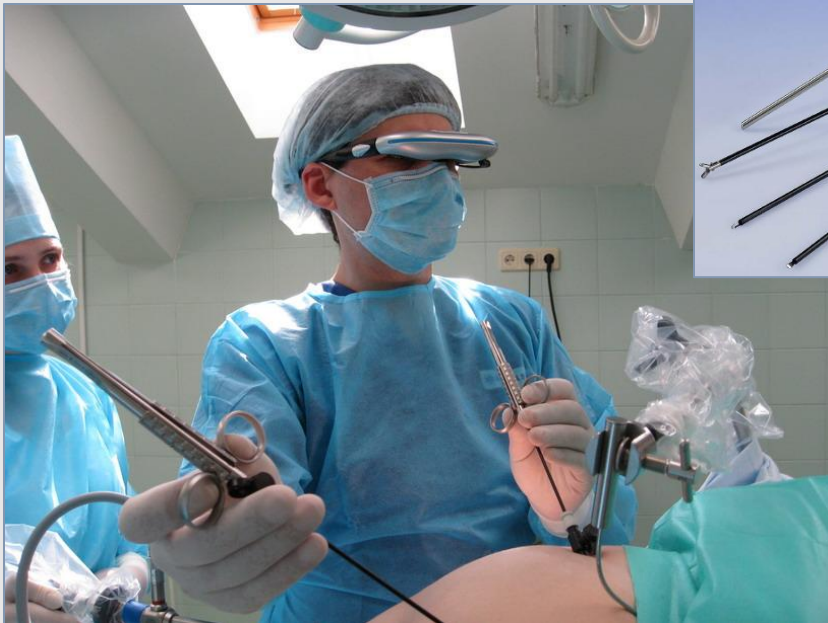Эндоскопические методы

Лапароскопия

- исследование брюшной полости и находящихся в ней органов.

Производят прокол брюшной стенки троакаром, через который вводят лапароскоп. В брюшную полость вводят воздух (пневмоперитонеум).

Исследование проводится в операционной.



Эндоскопические методы

Преимущества эндоскопических исследований

1. При непосредственном осмотре внутренних органов оценивается состояние слизистой оболочки, выявляются участки изъязвления, опухолевые образования, места кровоточивости и т.д.
2. При исследовании возможно получение материала с поверхности слизистой для гистологического исследования – **биопсии**.
3. При помощи фотоприставки получается изображение интересующих участков в виде снимков или передача изображения на экран, что позволяет проводить совместную диагностику и проследить динамику выявленных изменений.
4. При помощи специальных устройств возможно проверить проходимость органов, или удалить инородное тело.

Эндоскопические методы

Особенности подготовки пациента к исследованиям

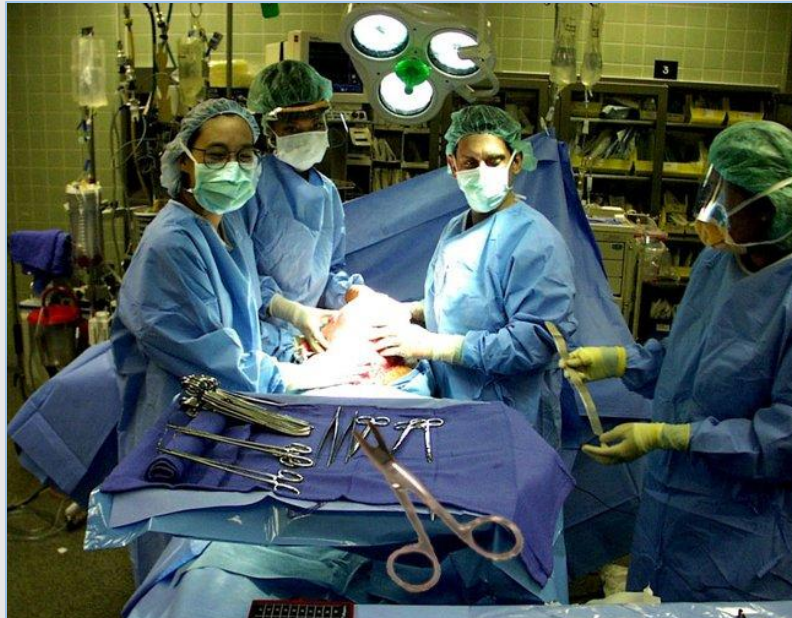1. Требуется психотерапевтическая подготовка – убеждение пациента в важности данного метода, его безопасности и безболезненности.
2. За 3 дня перед исследованием органов пищеварения назначается **«бесшлаковая» диета**, предотвращающая метеоризм и дающая мало остатков. Исключаются продукты, содержащие грубую растительную клетчатку – овощи, свежие фрукты, чёрный хлеб, кондитерские изделия, пряности, молоко, газированные напитки. Разрешены – пшеничные сухари, слизистые супы, курица, нежирная рыба, каши на воде, творог, сметана, крепкий чай, желе из черники и чёрной смородины.
3. За три дня назначаются препараты, уменьшающие газообразование – активированный уголь, препараты для улучшения пищеварения – ферментные препараты.
4. Накануне исследования разрешён лёгкий ужин, не позднее 19 часов – сухой белый хлеб, некрепкий сладкий чай.
 - На исследование следует явиться натощак – не есть, не пить, не принимать лекарства, не курить.
 - Перед исследованием кишечника необходимо тщательно очистить его от каловых масс – постановка очистительных клизм (последняя ставится не позднее, чем за два часа до исследования, чтобы исключить изменение состояния слизистой).
 - Перед исследованием мочевого пузыря, его необходимо опорожнить и иногда провести промывание антисептическим раствором.



Эндоскопические методы

Меры безопасности

- ✓ При проведении эндоскопических исследований существует риск заражения пациента и персонала, поэтому необходимо проводить тщательную дезинфекцию и стерилизацию аппаратуры.
- ✓ Персоналу следует работать в маске, щитке и перчатках.



**БЛАГОДАРЮ
ЗА
ВНИМАНИЕ**