

Часть 2
Рентгенодиагностика
травм и заболеваний
костей и суставов

• *Рентгеносемиотика травматических повреждений костей и суставов*

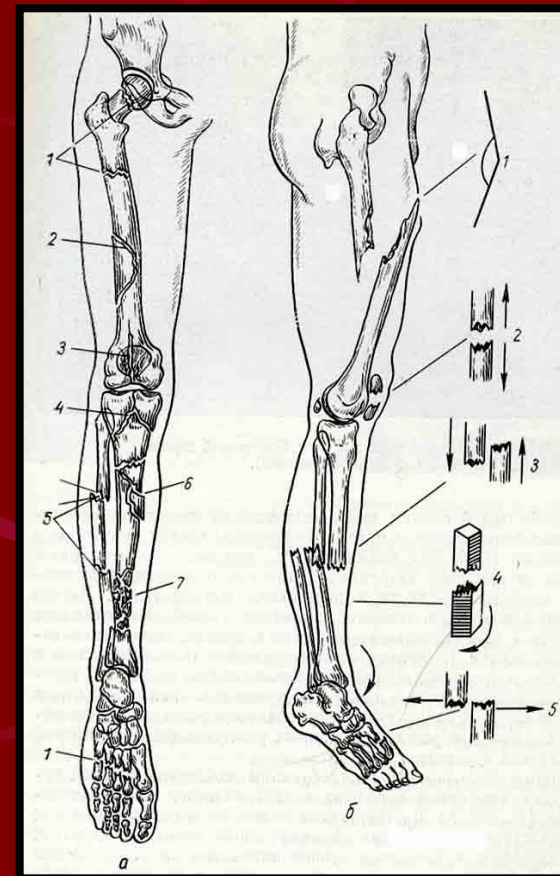
Перелом – повреждение кости с нарушением ее целостности в результате механического воздействия (травматические и патологические).

Вывихи и подвывихи суставов – повреждение сустава с нарушением взаимоотношения суставных поверхностей (травматические и патологические).

•Классификация переломов:

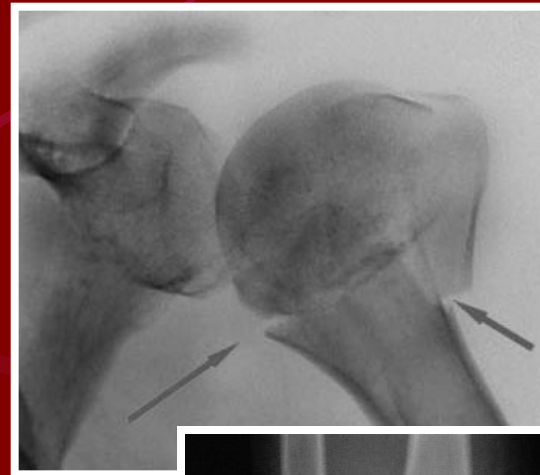
- **По этиологии:** травматические (огнестрельные, неогнестрельные), патологические;
- **По отношению к покровным тканям:** открытые, закрытые;
- **По характеру:** неполные (краевые, линейные, дырчатые), полные (оскольчатые, двойные, многооскольчатые, раздробленные);
- **По виду плоскости перелома:** поперечные, продольные, косые, винтообразные, Т- и У-образные;
- По локализации: диафизарные, метафизарные, эпифизарные; внутри- и внесуставные;
- **Со смещением и без смещения отломков** (смещение определяется по дистальному отломку);

Виды смещения: поперечное (кпереди, кзади, кнутри, кнаружи), угловое, ротационное, с расхождением по длине с образованием диастаза, с захождением по длине, вколоченные переломы.

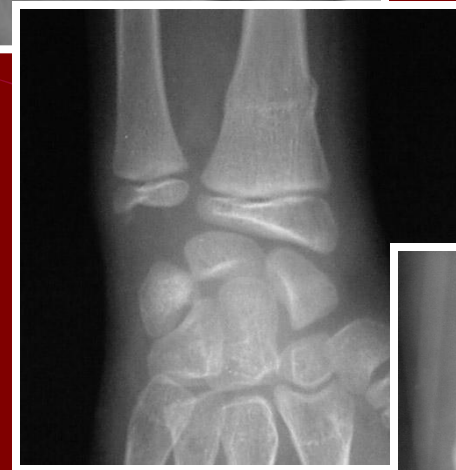

• Особенности переломов у детей

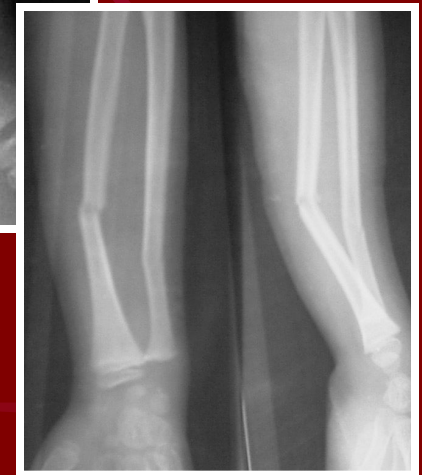- **Эпифизиолиз** - разрыв эпифизарной пластины или отрыв ее вместе с костным фрагментом (остеоэпифизиолиз);
- **Поднадкостничные переломы** – по типу «зеленой ветки», складчатые переломы.



Остеоэпифизиолиз



Складчатый перелом



Перелом по типу «зеленой ветки»

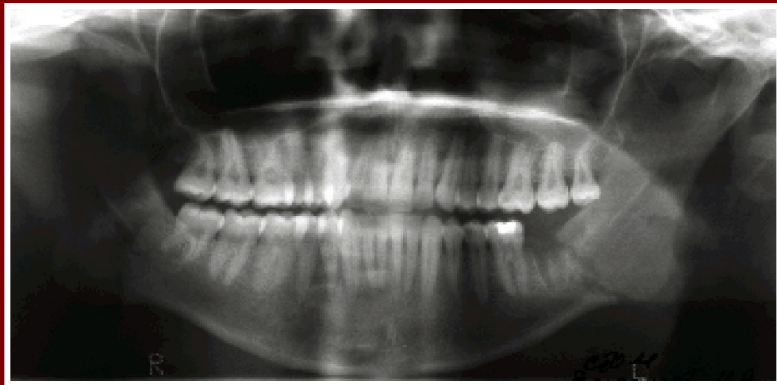• *Тактика рентгенологического исследования:*

1. При поступлении пострадавшего в приемный покой;
2. Сразу после репозиции костей или вправления вывихов (подвывихов) и иммобилизации конечности гипсовой повязкой или металлоконструкцией;
3. Через 7–14 дней для определения вторичного смещения отломков или суставных концов костей, образующих сустав;
4. В динамике для контроля эффективности лечения перелома/вывиха (подвывиха) (сроки рентгеновского исследования зависят от средней продолжительности консолидации костей данного сегмента, например, ключица, предплечье, кости кисти и стопы (кроме ладьевидной, таранной и пяточной) – 4 недели, плечевая кость – 2 месяца, большеберцовая, ладьевидная, таранная и пяточная кости – 3 месяца, бедренная кость – 4–6 месяцев);
5. Перед снятием и после снятия иммобилизации.

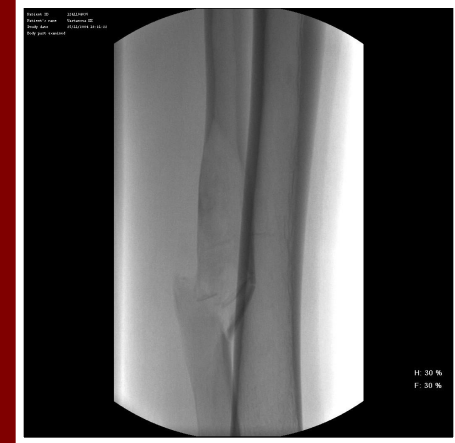
• Рентгенологические признаки переломов:

- Линия перелома - нарушение целостности костной ткани в виде прерывания структуры:***
 - Свежий перелом – линия перелома имеет неровные, резкие края;***
 - Несвежий перелом – через 7–10 дней после травмы происходит резорбция краев костных отломков;***
 - Застарелый перелом – через 2–3 недели после травмы (остеопороз отломков кости, нечеткость краев костных отломков).***
- Смещение отломков:***
 - Расхождение костных отломков – линия просветления;***
 - Участки уплотнения костной структуры (вклинивание или захождение отломков).***
- Деформация и перерыв коркового слоя.***

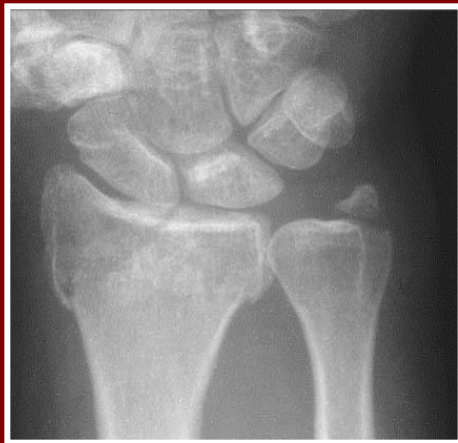• Переломы костей



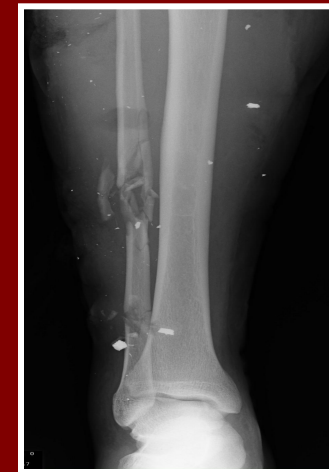Двойной перелом нижней челюсти с незначительным расхождением отломков



Патологический перелом при остеосаркоме малоберцовой кости



Вколоченный перелом лучевой кости в типичном месте, поперечный перелом шиловидного отростка без смещения



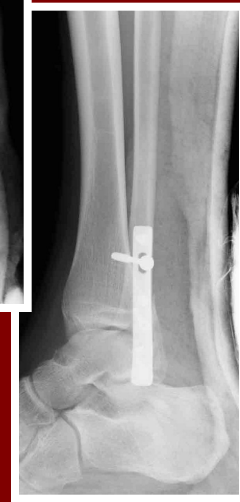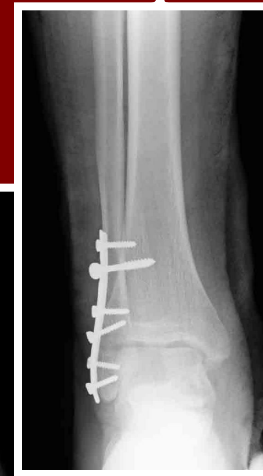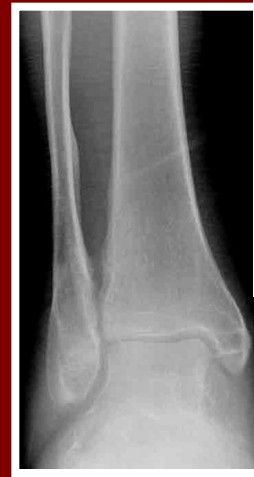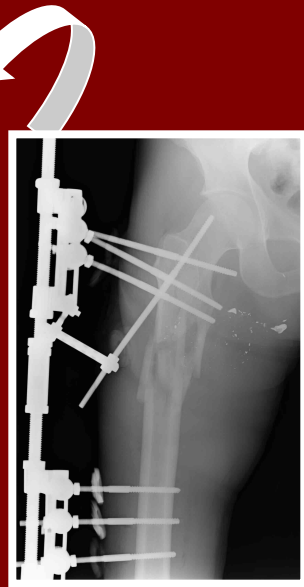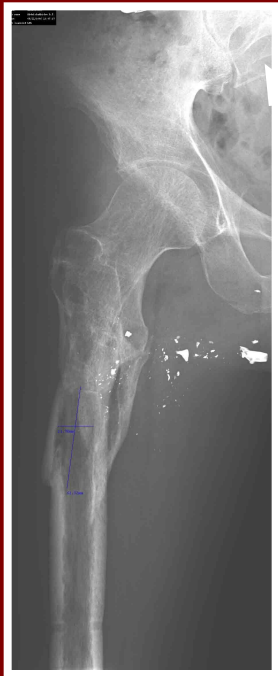Огнестрельный перелом

• *Сращение переломов костей*

- *1 фаза:* образование соединительно-тканной мозоли;
- *2 фаза:* образование остеоидной мозоли;
- *3 фаза:* образование костной мозоли (появление на рентгенограммах тени периостальной мозоли);
- *4 фаза:* функциональная перестройка костной мозоли, восстановление обычной костной структуры.

•Сращение переломов костей

*Морфологически выделяют 3 вида мозоли:
эндостальная, периостальная, интермедиарная*

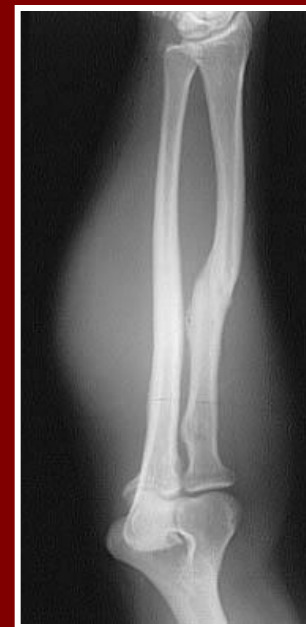
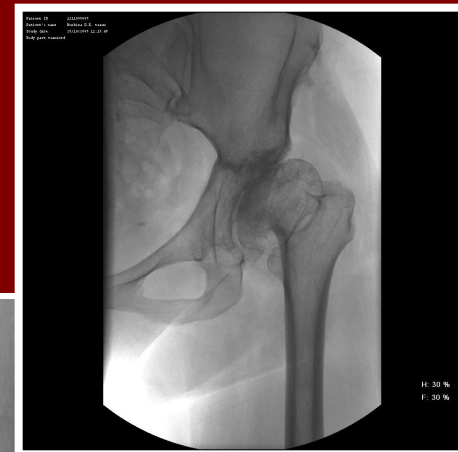
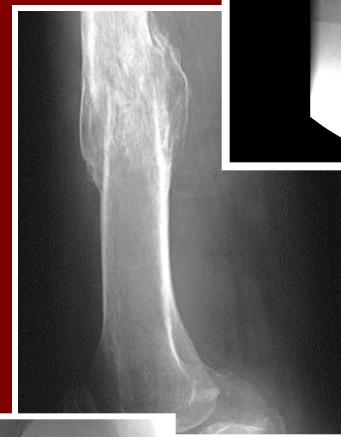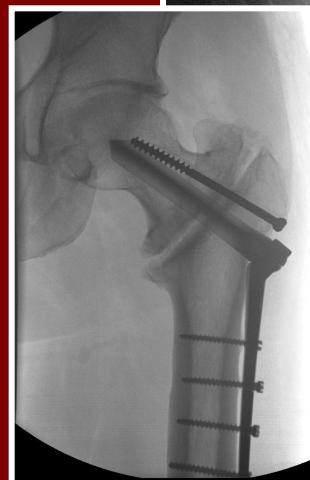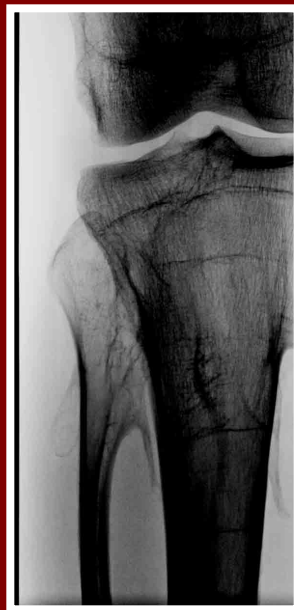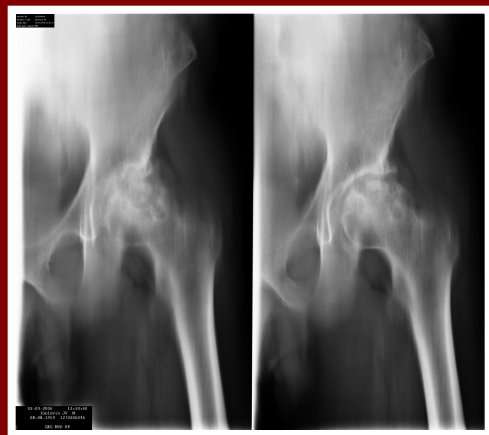- При сохранении подвижности отломков или неустранимом их смещении возникает вторичный вариант сращения в 3 стадии (соединительно-тканная, хрящевая, костная). В этом случае выражены *периостальная и эндостальная* костные мозоли.

- При полной неподвижности отломков и идеальном их сопоставлении сращение проходит 2 стадии: соединительно-тканную и костную. Костная мозоль образуется между кортикальными слоями (*интермедиарная* костная мозоль).

• *Патологическое заживление переломов костей*

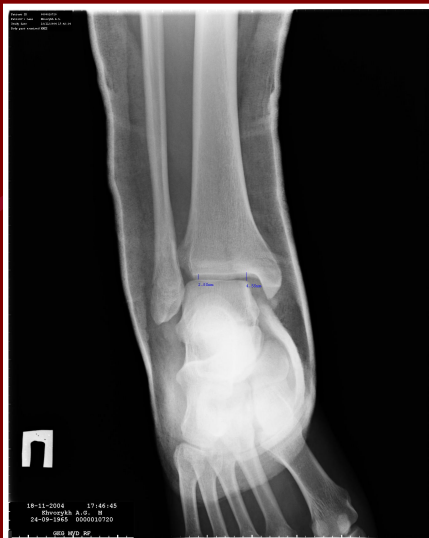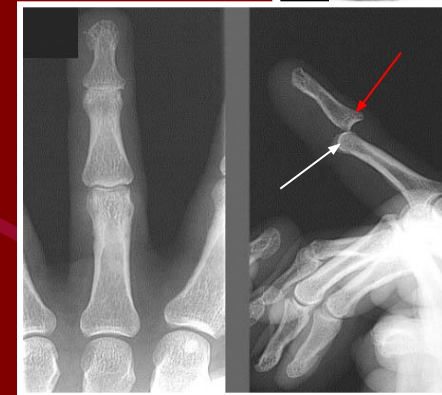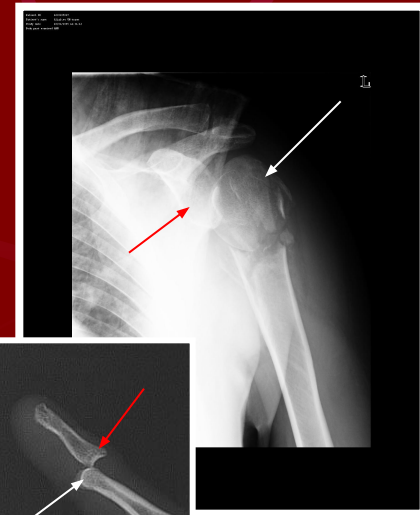
- Неправильно сросшиеся переломы
- Посттравматические синостозы
- Избыточная костная мозоль
- Асептический некроз
- Несросшийся перелом
- Ложный сустав
- Неоартроз



• Вывихи и подвывихи суставов

Вывих - нарушение взаимоотношения суставных концов с полным разобщением суставной головки (→) и суставной впадины (←).

Подвывих – частичное нарушение пространственного взаимоотношения компонентов, составляющих сустав.



Травматические вывихи и подвывихи возникают в результате воздействия внешней физической силы. Патологические – при поражении капсульно-связочного аппарата и мышц в результате обменных нарушений, воспалительных процессов, повреждении нервной системы.

• Рентгеносемиотика воспалительных заболеваний костей и суставов

Неспецифические

Специфические

□ Эндогенные (чаще у детей - гематогенный путь распространения инфекции);

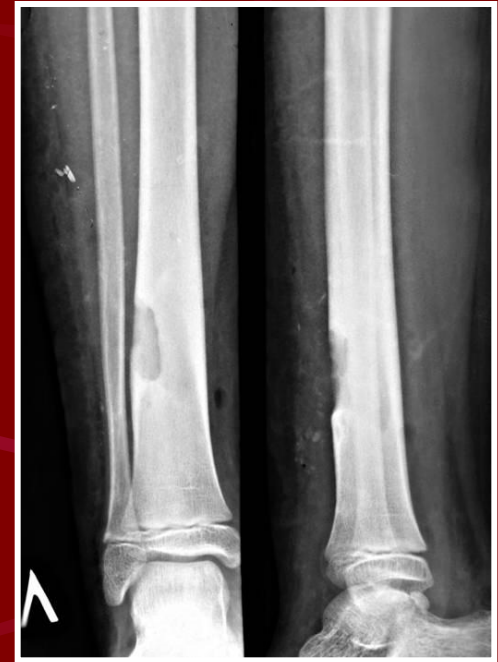□ Экзогенные (при проникновении инфекции извне при повреждении покровных тканей).

Оститы, остеомиелиты, артриты

• Гематогенный остеомиелит типичный

Рентгенологические признаки:

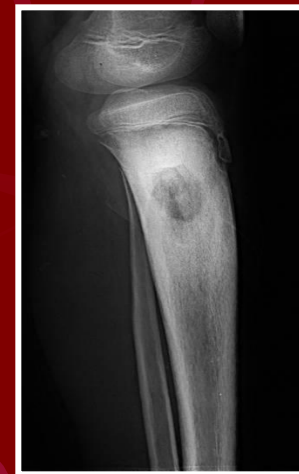- Рентгенологические симптомы появляются на 2-й недели после острого начала болезни;
- Поражение метафиза, распространение на диафиз кости;
- Локальный остеопороз;
- Очаги деструкции костной ткани с периостальными наслоениями (линейными, слоистыми, бахромчатыми);
- Свищи, корковые секвестры.



• Гематогенный остеомиелит атипичный

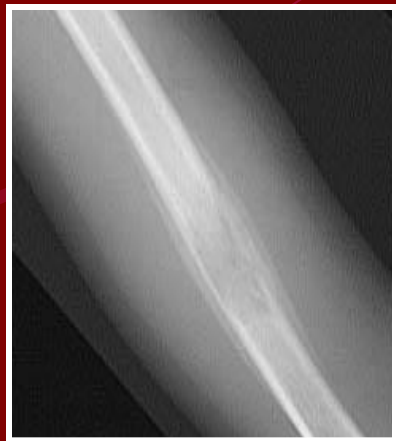Рентгенологические признаки абсцесса Броди :

- ❑ Поражение метафиза (детские возраст);
- ❑ При обострении локальный остеопороз, очаг деструкции, периостит, реактивные артриты;
- ❑ При затихании - полость с овальными контурами, вокруг которой выраженный остеосклероз.



Рентгенологические признаки остеомиелита Гарре :

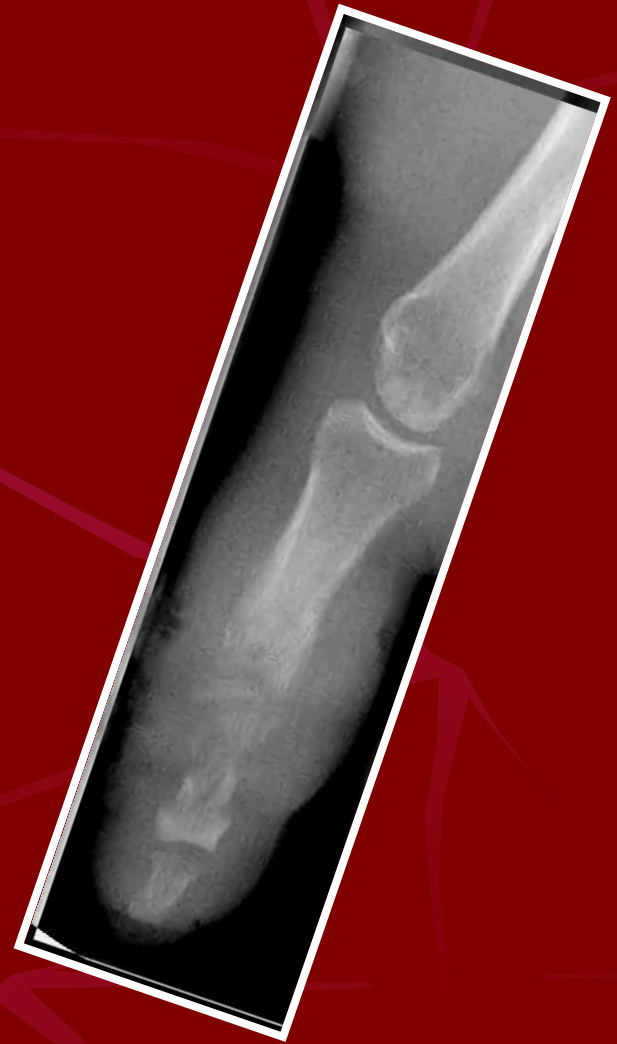- ❑ Поражение диафиза (возраст 20-30 лет);
- ❑ Продуктивный периостит;
- ❑ При затихании – остеобластические изменения резко превалируют над деструкцией;
- ❑ Свищей и севестрации не бывает.



• *Посттравматический остеомиелит*

Рентгенологические признаки:

- Рентгенологические симптомы появляются к концу 3-4-й недели после травмы;
- Поражение любого участка кости в зависимости от локализации травмы;
- Локальный остеопороз;
- Очаги деструкции костной ткани с периостальными наслоениями (линейными, слоистыми, бахромчатыми);
- Секвестры (губчатые, корковые);
- Наличие ран, свищей.

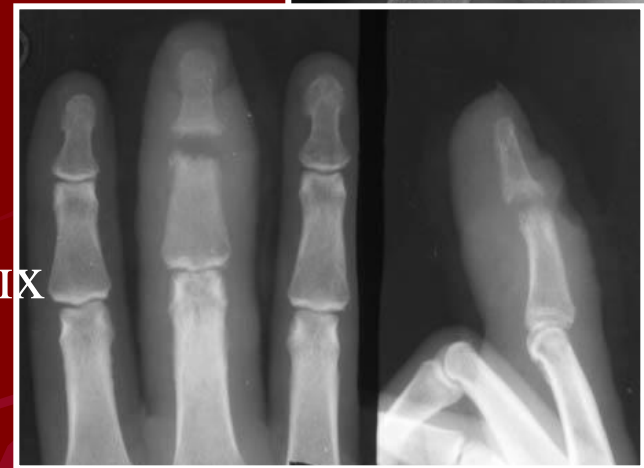
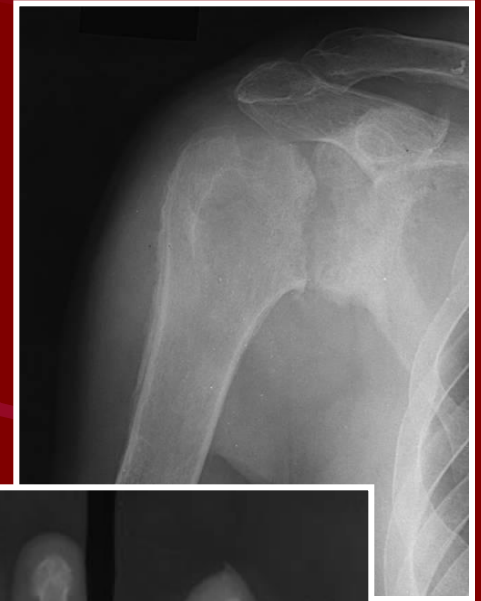
• *Артрит – воспалительное заболевание сустава*

Клинически: эмпиема сустава, капсульная флегмона, панартрит, остит.

Рентгенологические признаки:

- ❑ Неравномерное расширение, затем быстро прогрессирующее сужение рентгеновской суставной щели;
- ❑ Деструктивные очаги в суставных поверхностях;
- ❑ Регионарный остеопороз;
- ❑ Увеличение объема параартикулярных тканей.



• *Специфические заболевания костей и суставов*

Этиология: туберкулез, бруцеллез, сифилис, гонорея, грибковое поражение и т.п.



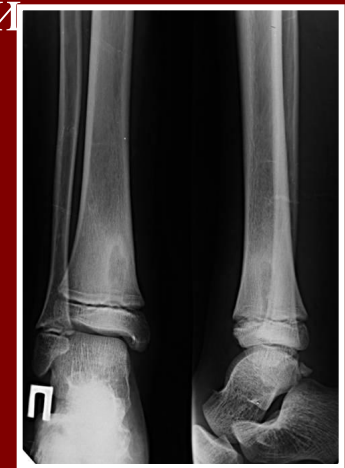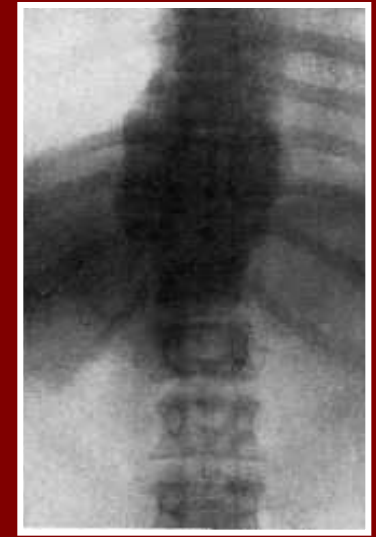Первично-синовиальная форма (рентгенологическая картина сходна с неспецифическим артритом)



Первично-костная форма (рентгенологическая картина специфична, зависит от вида возбудителя)

• Рентгенологические признаки специфических процессов:

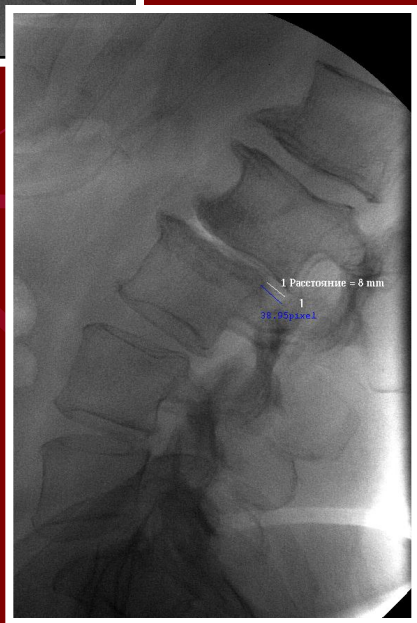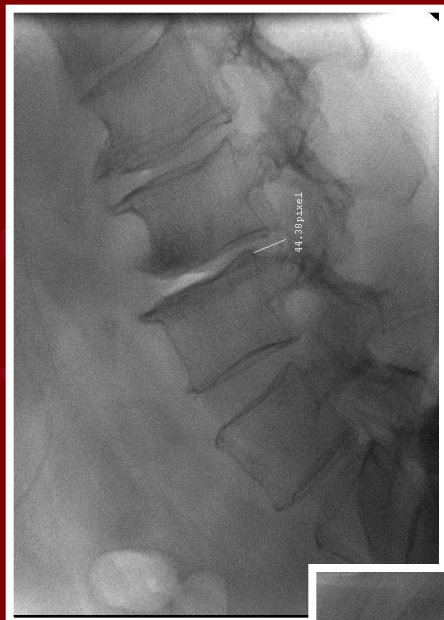- Поражение эпифиза, характерно распространение процесса на сустав при туберкулезе и бруцеллезе, поражение метафиза с распространением на диафиз при сифилисе;
- Образование секвестров (губчатых при туберкулезе, кортикальных при сифилисе), очаги деструкции овальной формы с неровными краями;
- Остеопороз при туберкулезе и бруцеллезе, остеосклероз при сифилисе;
- Отсутствие выраженных периостальных наслоений при туберкулезе и бруцеллезе, кружевные при сифилисе;
- Холодные натечники при туберкулезе, обязательное поражение илиосакральных сочленений при бруцеллезе, при гонорее - первичное поражение суставов с дальнейшим распространением процесса на эпифизы и т.п.



*• Дегенеративные заболевания
позвоночника:*

1. Межпозвонковый остеохондроз;
2. Деформирующий спондилез;
3. Спондилоартроз.

• Межпозвоночный остеохондроз

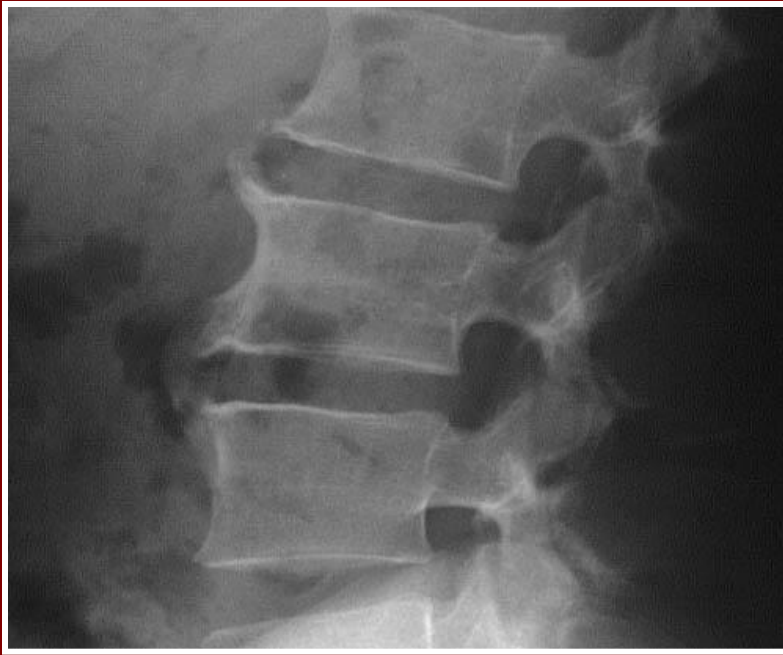

Рентгенологические признаки:

- Сужение межпозвоноковой щели;
- Образование компактных остеофитов по краю тел позвонков у замыкательных пластинок;
- Краевой склероз (истинный склероз подхрящевое слоя губчатого вещества тел позвонков);
- Смещения тел позвонков (спондилолистез: антелистез, ретролистез, комбинированный);
- Образование хрящевых грыж тел позвонков.

• Деформирующий спондилез

Рентгенологические признаки:

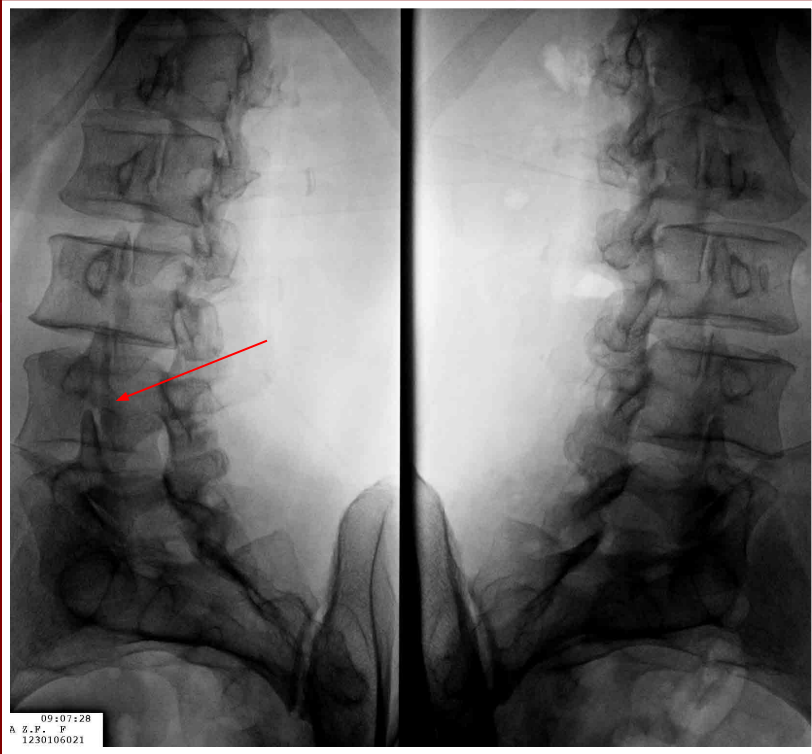


- Системность поражения;
- Беспорядочность и неравномерность поражения;
- Поражение каудальной и краниальной половин позвонков;
- Слияние остеофитов;
- Высота дисков не снижена (при «чистых» формах);
- Тела позвонков не поротичны.

Картина развития клювовидных остеофитов, обрамляющих переднебоковую поверхность позвонков, начинающихся в местах прикрепления продольной связки.

• Деформирующий спондилоартроз

Рентгенологические признаки:



Рентгенограмма поясничного отдела позвоночника в $\frac{3}{4}$: вследствие увеличения суставного отростка за счет остеофитов образовался неартроз с основанием дужки (стрелка).

- Поражения сочленений дужек позвонков;
- Изолированность поражения;
- Поражены суставные отростки, их размеры увеличиваются вследствие краевых остеофитов;
- Субхондральный остеосклероз суставных отростков;
- Высота суставной щели в дугоотростчатых сочленениях неравномерна;
- Тела позвонков обычно интактны.

•Доброкачественные новообразования костей

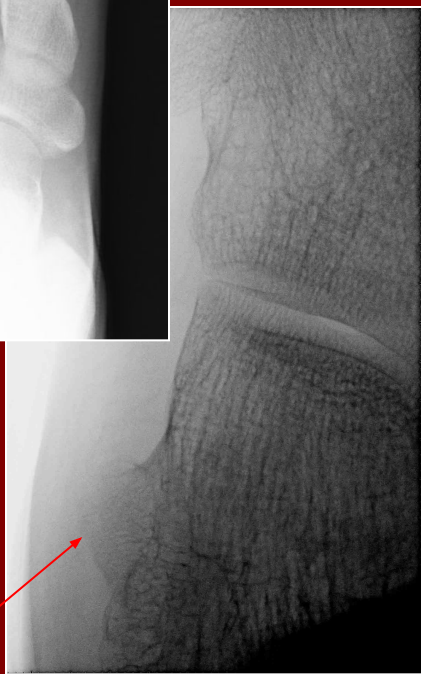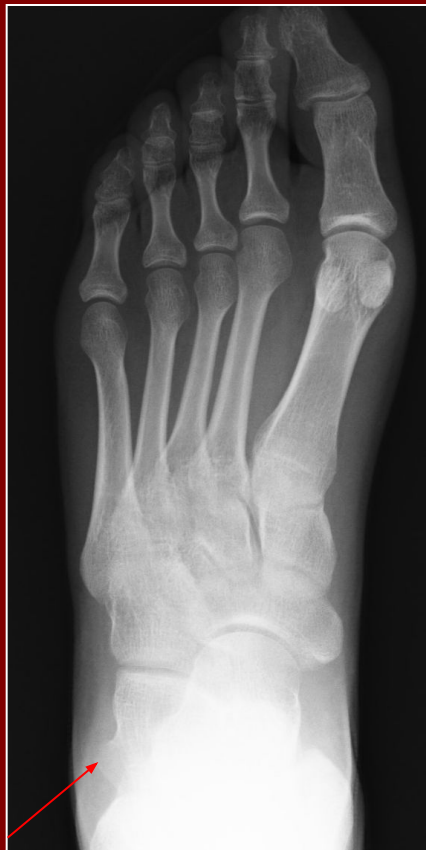- Из костной ткани (остеомы: губчатые, компактные, смешанные);
- Из хряща (хондромы);
- Из хряща и костной ткани (остеохондромы);
- Из костного мозга (остеобластокластомы или гигантоклеточные опухоли);
- Из соединительной ткани (фибромы);
- Из сосудов (гемангиомы, лимфангиомы).

• *Остеома (костная опухоль)*

- Скучная клиническая картина.

Рентгенологические признаки:

- Одиночные (редко множественные при локализации в ППН);
- Локализация: в ППН – компактные, свод и основание черепа, позвонки – губчатые, смешанные в костях конечностей ;
- Образование правильной формы, с четкими контурами, на широком основании;
- Нет изменения структуры окружающей костной ткани и покрывающей остеому надкостницы.

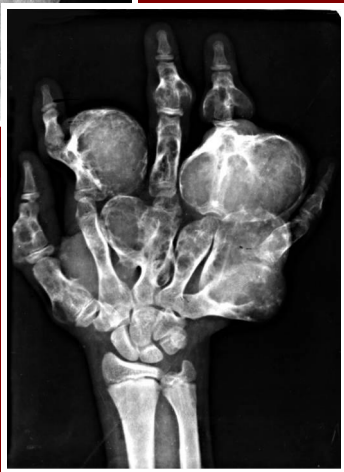
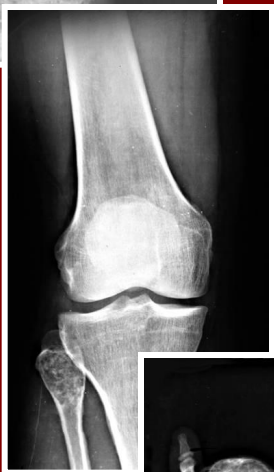
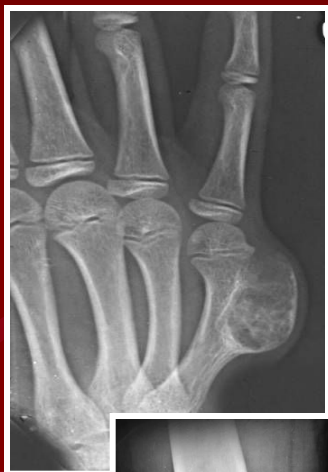Смешанная остеома таранной кости (стрелка).

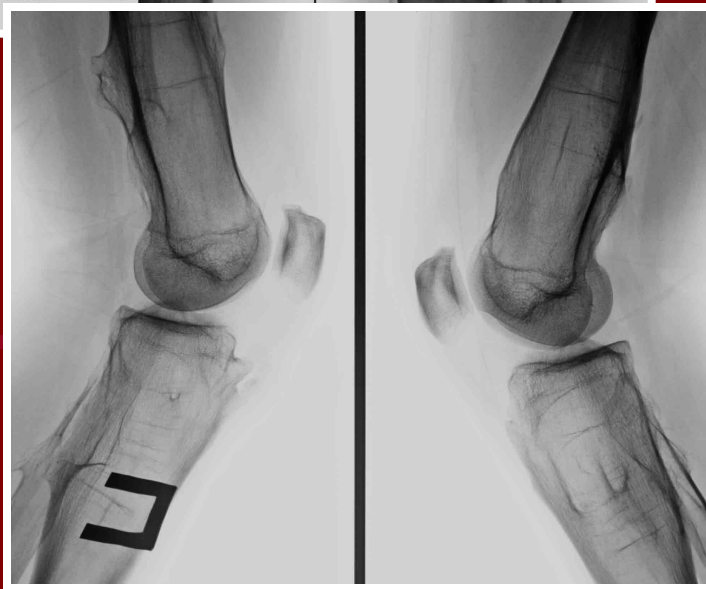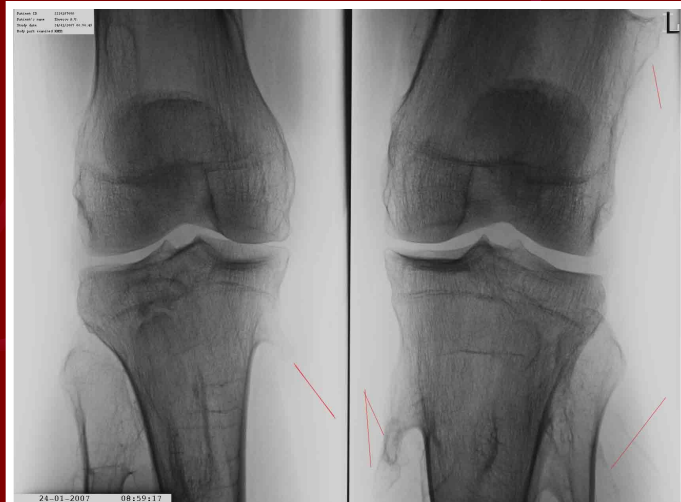• *Хондрома (хрящевая опухоль)*

Рентгенологические признаки:

- Множественные образования;
- Локализация: чаще кисти и стопы.
Опухоль может располагаться внутри кости – энхондрома, выходить за ее пределы - экхондрома;
- Кость вздута, участок просветления или ее краевой дефект с четким склерозирующим контуром на уровне хондромы;
- Нет изменения структуры окружающей костной ткани и покрывающей хондрому надкостницы.



• *Костно-хрящевые экзостозы*

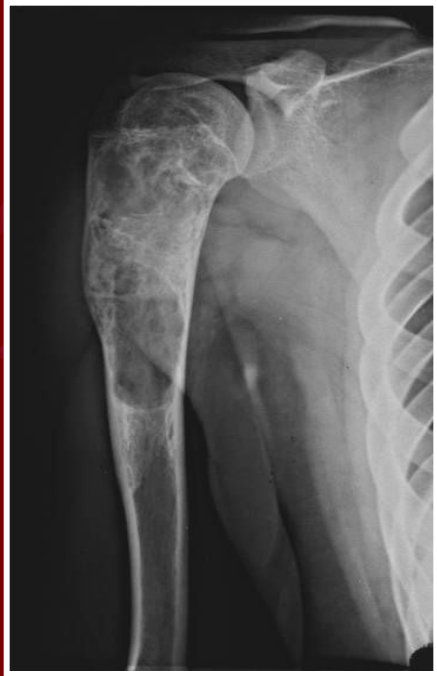

- Одиночные иногда множественные образования, с очень скудной клинической картиной - относятся к системным нарушениям развития скелета.

Рентгенологические признаки:

- Локализация – весь скелет, чаще метафизы длинных костей;
- Состоят из костного основания и хрящевой верхушки;
- Могут быть диспластические изменения костей и суставов вследствие нарушений процессов окостенения;
- Нет изменения структуры подлежащей костной ткани и покрывающей надкостницы.

• *Остеобластокластома (опухоль из костного мозга)*

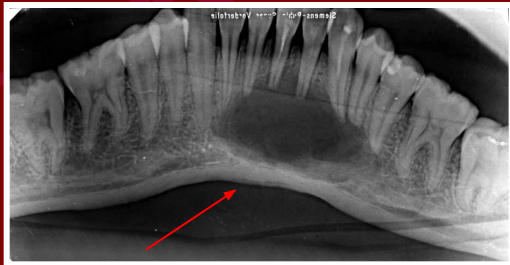


Остеобластокластома
плечевой кости

- Одиночные образования, проявляются ноющей болью. Может быть озлокачествление (3 стадии: доброкачественная, активная, злокачественная).

Рентгенологические признаки:

- Локализация – метаэпизы длинных костей, кости черепа;
- Кость вздутая, корковый слой истончен, участок остеолита ячеистой структуры с четким склерозирующим контуром;
- Нет периостита, в отличие от кист, которые не проявляются деформацией кости, но сопровождаются периостальными наслоениями.



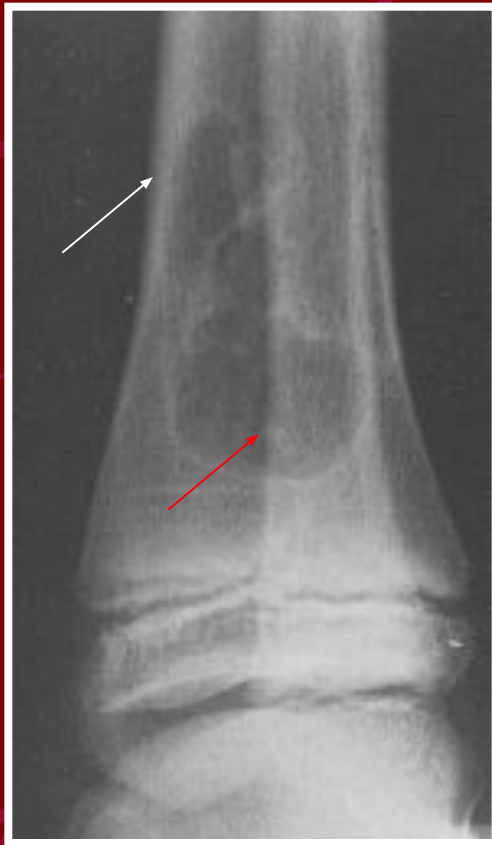Костная киста (участок остеолита с нечетким размытым контуром и линейным периоститом)

• Фиброма (опухоль из соединительной ткани)

- Проявляется ноющей болью.

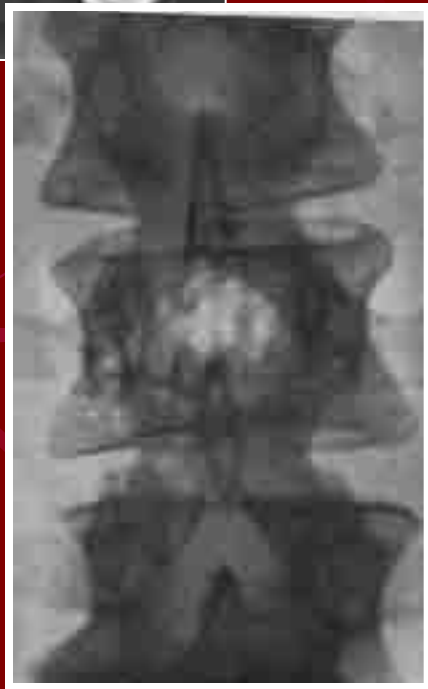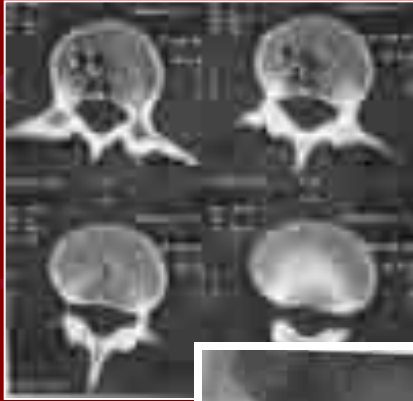
Рентгенологические признаки:

- Одиночные образования;
- Локализация – метадиафизы длинных костей ;
- Участки остеолиза с неровным склерозирующим контуром, могут быть известковые включения;
- Нет изменения структуры окружающей костной ткани, но могут быть периостальные наслоения.



Хондромиксоидная фиброма
метадиафиза большеберцовой кости с
множественными известковыми
включениями (→) и
ассимилированным оссифицирующим
периоститом (→).

• Гемангиома (опухоль из сосудистой ткани костного мозга)

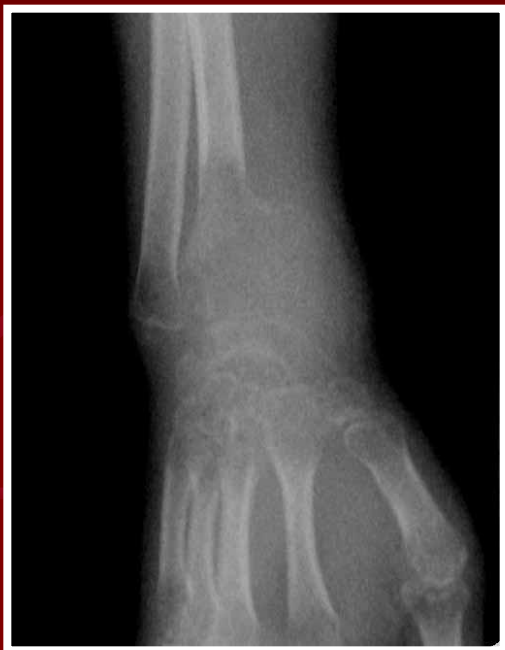

Рентгенологические признаки:

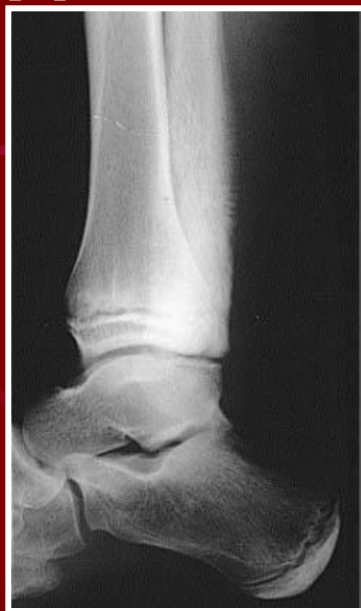- Одиночные образования;
- Локализация – позвоночник и кости черепа;
- Участки просветления костной ткани с четкими контурами, ячеистой структуры, костные перегородки располагаются веерообразно (колесо телеги);
- Кость (позвонок) может быть вздутой, без периостальной реакции.

• Злокачественные новообразования костей

- Из мезенхимальной ткани (из кости, хряща, соединительной ткани - остеогенная саркома);
- Из хряща (хондросаркома);
- Из костного мозга (опухоль Юинга, солитарная миелома (плазмоцитомы), миеломная болезнь, ретикулосаркома);
- Из соединительной ткани (периостальная фибросаркома);
- Из сосудистой ткани (гемангиоэндотелиома).



Остеолитическая форма



Остеолитическая и
остеобластическая –
смешанная форма

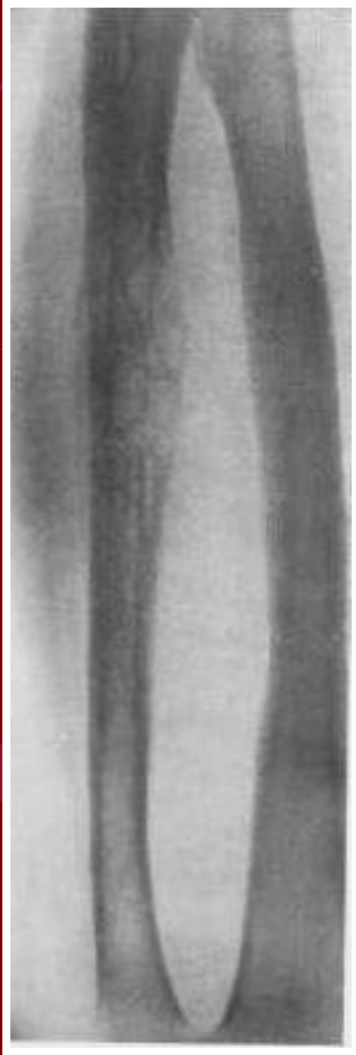
• *Остеогенная саркома*

- Резкая нарастающая боль.

Рентгенологические признаки:

- Одиночные, редко множественные очаги (саркоматоз костей);
- Локализация - в костях конечностей ;
- Образование неправильной формы, с нечеткими контурами, корковый слой разрушен, выраженный остеопороз;
- Выраженные изменения надкостницы в виде спикул и козырька Кодмана.

• *Опухоль Юинга*



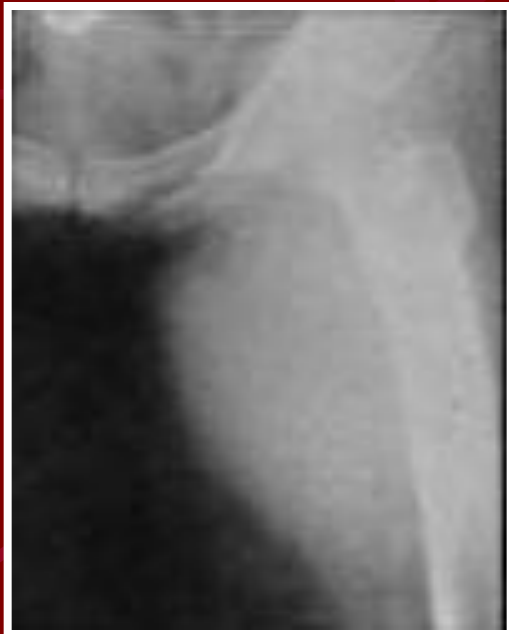- Начинается остро, как воспалительный процесс, сопровождается t, лейкоцитозом.

Рентгенологические признаки:

- Мелкоочаговая, ячеистая деструкция в метадиафизах или диафизах;
- Разволокнение надкостницы, гиперостоз;
- Остеопороз;
- Патологические переломы.

• *Периостальная фибросаркома*

- Начинается и протекает бессимптомно.



Рентгенологические признаки:

- Плотное образование связанное с костью, вызывающее атрофию от давления;
- Периостальная реакция редка, краевой дефект кости с неровным, четким контуром;
- Остеопороз.

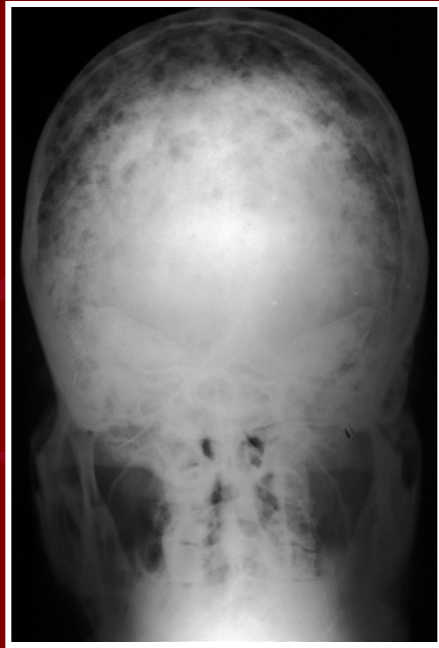• *Миеломная болезнь*

множественно-очаговая форма

- диффузно-поротическая форма

- одиночный очаг деструкции (плазмоцитома)

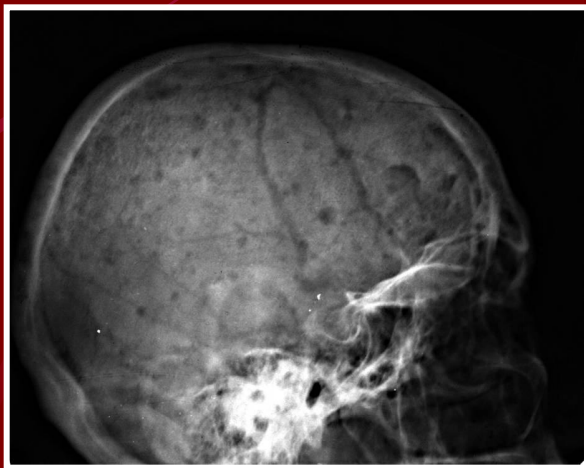- склеротическая форма



- Резкая боль, почечные расстройства (в моче белок Бенс-Джонса), интоксикация, анемия.

Рентгенологические признаки:

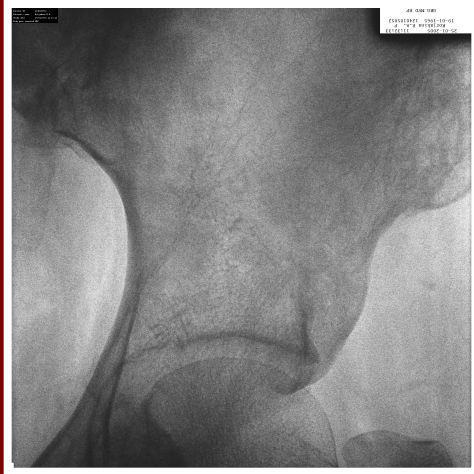
- Множественные очаги (редко одиночные) деструкции, часто сопровождающиеся патологическими переломами;
- Четко отграниченные участки остеолиза;
- Остеопороз, может быть вздутие кости.



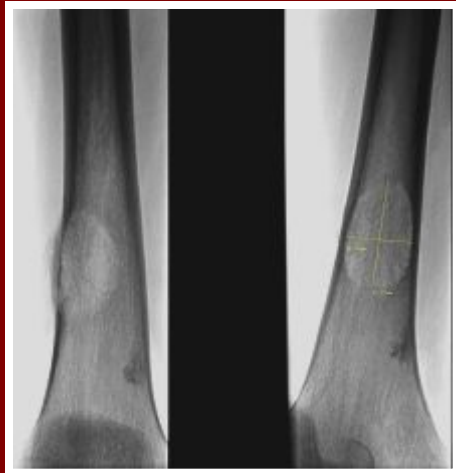• *Вторичные изменения скелета*

- Метастатическое поражение скелета;
- Болезни крови (лейкозы - картина очень сходна с гематогенным остеомиелитом, отличия по лабораторным показателям);
- Ретикулоэндотелиозы (гистиоцитозы - группа заболеваний неясной этиологии с общим патогенезом, в основе которого лежит реактивная пролиферация гистиоцитов с накоплением в них продуктов нарушенного обмена. Различают три формы гистиоцитоза X: болезнь Абта - Сиве, болезнь Хенда - Шюллера - Крисчена (ксантоматоз), болезнь Таратынова (эозинофильная гранулема). Возможно, все три формы - варианты одного заболевания; могут наблюдаться взаимные их переходы;
- Остеохондроматозы.

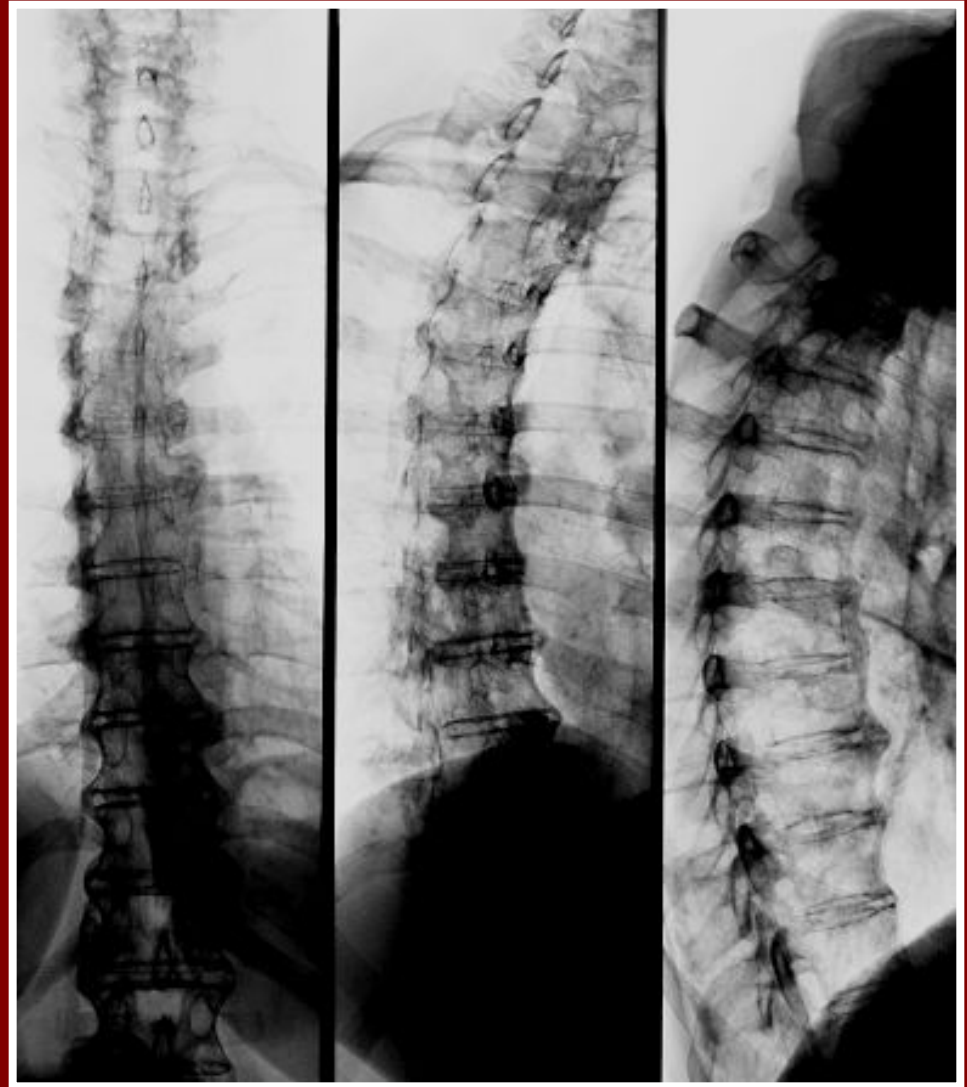• *Метастазы в кости*



Остеобластические метастазы
рака предстательной железы

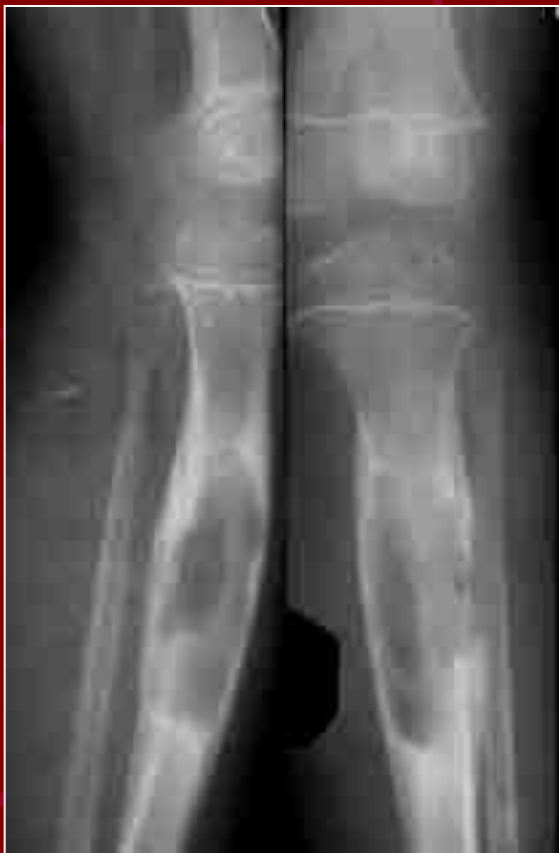

Остеолитический метастаз
карциномы почки



Смешанные метастазы рака
молочной железы

• Ретикулоэндотелиозы



Поражение костей голени при гистиоцитозе X

- Увеличение печени и селезенки, геморрагический диатез, поражение костей, экзофтальм.

Рентгенологические признаки:

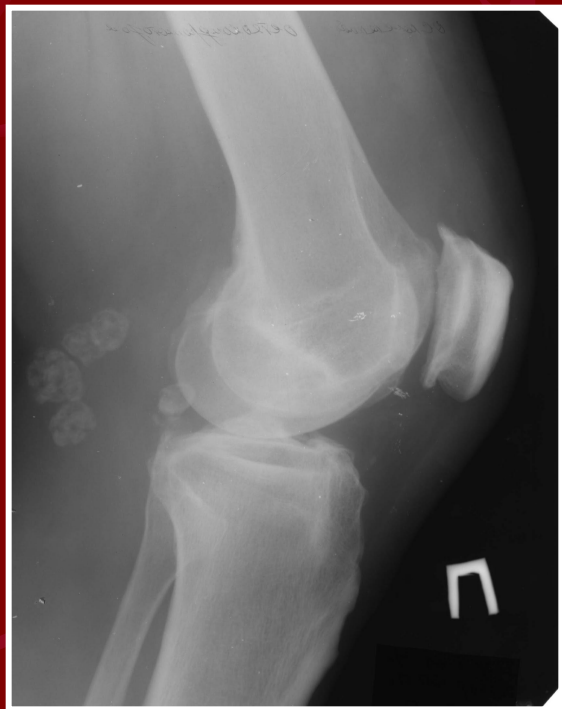- Множественные очаги остеодеструкции с замещением кости скоплениями гистиоцитов, ксантоматозных клеток, эозинофильной гранулемой, липопротеида (болезнь Гоше);
- Локализация - в костях конечностей, черепа, таза, позвонках;
- Образование неправильной формы, с четкими контурами, корковый слой не нарушен, выраженный остеопороз.

• *Остеохондроматоз*

- Боль, блокады суставов.

Рентгенологические признаки:

- Поражение одного (очень редко – нескольких суставов);
- Локализация – колени, тазобедренный сустав;
- Образование округлой или овальной формы хрящевых тел в полости сустава. Хондроматозные тела исходят из синовиальной оболочки, могут быть или не быть связанными с ней. Имеют кольцевидную тень вследствие обызвествления;
- Может быть атрофия от давления кости, если хондромное тело длительно прилежит к ней.





• *Дифференциальная диагностика доброкачественных и злокачественных образований, вторичного поражения скелета может быть окончательно проведена только при помощи гистологического исследования костного биоптата!*

БЛАГОДАРЮ ЗА ВНИМАНИЕ!