



КАФЕДРА  
ФАКУЛЬТЕТСКОЙ  
ХИРУРГИИ

# ПАХОВЫЕ И БЕДРЕННЫЕ ГРЫЖИ.

*Санкт-Петербург  
2010*



# ПАХОВЫЕ ГРЫЖИ

## Виды паховых грыж:

- **КОСЫЕ**
- **ПРЯМЫЕ**
- **АТИПИЧНЫЕ:**
  - **косые грыжи со спрямленным паховым каналом**
  - **околопаховые**
  - **надпузырные**
  - **комбинированные**

*Помимо этого, различают предбрюшинные, внутривентральные и осумкованные паховые грыжи*

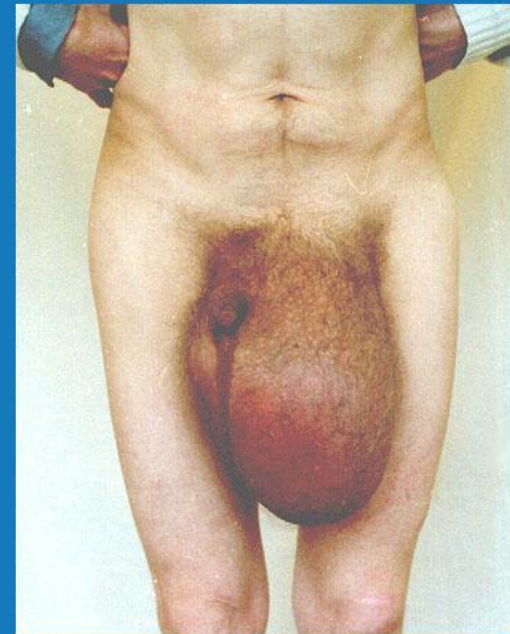
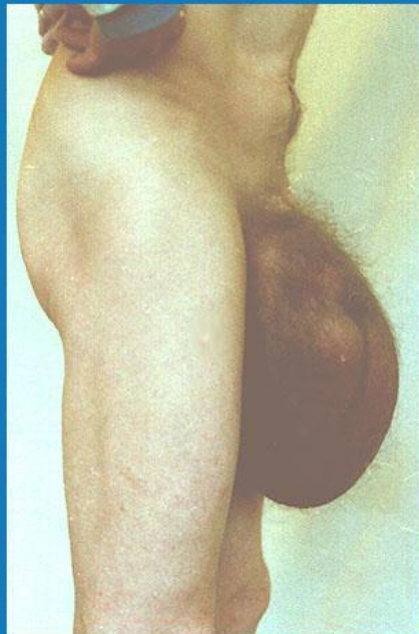

# ПАХОВЫЕ ГРЫЖИ

**Трудные  
(сложные) формы  
паховых грыж:**

- грыжи больших  
и очень больших  
размеров
- невправимые
- скользящие
- рецидивные
- многократно  
рецидивирующие

**Гигантская пахово-мошоночная грыжа**

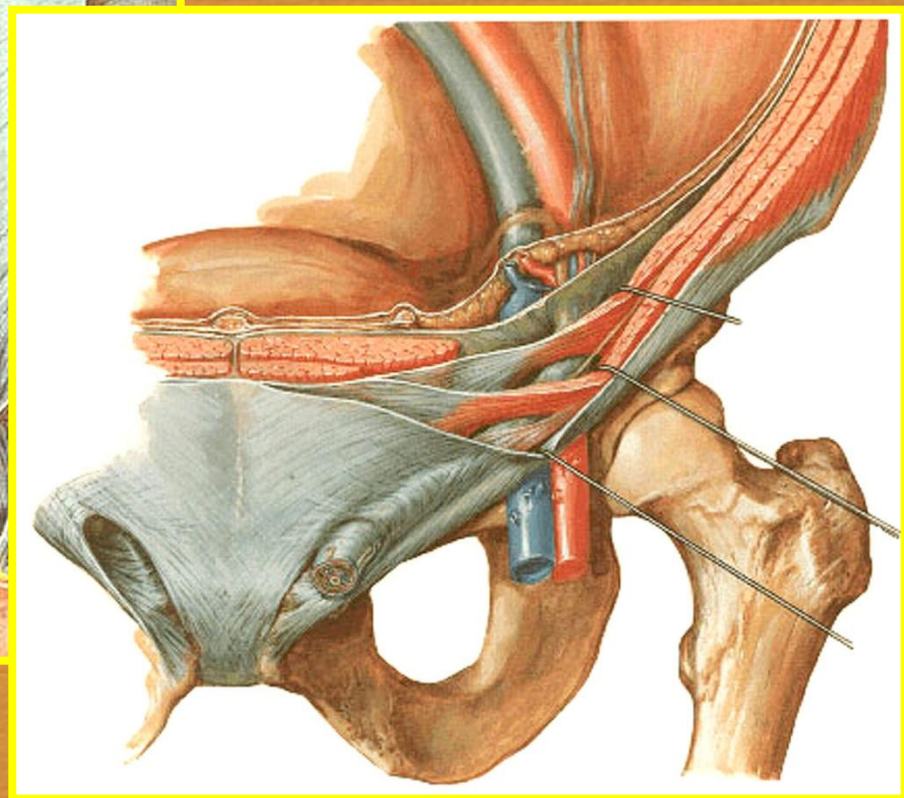
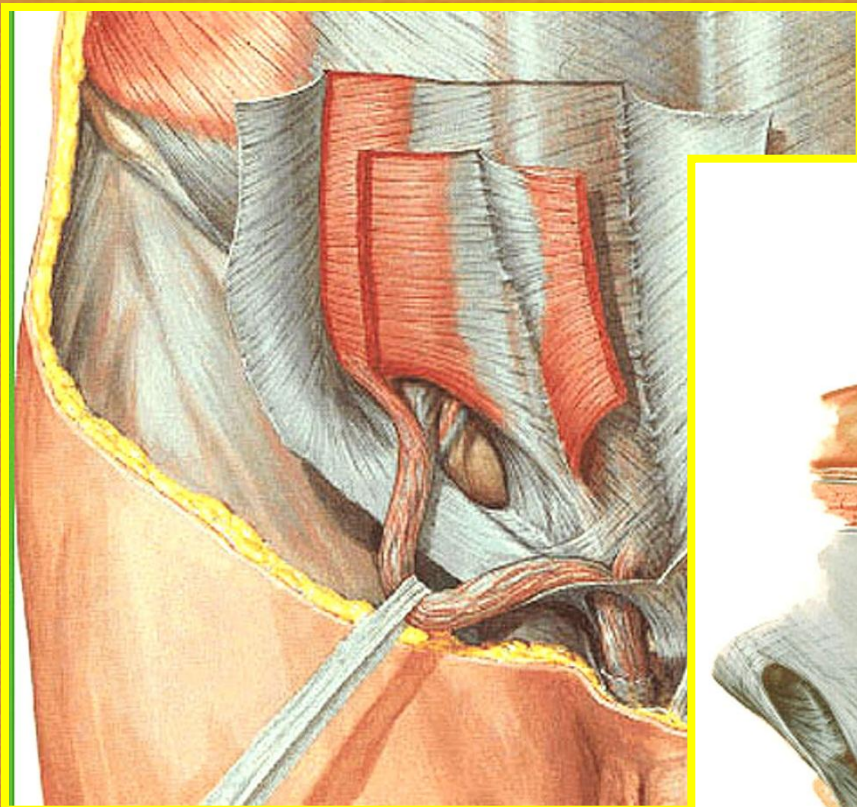






# ПАХОВЫЕ ГРЫЖИ

- **Анатомия паховой области**

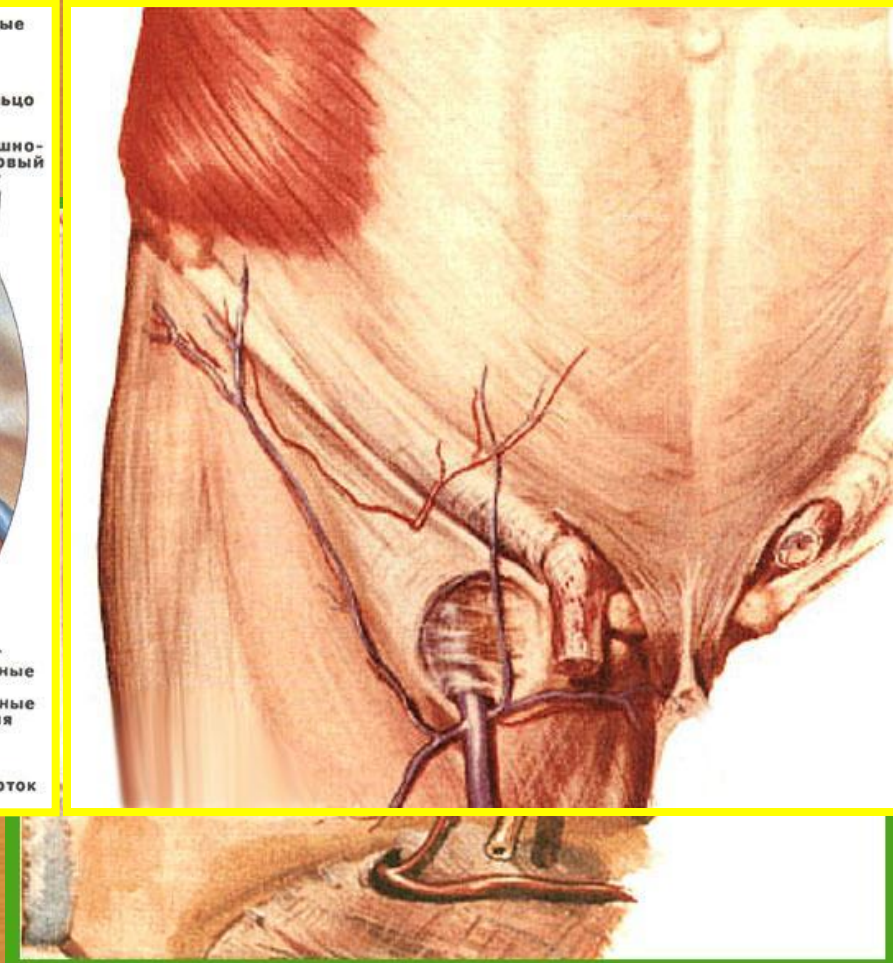
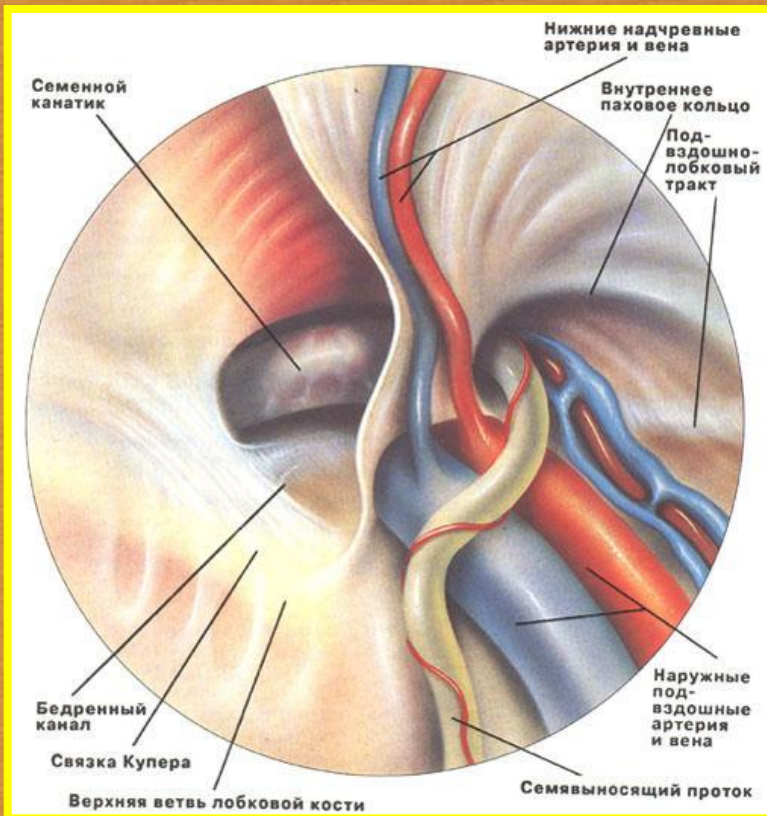






# ПАХОВЫЕ ГРЫЖИ

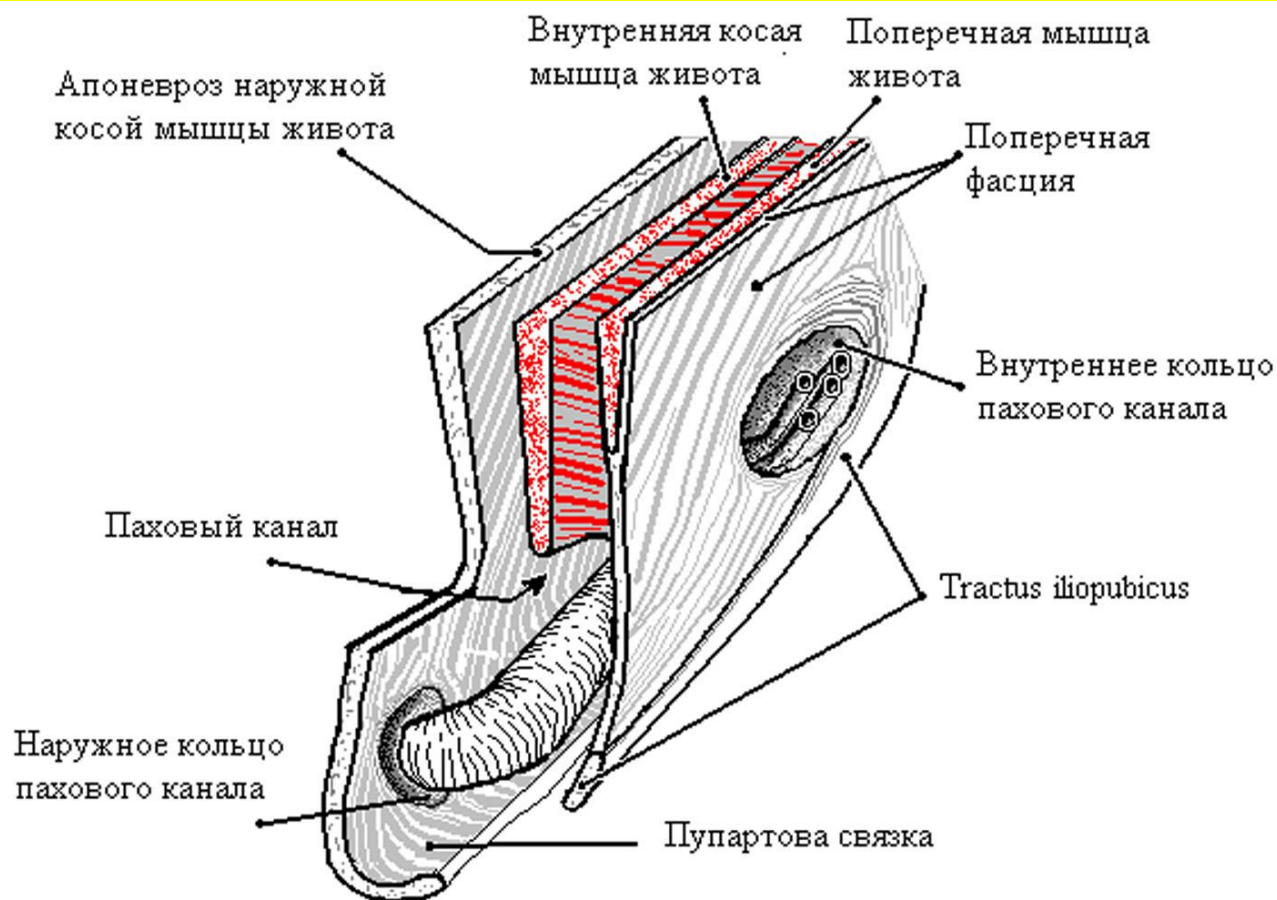
## ■ Анатомия паховой области





# ПАХОВЫЕ ГРЫЖИ

## ■ Стенки пахового канала

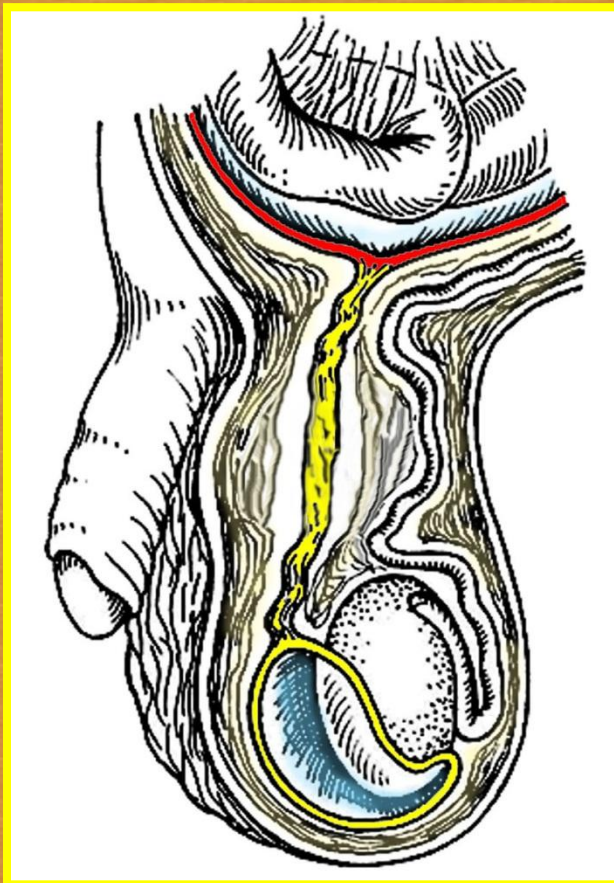






# ПАХОВЫЕ ГРЫЖИ

**Анатомо-эмбриональные особенности формирования пахового канала**

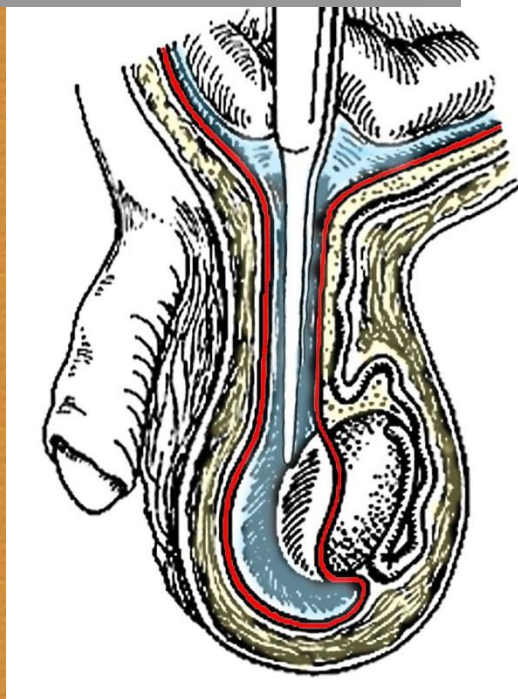




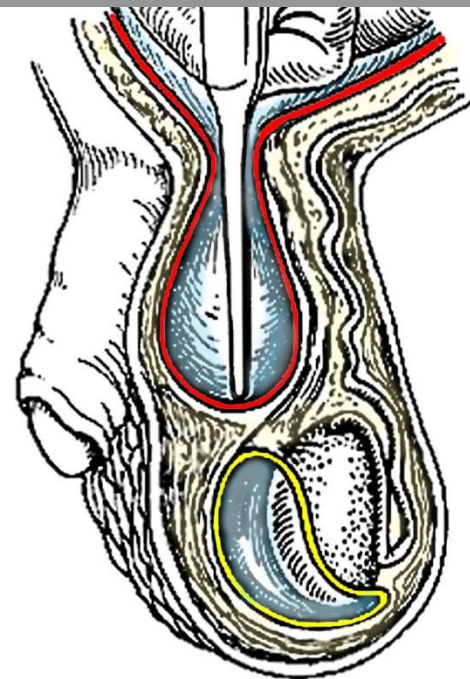
# ПАХОВЫЕ ГРЫЖИ

Анатомо-эмбриональные особенности формирования пахового канала

Врожденная косая  
грыжа



Приобретенная косая  
грыжа



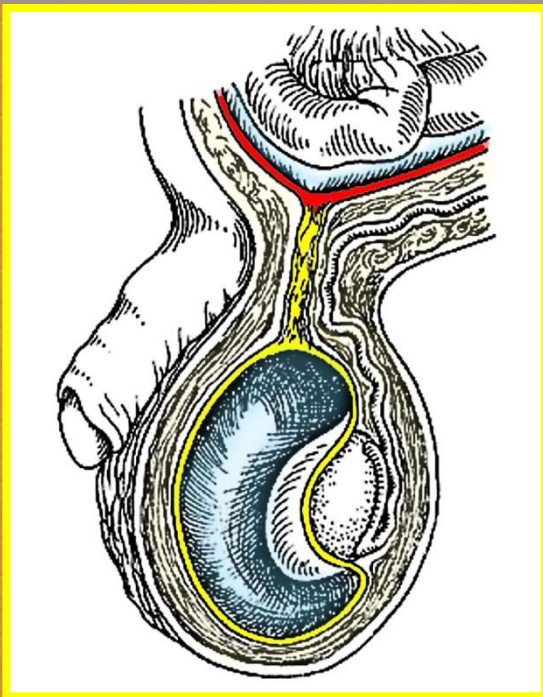




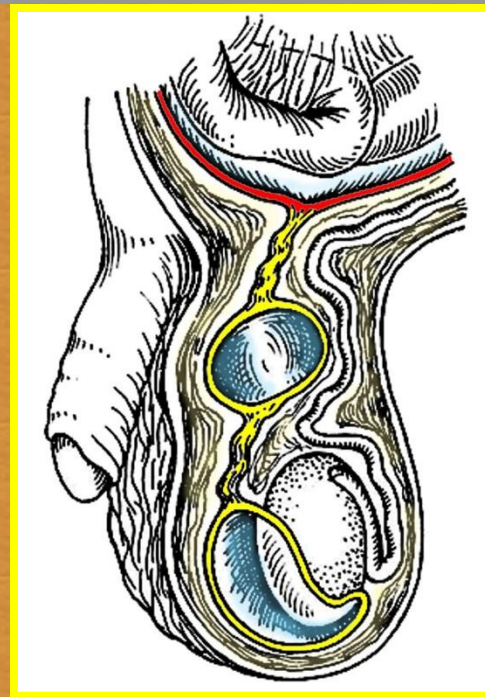
# ПАХОВЫЕ ГРЫЖИ

**Анатомо-эмбриональные особенности формирования пахового канала**

**Водянка оболочек яичка**



**Киста семенного канатика**





# ПАХОВЫЕ ГРЫЖИ

## ЖАЛОБЫ:

**Боли в паховой области, связанные с подъемом тяжестей, кашлем и т.п.**

**Диспептические или дизурические расстройства.**

**Ограничения трудоспособности.**





# ПАХОВЫЕ ГРЫЖИ

## КЛАССИФИКАЦИЯ:

### ПРЯМЫЕ

- Начальные
- Интерстициальные
- Полные или прямые пахово-мошоночные

### КОСЫЕ

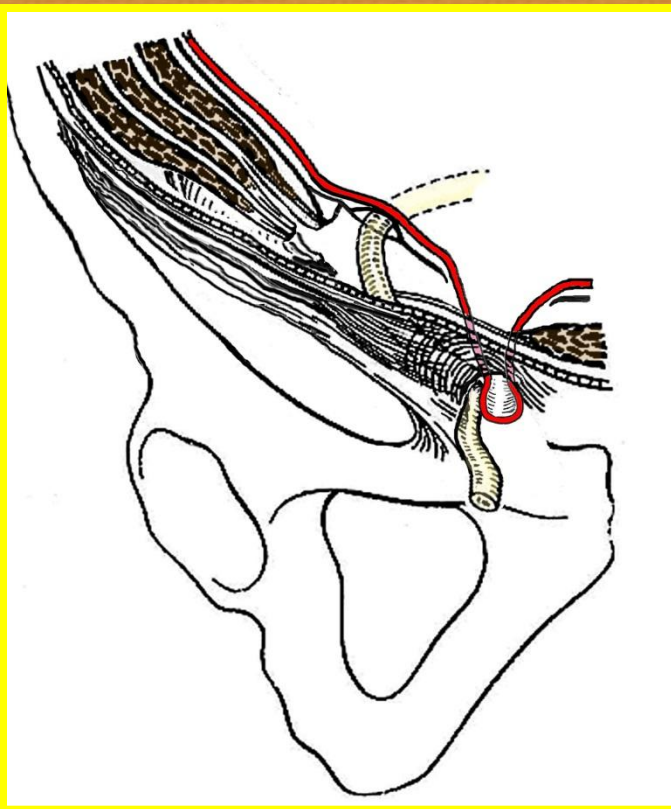
- Начальные
- Канальные
- Канатиковые
- Пахово-мошоночные
- Гигантские пахово-мошоночные (Hernia per magna)



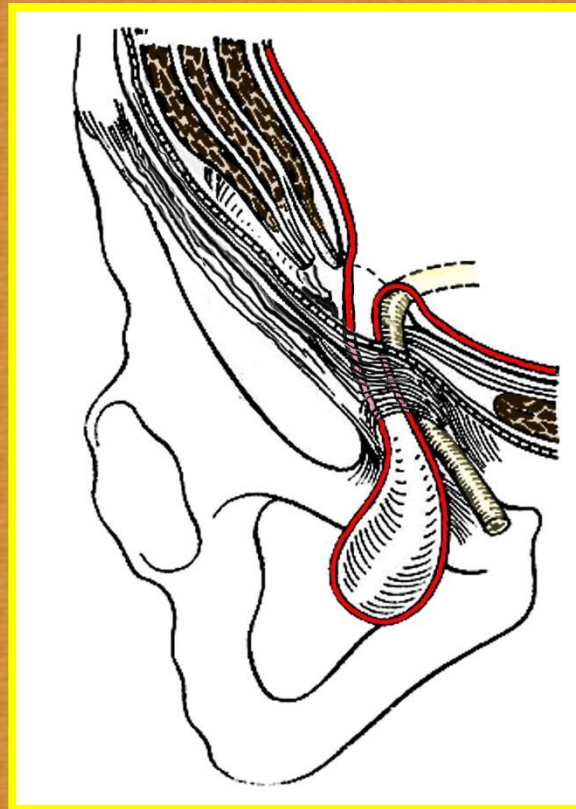
# ПАХОВЫЕ ГРЫЖИ

Анатомические различия:

**ПРЯМАЯ**



**КОСАЯ**



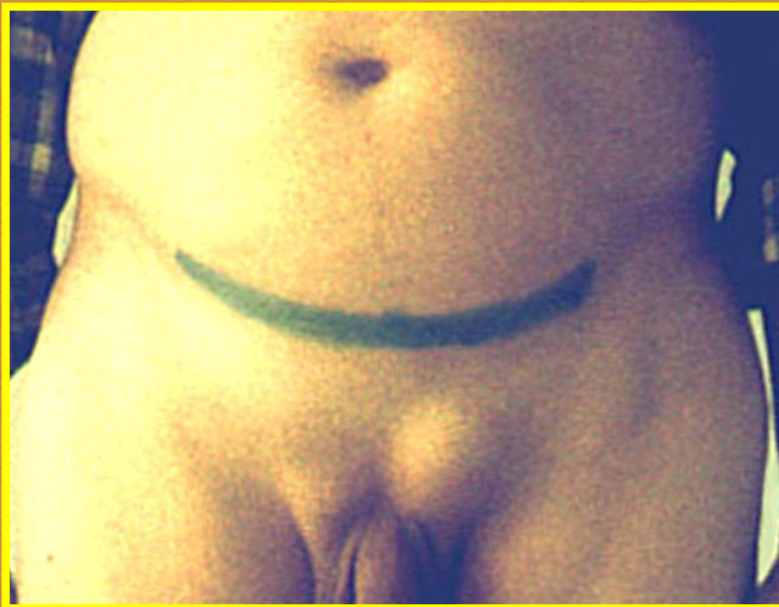



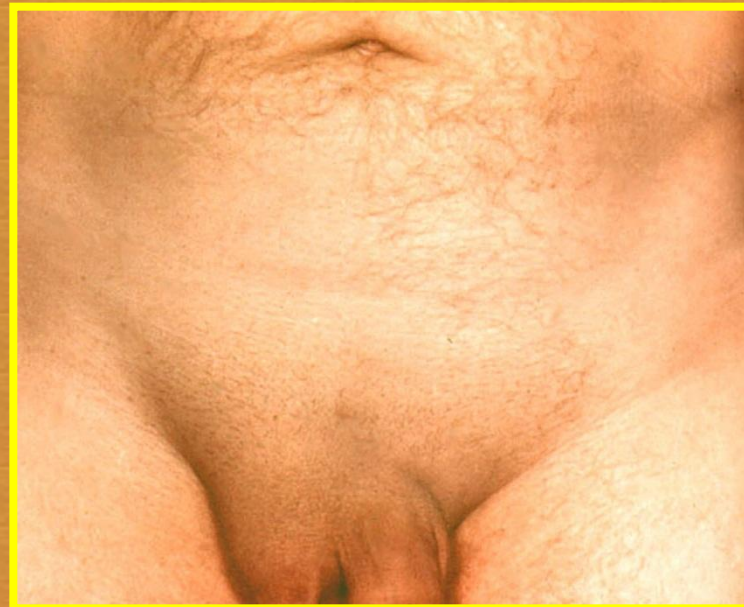# ПАХОВЫЕ ГРЫЖИ

Клинические различия:

**ПРЯМАЯ**



**КОСАЯ**





# ПАХОВЫЕ ГРЫЖИ

## Дифференциальный диагноз

- ❖ **водянка оболочек яичка**
- ❖ **киста или липома семенного канатика**
- ❖ **варикоцеле**
- ❖ **крипторхизм**
- ❖ **паховый лимфаденит**
- ❖ **"холодные" или натечные абсцессы  
при туберкулезе позвоночника**



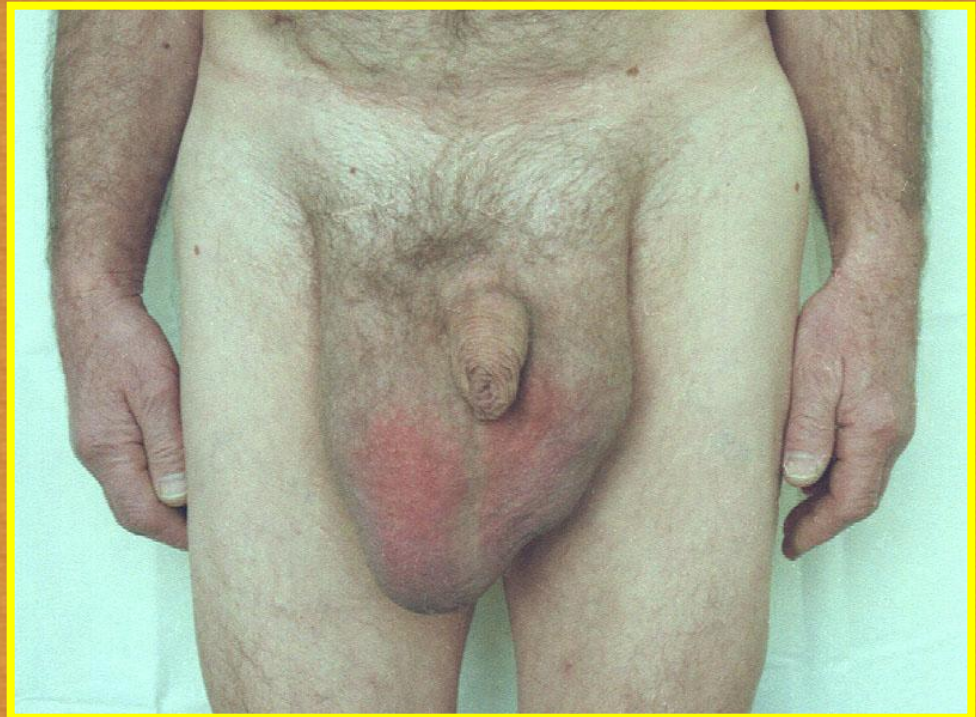

# ПАХОВЫЕ ГРЫЖИ

## ЛЕЧЕНИЕ

Показания к  
плановой  
операции:

- Угроза развития осложнений
- Ограничение физической активности





# ПАХОВЫЕ ГРЫЖИ

## ЛЕЧЕНИЕ

**ПРИНЦИПИАЛЬНАЯ ЦЕЛЬ ОПЕРАЦИИ:**

**предотвращение выхождения  
внутренних органов за пределы  
брюшной полости**

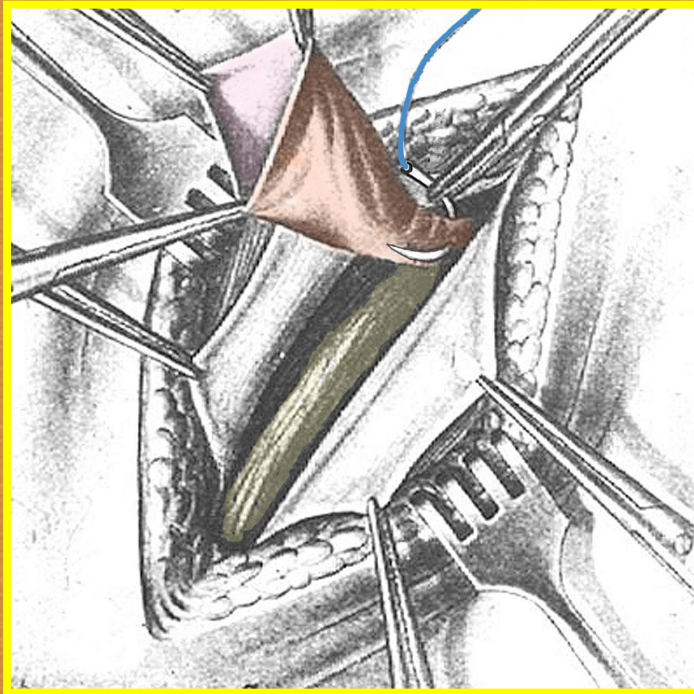




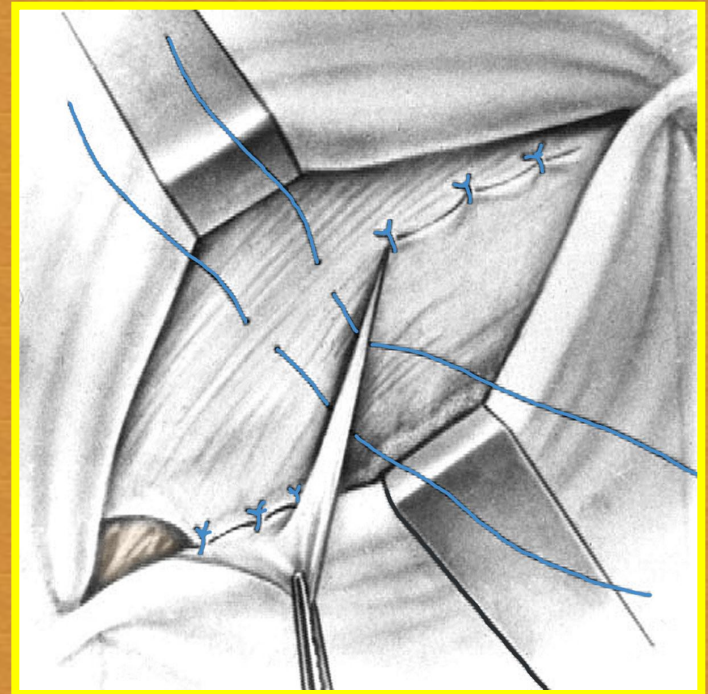
# ПАХОВЫЕ ГРЫЖИ

## ЛЕЧЕНИЕ

### ОСНОВНЫЕ ЭТАПЫ ОПЕРАЦИИ:



1. Выделение и удаление  
грыжевого мешка

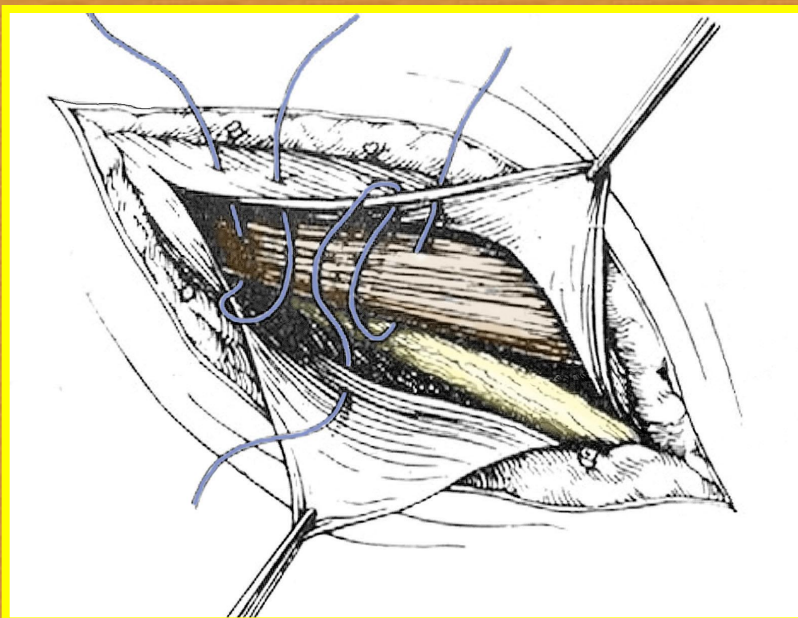


2. Закрытие грыжевых  
ворот

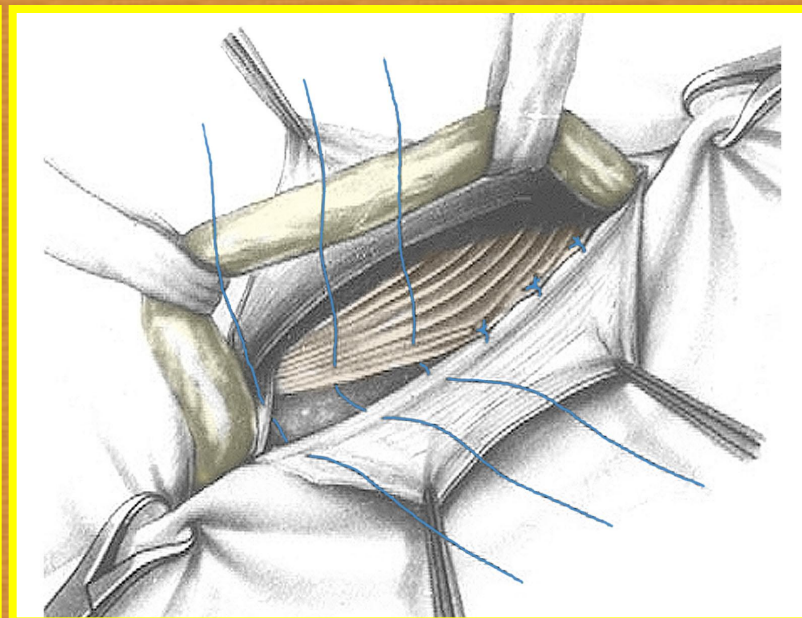


# ПАХОВЫЕ ГРЫЖИ

## ЛЕЧЕНИЕ



Пластика по  
ЖИРАРУ-  
СПАСОКУКОЦКОМУ



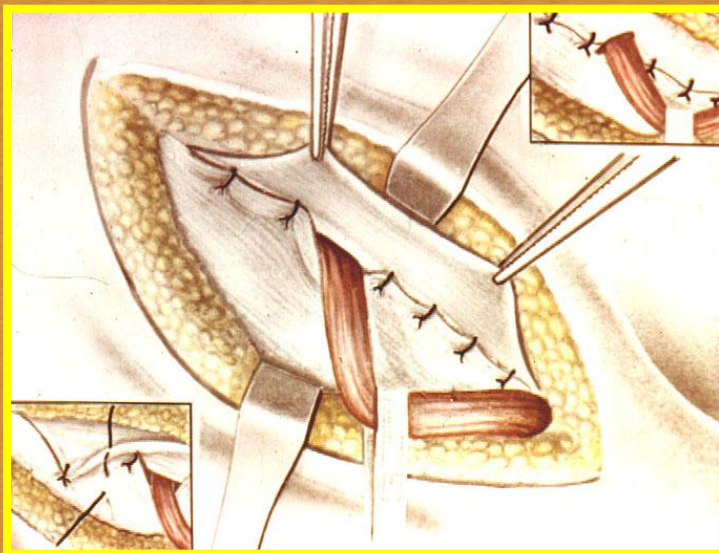
Пластика по  
БАССИНИ



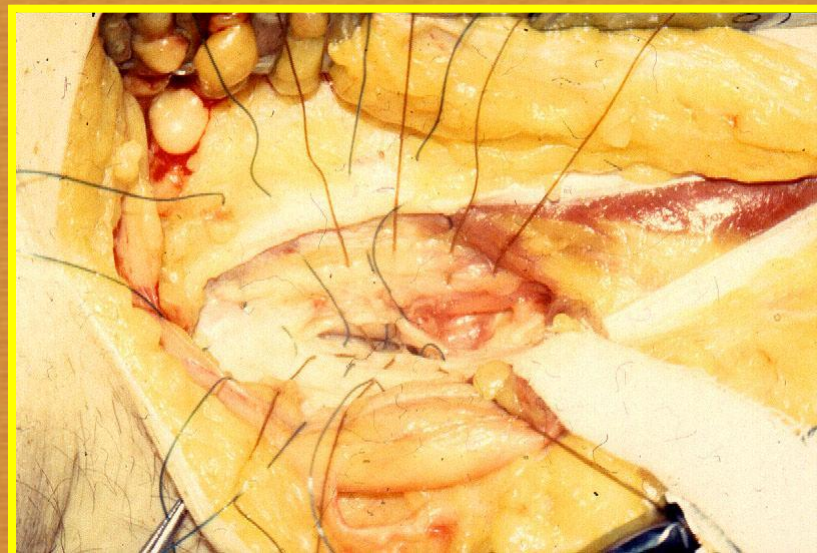

# ПАХОВЫЕ ГРЫЖИ

## ЛЕЧЕНИЕ



Пластика по  
ROSTEMPSKY

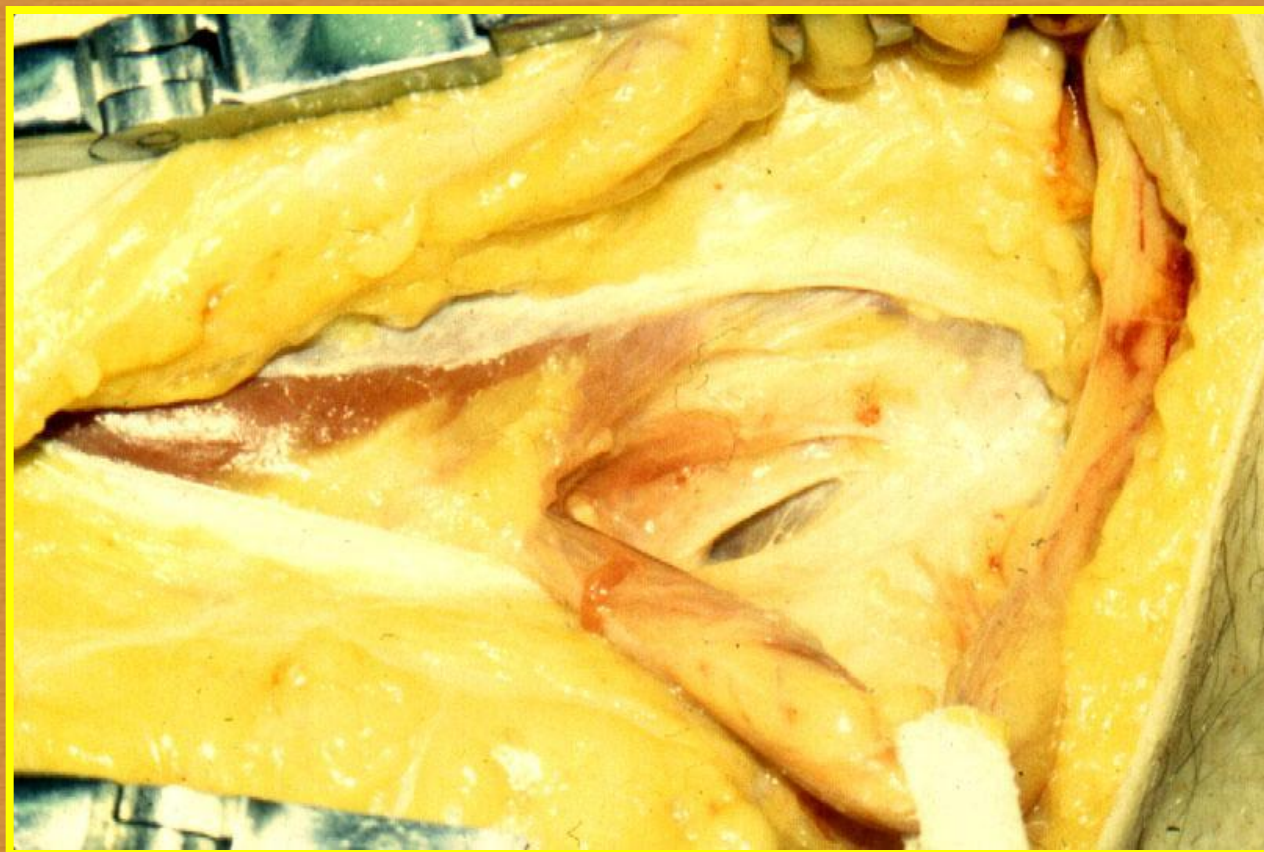

Многослойная  
глубокая  
герниопластика



# ПАХОВЫЕ ГРЫЖИ

## ЛЕЧЕНИЕ



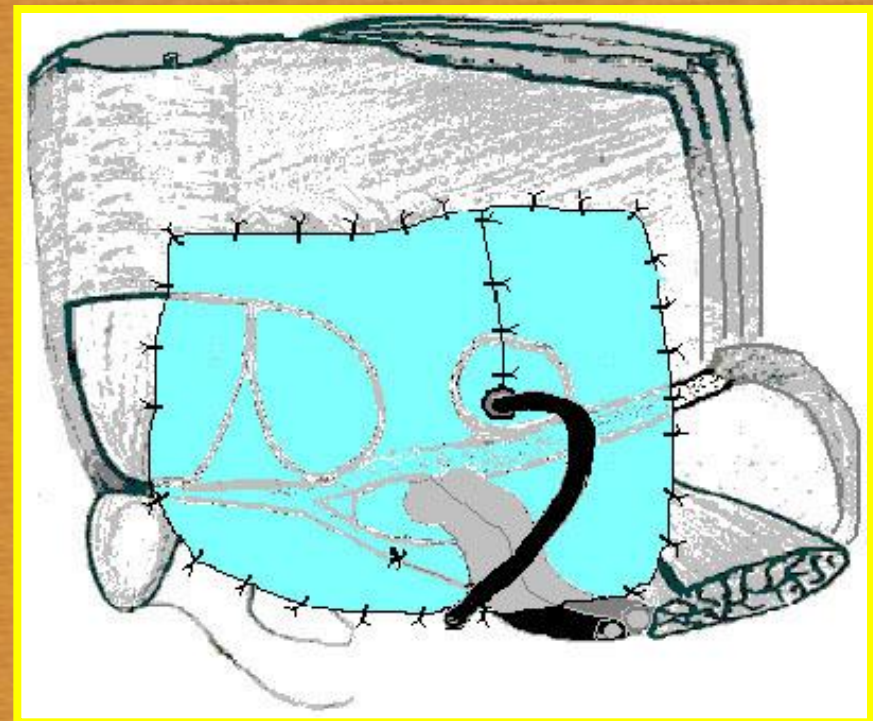
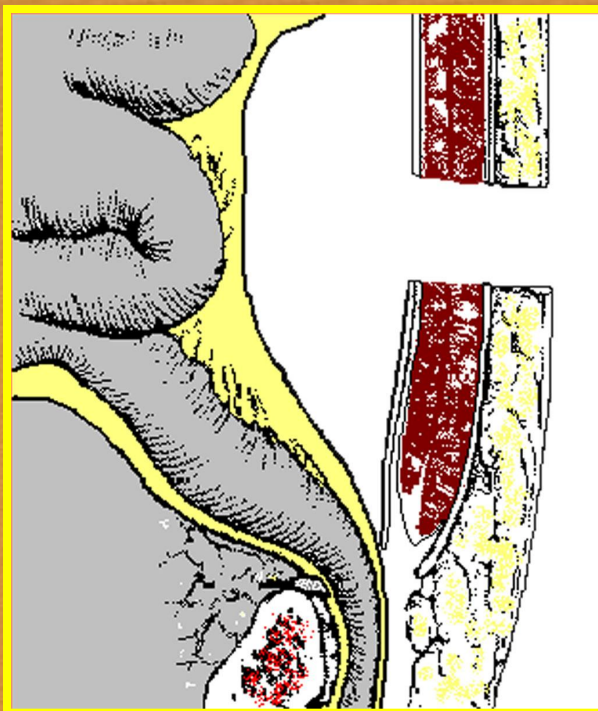




# ПАХОВЫЕ ГРЫЖИ

## ЛЕЧЕНИЕ

Нетрадиционные способы пластики  
передней брюшной стенки

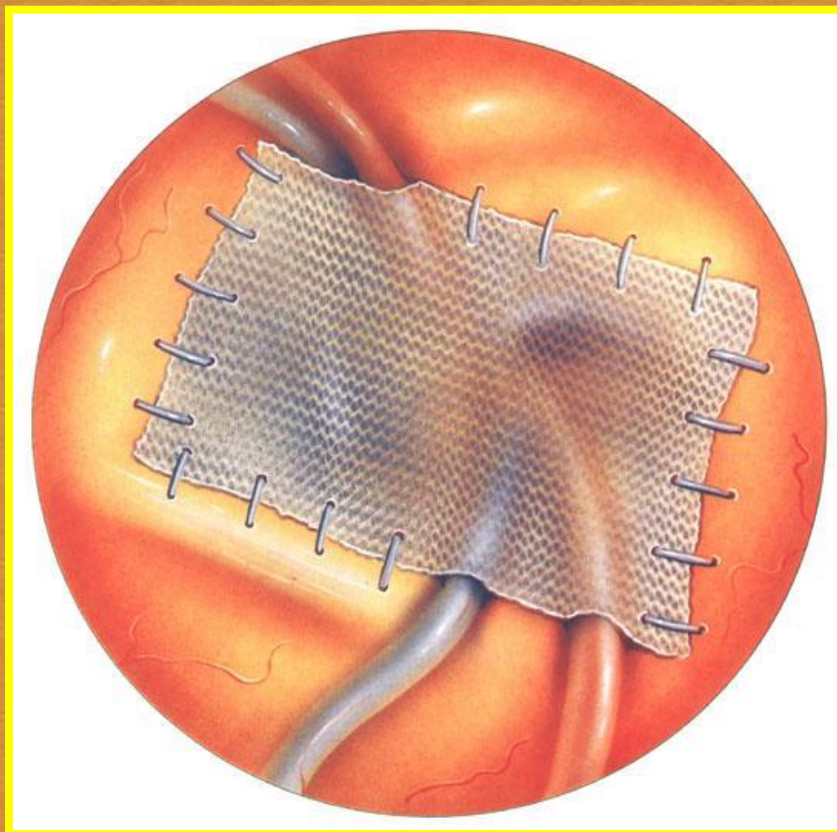




# ПАХОВЫЕ ГРЫЖИ

## ЛЕЧЕНИЕ

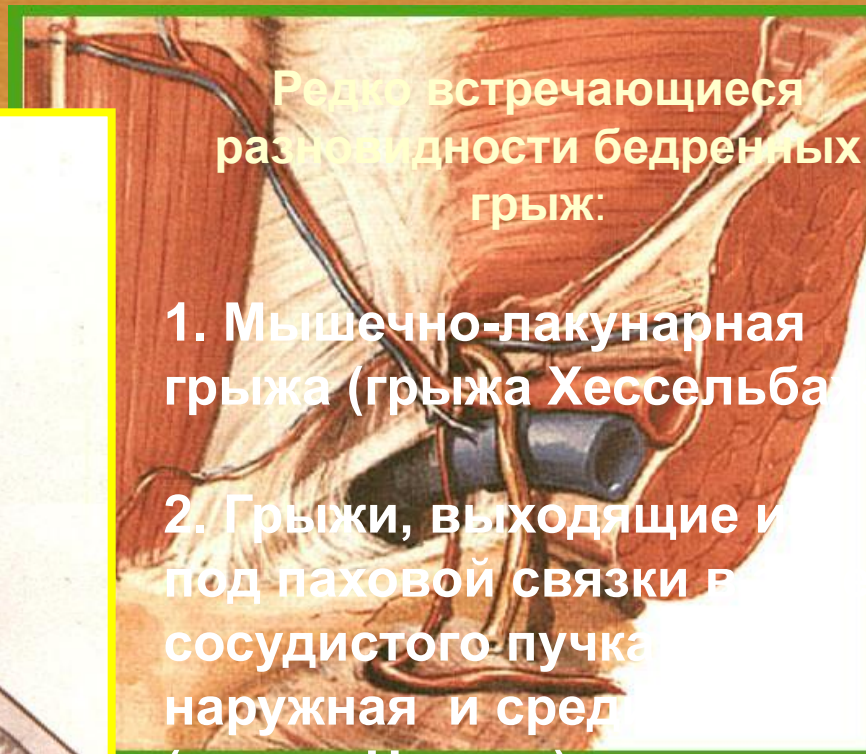
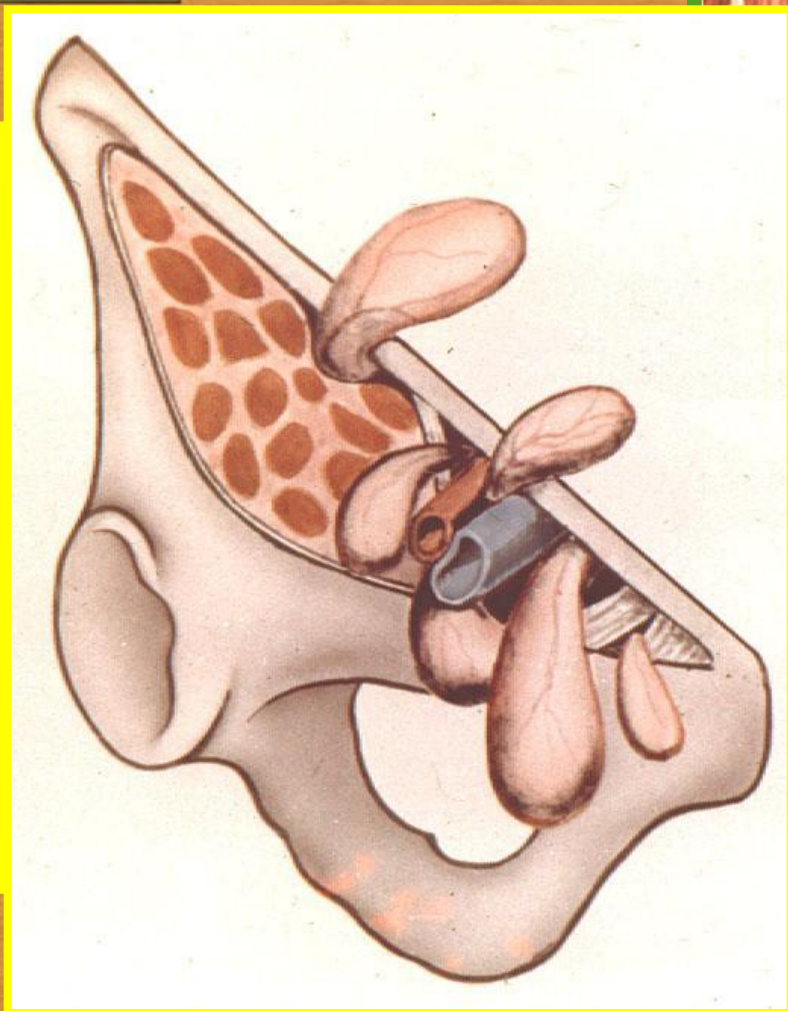
Нетрадиционные способы пластики  
передней брюшной стенки







# БЕДРЕННЫЕ ГРЫЖИ



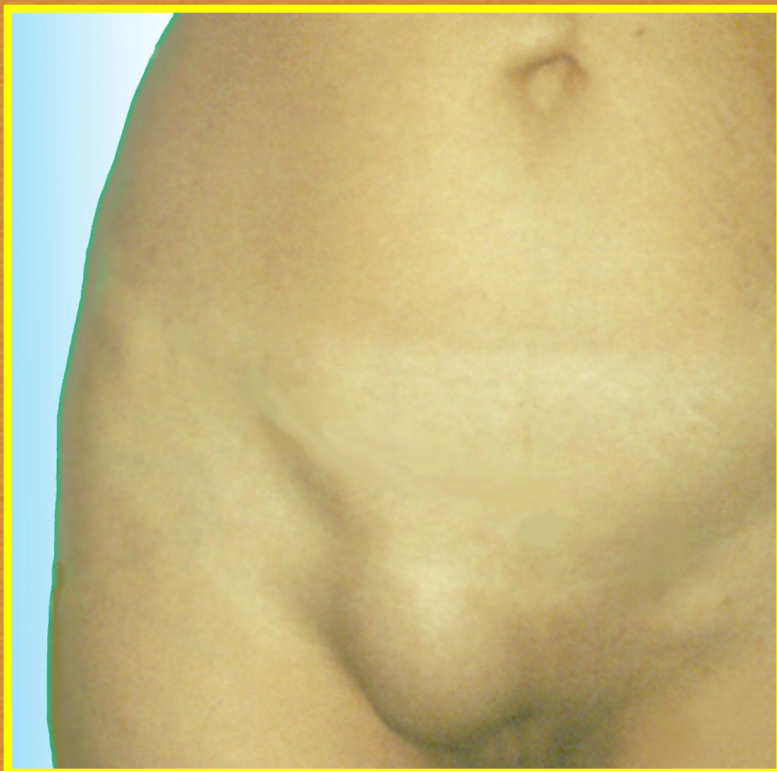
Редко встречающиеся разновидности бедренных грыж:

1. Мышечно-лакунарная грыжа (грыжа Хессельбаума)
2. Грыжи, выходящие из под паховой связки в сосудистом пучке (наружная и средняя) (грыжа Нората)
3. Грыжи, выходящие через дефекты лакунарной связки



# БЕДРЕННЫЕ ГРЫЖИ

## КЛИНИКА



Рихтеровское  
ущемление





# БЕДРЕННЫЕ ГРЫЖИ

## ЛЕЧЕНИЕ

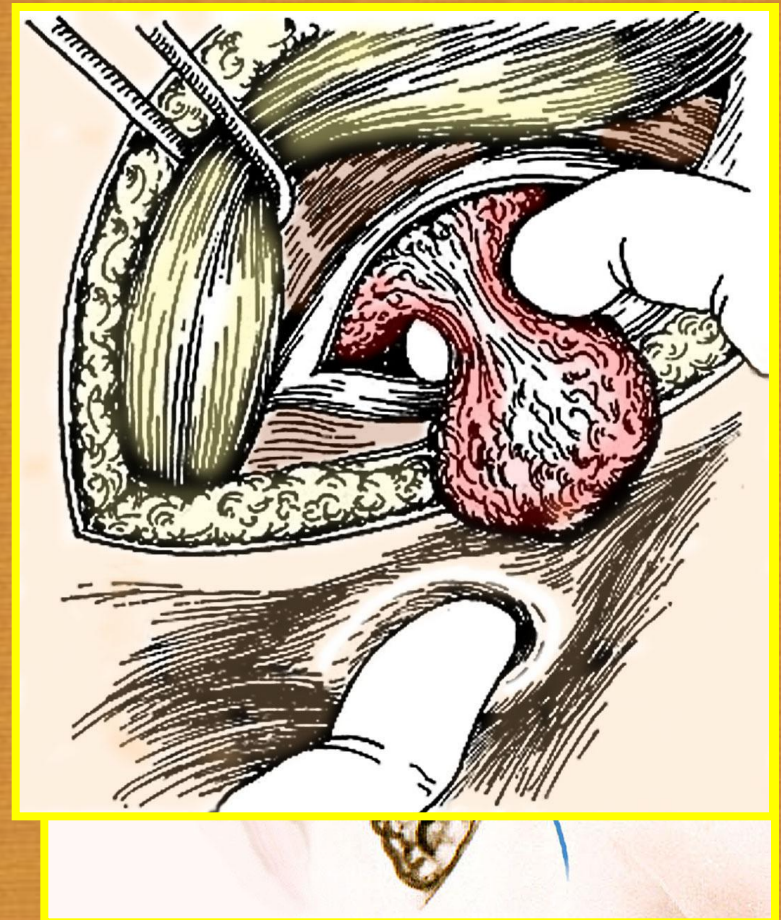
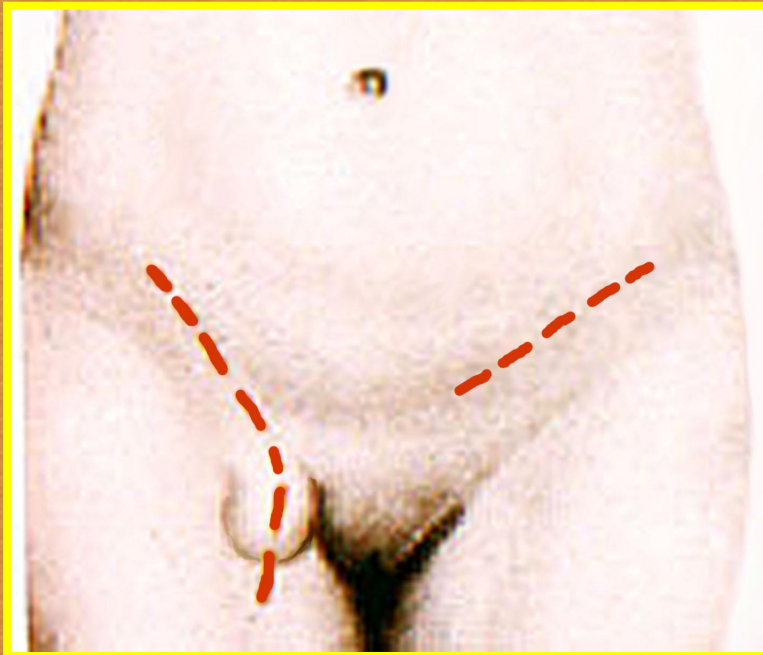
Хирургические  
доступы:

- бедренные
- паховые
- внебрюшинные



# БЕДРЕННЫЕ ГРЫЖИ

Операция Руджи-Асарли-Веччио  
(Бедренный инжиропул)

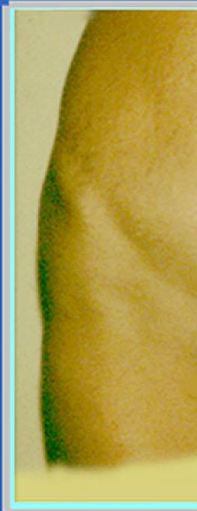



# Преперитонеальный доступ



Р  
пр



Пр  
с одн

