Лекция №2

- **Акушерство и гинекология как две отрасли единой науки об анатомических особенностях репродуктивной системы организма женщины.**
- **Акушерство и гинекология как две отрасли единой науки о физиологических особенностях репродуктивной системы организма женщины.**

Специальность «Лечебное дело»

Профессиональные компетенции ПМ 01.

- ПК 1.1. Планировать обследование пациентов различных возрастных групп.
- ПК 1.2. Проводить диагностические исследования.
- ПК 1.3. Проводить диагностику острых и хронических заболеваний.
- ПК 1.4. Проводить диагностику беременности.
- ПК 1.7. Оформлять медицинскую документацию.

Содержание:

- 1.Акушерство и гинекология как две отрасли единой науки об анатомических особенностях репродуктивной системы организма женщины.
- 2. Анатомия женских половых органов.
- 3.Акушерство и гинекология как две отрасли единой науки о физиологических особенностях репродуктивной системы организма женщины.
- 4. Физиология женских половых органов. Нормальный менструальный цикл.

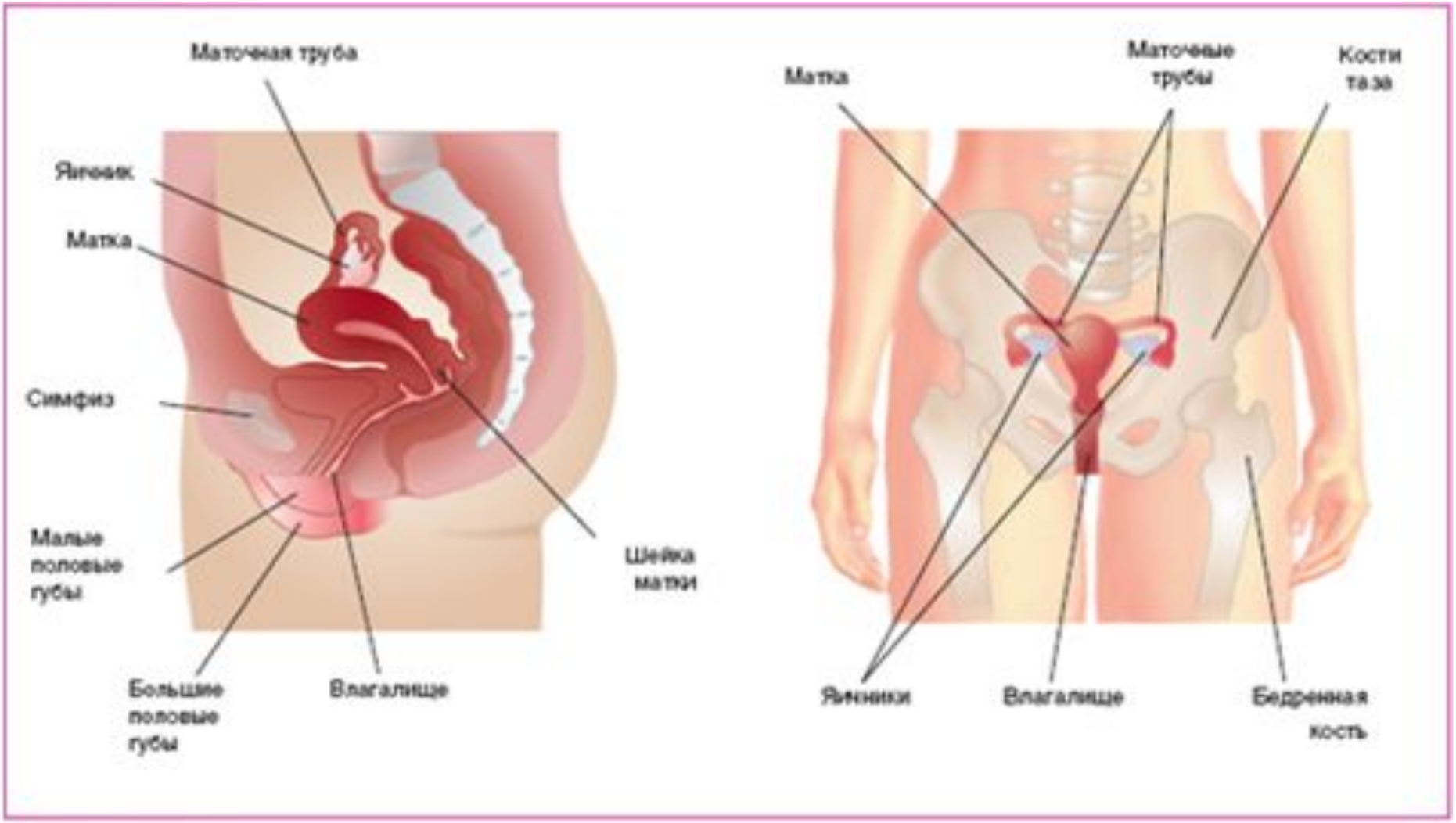
Маточная труба
Яичник
Матка
Симфиз
Малые половые губы
Большие половые губы
Влагалище
Шейка матки
Матка
Маточные трубы
Кости таза
Яичники
Влагалище
Бедренная кость

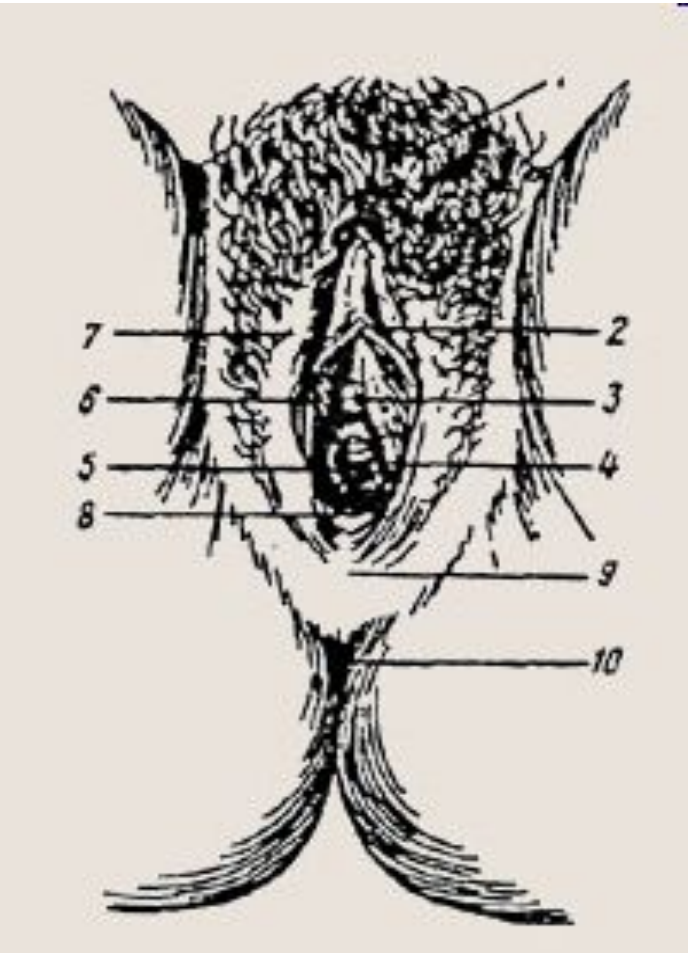

- ***Наружные половые органы женщины:***
- 1 — лобок; 2 — клитор; 3 — наружное отверстие мочеиспускательного канала; 4 — девственная плева; 5 — вход во влагалище; 6 -- малая половая губа; 7 — большая половая губа; 8 — задняя спайка губ; 9 — промежность; 10 — задне-проходное отверстие.

Строение наружных половых органов

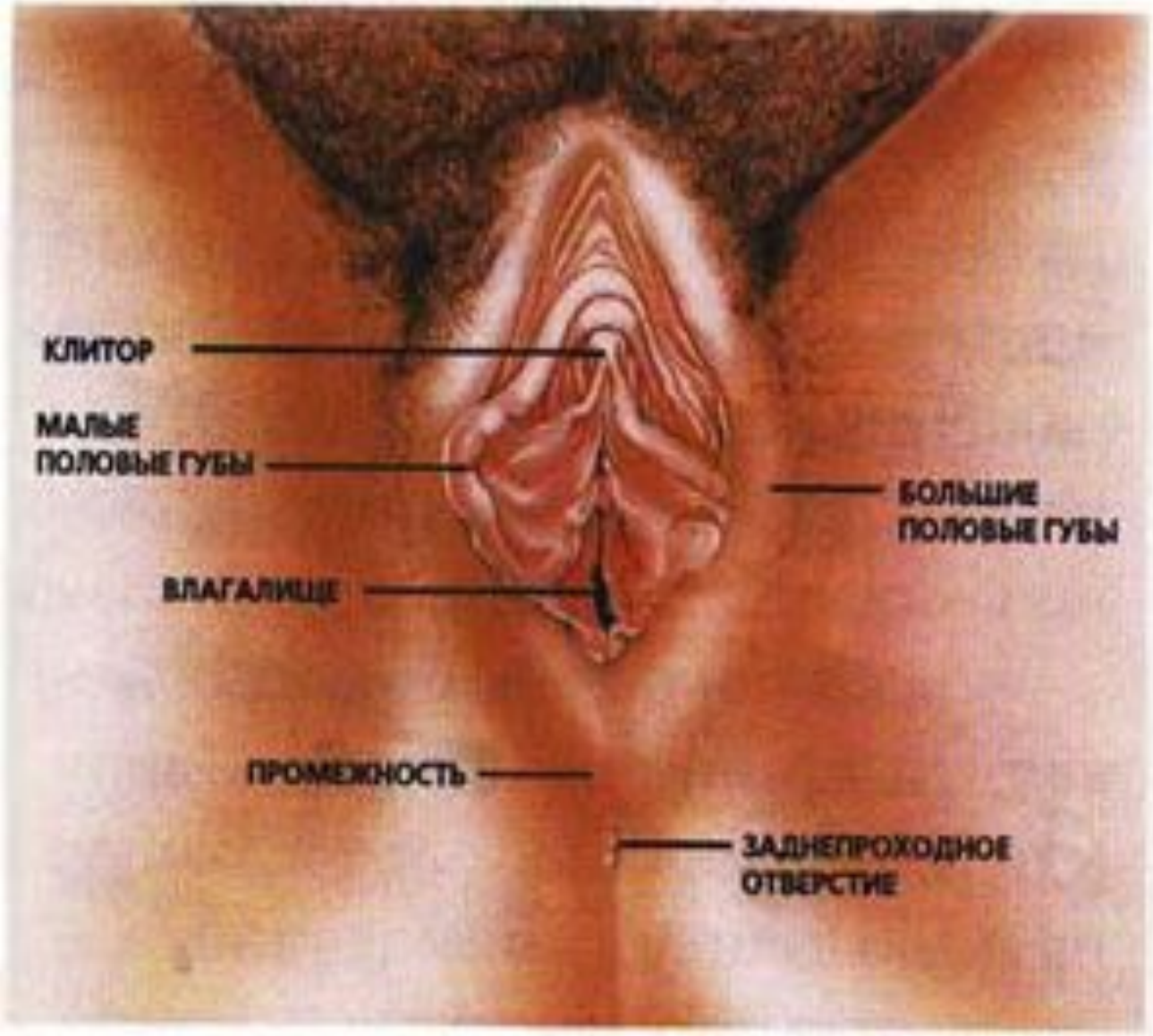

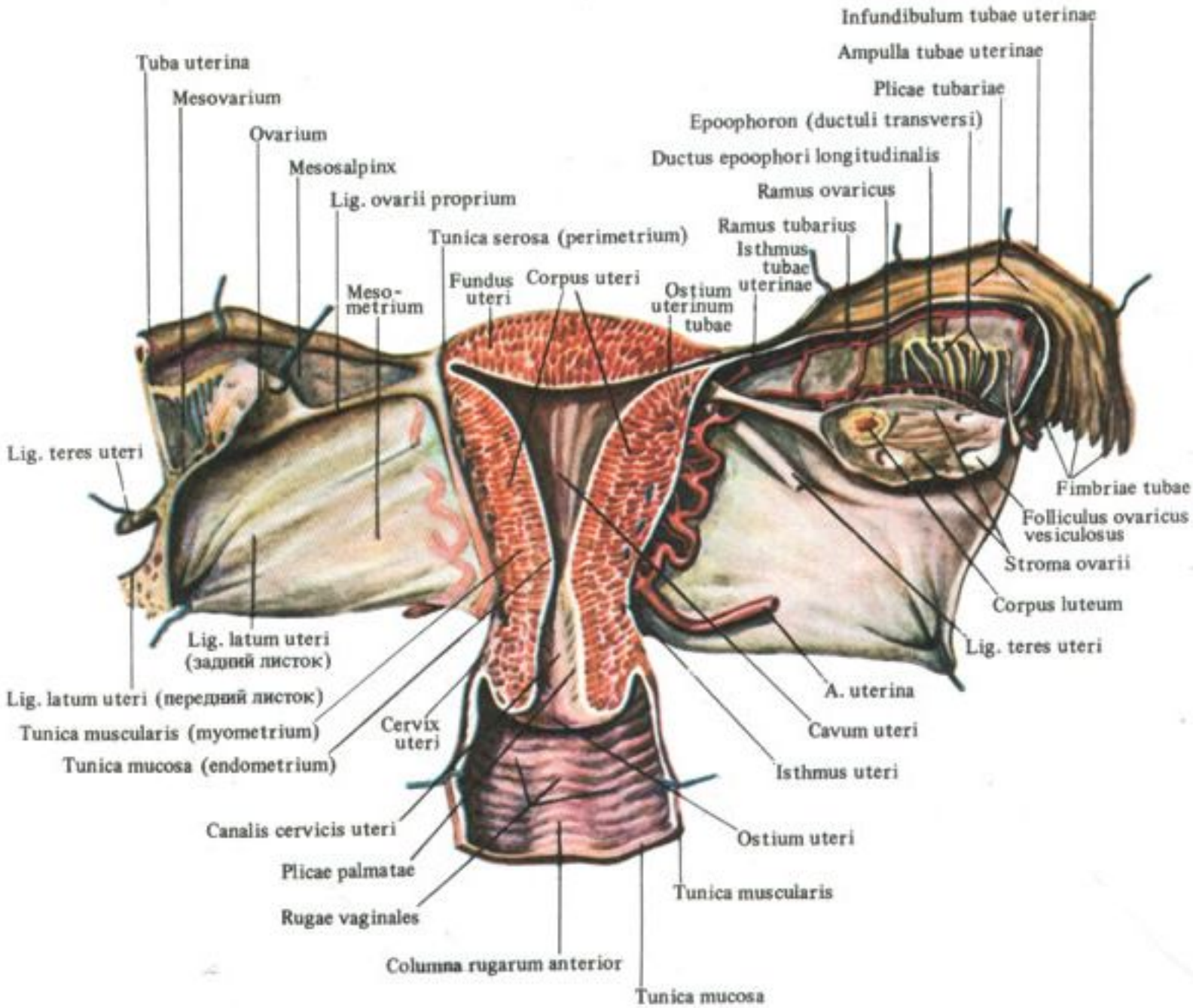
Infundibulum tubae uterinae
Ampulla tubae uterinae
Plicae tubariae
Epoophoron (ductuli transversi)
Ductus epoophori longitudinalis
Ramus ovaricus
Ramus tubarius
Isthmus tubae uterinae
Ostium uterinum tubae
Tuba uterina
Mesovarium
Ovarium
Mesosalpinx
Lig. ovarii proprium
Tunica serosa (perimetrium)
Meso-metrium
Fundus uteri
Corpus uteri
Lig. teres uteri
Fimbriae tubae
Folliculus ovaricus vesiculosus
Stroma ovarii
Corpus luteum
Lig. teres uteri
Lig. latum uteri (задний листок)
Lig. latum uteri (передний листок)
Tunica muscularis (myometrium)
Tunica mucosa (endometrium)
Cervix uteri
A. uterina
Cavum uteri
Isthmus uteri
Canalis cervicis uteri
Plicae palmatae
Rugae vaginales
Ostium uteri
Tunica muscularis
Columna rugarum anterior
Tunica mucosa

- **Степени чистоты влагалища:**
- 1-я ст. – лейкоциты единичные, плоский эпителий, много лактобацилл, флора скудная, состоит в основном из палочек, реакция кислая.
- 2-я ст. – лейкоцитов до 10 в поле зрения, лактобацилл много, флора смешанная (единичные кокки), умеренная, реакция кислая или слабо кислая.
- 3-я ст. – лейкоцитов от 10 до 30 в поле зрения, лактобацилл мало, флора смешанная, умеренная, реакция слабощелочная.
- 4-я ст. лейкоциты сплошь в поле зрения, влагалищных палочек нет, флора в основном кокковая, обильная, реакция щелочная.
- Первая и вторая степень чистоты влагалища считаются нормой, третья степень – норма только в начале и в конце менструального цикла (период наименьшей эстрогенной стимуляции), в период менопаузы, до начала полового созревания, выявляется и при гипофункции яичников в детородном возрасте. Четвертая степень – свидетельствует о высокой загрязненности влагалища, требует лечения.

Шейка матки
вид изнутри
(так, как ее видит врач)

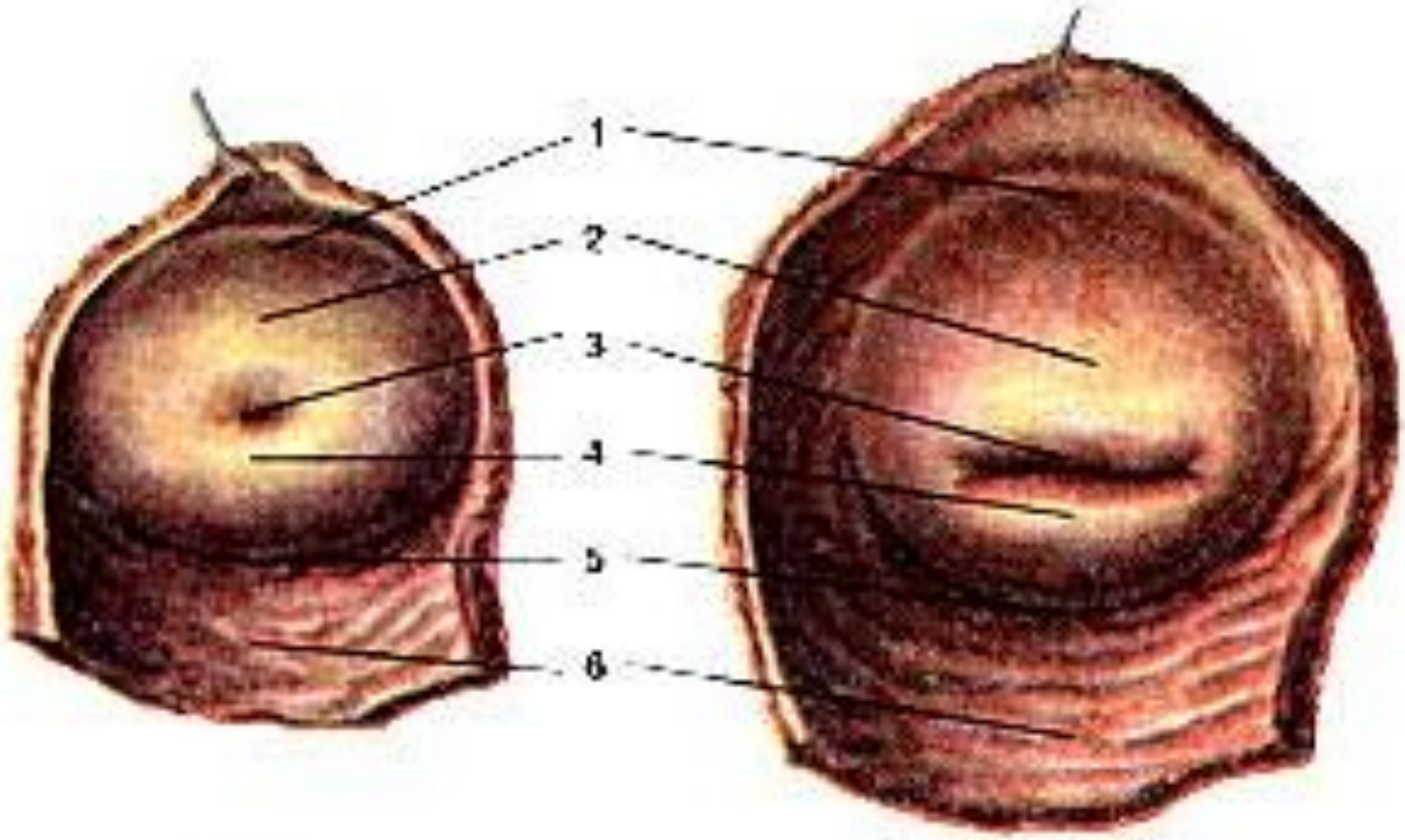

А Б

Матка

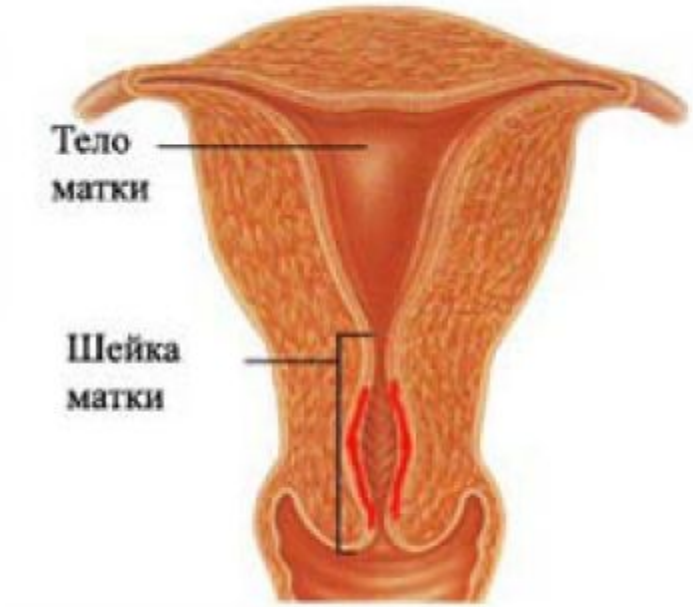

Эндометрий

- Слизистая оболочка матки состоит из следующих слоёв:
- 1. Базальный слой, который не отторгается во время менструации. Из его клеток в течение менструального цикла образуется функциональный слой эндометрия
- 2. Поверхностный слой, состоящий из компактных эпителиальных клеток, которые выстилают полость матки.
- 3. Промежуточный, или спонгиозный, слой.

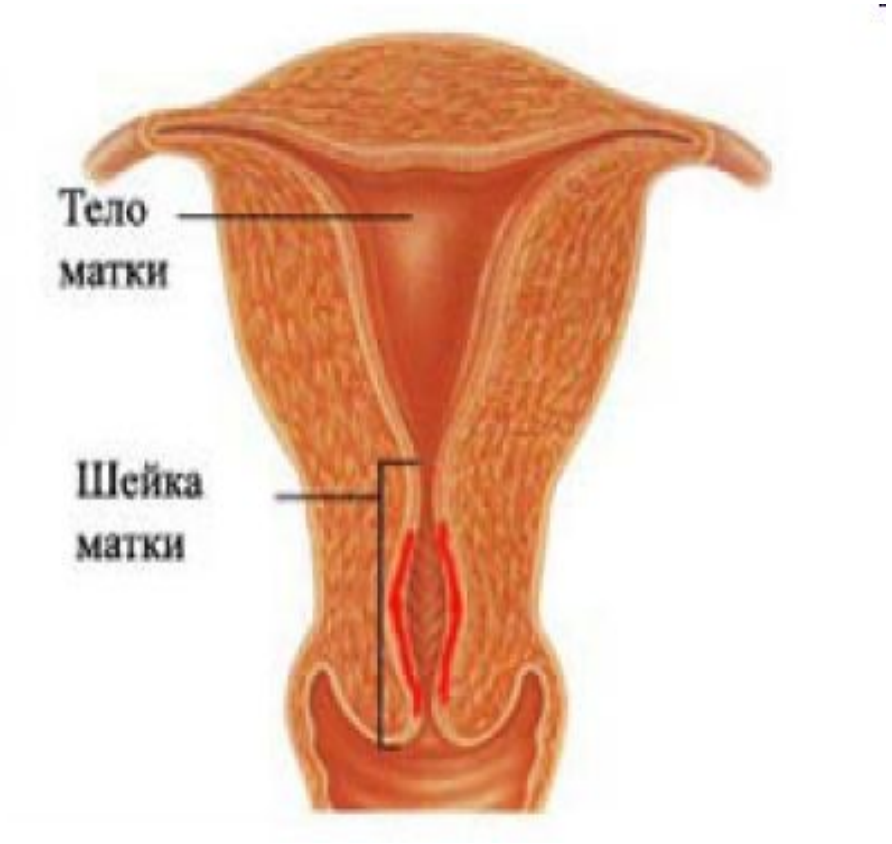

Маточные трубы

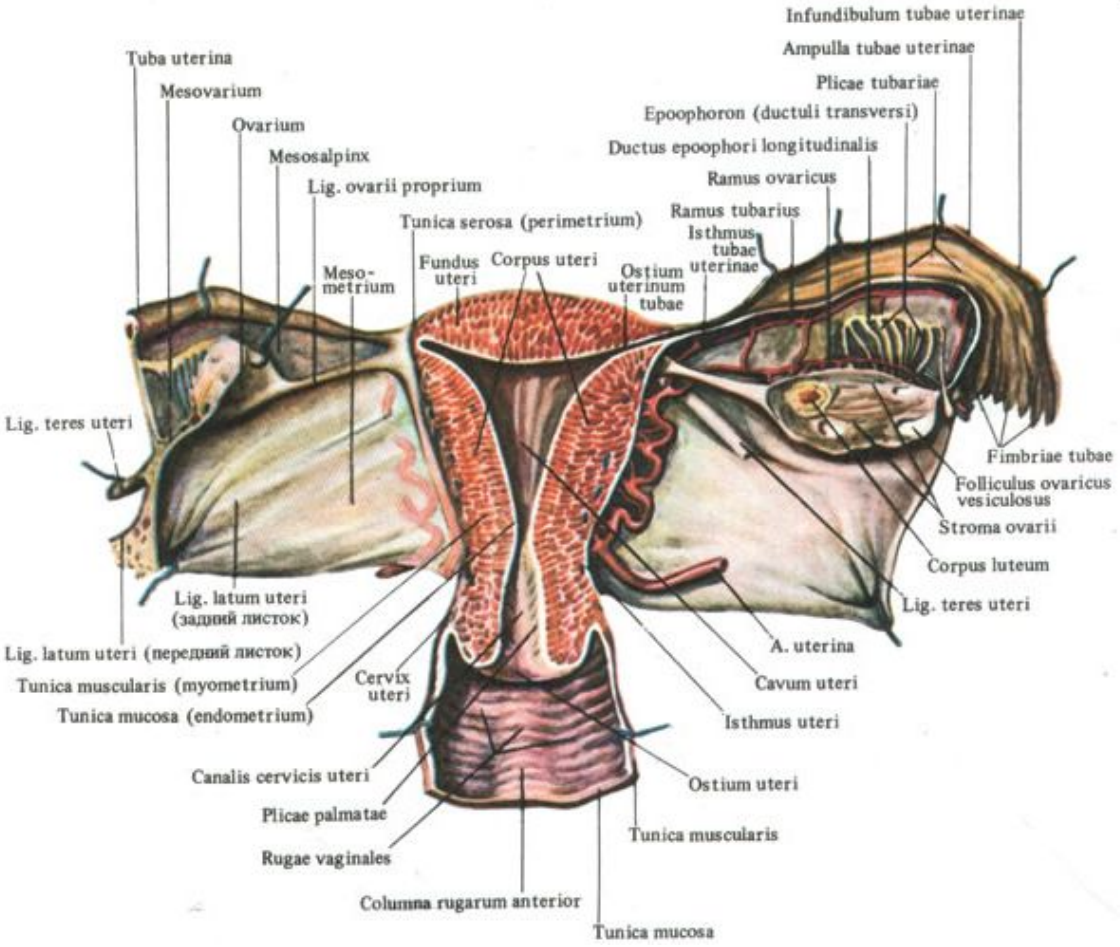

Яичники

Кровоснабжение тазовых органов

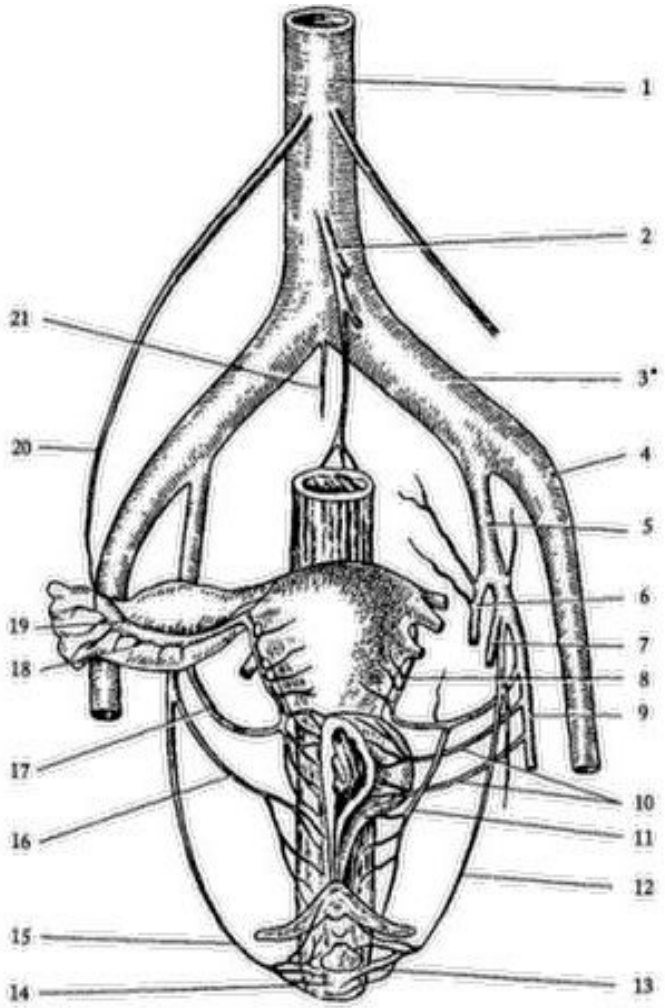

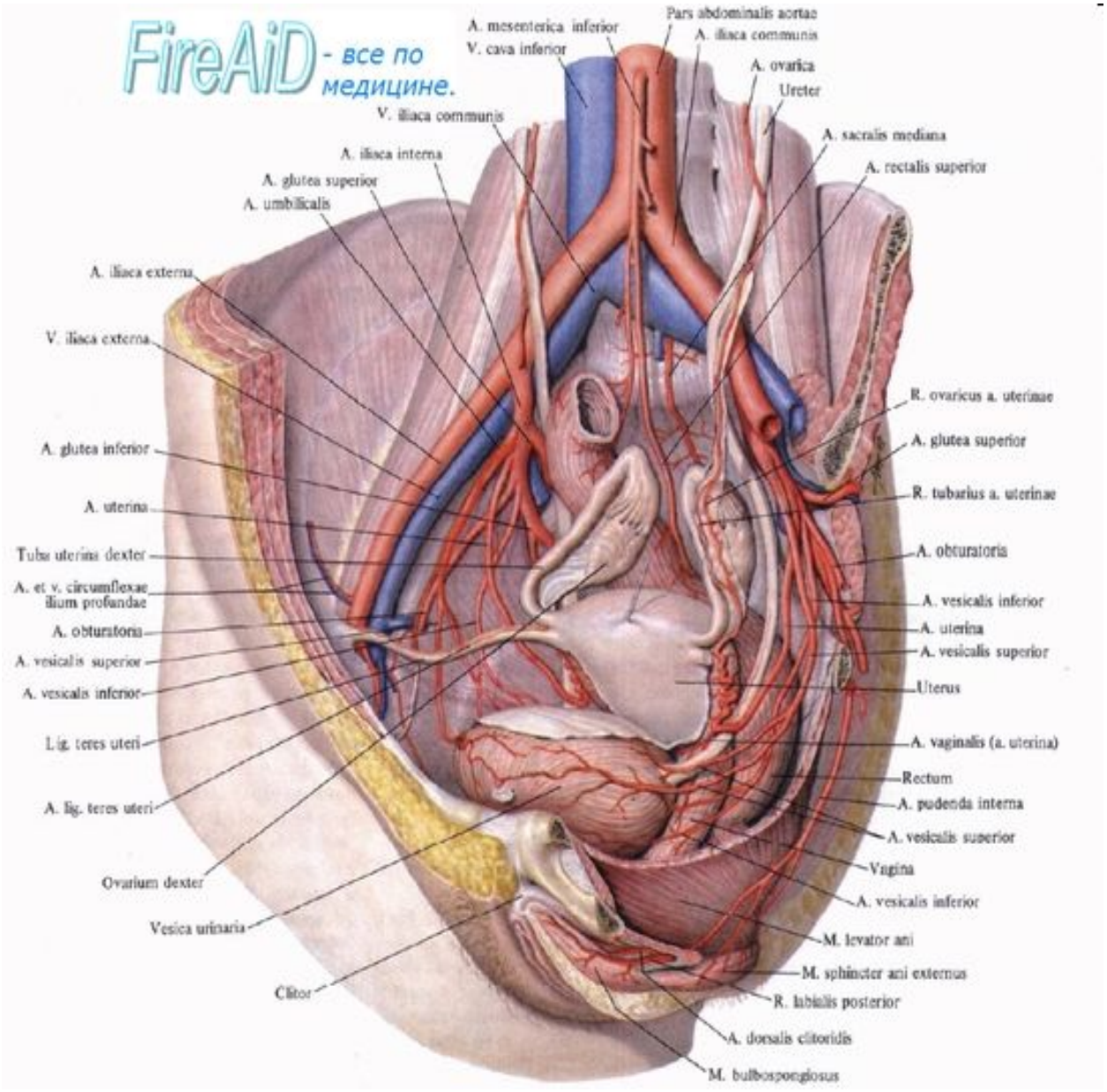
FireAiD - все по медицине.
A. mesenterica inferior
V. cava inferior
Pars abdominalis aortae
A. iliaca communis
A. ovarica
Ureter
V. iliaca communis
A. sacralis mediana
A. iliaca interna
A. rectalis superior
A. glutea superior
A. umbilicalis
A. iliaca externa
V. iliaca externa
R. ovaricus a. uterinae
A. glutea superior
A. glutea inferior
R. tubarius a. uterinae
A. uterina
Tuba uterina dexter
A. obturatoria
A. et v. circumflexae ilium profundae
A. vesicalis inferior
A. obturatoria
A. uterina
A. vesicalis superior
A. vesicalis superior
Uterus
A. vesicalis inferior
Lig. teres uteri
A. vaginalis (a. uterina)
Rectum
A. lig. teres uteri
A. pudenda interna
A. vesicalis superior
Vagina
Ovarium dexter
A. vesicalis inferior
Vesica urinaria
M. levator ani
M. sphincter ani externus
Clitor
R. labialis posterior
A. dorsalis clitoridis
M. bulbospongiosus

Гипофиз
Гипоталамус
(ГнРГ)
ФСГ
Овуляция
Яичник
ЛГ
Желтое
тело
Фолликул
Эндометрий
Прогестерон
Эстрадиол

Ежемесячные физиологические изменения

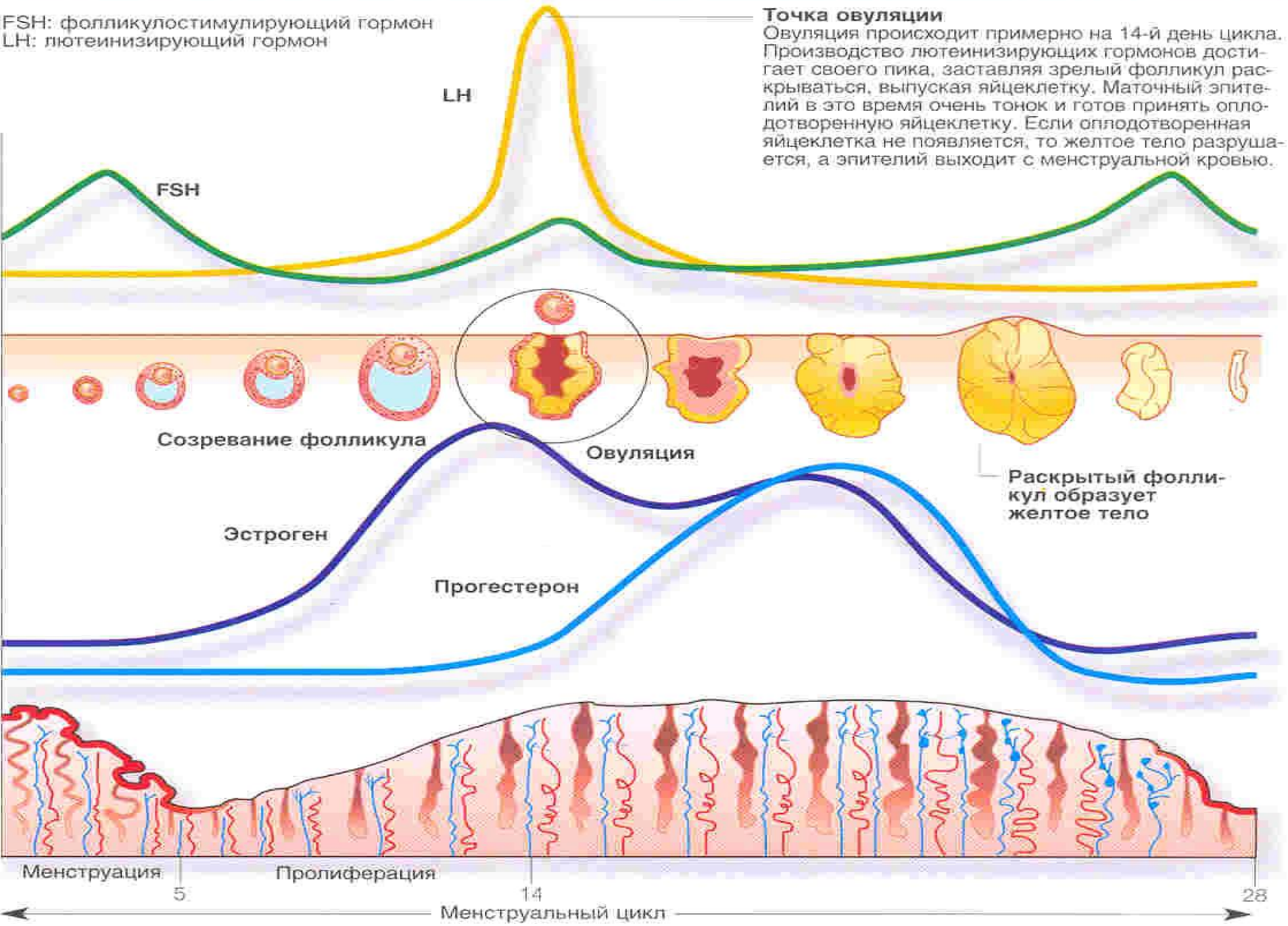

Циклические изменения в яичниках включают три основных процесса:

- 1. Рост фолликулов и формирование доминантного фолликула.
- 2. Овуляция.
- 3. Образование, развитие и регресс жёлтого тела.

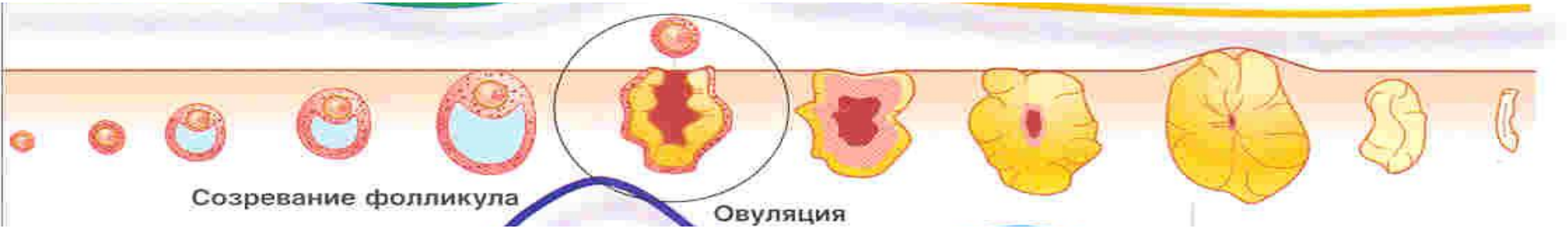

Развитие яйцеклетки

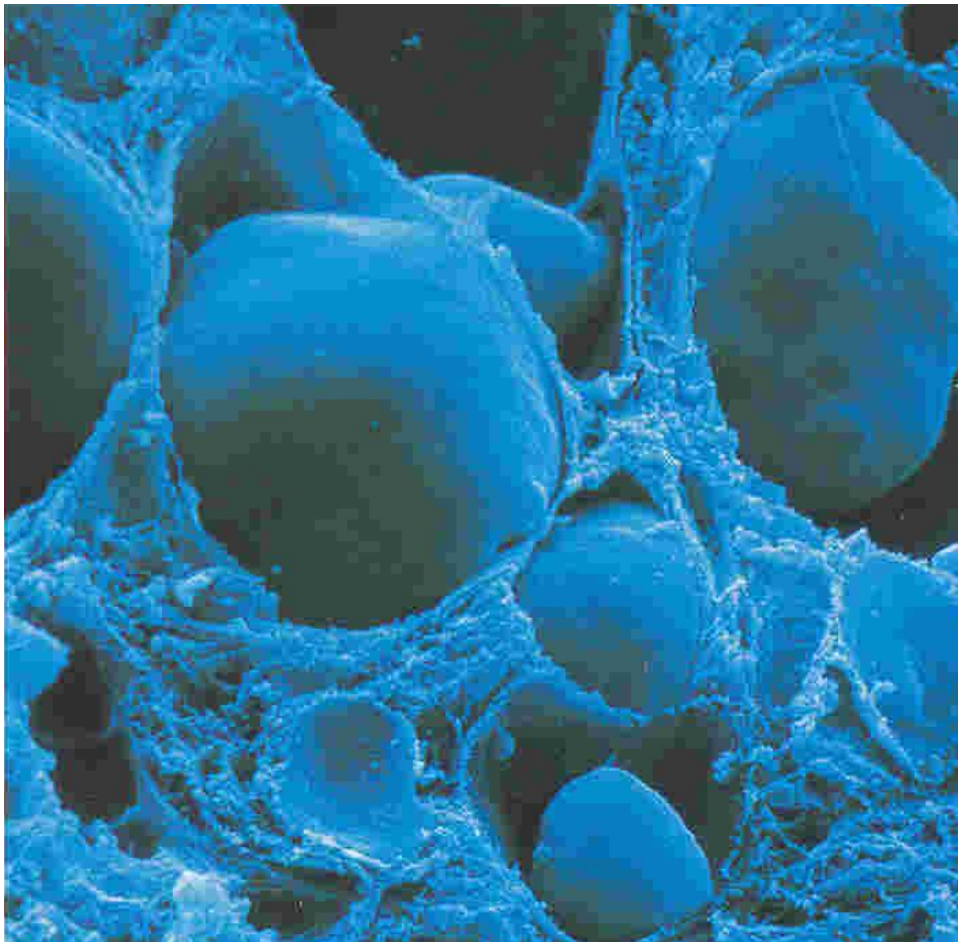

- Фолликулы расположены в кортикальном слое яичника. На снимке видно, что фолликулы отделены друг от друга соединительной тканью

Овуляция

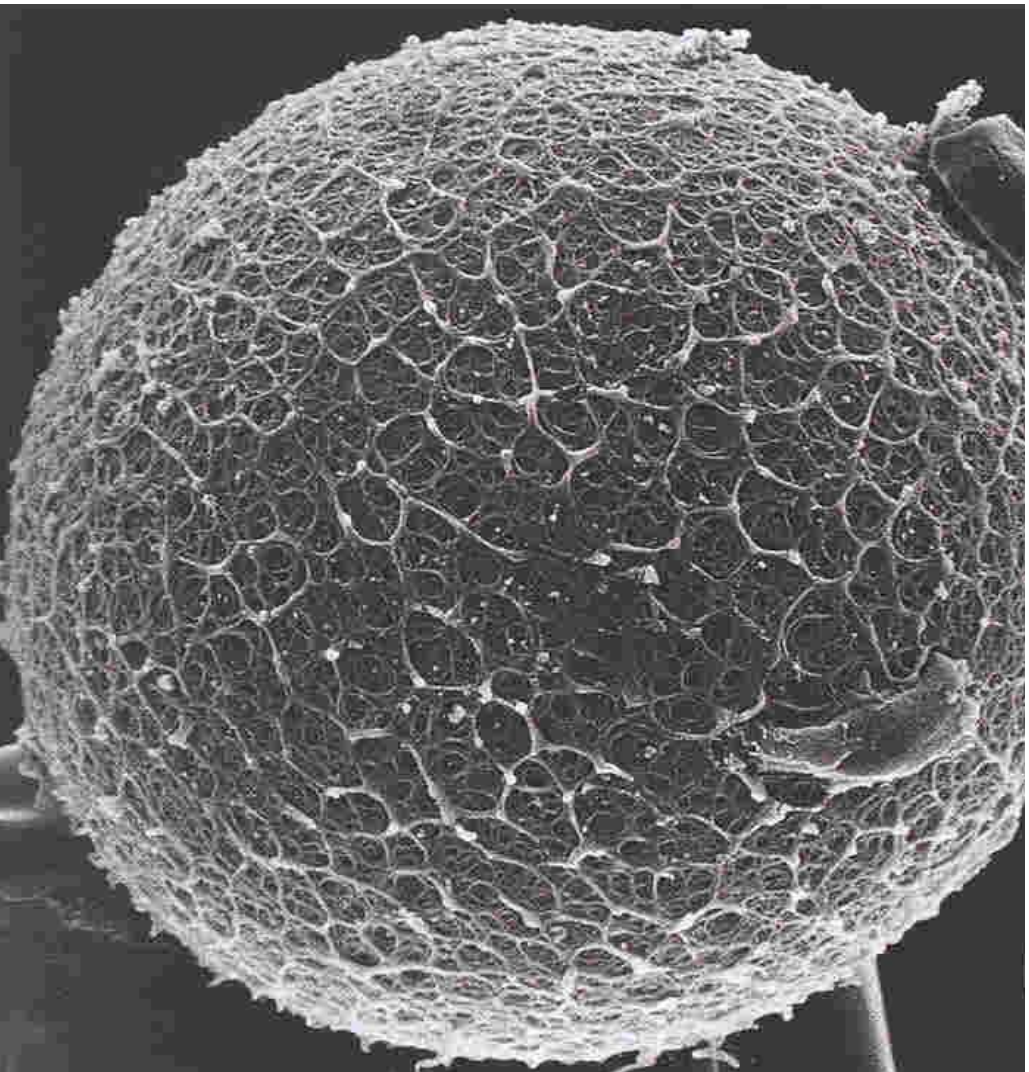

Полностью развитая яйцеклетка окружена белковой оболочкой, называемой желточной оболочкой яйцеклетки. Она служит для ловли и фиксации сперматозоидов во время оплодотворения

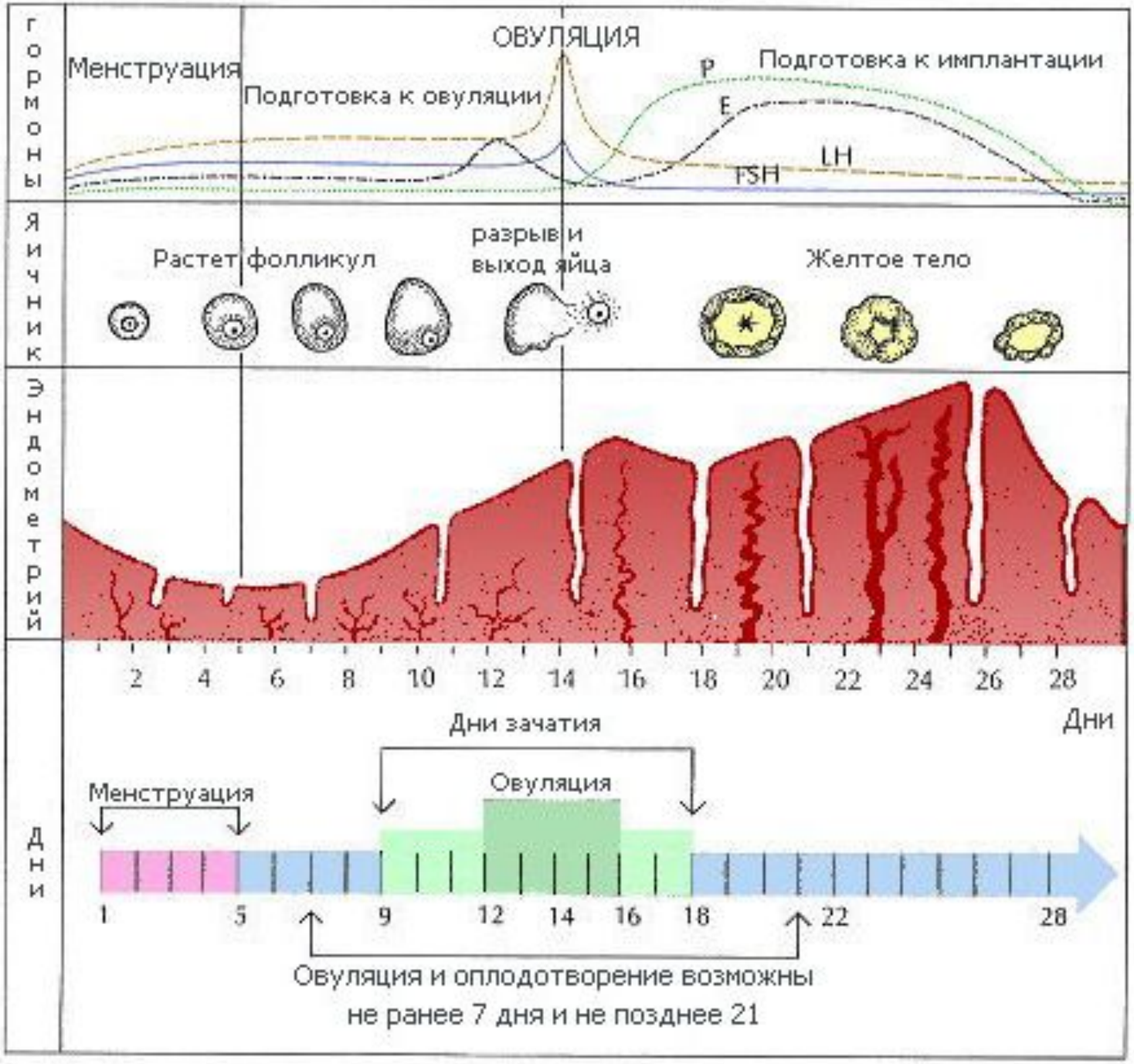
гормоны
Менструация
ОВУЛЯЦИЯ
Подготовка к овуляции
P
Подготовка к имплантации
E
LH
FSH
Яичник
Растет фолликул
разрыв и выход яйца
Желтое тело
Эндометрий
2 4 6 8 10 12 14 16 18 20 22 24 26 28
Дни
Дни зачатия
Менструация
Овуляция
Дни
1 5 9 12 14 16 18 22 28
Овуляция и оплодотворение возможны
не ранее 7 дня и не позднее 21

▲ *На спектрозональном рентгеновском снимке, обработанном с помощью компьютера, изображено строение женской половой системы.*

► *Развивающаяся яйцеклетка в центре фолликула. Количество яйцеклеток ограничено, и обычно они все используются по достижении возраста 50 лет.*

- **Менструальный цикл** – одно из проявлений сложных биологических процессов в организме женщин. Характеризуется циклическими изменениями во всех звеньях репродуктивной системы, внешним проявлением которых является менструация.
- **Менструация** – это кровянистые выделения из половых путей женщины, периодически возникающие в результате отторжения функционального слоя эндометрия в конце двухфазного менструального цикла. Первая менструация (menarhe) наблюдается в возрасте 10-12 лет, в течение 1-1,5 года могут быть нерегулярными. Первый день менструации условно принимается за первый день менструального цикла. Продолжительность цикла составляет время между первыми днями двух последующих менструаций; с колебаниями от 21 до 35 дней (у 60% женщин составляет 28 дней). Величина кровопотери в менструальные дни 40-60 мл, в среднем 50 мл. Продолжительность нормальной менструации от 2 до 7 дней, в среднем - ±3дня.

Гормоны, синтезируемые яичниками

- 1.Эстрадиол
- 2.Прогестерон
- 3.Андрогены

- . Циклические изменения в яичниках включают три основных процесса:
- 1. Рост фолликулов и формирование доминантного фолликула.
- 2. Овуляция.
- 3. Образование, развитие и регресс жёлтого тела.

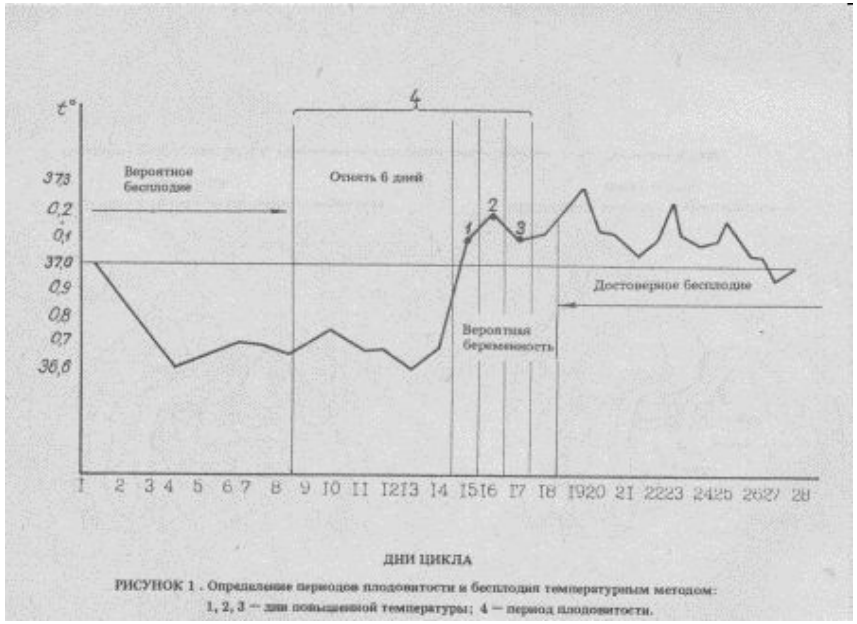

РИСУНОК 1 . Определение периодов плодовитости и бесплодия температурным методом: 1, 2, 3 — дни повышенной температуры; 4 — период плодовитости.

- Слизистая оболочка матки (эндометрий) состоит из следующих слоёв:
- 1. Базальный слой, который не отторгается во время менструации. Из его клеток в течение менструального цикла образуется функциональный слой эндометрия
- 2. Поверхностный слой, состоящий из компактных эпителиальных клеток, которые выстилают полость матки.
- 3. Промежуточный, или спонгиозный, слой.

- Выделяют следующие фазы изменения эндометрия в течение цикла:
- 1. Фаза десквамации - это собственно менструация. Функциональный слой слизистой оболочки распадается, отторгается и выделяется наружу вместе с содержимым маточных желёз и кровью из вскрывшихся сосудов. Фаза десквамации совпадает с началом гибели жёлтого тела.

- 2. Фаза регенерации (восстановление) слизистой оболочки начинается ещё в период десквамации и заканчивается к 5-6 дню от начала менструации. Происходит за счёт разрастания эпителия остатков желёз, располагающихся в базальном слое, и путём пролиферации других элементов этого слоя (строма, сосуды, нервы).

- 3. Фаза пролиферации эндометрия совпадает с созреванием фолликула в яичнике и продолжается до 14-го дня цикла. Под влиянием эстрогенного гормона происходит пролиферация (разрастание) стромы и рост желёз слизистой оболочки. Железы вытягиваются в длину, затем штопорообразно извиваются, но секрета не содержат. Слизистая оболочка матки утолщается в этот период в 4-5 раз.

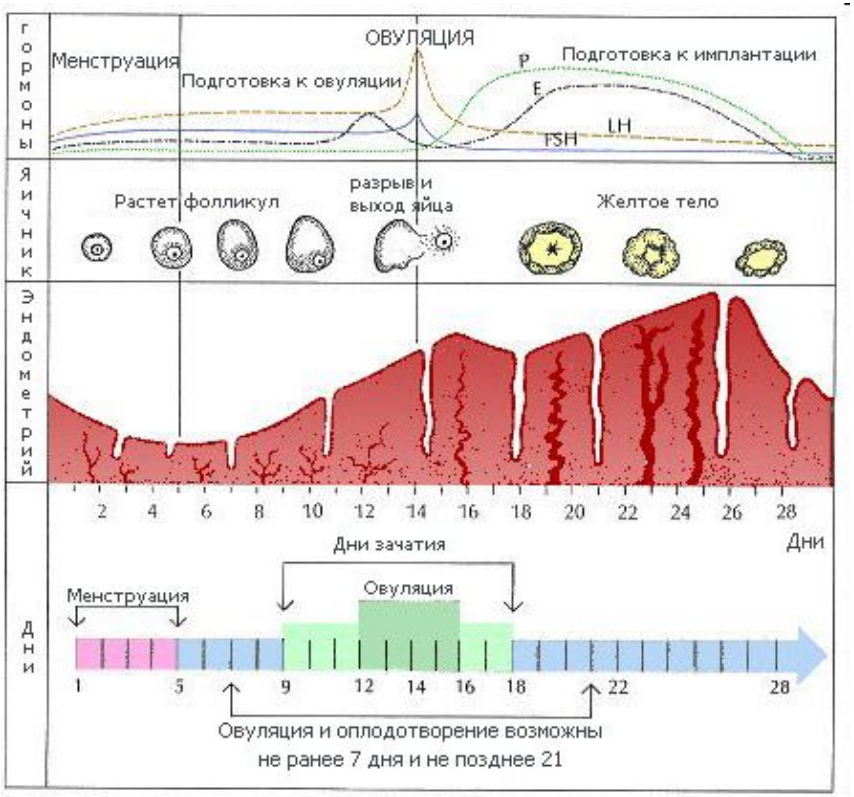

- 4. Фаза секреции совпадает с развитием и расцветом жёлтого тела в яичнике и продолжается до конца цикла.
- Под влиянием гормона жёлтого тела в слизистой оболочке матки происходят важные качественные преобразования. Железы вырабатывают секрет, полость их расширяется; в стенках образуются бухтообразные выпячивания. Клетки стромы увеличиваются. В слизистой оболочке откладываются гликоген, фосфор, калий и другие вещества.

Вопросы для контроля:

- 1.Какие половые органы женщины относятся к внутренним?
- 2.Перечислите наружные половые органы женщины.
- 3.Перечислите фазы яичникового цикла.
- 4. Какие гормоны синтезируют яичники женщины?
- 5.Перечислите фазы маточного цикла
- 6.Перечислите функции тазового дна.

Внутренние половые органы женщины

- 1.Влагалище
- Матка
- Маточные трубы
- Яичники

Наружные половые органы

- Лобок
- Клитор
- Большие половые губы, внижнейтрети которых располагаются железы преддверия –бартолиновые железы
- Малые половые губы

Фазы яичникового цикла.

- 1. Рост фолликулов и формирование доминантного фолликула.
- 2. Овуляция.
- 3. Образование, развитие и регресс жёлтого тела.

- Гормоны, синтезируемые яичниками
- 1.Эстрадиол
- 2.Прогестерон
- 3.Андрогены

Фазы маточного цикла

- Выделяют следующие фазы изменения эндометрия в течение цикла:
- 1. Фаза десквамации - это собственно менструация. Функциональный слой слизистой оболочки распадается, отторгается и выделяется наружу вместе с содержимым маточных желёз и кровью из вскрывшихся сосудов. Фаза десквамации совпадает с началом гибели жёлтого тела.
- 2. Фаза регенерации (восстановление) слизистой оболочки начинается ещё в период десквамации и заканчивается к 5-6 дню от начала менструации. Происходит за счёт разрастания эпителия остатков желёз, располагающихся в базальном слое, и путём пролиферации других элементов этого слоя (строма, сосуды, нервы).
- 3. Фаза пролиферации эндометрия совпадает с созреванием фолликула в яичнике и продолжается до 14-го дня цикла. Под влиянием эстрогенного гормона происходит пролиферация (разрастание) стромы и рост желёз слизистой оболочки. Железы вытягиваются в длину, затем штопорообразно извиваются, но секрета не содержат. Слизистая оболочка матки утолщается в этот период в 4-5 раз.
- 4. Фаза секреции совпадает с развитием и расцветом жёлтого тела в яичнике и продолжается до конца цикла.
- Под влиянием гормона жёлтого тела в слизистой оболочке матки происходят важные качественные преобразования. Железы вырабатывают секрет, полость их расширяется; в стенках образуются бухтообразные выпячивания. Клетки стромы увеличиваются. В слизистой оболочке откладываются гликоген, фосфор, калий и другие вещества.

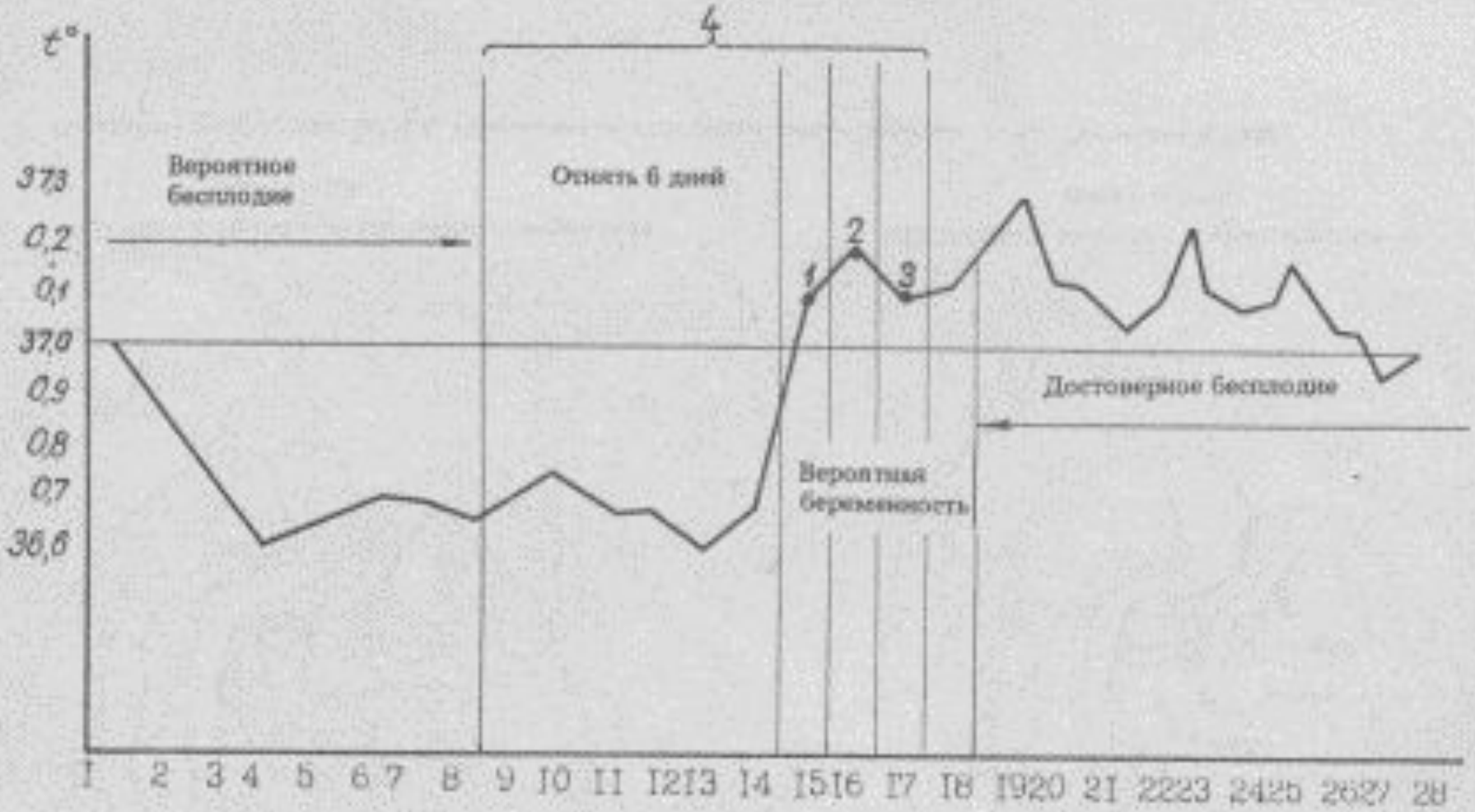

ДНИ ЦИКЛА

РИСУНОК 1 . Определение периодов плодовитости и бесплодия температурным методом:
1, 2, 3 — дни повышенной температуры; 4 — период плодовитости.

- **К семинарско-практическому занятию №1 (темы двух лекций).**
- **Тема № 1.** Система организации акушерско-гинекологической помощи в РФ .
  Роль фельдшера в организации, обеспечении и соблюдении всех этапов оказания акушерско-гинекологической помощи здоровым и больным беременным.
- 1. Вопросы для самостоятельного закрепления и систематизации:Время выполнения данного задания 30 мин. -Организация работы учреждений, оказывающих акушерскую и гинекологическую помощь. -Основные законодательно-правовые документы об организации работы акушерско-гинекологических лечебно-профилактических учреждений. - Нац. проект «Здоровье»: Родовые сертификаты. 2. Подготовьте таблицу или конспект на тему:Время выполнения данного задания 15 мин. Подразделения акушерско-гинекологической службы, принципы работы, цели и задачи.
- Подготовьте сообщение
- на тему:Время выполнения данного задания 15мин. Обязанности фельдшера ФАП (9)(см. стр. 13. Славянова И.К. Акушерство и гинекология / И.К. Славянова.- Изд.4-е, доп. и перераб. – Ростов н/Д : Феникс, 2010.-573,.).**Тема № 2.** Акушерство и гинекология как две отрасли единой науки об анатомических особенностях репродуктивной системы организма женщины. Акушерство и гинекология как две отрасли единой науки о физиологических особенностях репродуктивной системы организма женщины.
- 1.Вопросы для самостоятельного закрепления:40 мин.- Анатомия и физиология женских половых органов.- Действие эстрогенов на женский организм.- Действие прогестерона на женский организм.-Нормальный менструальный цикл.-Тесты функциональной диагностики.- Кровоснабжение половых органов, лимфатическая система. Иннервация.-Тазовое дно, функции тазового дна.
- Подготовьте конспект - схему на тему:
- 20 мин.Регуляция менструального цикла; Нормальный менструальный цикл, в том числе отразите яичниковый и маточный циклы, дайте характеристику менструации.3.Подготовьте сообщение на тему:20 мин.Тесты функциональной диагностики: Кольпоцитологический метод (определение гормонального фона), феномен «папоротника», тест базальной температуры, симптом «зрачка». см. стр.39-43. Дзигуа М.В. Медицинская помощь женщине с гинекологическими заболеваниями в различные периоды жизни: учебник/М.В.Дзигуа. – М.: ГЭОТАР-Медиа, 2012.-360с.:ил.4. Задание повышенной сложности-Подготовьте схемы на темы: 25 мин.- Кровоснабжение женских половых органов, лимфатическая система, иннервация женских половых органов.- Связочный аппарат матки (стр. 56-61. Акушерство : учебник / Под ред. Проф. В.Е. Радзинского.-М.: ГЭОТАР-Медиа, 2008г.-904с.).-Мышцы тазового дна.5. Продолжите глоссарий на тему: анатомия и физиология женских половых органов (ещё 10-15 слов), на пример: 15 мин.Anteflexio-Hymen- Tunica muscularis (miometrium)- это…КПИ – это….Перешеек - это

- 2.Подготовьте схему или таблицу на тему: Регуляция менструального цикла;
- 3.Подготовьте сообщение на тему: Нормальный менструальный цикл, в том числе отразите яичниковый и маточный циклы, дайте характеристику менструации.
- 4.Подготовьте конспект - схему на тему:
- -Кровоснабжение женских половых органов, лимфатическая система, иннервация женских половых органов.
- -Связочный аппарат матки (стр. 56-61. Акушерство : учебник / Под ред. Проф. В.Е. Радзинского.-М.: ГЭОТАР-Медиа, 2008г.-904с.).
- 5.Продолжите глоссарий на тему анатомия и физиология женских половых органов (ещё 10-15 слов), на пример:
- Atresia –
- Desquamatio endometrii-
- Anteflexio-
- Hymen-
- Tunica muscularis (miometrium)-