ЭСТЕЗИОЛОГИЯ
(2-я лекция)

Функциональная анатомия органа слуха и равновесия.

ОРГАН СЛУХА И РАВНОВЕСИЯ
(преддверно-улитковый орган)
organum vestibulocochleare

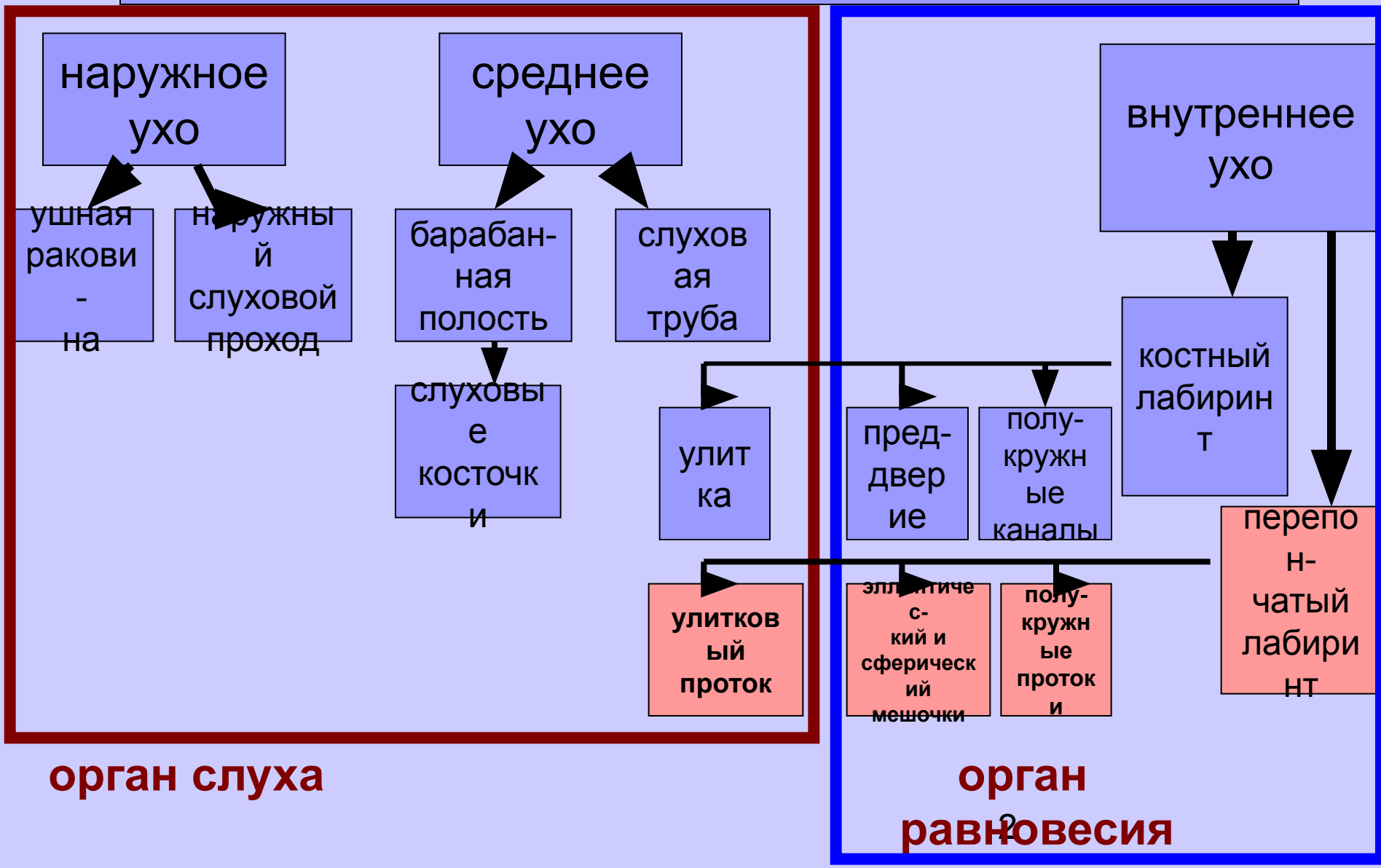

Орган слуха и равновесия располагается в пределах пирамиды височной кости.

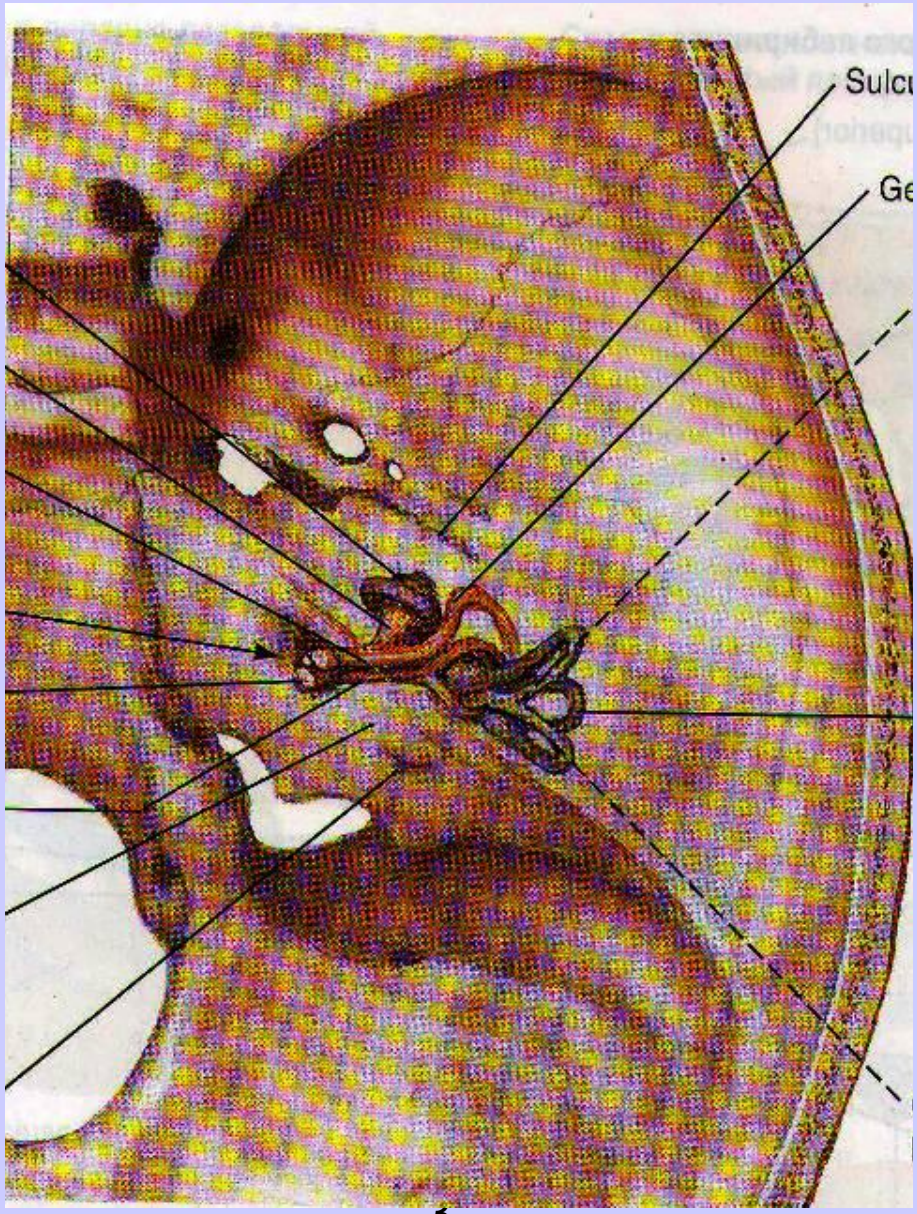

Наружное, среднее и внутреннее ухо.

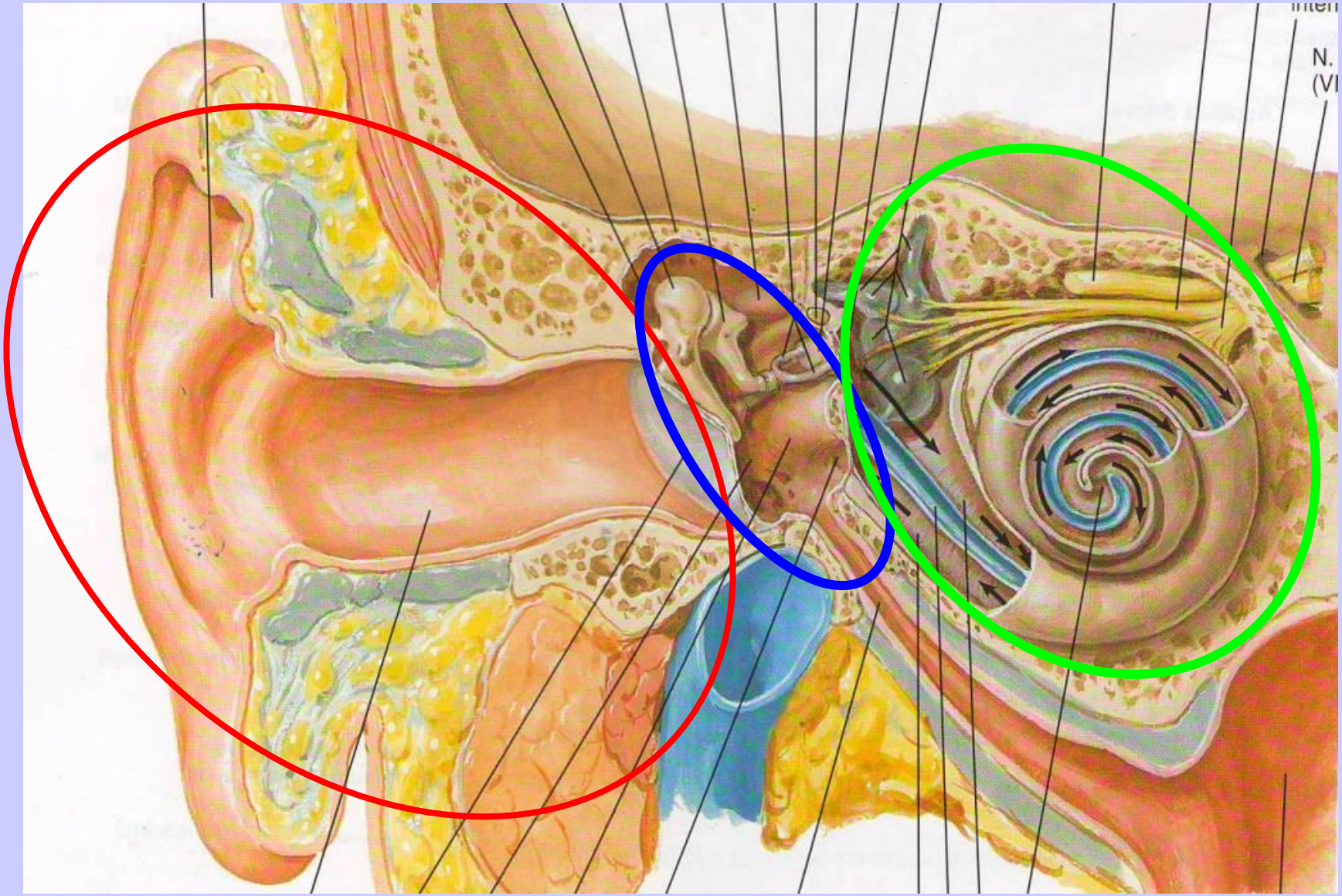

Наружное ухо состоит из

- ушной раковины ***(auricula)*** и
- наружного слухового прохода ***(meatus acusticus externus).***

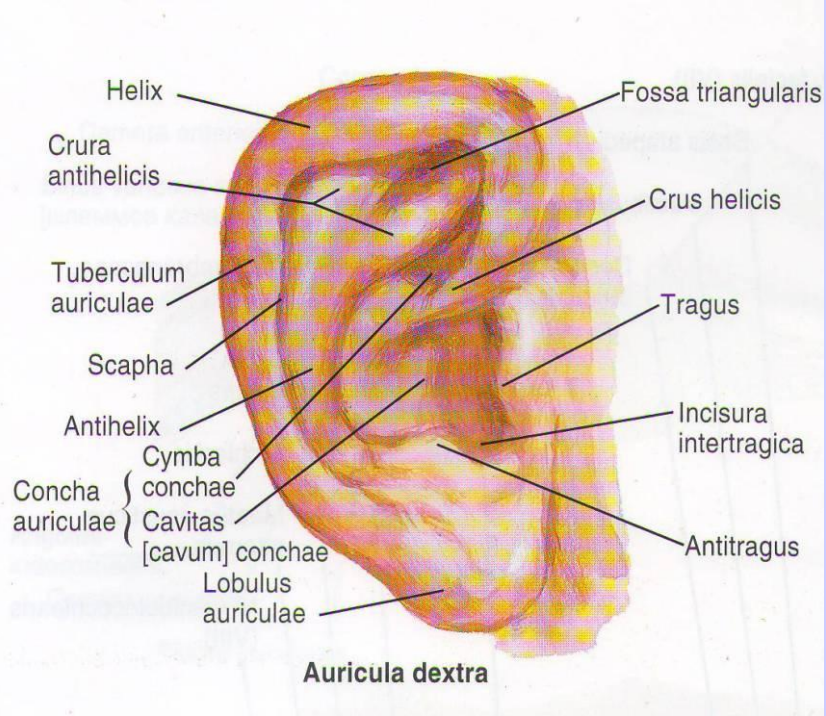

Ушная раковина собирает, концентрирует и усиливает звуковые колебания.

В её основе эластический хрящ, а в нижней части – долька (мочку) ушной раковины.

- завиток, ***helix,***
- дарвинов бугорок, ***tuberculum auriculae,***
- противозавиток, ***antihelix***,
- козелок, ***tragus*** ***(NB!)**
- противокозелок, ***antitragus,***
- полость раковины, ***cavitas conchae***

Наружный слуховой проход защищает барабанную перепонку, концентрирует и направляет звуковые колебания.

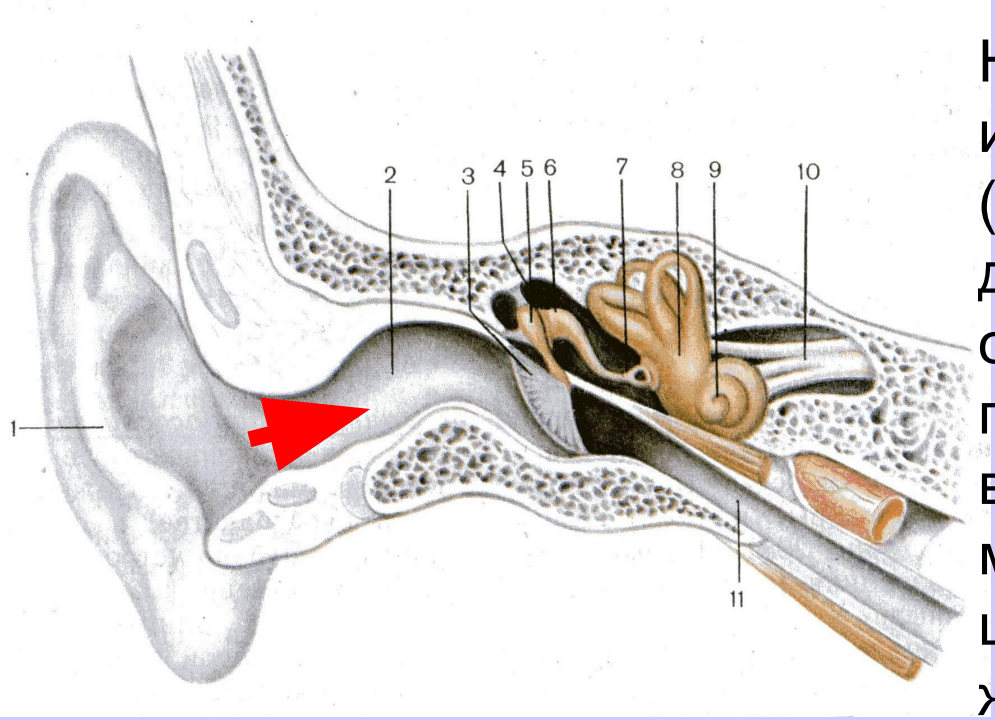

Наружный слуховой проход имеет два отдела хрящевой (1/3)***(NB!)** и костный (2/3 длины), L=35 мм, d=6-9 мм; S-образно изогнут***(NB!)** в горизонтальной плоскости, выстлан кожей, в которой много сальных и церуминозных (серных) желез, ***glandulae ceruminosae****(NB!)**.

В месте перехода хрящевой части в костную – самая узкая часть (6 мм) прохода

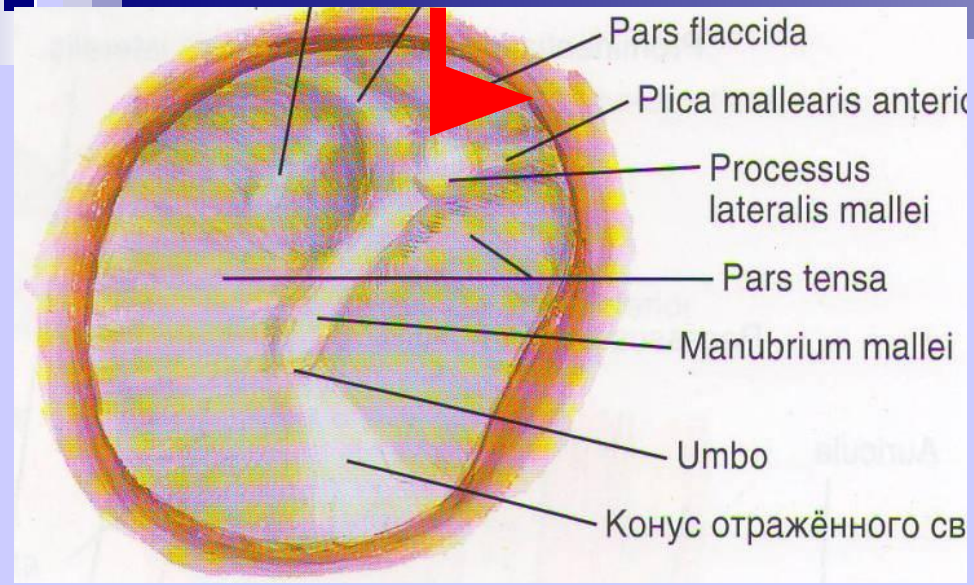

Барабанная перепонка, ***membrana tympani***, обеспечивает передачу звуковых колебаний на слуховые косточки.

Это тонкая полупрозрачная овальная пластинка, расположенная наклонно. Снаружи покрыта эпидермисом (***stratum cutaneum***), а со стороны барабанной полости — слизистой (***stratum mucosum***). Большая нижняя часть перепонки – натянутая часть, ***pars tensa***, а верхняя, (шириной 2 мм), получила название **ненатянутой части, *pars flaccida*.** В ненатянутой части фиброзного слоя нет (только кожный слой и слизистая)***(NB!)**

В центре перепонка имеет углубление — пупок, ***umbo membranae tympani.***

Среднее ухо включает

- барабанную полость,
- слуховую трубу.

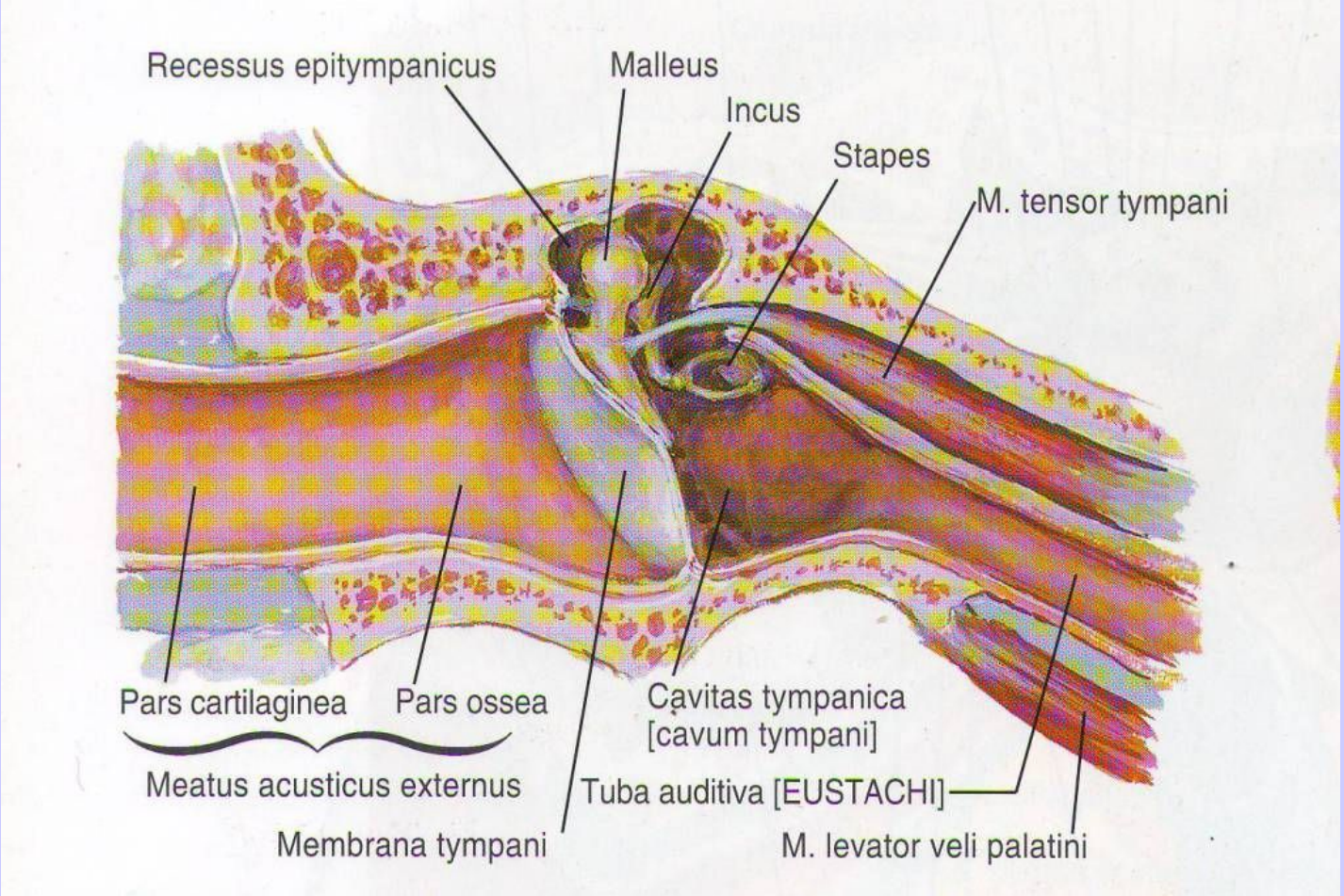

Барабанная полость расположена между наружным и внутренние ухом, имеет форму бубна, поставленного на ребро объемом

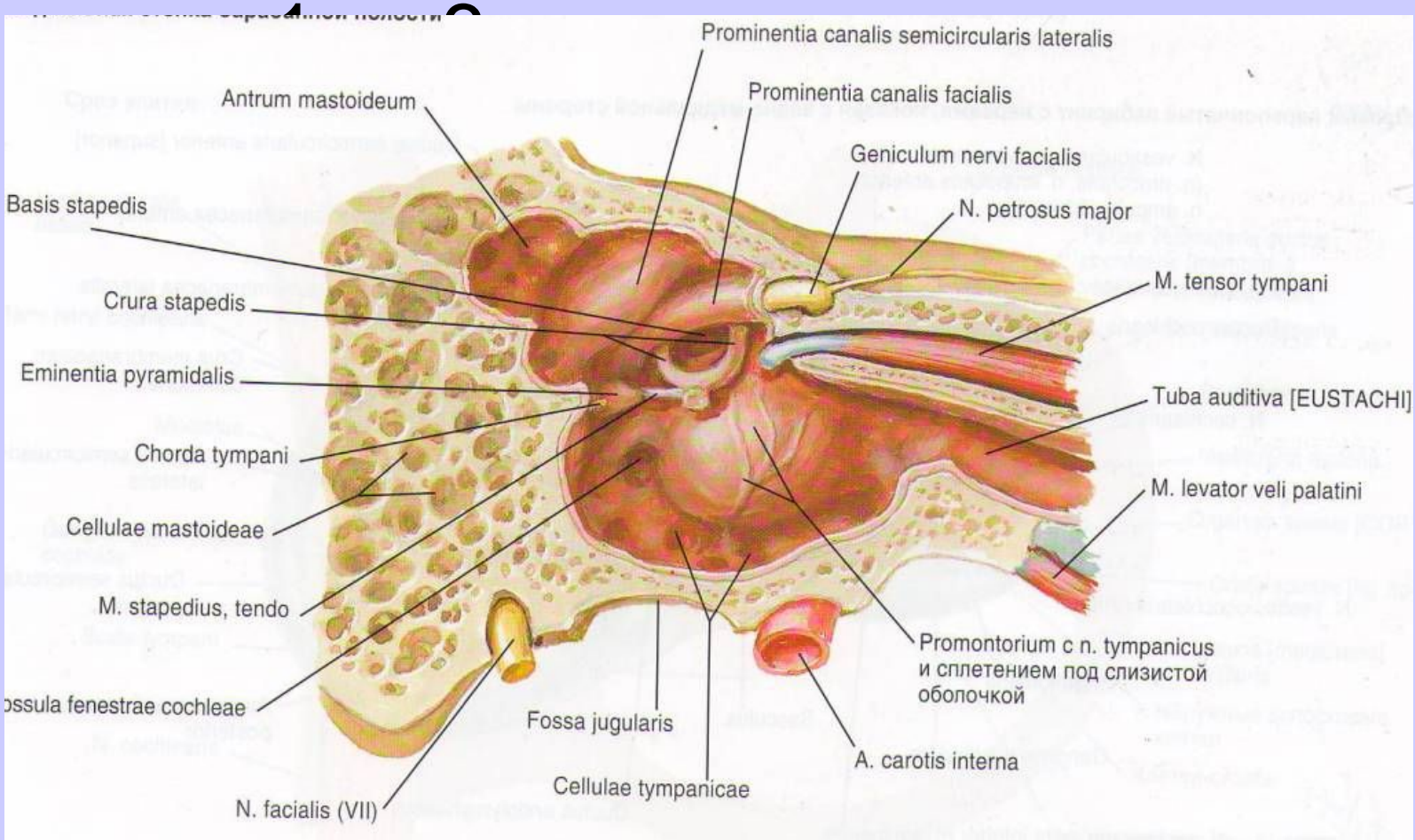

Барабанная полость, ***cavitas tympanica***, имеет 6 стенок:

- 1. Верхняя покрышечная стенка, ***paries tegmentalis, – tegmen tympani****(**NB!**).
- 2. Латеральная перепончатая стенка, ***paries membranaceus,*** образована барабанной перепонкой

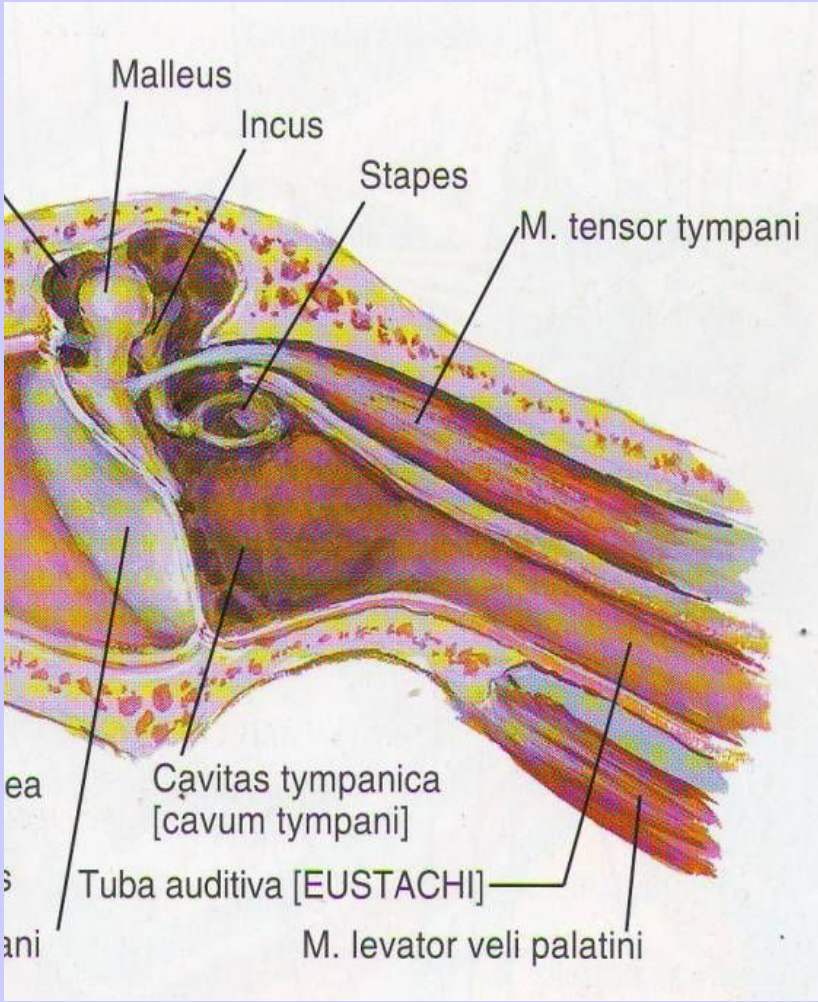

3. Медиальная лабиринтная стенка, ***paries labyrinthicus***, имеет овальное окно преддверия, ***fenestra vestibuli,*** закрытое основанием стремени. Рядом находится окно улитки, ***fenestra cochleae,*** закрытое вторичной барабанной перепонкой, ***membrana tympani secundaria.*** Эта мембрана отделяет барабанную полость от барабанной лестницы и гасит колебания эндолимфы

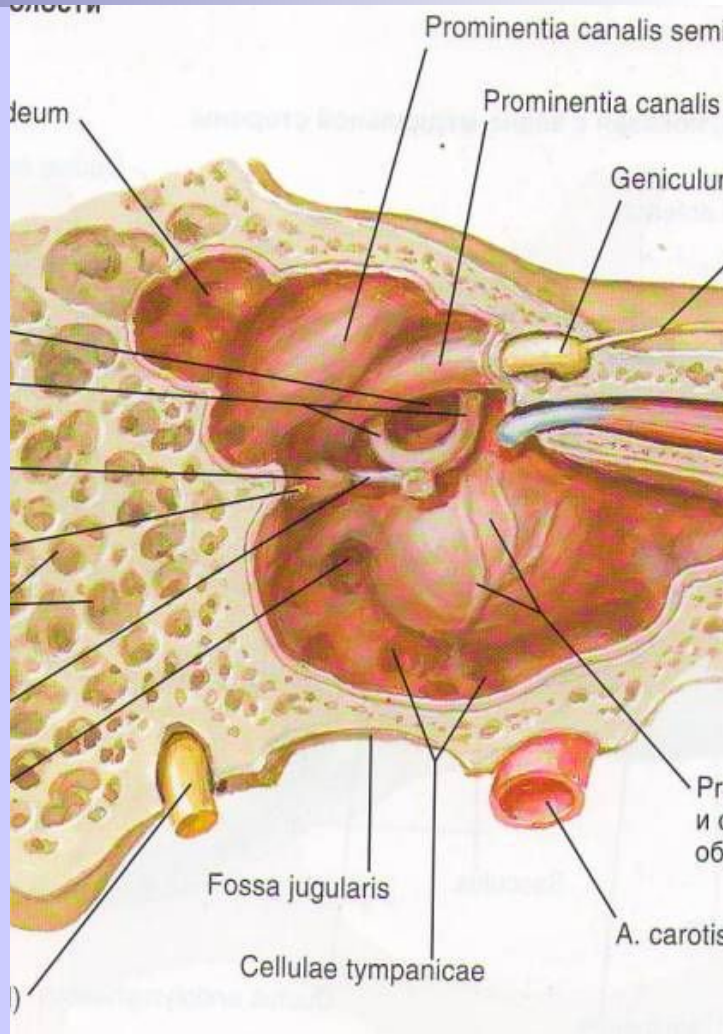

- 4. Задняя сосцевидная стенка, ***paries masiotoideus.*** В верхней её части барабанная полость продолжается в сосцевидную пещеру, ***antrum mastoideum****(NB!).
- 5. Передняя сонная стенка, ***paries caroticus,*** отделяет барабанную полость от сонного канала. В верхней части стенки находится отверстие слуховой трубы.
- 6. Нижняя яремная стенка, ***paries jugularis***

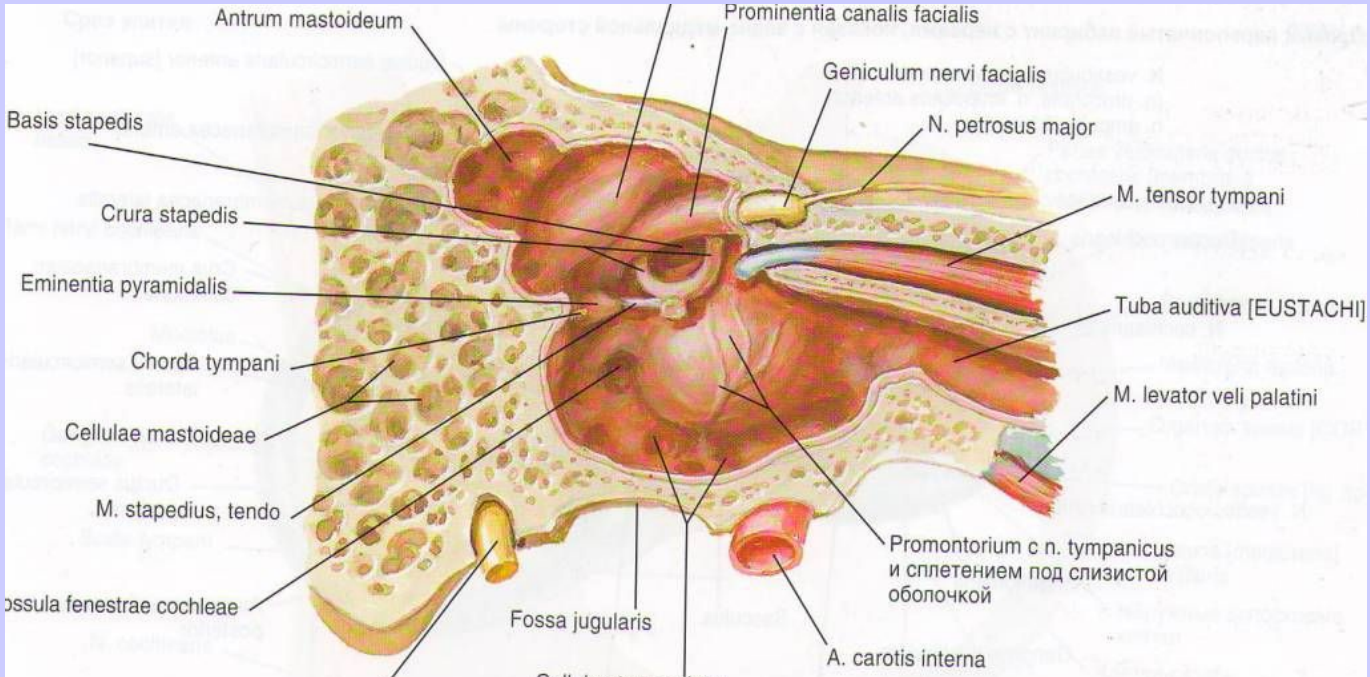

В полости располагаются три слуховые косточки: **молоточек, наковальня и стремечко.** Молоточек прикреплен к барабанной перепонке, а стремечко – к окну преддверия, действуя как поршень на жидкость (перилимфу), толкая её в ритме звуковых колебаний. Стременная мышца тянет косточки назад, а мышца, напрягающая барабанную перепонку – кпереди и внутрь.

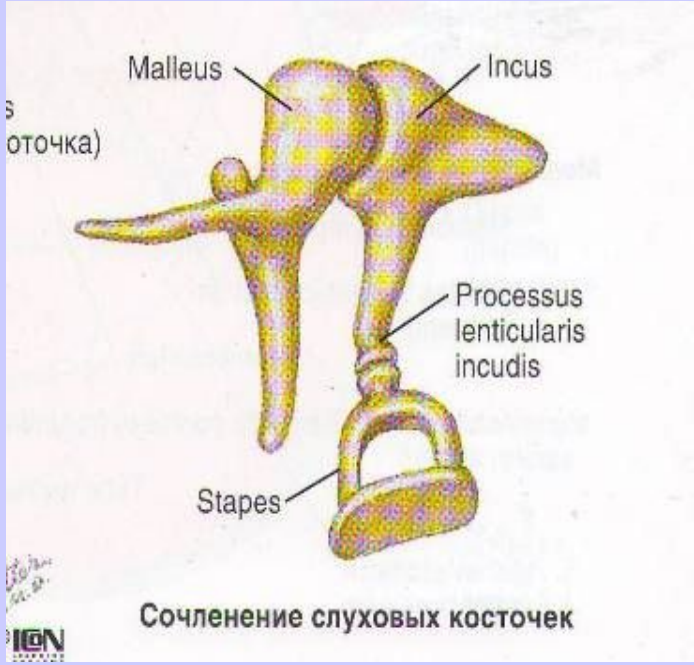

Сочленение слуховых косточек

Слуховая (Евстахиева) труба, ***tuba auditiva*** – регулирует давление внутри барабанной полости.

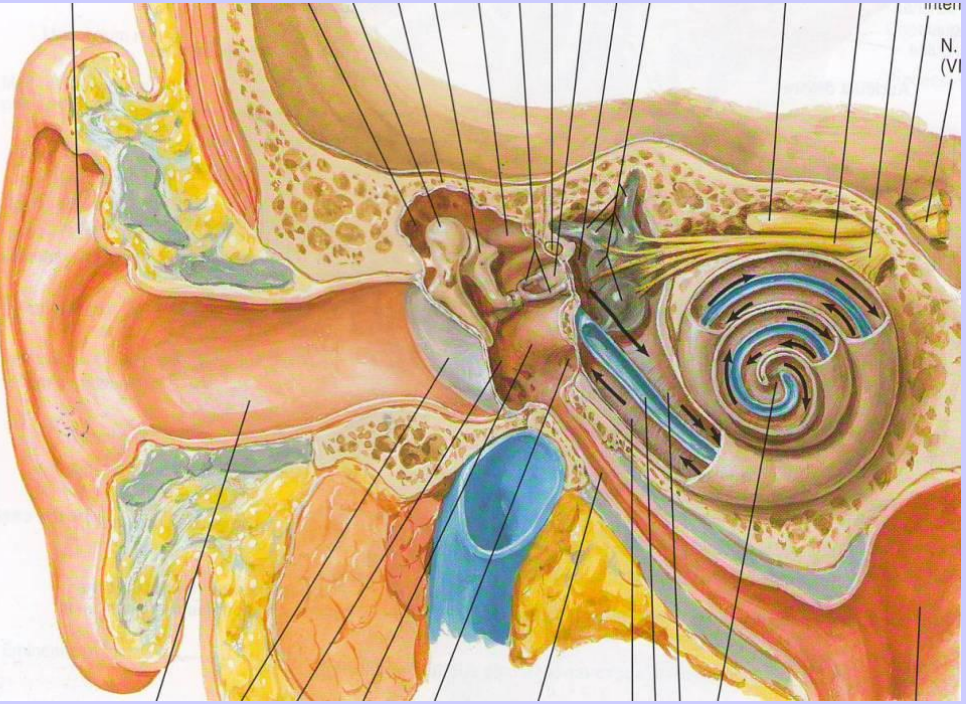

Состоит из костной (находится в одноименном полуканале мышечно-трубного канала височной кости) и хрящевой частей (2/3 длины трубы). Хрящевая часть на уровне ***ostium pharyngeum tubae auditivae*** образует ***torus tubarius***. От этой части начинаются мышцы: напрягающая и поднимающая небную завеску; при их сокращении канал трубы расширяется и воздух из глотки поступает в барабанную полость***(NB!)**.

Внутреннее ухо представлено костным и расположенным внутри него перепончатым лабиринтом. Они разделены щелевидным пространством, которое содержит жидкость – перилимфу. Перепончатый лабиринт заполнен эндолимфой.

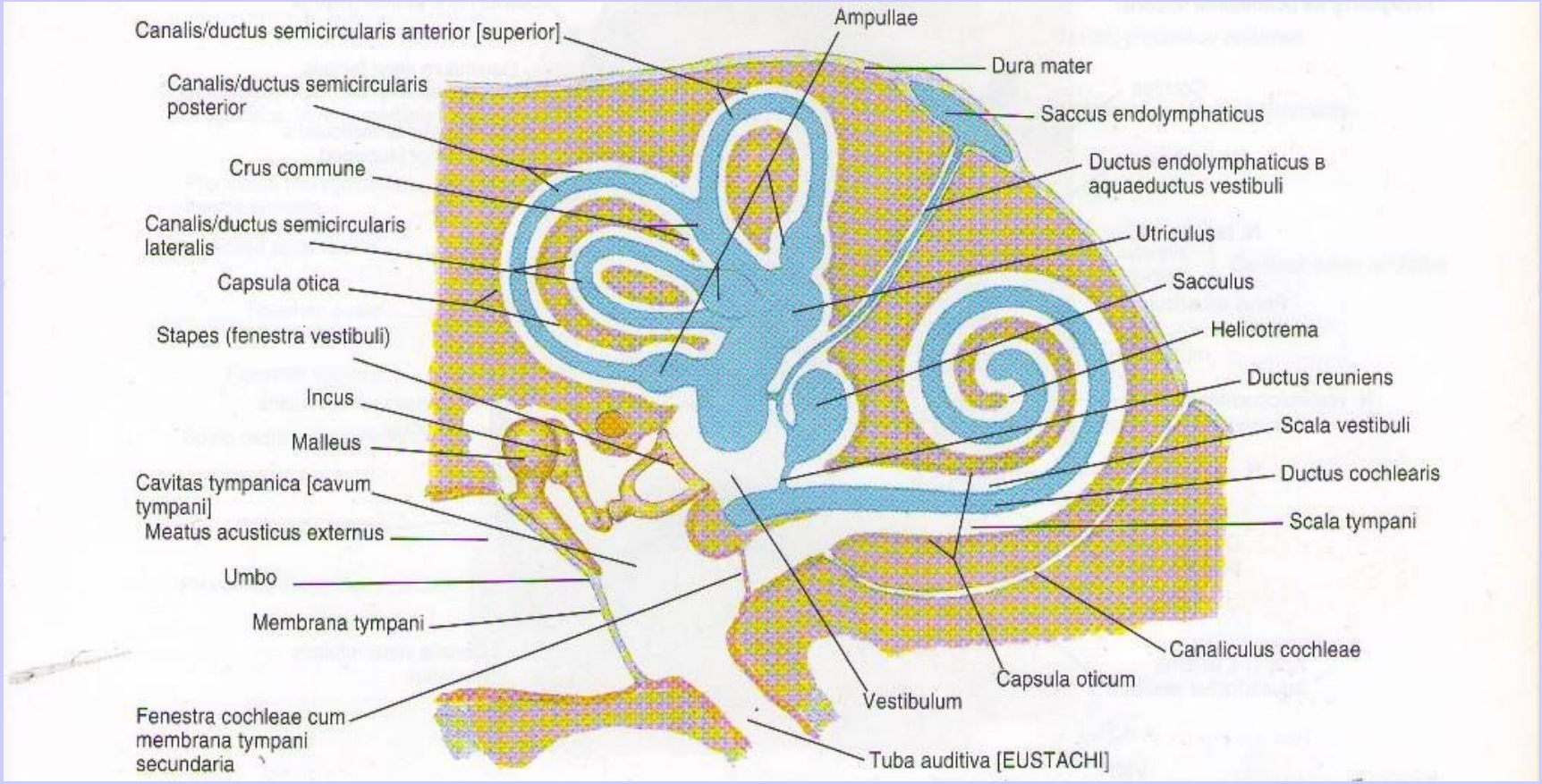

Жидкости внутреннего уха (перилимфа и эндолимфа):

1. выполняют трофические функции;
2. обеспечивают распространение колебаний, пришедших от барабанной перепонки через слуховые косточки.

КОСТНЫЙ ЛАБИРИНТ включает преддверие, полукружные каналы и улитку.

Преддверие, ***vestibulum***, - на латеральной стенке имеет два окна.

1. Овальное – его закрывает основание стремени.
2. Круглое – окно улитки, оно открывается в начало спирального канала улитки и закрыто вторичной барабанной перепонкой.

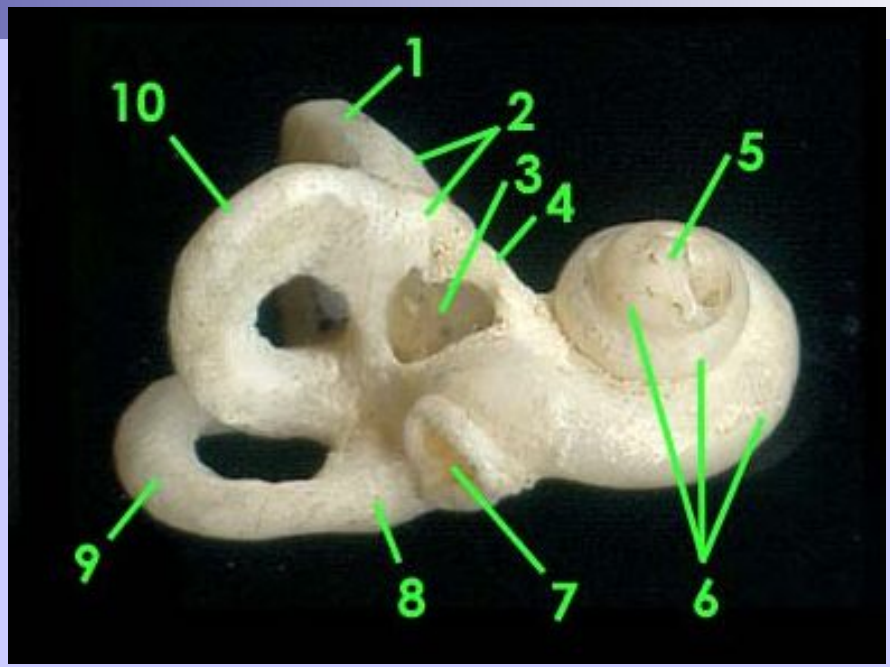

Костные полукружные каналы (передний, задний и латеральный), ***canales semicirculares ossei,*** три дугообразно изогнутые тонкие трубки, лежащие в трех взаимно перпендикулярных плоскостях. Одна из ножек каждого канала расширена в виде костной ампулы, ampulla ossea.

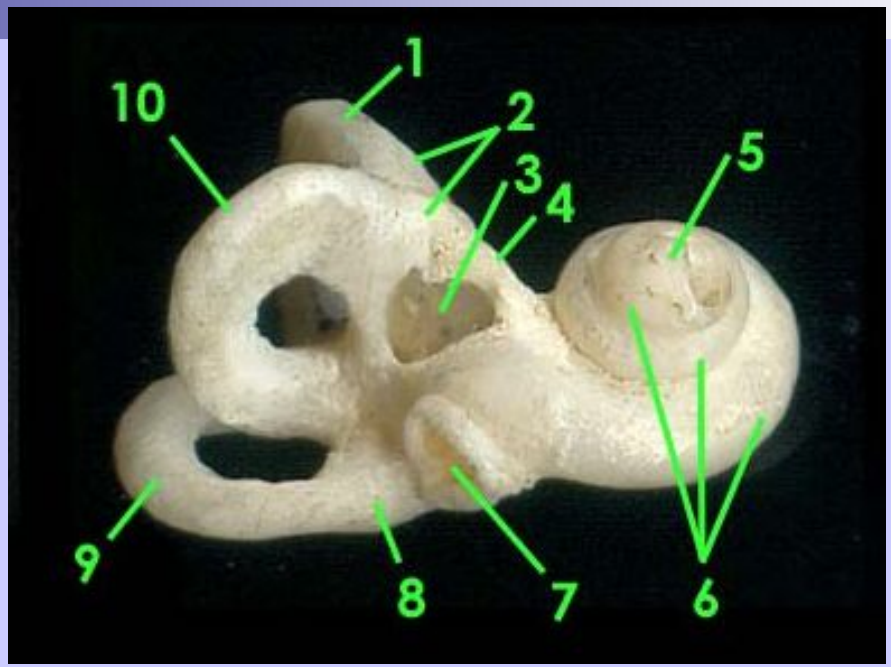

Костная улитка имеет стержень, купол улитки и спиральную пластинку, которая располагается вокруг стержня, делая 2,5 оборота. Она участвует в делении полости улитки на две лестницы:

1) **лестницу преддверия,**
2) **барабанную лестницу.**

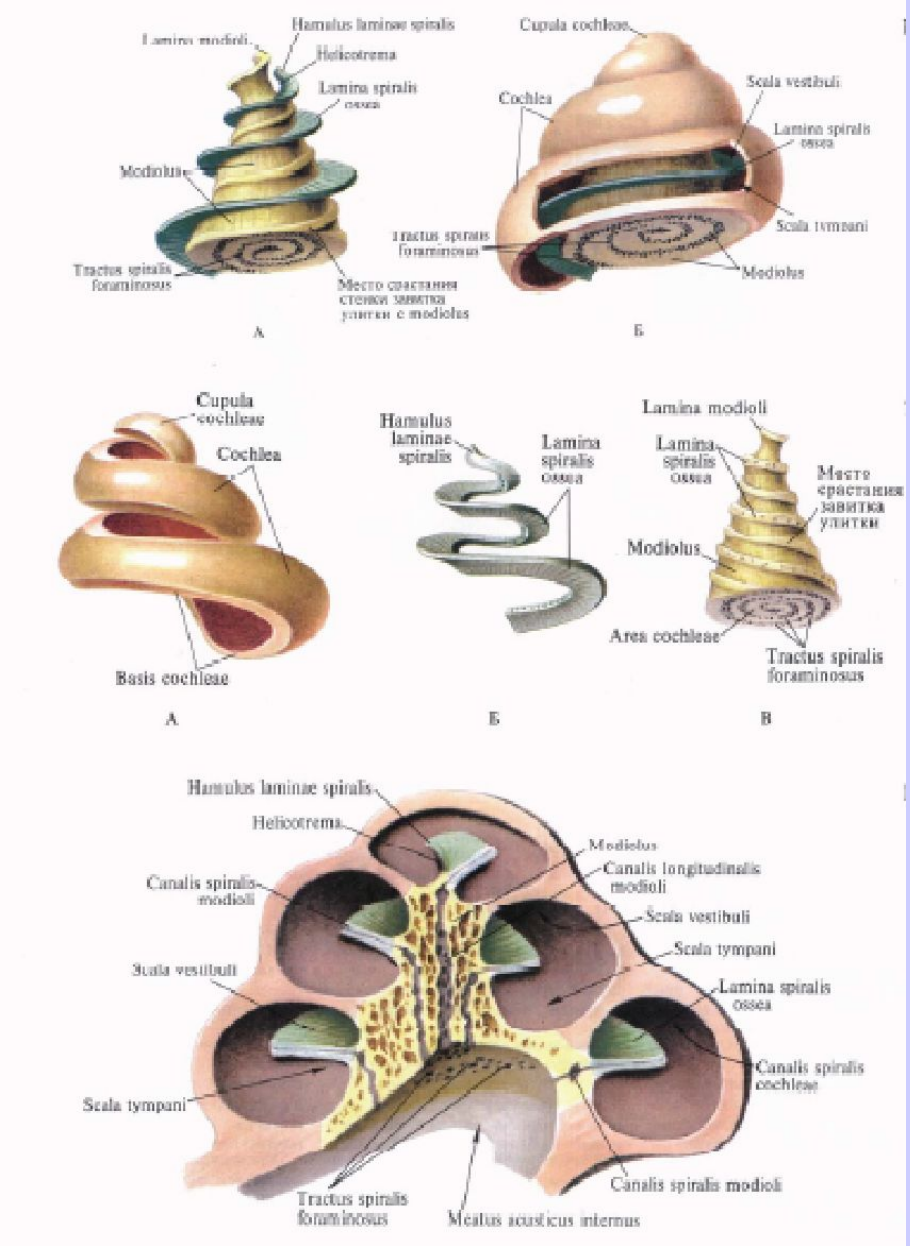

Перепончатый лабиринт образует в преддверии эллиптический (*utriculus*) и сферический (*sacculus*) мешочки. В стенках этих мешочков находятся **пятна** (*macula utriculi и macula sacculi*), в которых заложены рецепторы статического чувства. От обоих мешочков берет начало эндолимфатический проток, который выходит на заднюю поверхность пирамиды височной кости.

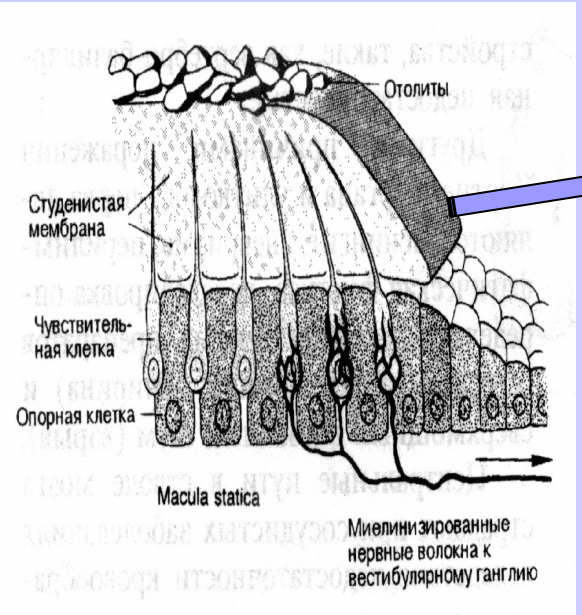

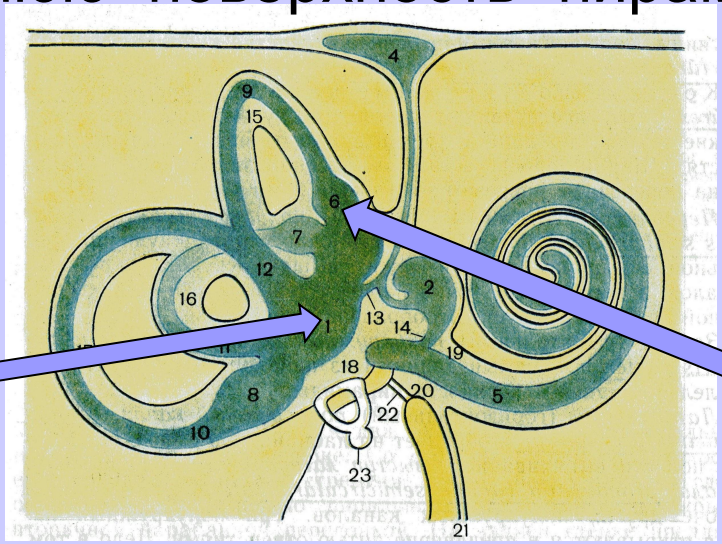

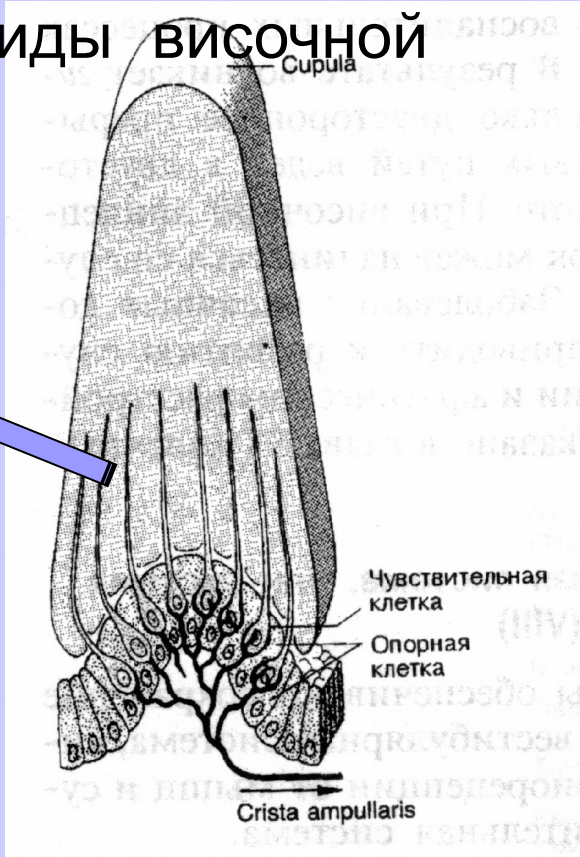

В полукружных каналах располагаются **полукружные протоки** перепончатого лабиринта. В их расширенных концах (ампулах) располагаются **ампулярные гребешки,** ***cristae ampullares,*** где локализуются рецепторы, воспринимающие движения головы в трехмерном пространстве.

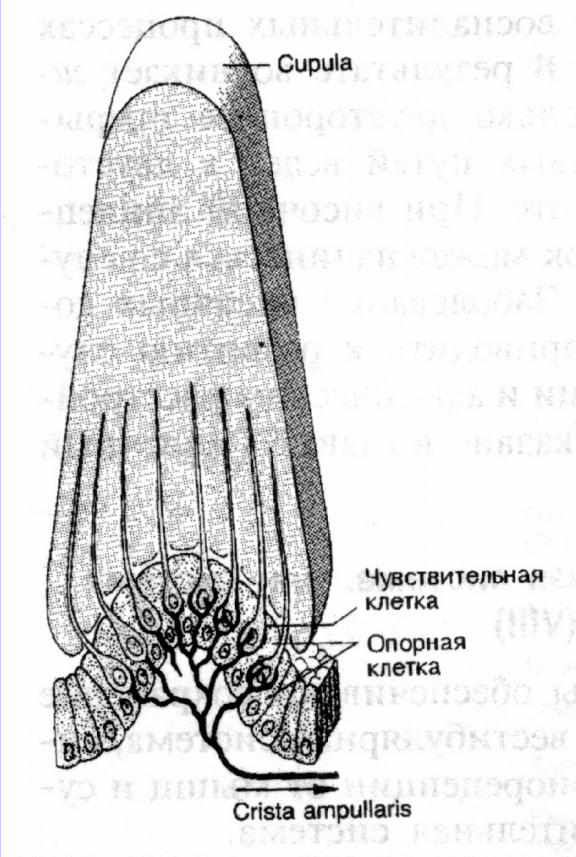



Вблизи сферического мешочка начитается **улитковый проток**, который проходит на всем протяжении костной улитки. Этот проток отделяется посредством преддверной и спиральной мембран, от барабанной лестницы, ***scala tympani,*** и лестницы преддверия, ***scala vestibuli.***

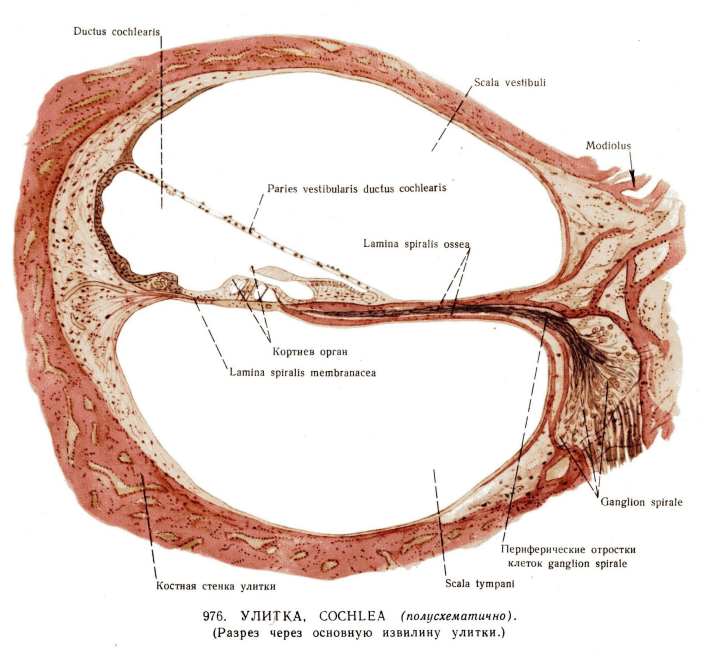

976. УЛИТКА, COCHLEA *(полусхематично)*.
(Разрез через основную извилину улитки.)

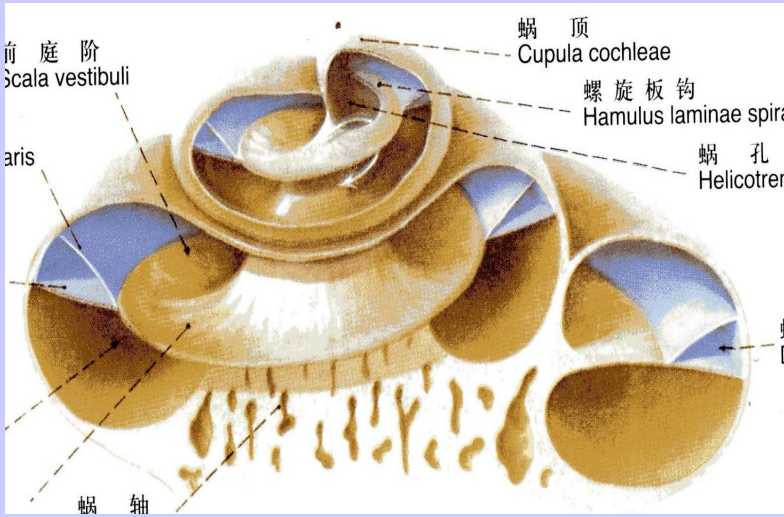

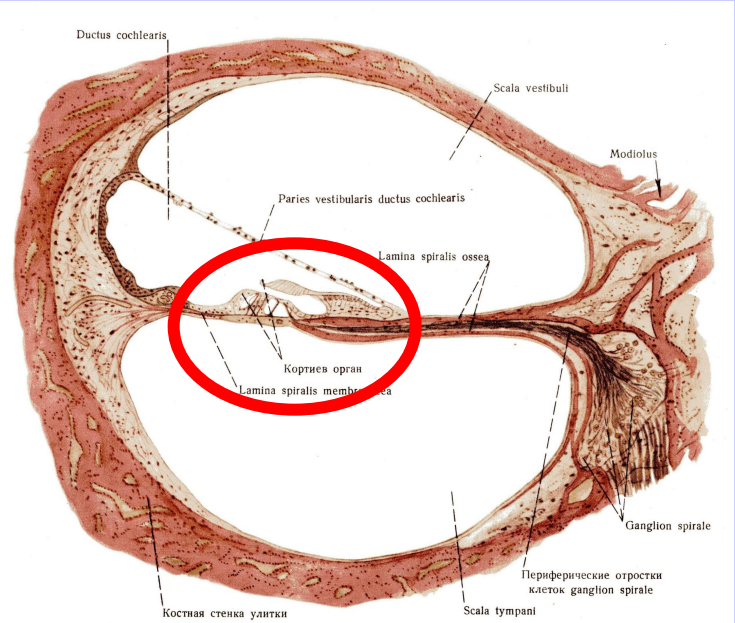

976. УЛИТКА, COCHLEA *(полусхематично)*.
(Разрез через основную извилину улитки.)

На спиральной мембране располагается **кортиев орган (*organum spirale*),** в котором находятся слуховые воспринимающие клетки (волосковые сенсорные эпителиоциты), воспринимающие энергию механических колебаний и преобразующие их в нервный импульс (возбуждение).

В основе ***organum spirale*** лежит базилярная пластинка, ***lamina basilaris***, которая содержит до 23 000 тонких коллагеновых струн, натянутых от края костной спиральной пластинки до противоположной стенки и выполняющих роль струн-резонаторов.

Передача звуковых колебаний

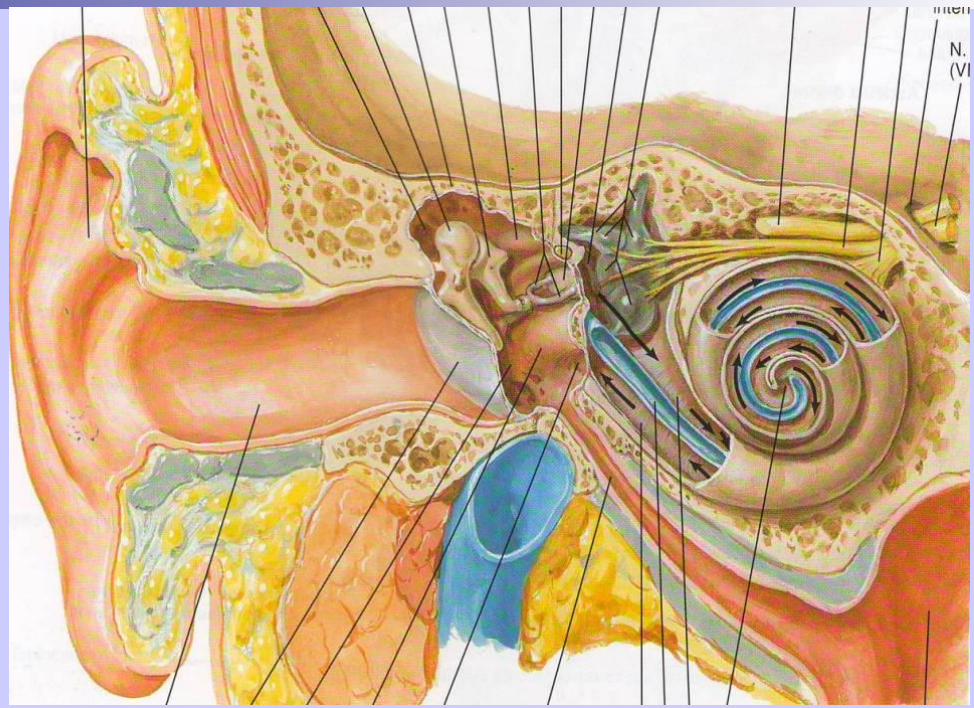

Наружное ухо улавливает и проводит звуковые колебания к барабанной перепонке. Она в свою очередь предает механические колебания молоточку, связанному с ней в области пупка. Далее колебания передаются по наковальне и основанию стремени, вставленному в окно преддверия, на перилимфу препончатого лабиринта.

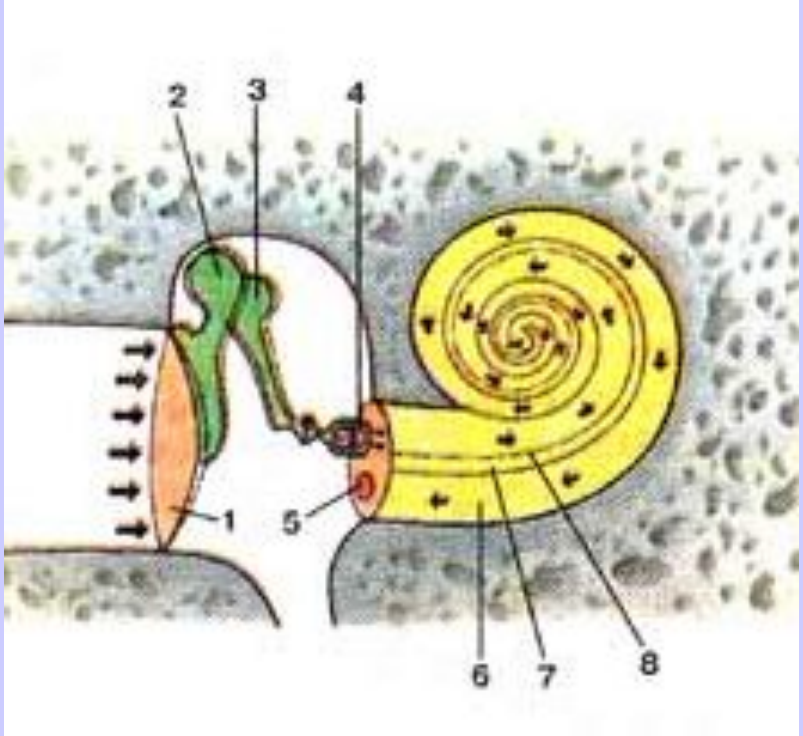

В лестнице преддверия эти колебания распространяются в сторону купола улитки, а затем через отверстие улитки (***helicotrema***) — на перилимфу в барабанной лестнице, закрытой вторичной барабанной перепонкой. Благодаря эластичности этой перепонки практически несжимаемая жидкость — перилимфа — приходит в движение.

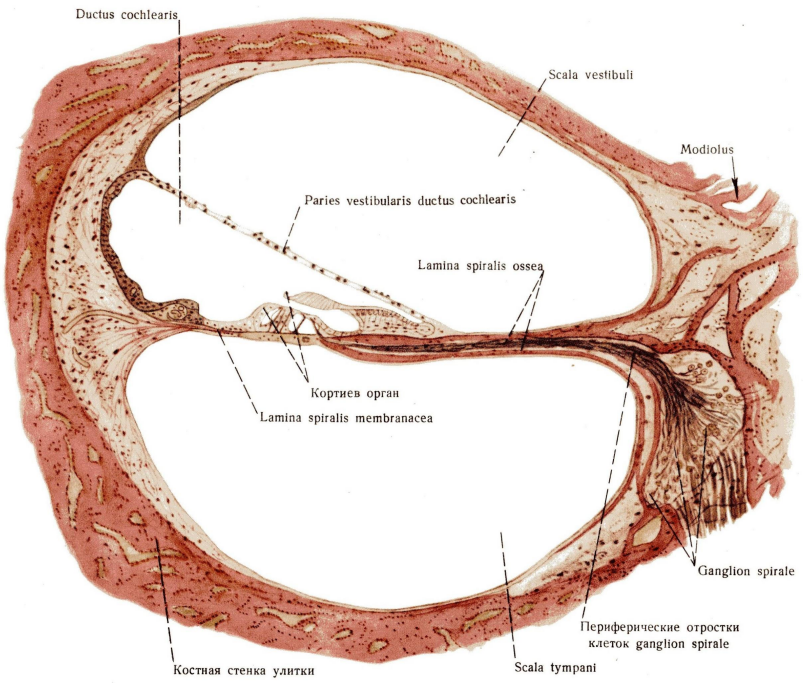

976. УЛИТКА, COCHLEA *(полусхематично)*.
(Разрез через основную извилину улитки.)

Звуковые колебания перилимфы в барабанной лестнице передаются базилярной пластинке, на которой расположен кортиев орган, и эндолимфе в улитковом протоке, их колебания приводят в действие рецепторные клетки кортиева органа.

Таким образом, с функциональной точки зрения орган слуха (периферическая часть слухового анализатора) делится на две части:

- Звукопроводящие структуры (наружное и среднее ухо, а также некоторые элементы внутреннего уха – перилимфа и эндолимфа)
- Звуковоспринимающие структуры (слуховые рецепторы).

Преддверный орган представляет собой единую структуру в пределах внутреннего уха в виде статорецепторов маточки, мешочка и ампул полукружных каналов.