ГОУ ВПО УГМА
Кафедра патологической анатомии

Общая патология инфекционных заболеваний. Острые респираторные вирусные инфекции.

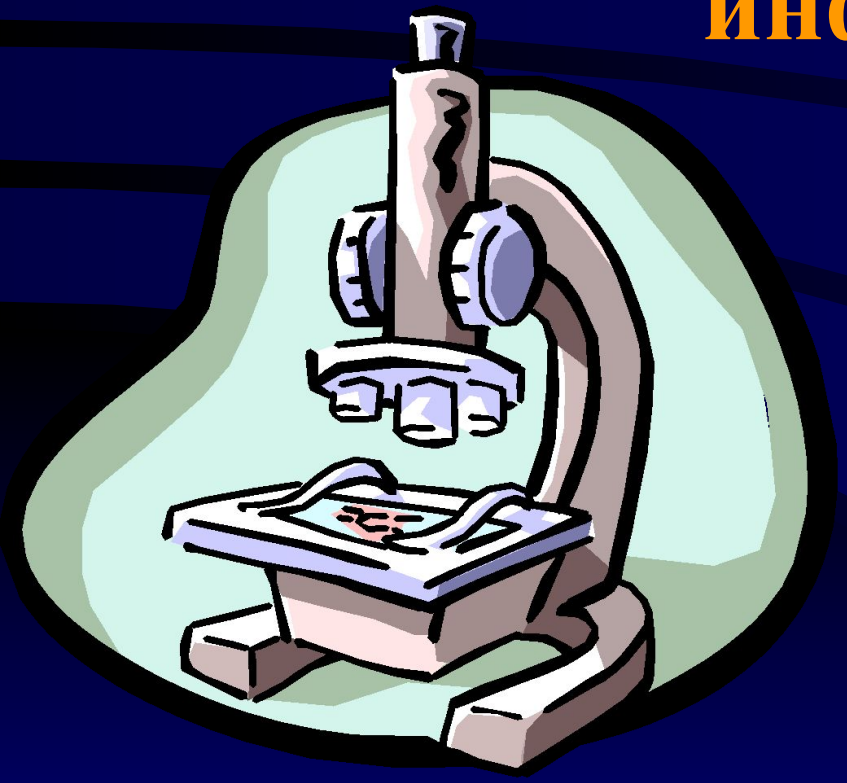

Л.М. Гринберг
д.м.н., проф.

Часть иллюстраций из атласа А. Коэн и соавт., из архива проф. Г.Г. Фрейнд и приложения к Robbins Pathology



Роберт Кох (1843 – 1910)

Основные вопросы

- Теория патоморфоза инфекционных заболеваний.
- Классификация инфекционных агентов.
- «Новые» инфекции.
- Классификация инфекционных заболеваний.
- Вирусные инфекции.
- ОРВИ.

Инфекционные феномены последних лет

-ВИЧ-СПИД - 1980

-Атипичная пневмония – тяжелый острый респираторный синдром - 2003

-Коровье бешенство - прионы

-СЯ в конверте - 2001

-Легионеллез в Верхней Пышме – 2007

-Проблема натуральной оспы

Патоморфоз – стойкое изменение эпидемиологии, клиники, патологической анатомии заболеваний, наблюдающееся в достаточно большой группе населения.

- Естественный и искусственный патоморфоз.
- Патоморфоз инфекций и опухолей.
- Появление «новых» заболеваний и исчезновение заболеваний (натуральная оспа) – крайние примеры патоморфоза инфекционных заболеваний.
- Изменения в таксономической классификации инфекционных агентов.
- Периоды патоморфоза инфекций:

-Доантибактериальный период (до 40 годов XX)

-Период положительного патоморфоза (до 80 годов)

-Ренессанс инфекций (по настоящее время)

Взаимодействие макроорганизма и микроорганизмов

- Симбиоз (кишечная палочка) - польза.
- Комменсализм (сотрапезники – фр.) – не оказывает влияния.
- Паразитизм – жизнь МО за счет ор-ма хозяина.

Постулаты Коха

- Возбудитель выявляется во всех случаях, но не выявляется при других заболеваниях.
- Возбудитель может быть выделен и изолирован в виде чистой культуры.
- Введение культуры в организм экспериментального животного (чувствительного) вызывает аналогичное заболевание.

Инфекционный процесс – биологическое явление, сущностью которого являются внедрение и размножение вредоносных прокариотических и эукариотических (простейшие и гельминты) организмов в организме человека с последующим развитием различных форм взаимодействия – от бессимптомного носительства до выраженной болезни.

Инфекционное заболевание – комплекс патологических изменений и реакций на внедрение и размножение вирусов, бактерий, грибов.

Истинная нозологическая форма – этиология, патогенез, клиника и морфология.

Инвазионное заболевание – простейшие, гельминты.

Инфекционные агенты – возбудители инфекционных заболеваний

Таксономический класс	Размер возбудителя	Название возбудителя	Заболевания
Прионы	?	PRP	Куру и пр.
Вирусы	20-30 нм	ВИЧ	СПИД
Хламидии	0,2 – 1 мкм	Chlamydia trachomatis	Трахома и урогенитальный хламидиоз
Риккетсии	0,3 – 1,2 мкм	Rickettsia prowazekii	Сыпной тиф
Микоплазма	0,1 – 0,4 мкм	Mycoplasma pneumonia	Атипичная пневмония
Бактерии	0,8 – 15 мкм	Str. Pneumonia	Пневмония
		Myc. tuberculosis	Туберкулез

Инфекционные агенты

Таксономический класс	Размер возбудителя	Название возбудителя	Заболевания
Грибы несовершенные	2-200 мкм	Candida	Кандидоз Проблема актиномикоза
Пневмоцисты	1-10 мкм	Pneumocystis carinii	Пневмония
Простейшие	1-50 мм	Plazmodium malarie	Малярия
Гельминты	3 мм – 10 м	Нематоды и пр.	Трихинеллез

Патогенные грибы

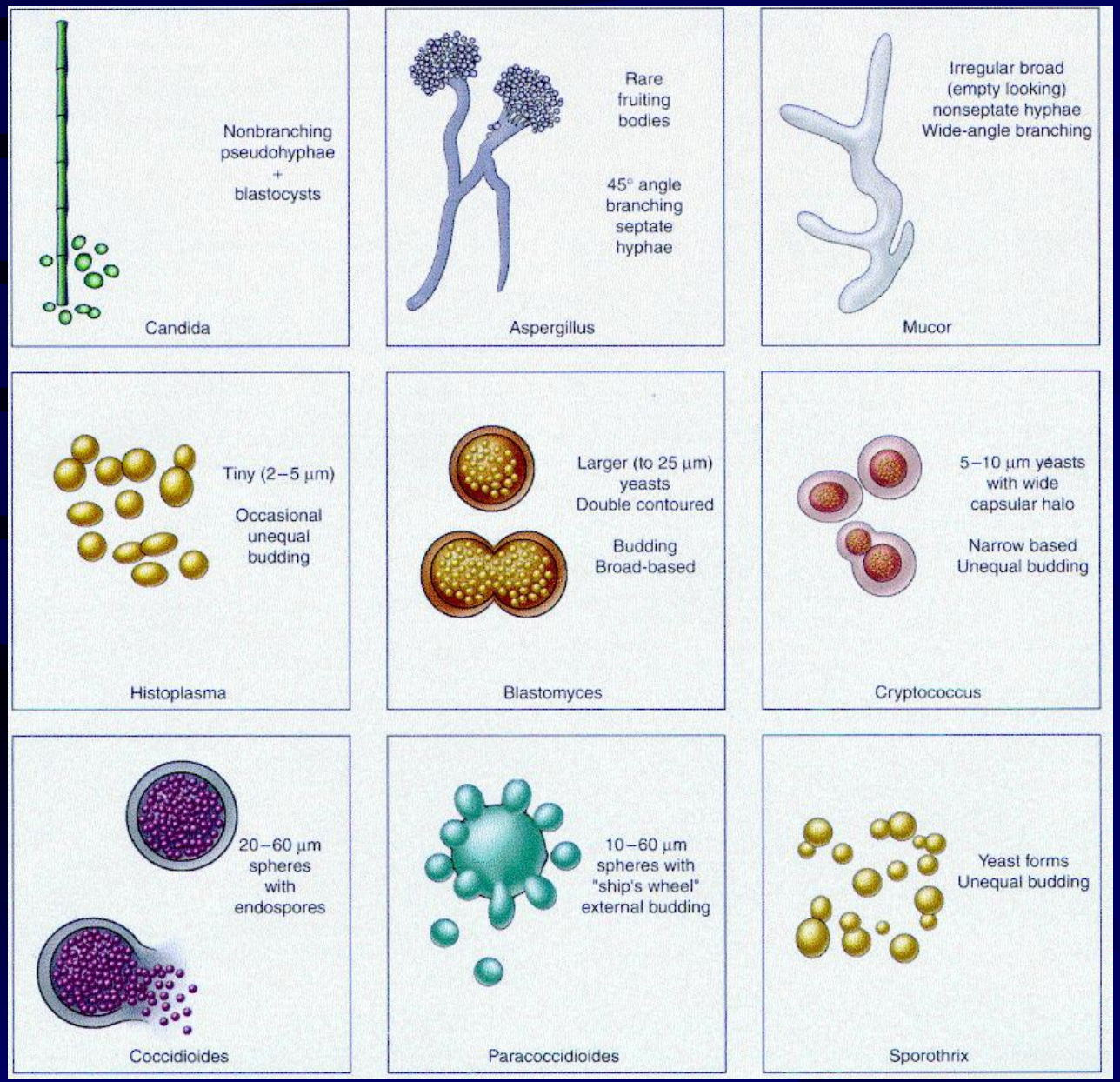

Прионы – новый биологический тип инфекции

- **Нобелевские премии**
  - **– 1976 Гайдушек – медленные инфекции**
  - **- 1997 Прусинер – прионы**

- **Прионные болезни**
  - **- Крейцфельдта-Якоба**
  - **- Куру (ритуальный каннибализм – Новая Гвинея)**
  - **- «Скрепи» овец**
  - **- Коровье бешенство**

Новые инфекции – ВИЧ/СПИД

Once infected by HIV, a white blood cell becomes a virus factory. This magnified image shows new HIV particles (tiny blue spheres) budding from the cell's outer membrane.

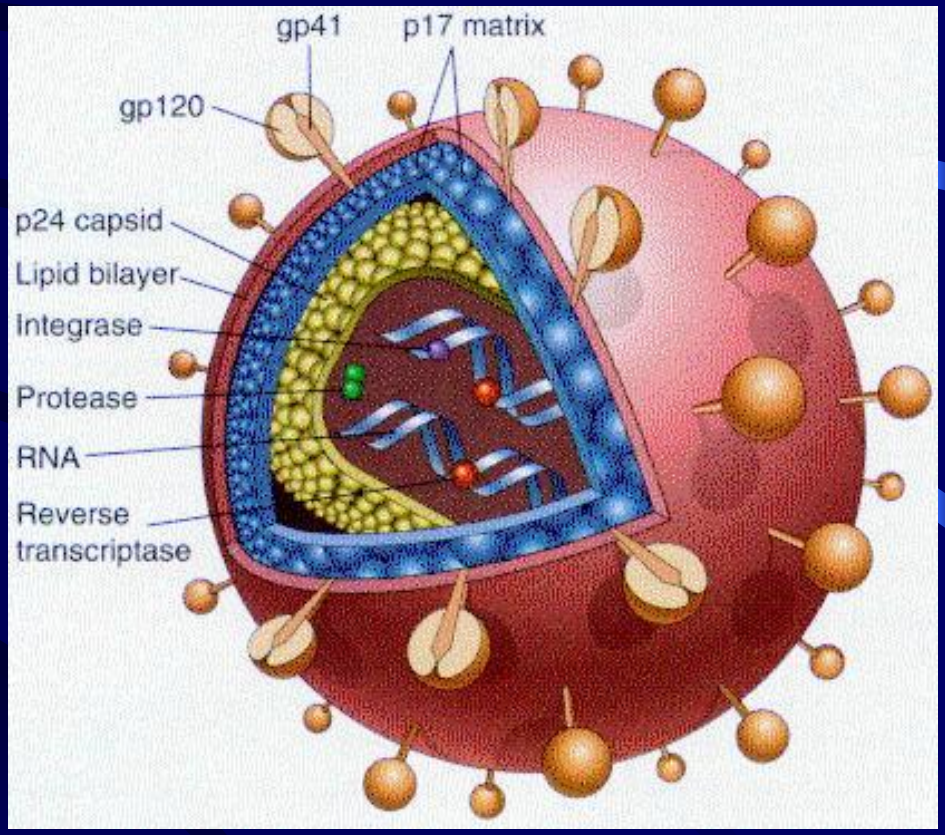

«Новые» инфекции

Тяжелый острый респираторный синдром - 2003 год (SARS, ТОРС)

Сибирская язва и биотерроризм

Язва в конверте

Верхняя Пышма – июль-август 2007

- Первая в России доказанная эпидемия легионеллеза.
- 5 умерших – прозектор А.Г. Трифонова.
- Диагноз поставлен патологами и клиницистами за сутки до бактериологического подтверждения.
- Морфология близка к долевой пневмонии.

Болезнь легионеров – пневмония.

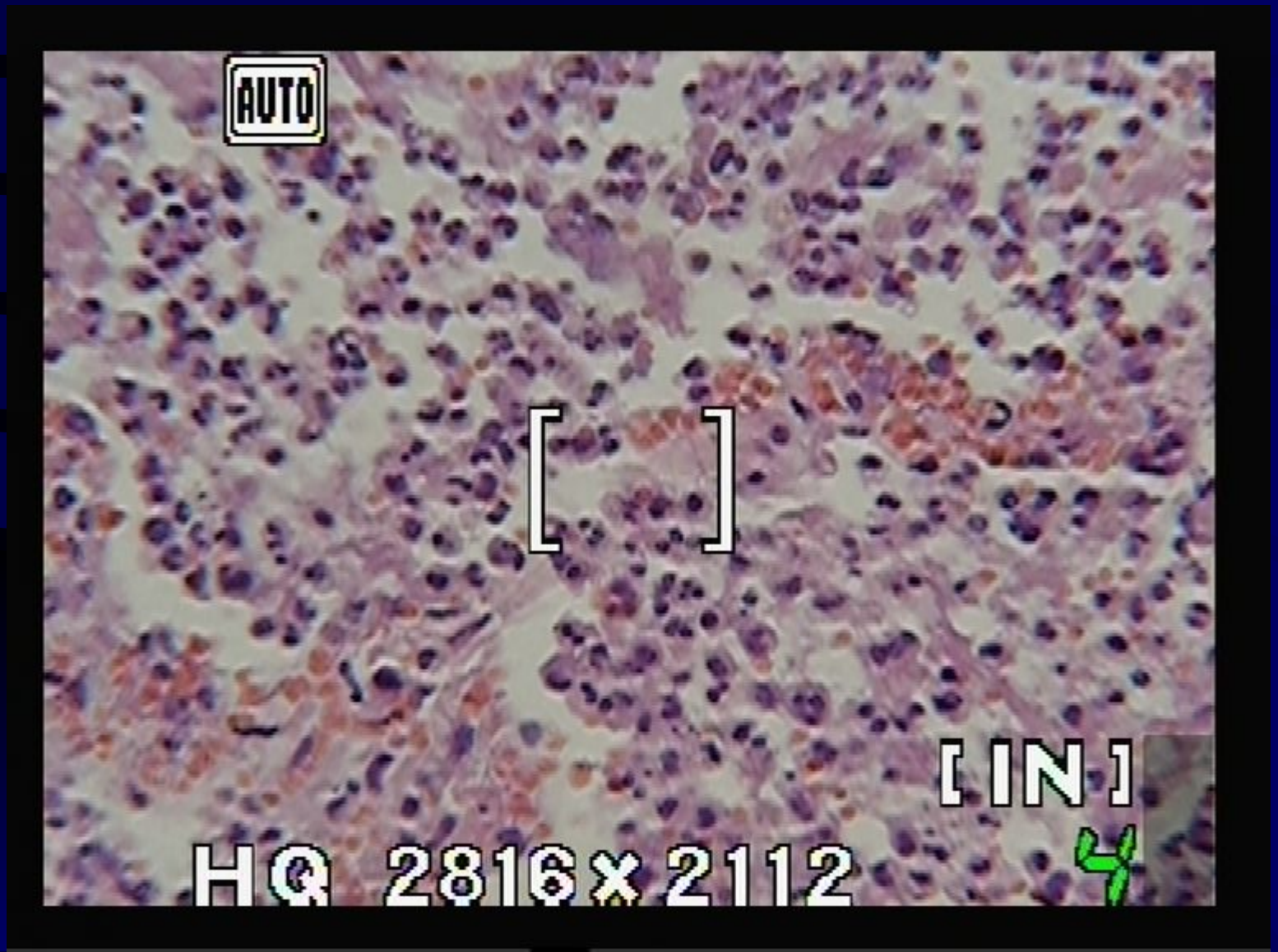

Недавно выявленные инфекционные агенты

- Вирусы гепатита – С, Д…
- ЗППП – более 20
- Helicobacter pylori – 1983, Marshall and Warren, Нобелевская премия за 2006 год

Патогенетическая роль инфекций

- HP – инфекция (гастрит, язва)
- ß-гемолитический стрептококк (ревматизм, гломерулонефрит)
- Респираторные вирусы – системные заболевания (СКВ, синдром Гудпасчера и др.)
- Хламидии (синдром Рейтера, атеросклероз)

Вирусно-генетическая теория онкогенеза академика Зильбера

ВИЧ-СПИД
ТУБЕРКУЛЕЗ
НАРКОМАНИЯ
АЛКОГОЛИЗМ
УГРОЗА БЕЗОПАСНОСТИ СТРАНЫ

Социально-значимые инфекции

Течение инфекционных заболеваний

- Классическое (острое, циклическое):

1. Инкубационный период.
2. Продромальный период.
3. Период разгара болезни.
4. Реконвалесценция.
5. Период реабилитации.

- Ациклическое течение:

-сепсис;

-первично-хроническое течение;

-латентные, медленные инфекции.

- Особые виды инфекционных процессов:

-оппортунистические инфекции;

-смешанные инфекции (вирусно-бактериальные и пр.);

-токсикоинфекции (ботулизм).

Методы выявления инфекционных агентов в патологическом материале

- Мазки отпечатки – окраска по Грам-Вейгерту и пр.
- Гистобактериоскопия:

-Г+Э, по Граму (Броун-Хоппс метод), Циль-Нельсон (КУМ), серебрение и пр.

- ЭМ-исследование.
- Культуральное (микробиологическое и вирусологическое) исследование.
- ИГХ.
- Молекулярно-генетические методы - ПЦР и пр.
- Заражение экспериментальных животных.

Пневмония при аскаридозе

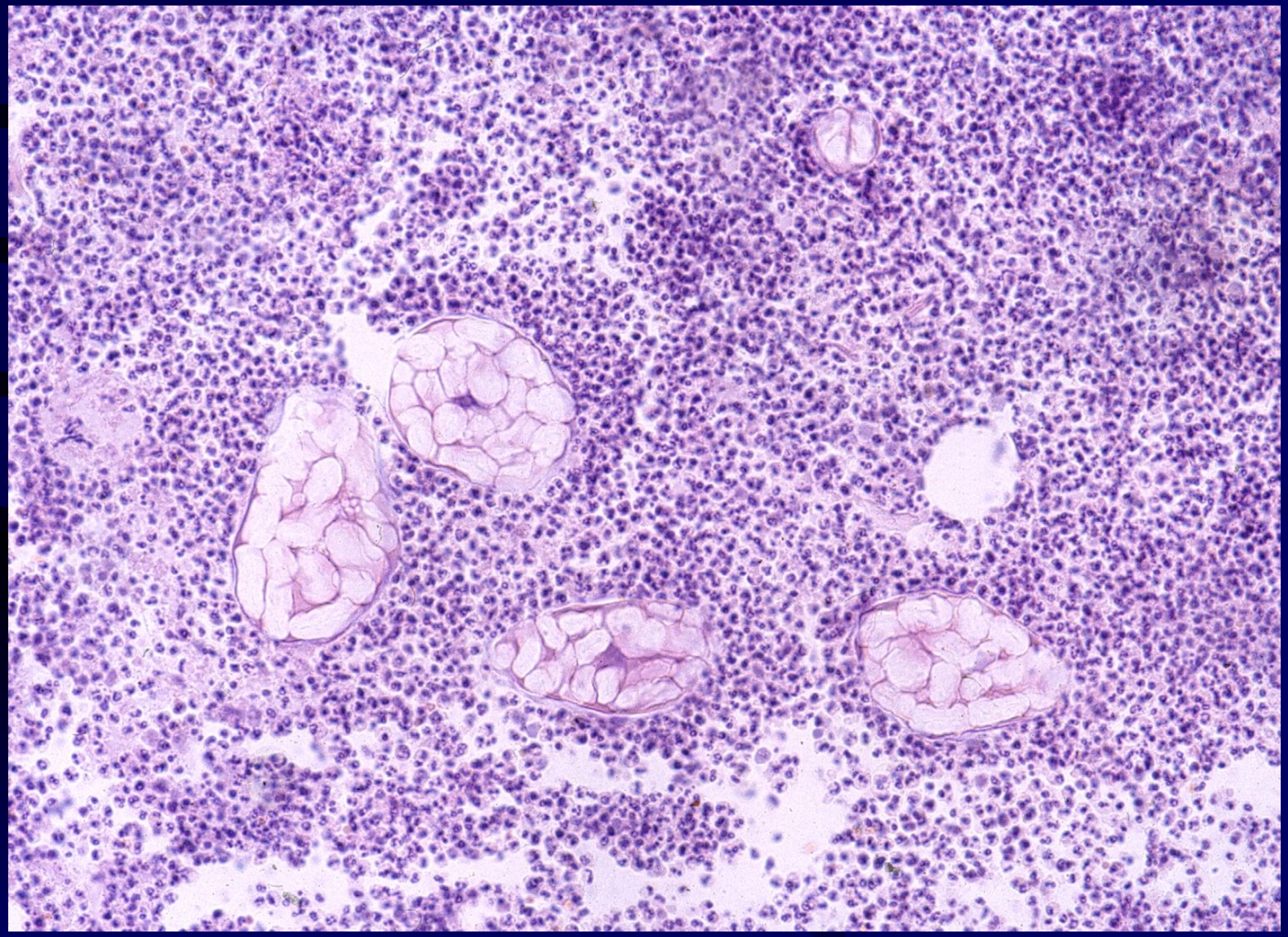

Хитиновые оболочки эхинококка и гранулема

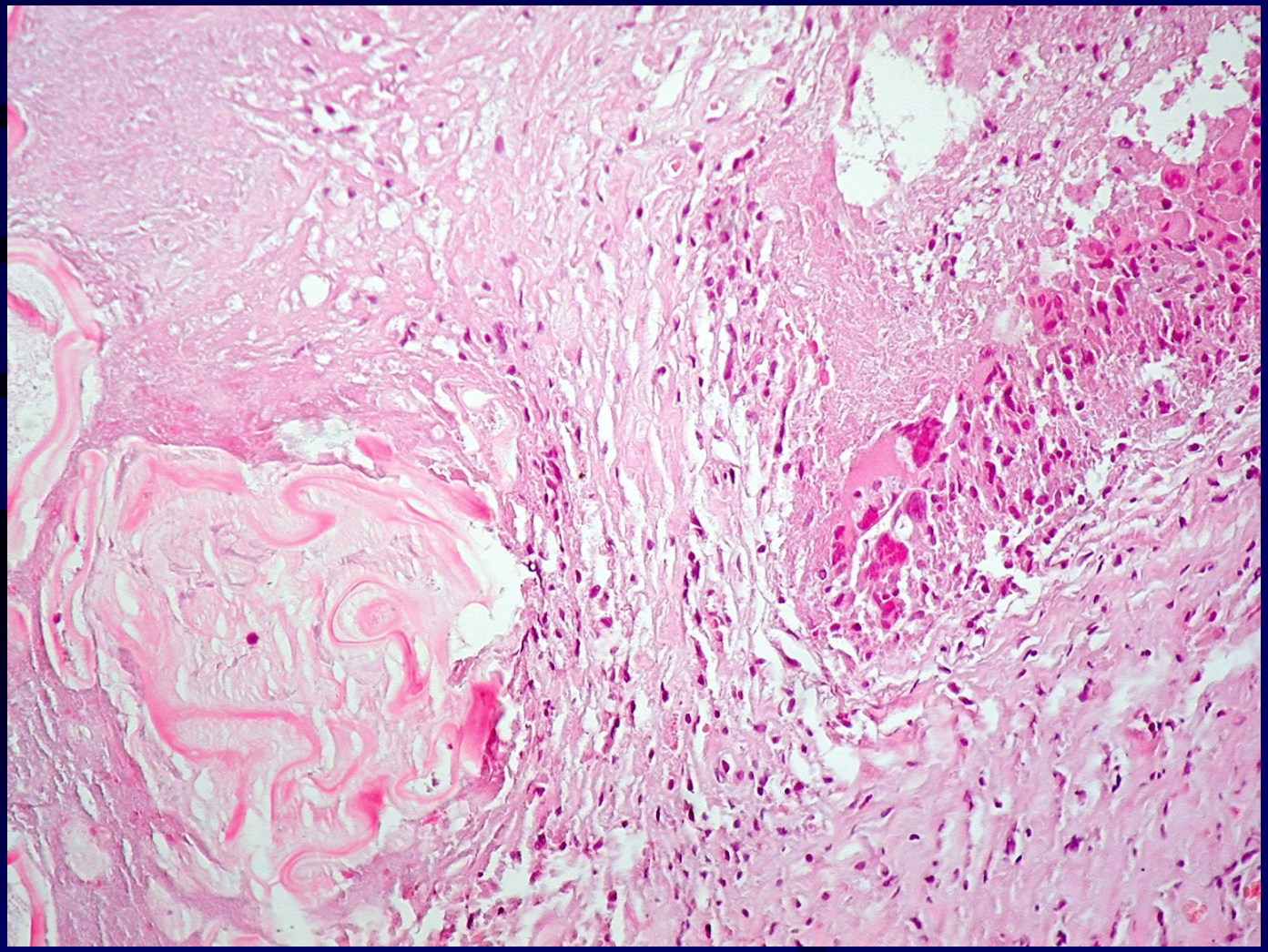

Мицелий аспергиллюса

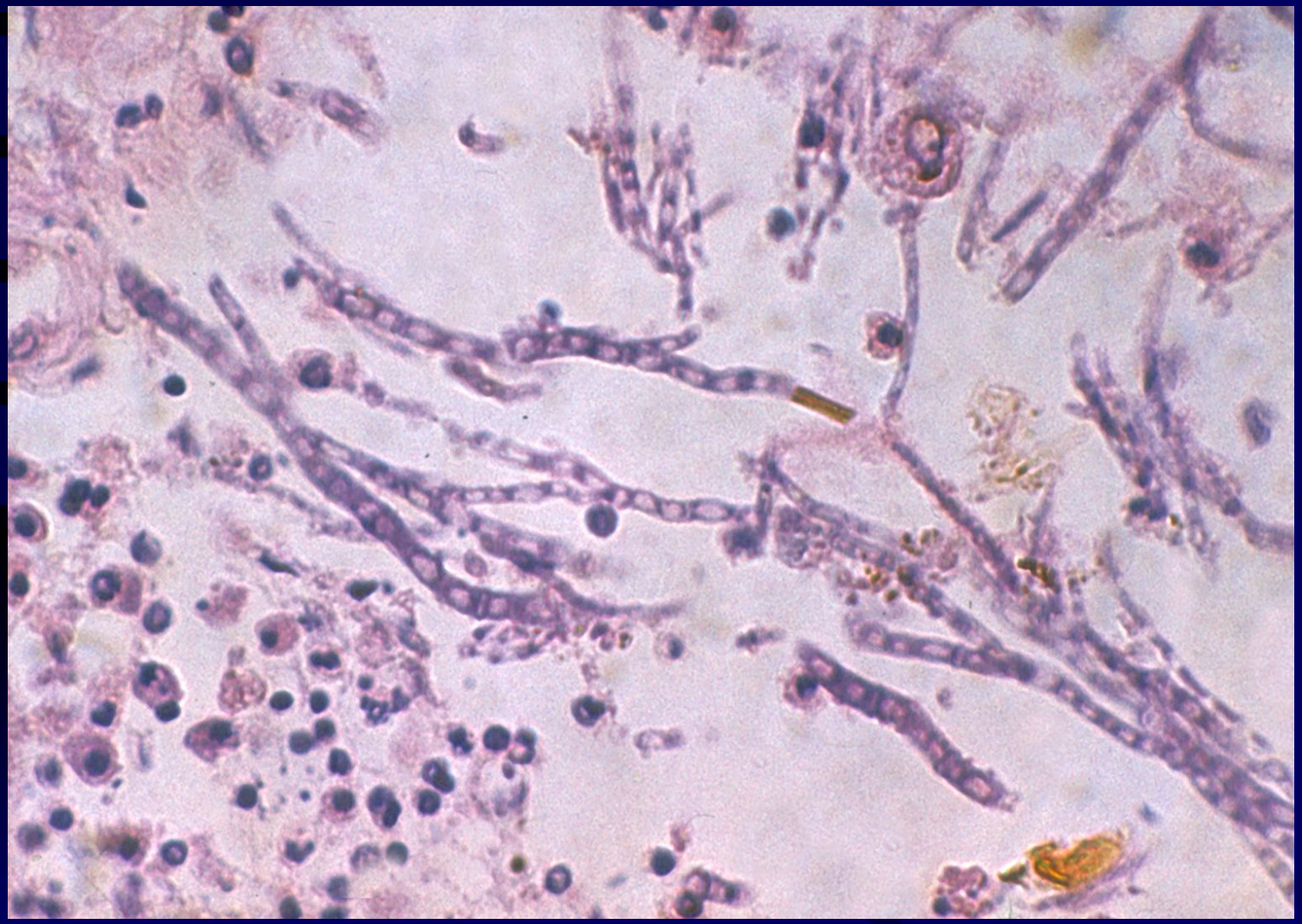

Генерализованный криптококкоз

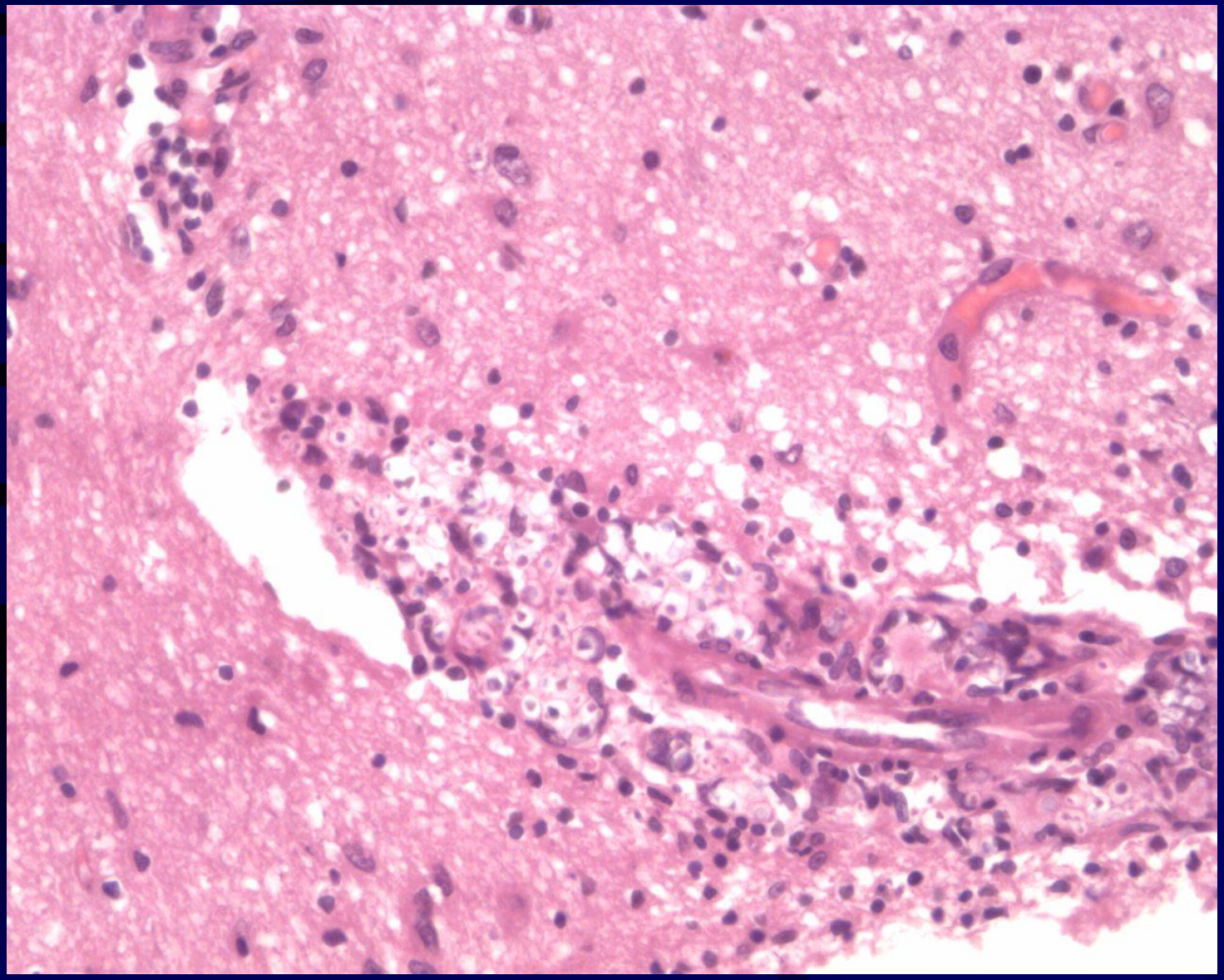

Стафиллококковый сепсис. Первичный септический очаг.

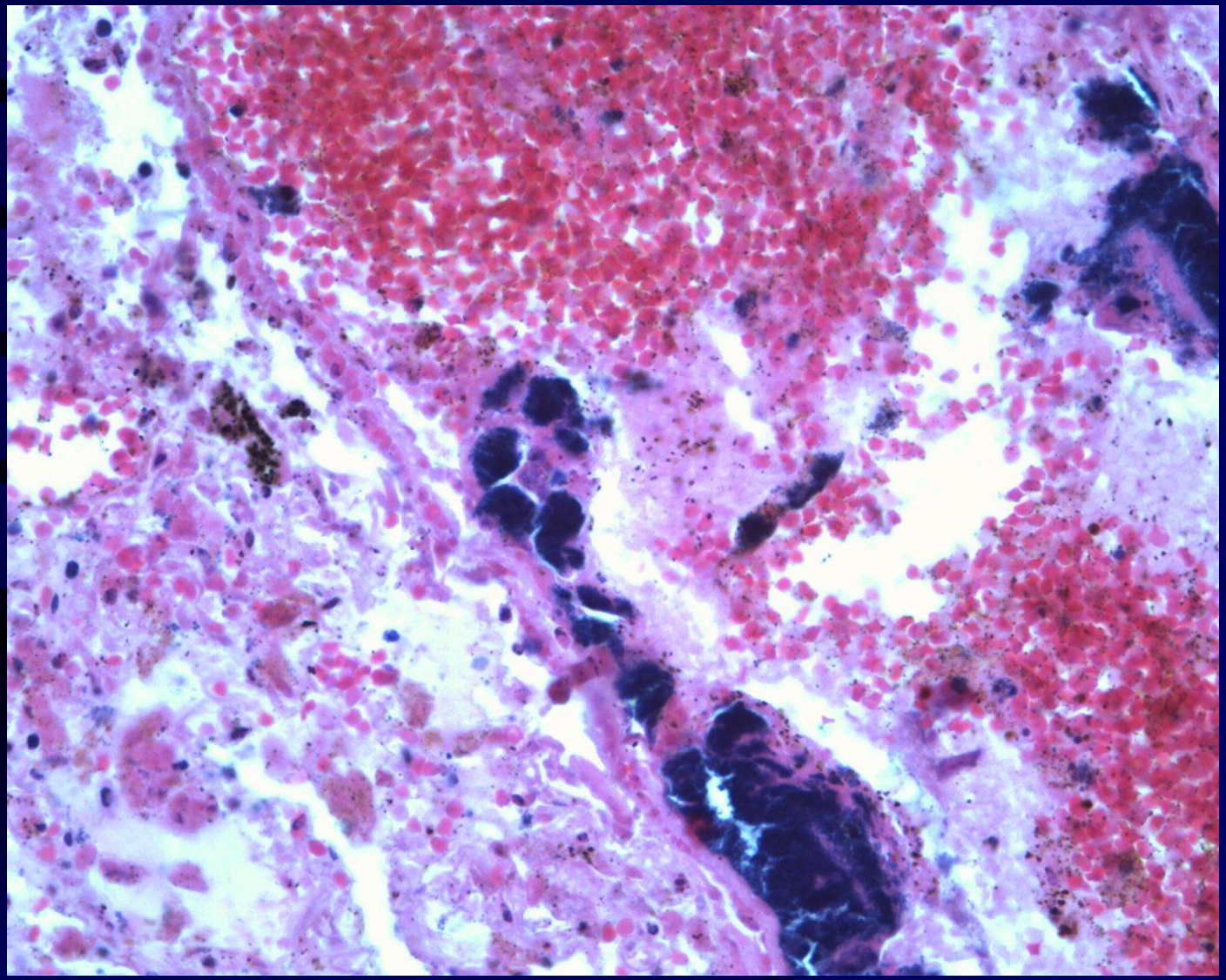

ВА в патологическом материале

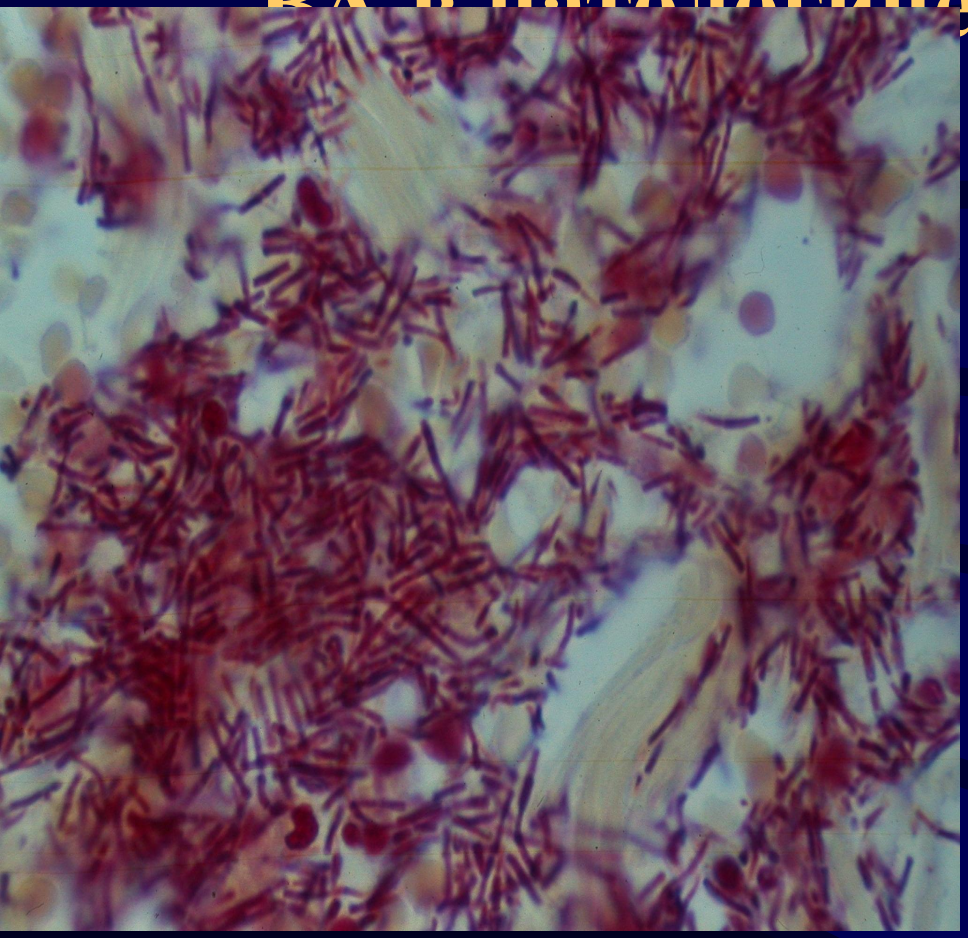

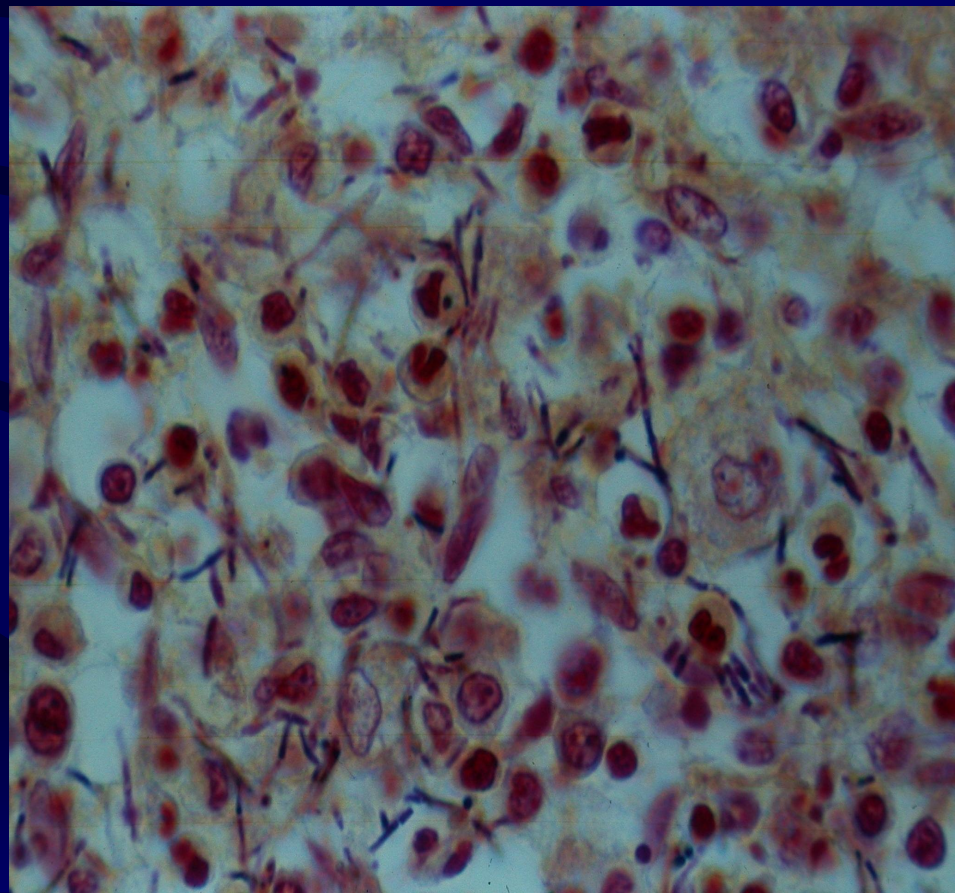

Результаты ЭМ-исследования ВА

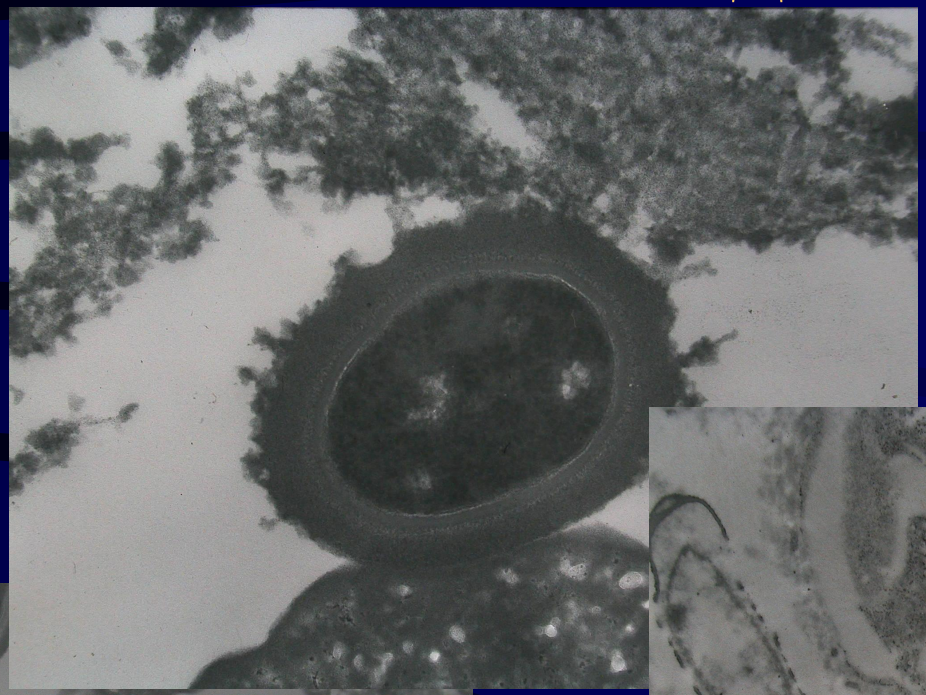

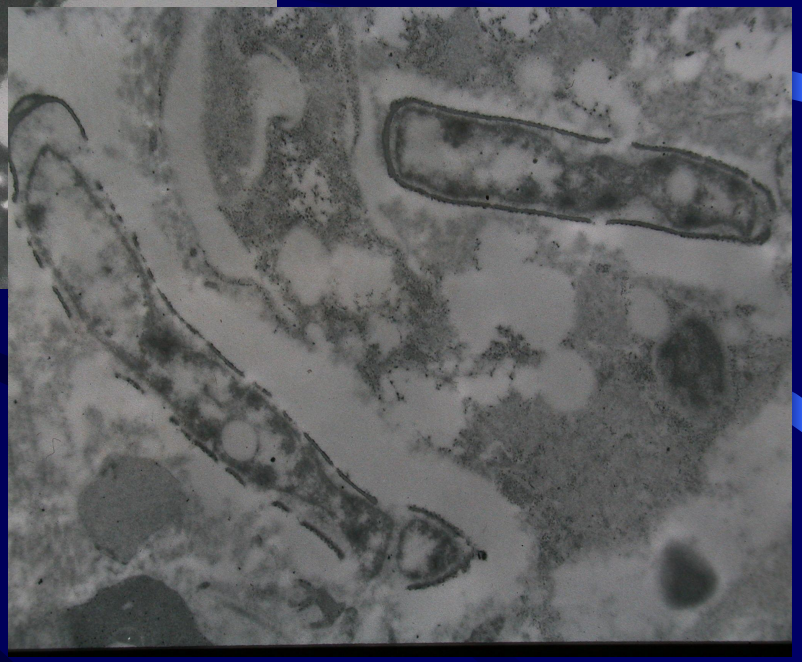

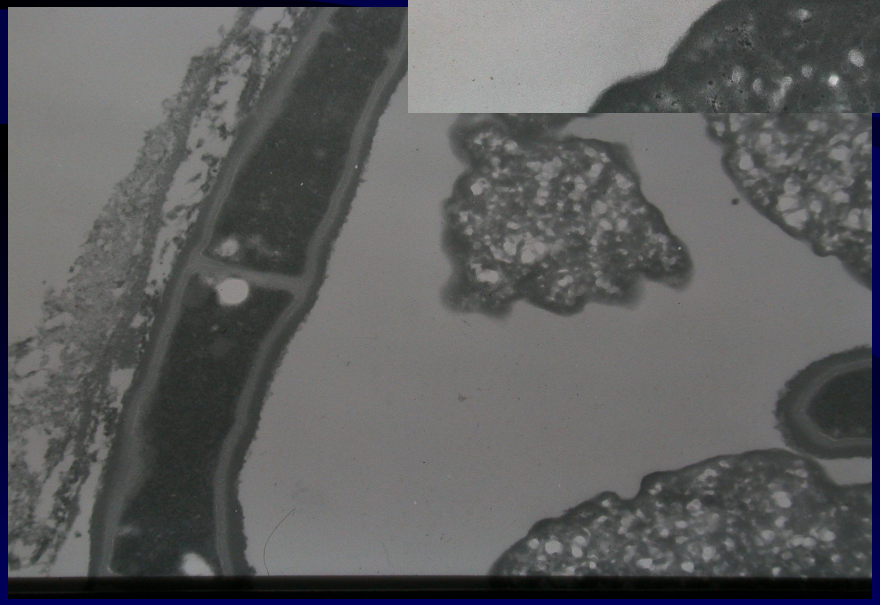

Генерализованная БЦЖ-инфекция у ребенка 6 мес. при первичном иммунодефиците. Проблема БЦЖ – оститов- 72 случая у детей.

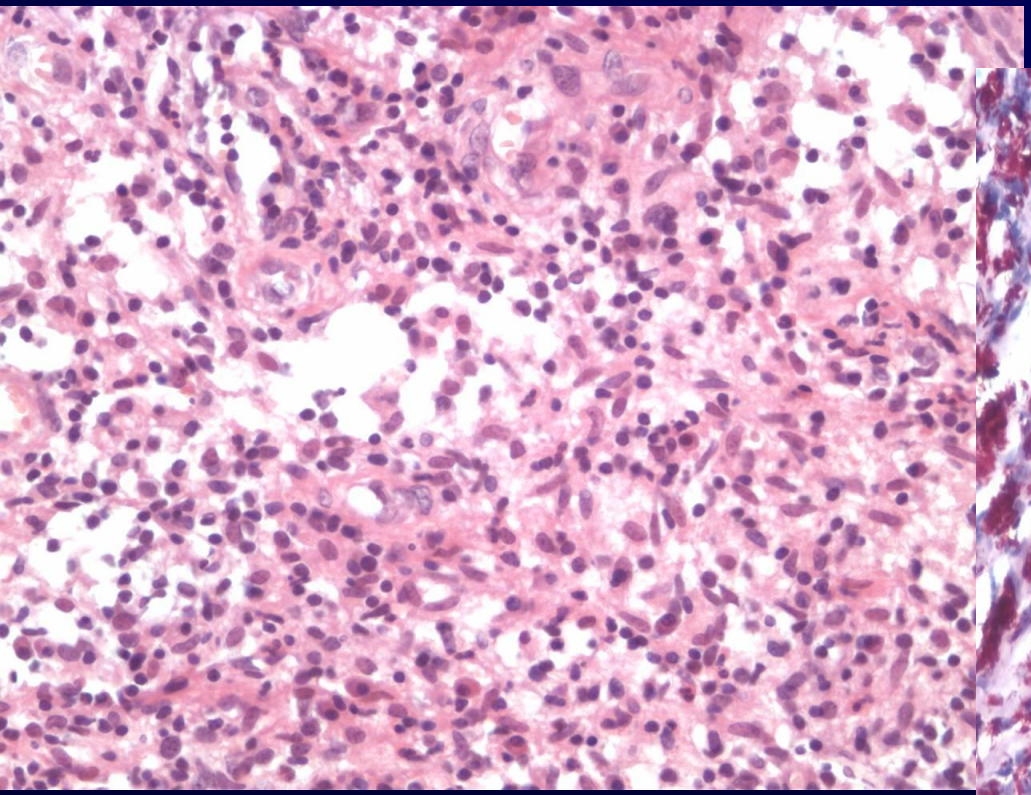

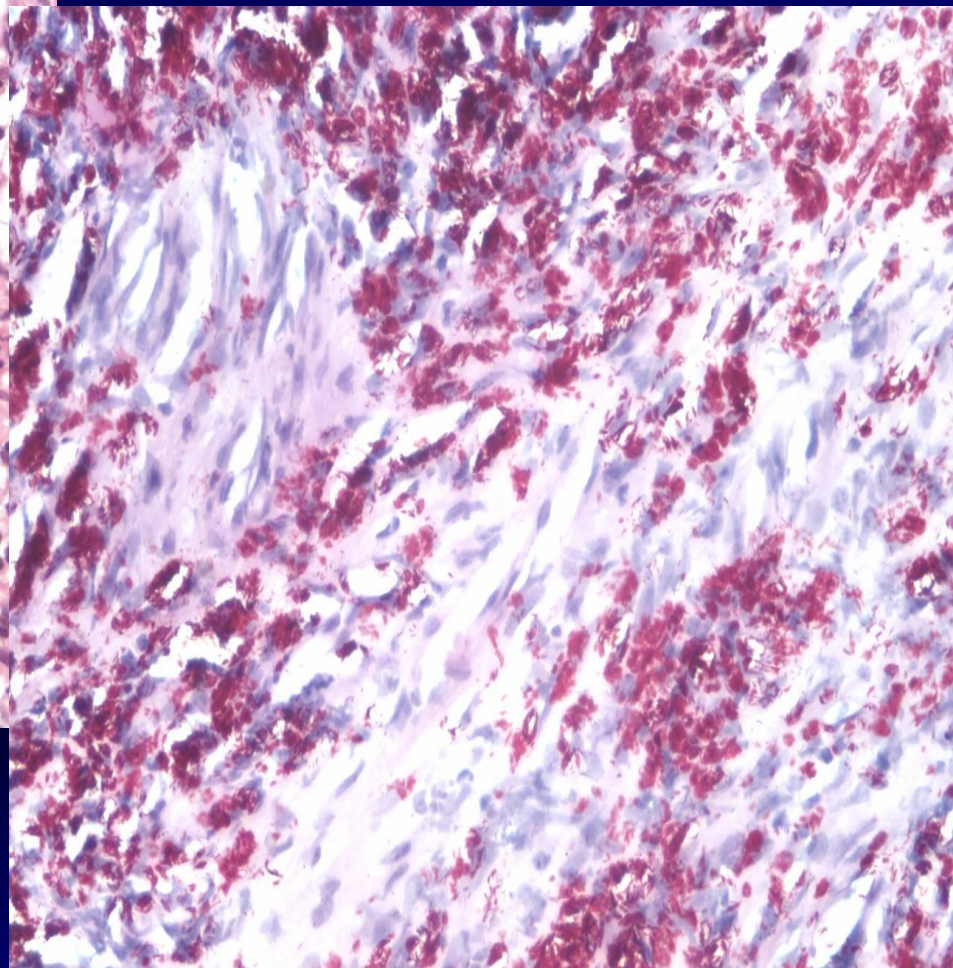

Сифилис – бледная трепонема

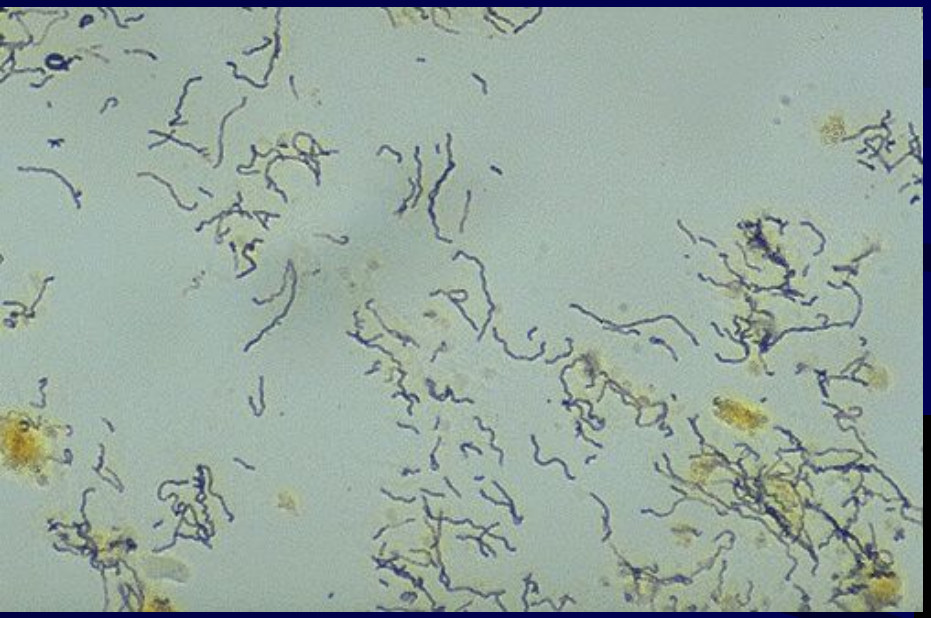

А - серебрение

Б - иммунофлюоресценция

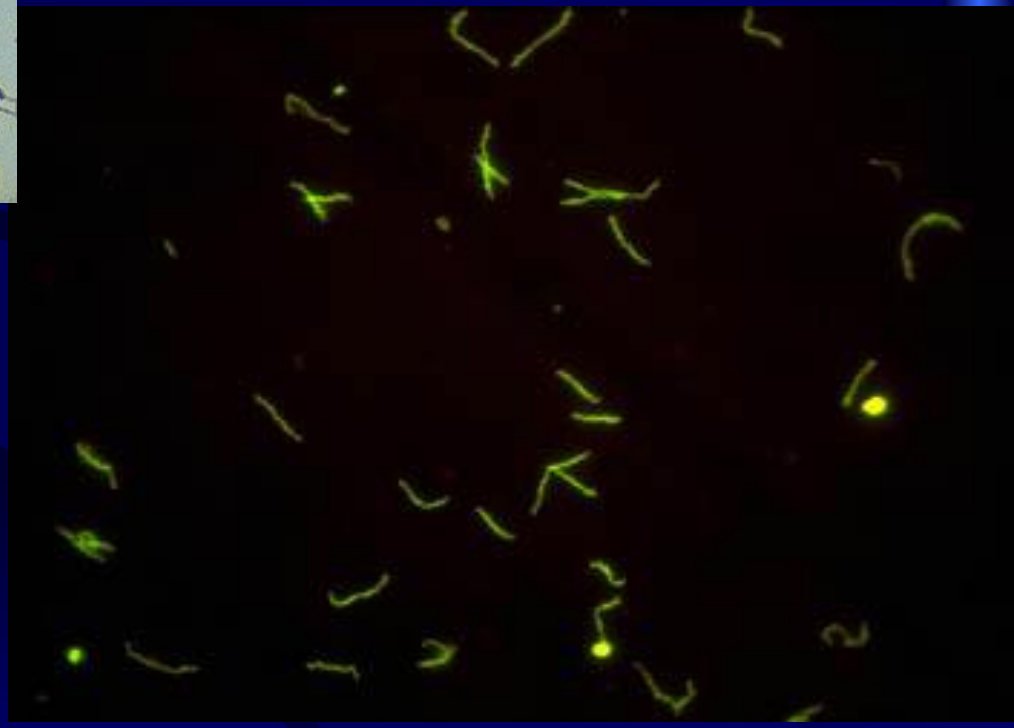

Мазок при трихомониозе. Окр. Папаниколау

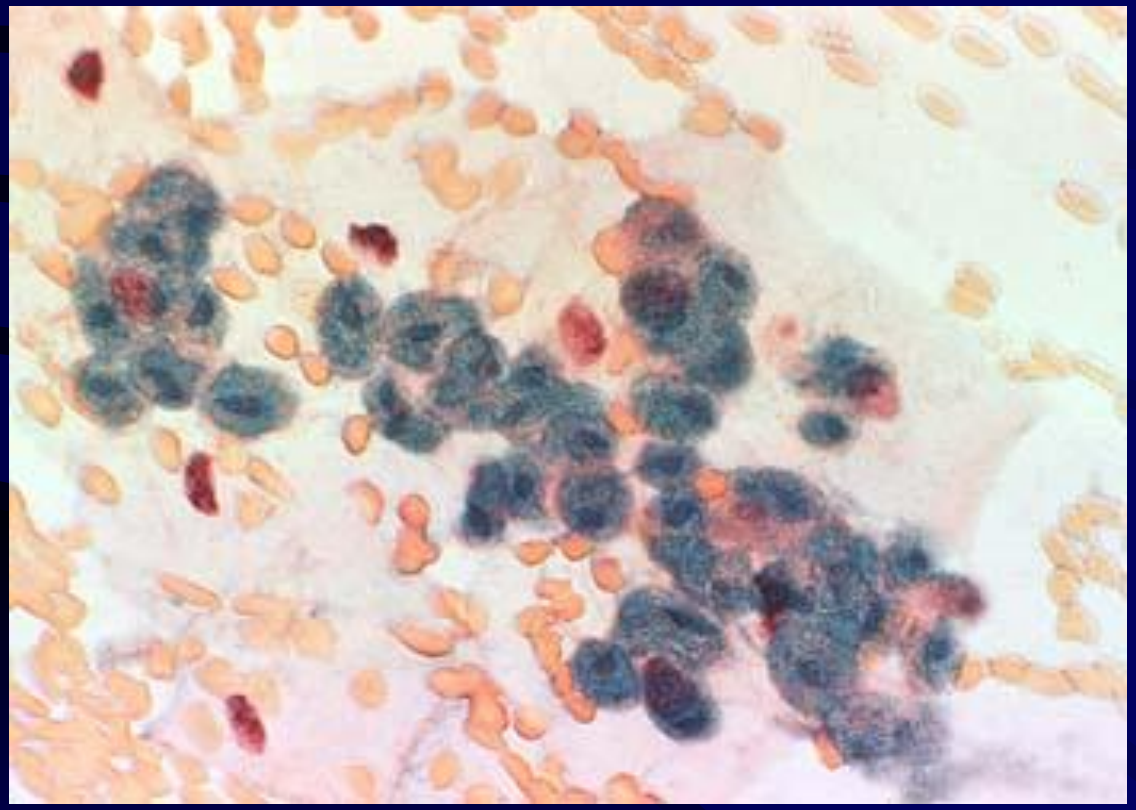

E. Coli – люминисцентная микроскопия, СЭМ, культура

Клинико-морфологические признаки

- Местные изменения:

-входные ворота;

-первичный очаг (аффект);

-лимфангоит;

-лимфаденит.

Первичный инфекционный комплекс

- Распространение из первичного очага: лимфогенное, гематогенное и пр. – сепсис.
- Общие изменения: гипертермия, кожная сыпь, нейтрофиллез, повышение СОЭ и пр.

Кожная форма СЯ

Острый геморрагический трахео-бронхит при ИФСЯ

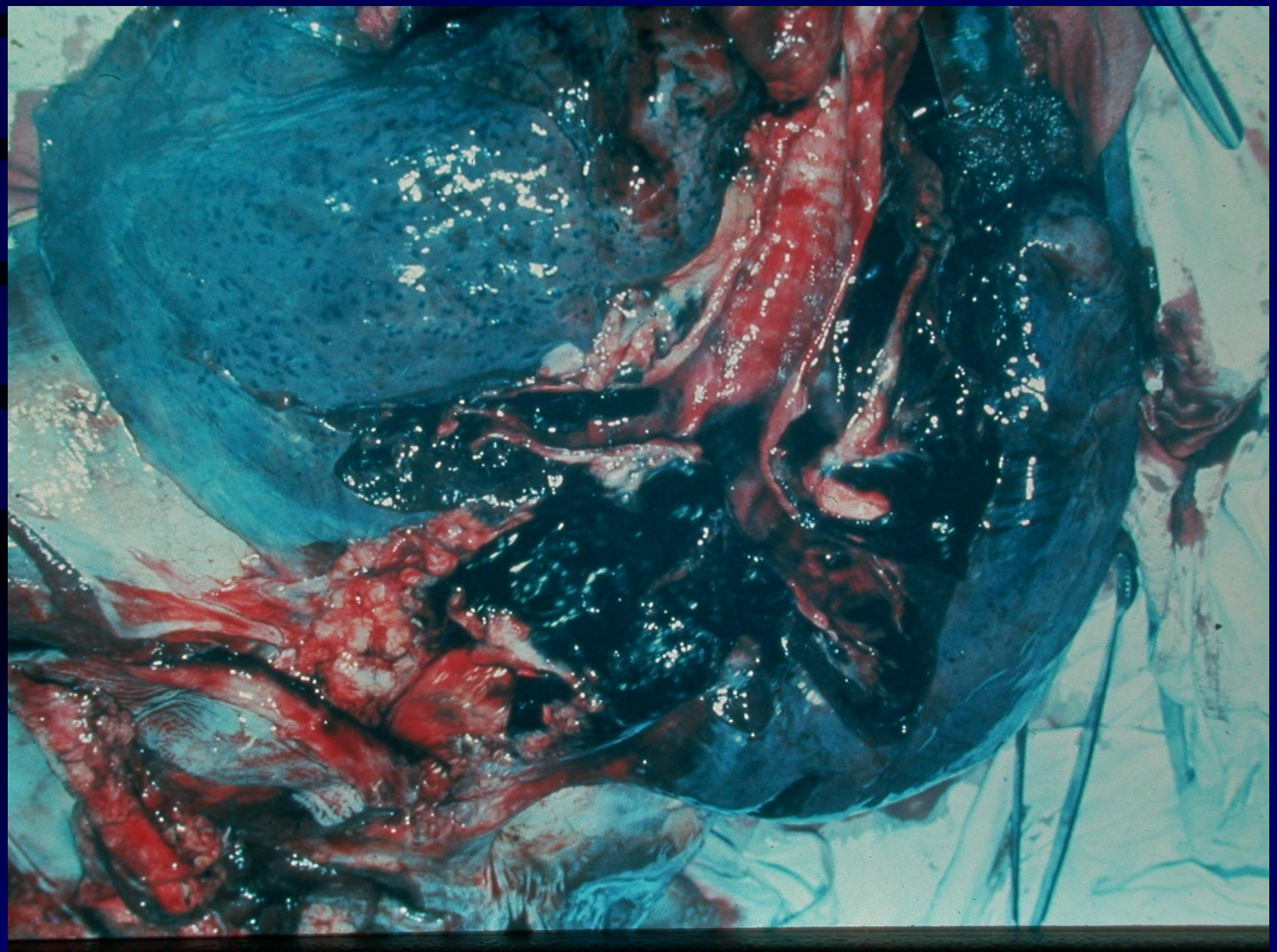

Патогенез различных форм сибирской язвы

(Terry C. Dixon, Matthew Meselson, Jeanne Guillemin and Philip C. Hanna,1999 NEJM)

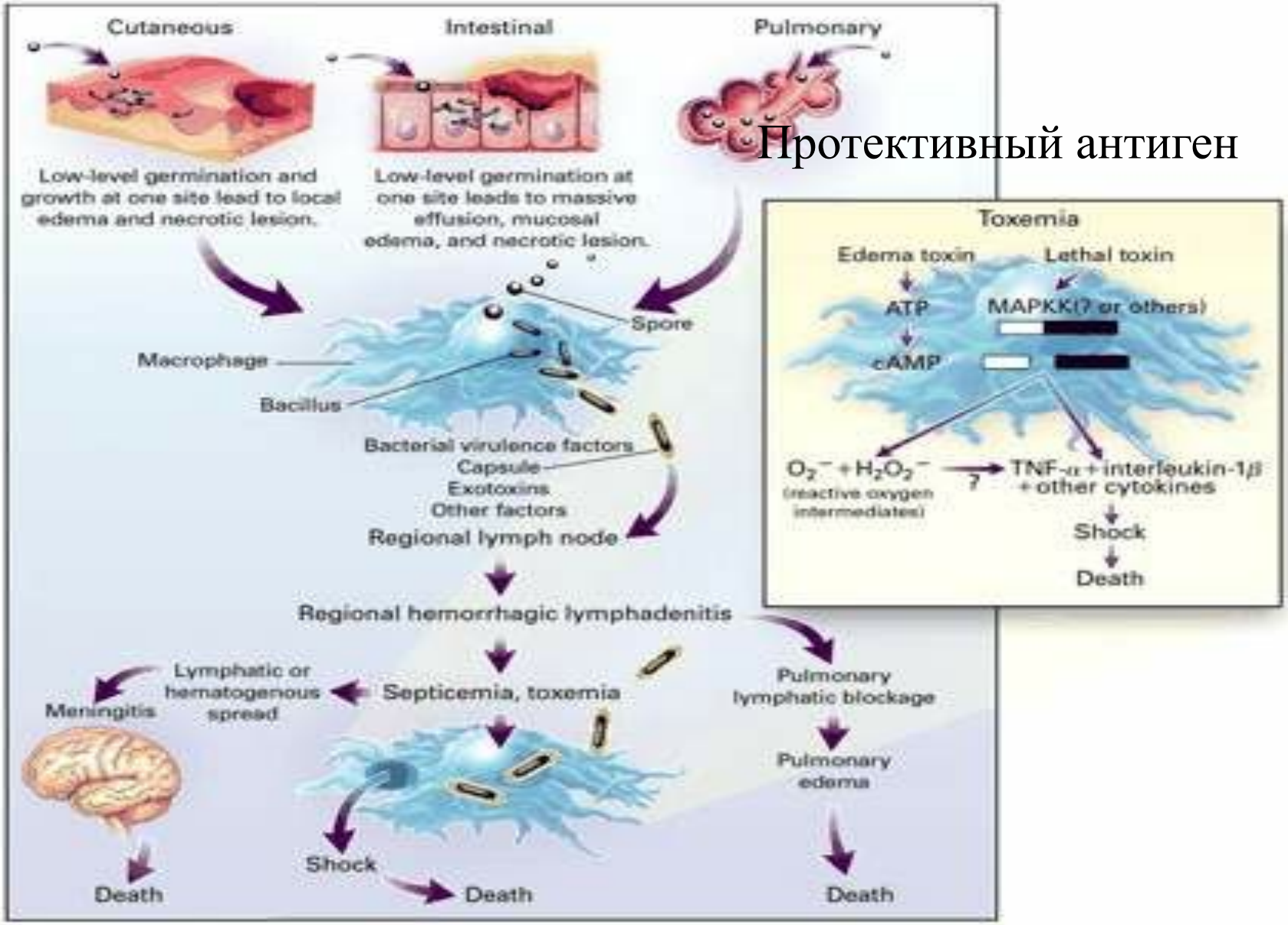

Протективный антиген

Первичный туберкулезный комплекс – очаг Гона

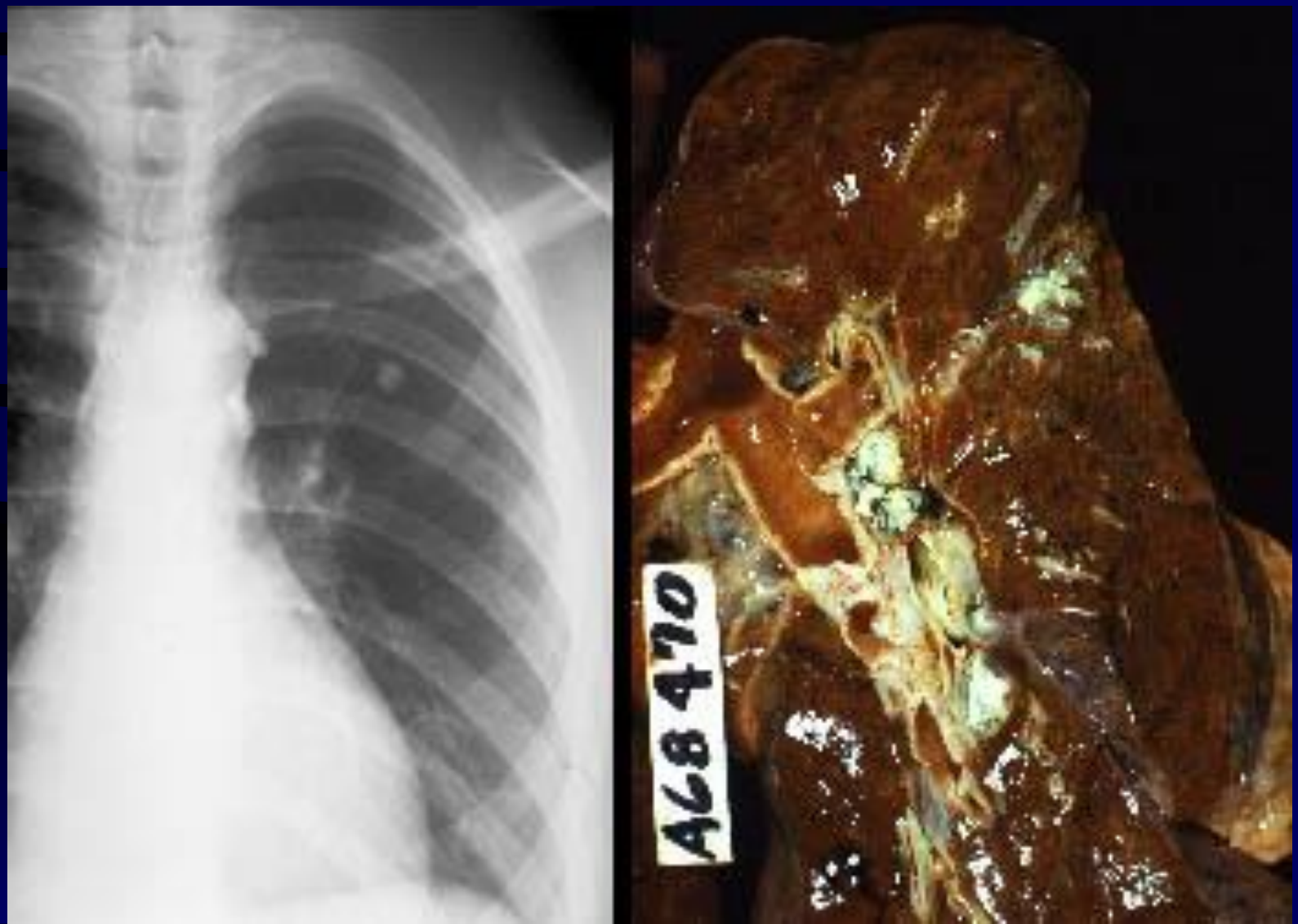

Классификация инфекционных заболеваний

- По распространенности: антропонозы, зоонозы, антропозоонозы.
- По этиологии: от прионных до гельминтных.
- По пути заражения: ингаляционные, алиментарные, половые, контактные и пр.
- По локализации: легочные, кишечные, кожные, центральной нервной системы, урогенитальные, генерализованные (сепсис) и пр.
- По течению: острые, затянувшиеся, хронические, латентные, медленные.
- По эпидемической опасности: особо опасные, карантинные и пр.
- МКБ-10 – 1 класс.

Варианты развития инфекционного процесса при воздействии медиаторов (Robbins Pathology)

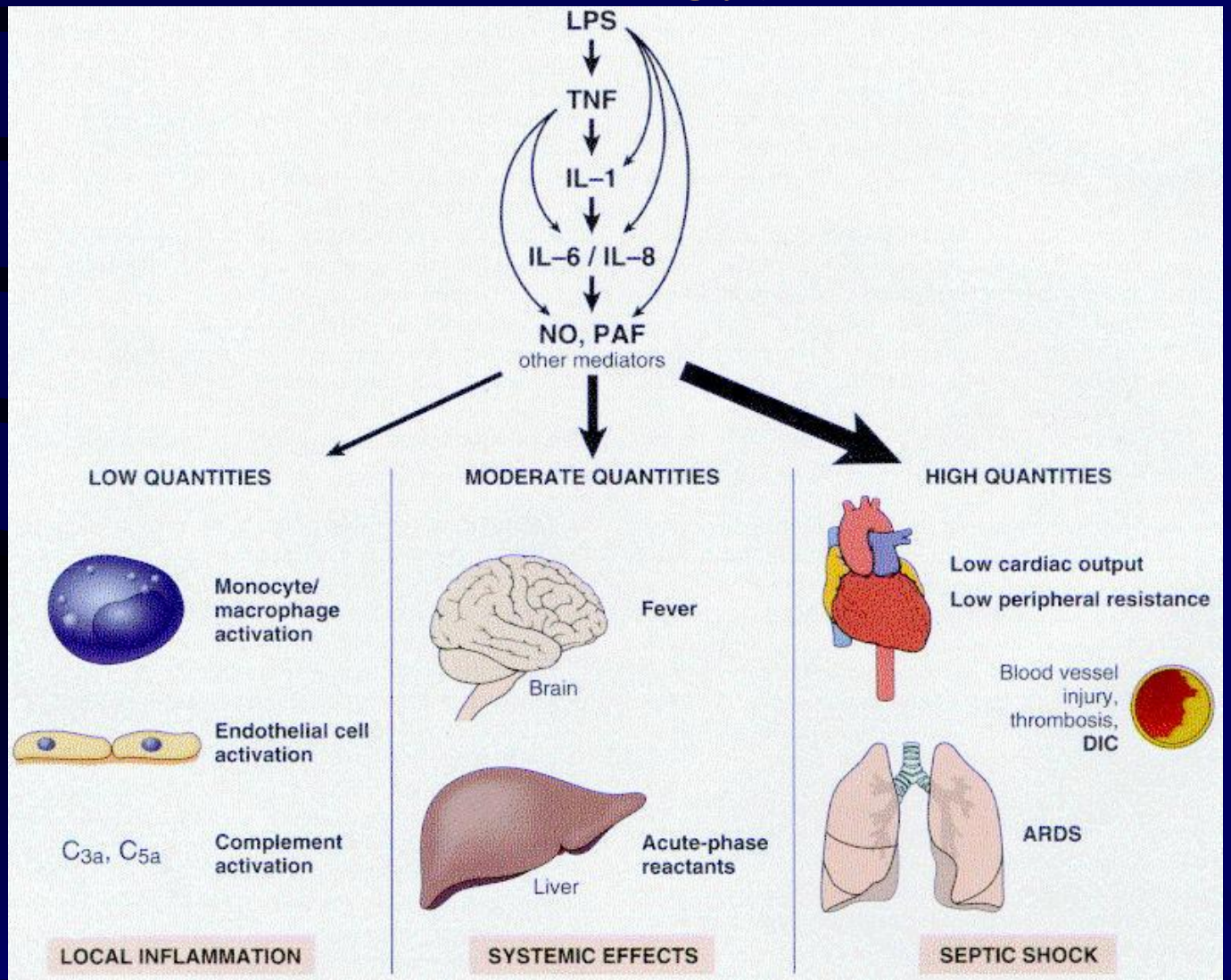

Исходы инфекционных заболеваний

- Выздоровление (стойкий и нестойкий иммунитет).
- Переход в хроническое течение.
- Носительство (вирусы, дизентерия и пр.).
- Развитие второй болезни (гепатит – цирроз).
- Остаточные явления (полимиелит и пр.).
- Летальный исход.

Вирусные инфекции

- Наиболее обширная и подвижная группа.
- Много неясного – уходят ли вирусы?
- ДНК- и РНК-содержащие.
- Нет адекватного лечения.

Наиболее значимые вирусные инфекции

- ОРВИ
- ВИЧ-СПИД.
- Гепатотропные вирусы.
- Нейротропные вирусы – полимиелит, клещевой весенне-летний энцефалит.
- Карантинные инфекции – геморрагические лихорадки, ТОРС, натуральная оспа.

Острые респираторные вирусные инфекции - ОРВИ

- Группа клинико-морфологически сходных острых воспалительных заболеваний органов дыхания, вызываемых пневмотропными вирусами.
- Наиболее распространенные из вирусных инфекций.
- Более 200 различных серотипов.
- Максимальная заболеваемость, минимальная смертность.
- Склонность к эпидемическому течению.
- Наиболее значимы: грипп, парагрипп, риновирусная, аденовирусная и респираторно-синцитиальная инфекции.

Грипп (от фр.grippe – схватывать) – ОРВИ, вызываемая вирусами гриппа.

- Пневмотропный РНК-содержащий вирус.
- Встречается у животных.
- Проблема птичьего гриппа.
- Три варианта – А (А1,А2), В, С.
- Эпидемии и пандемии.
- 1918 – испанка (21 млн. погибло).
- 1968 – Гонкогский вирус (1 млн.).
- Вакцинация.

Грипп – вопросы патогенеза.

- Заражение – воздушно-капельный путь.
- Клетки трахео-бронхиального и альвеолярного эпителия.
- Репродукция вируса – цитолиз.
- Дистрофия и некроз эпителия.
- Вазопаралитическое действие – фибринозно-геморрагическое воспаление, геморрагический синдром.
- Лейкоцитарная реакция подавлена.

Клинико-морфологические формы

- Легкая, средней тяжести, тяжелая.
- Легкая – острое катаральное воспаление ВДП (назофарингит, трахеит).
- Течение – 7 дней.
- Средней тяжести – ВДП + мелкие бронхи + бронхиолы + альвеолы.

-серозно-геморрагическое воспаление;

-мелкоочаговая пневмония;

-гиалиновые мембраны;

-течение – 2-3 недели.

Тяжелая форма гриппа

- Токсическая форма:

-геморрагически-некротическое воспаление;

-геморрагический синдром;

-поражение ЦНС;

-токсический шок.

- Присоединение вторичной бактериальной инфекции.
- 80-90% стафиллококковая абсцедирующая пневмония.
- Диагноз: вирусно-бактериальная пневмония.

Грипп – фибринозно-геморрагический ларинго-трахеит

Трахео-бронхит и пневмония при гриппе

Острый трахеит

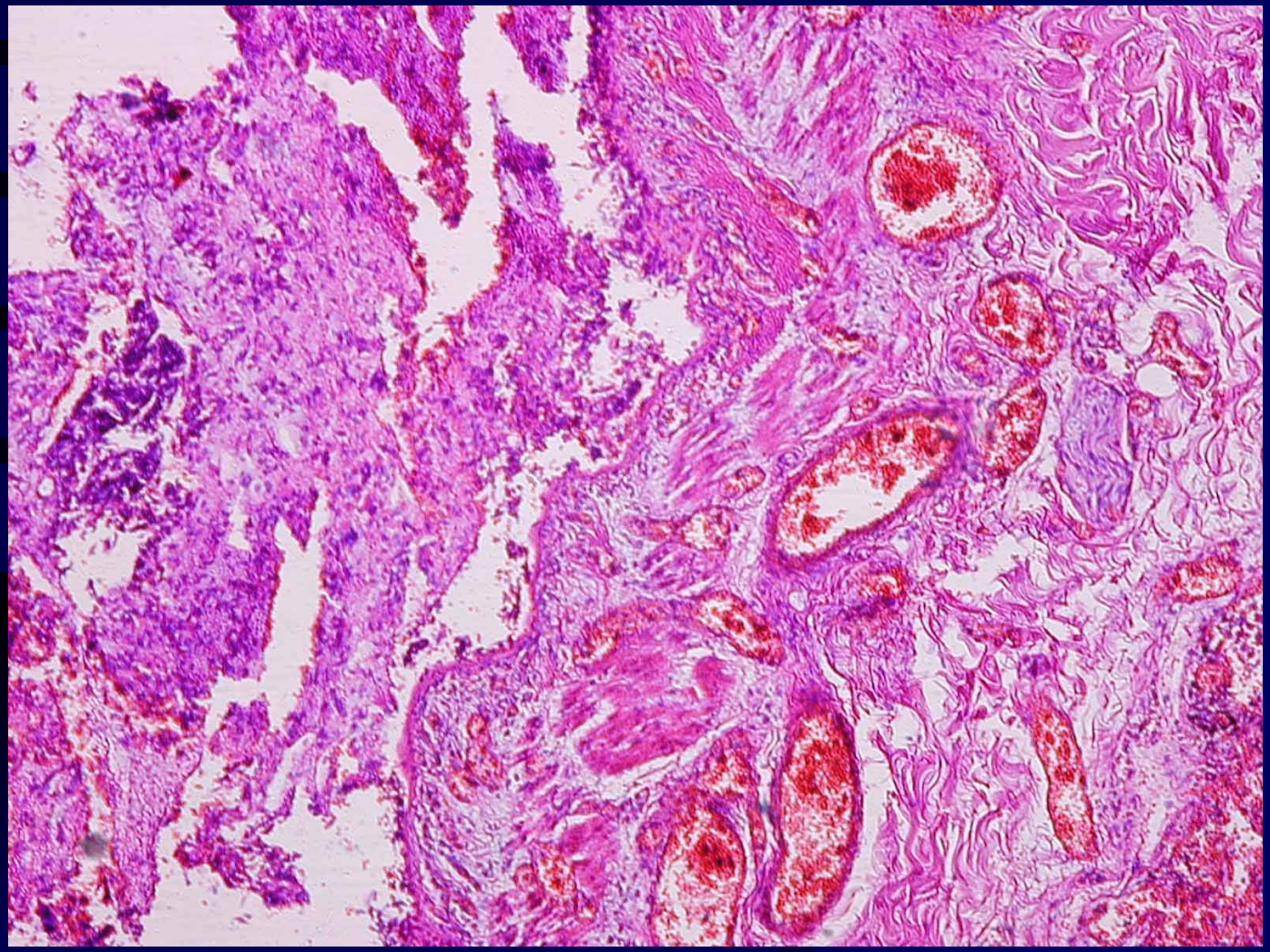

Грипп – фибринозно-геморрагическая пневмония

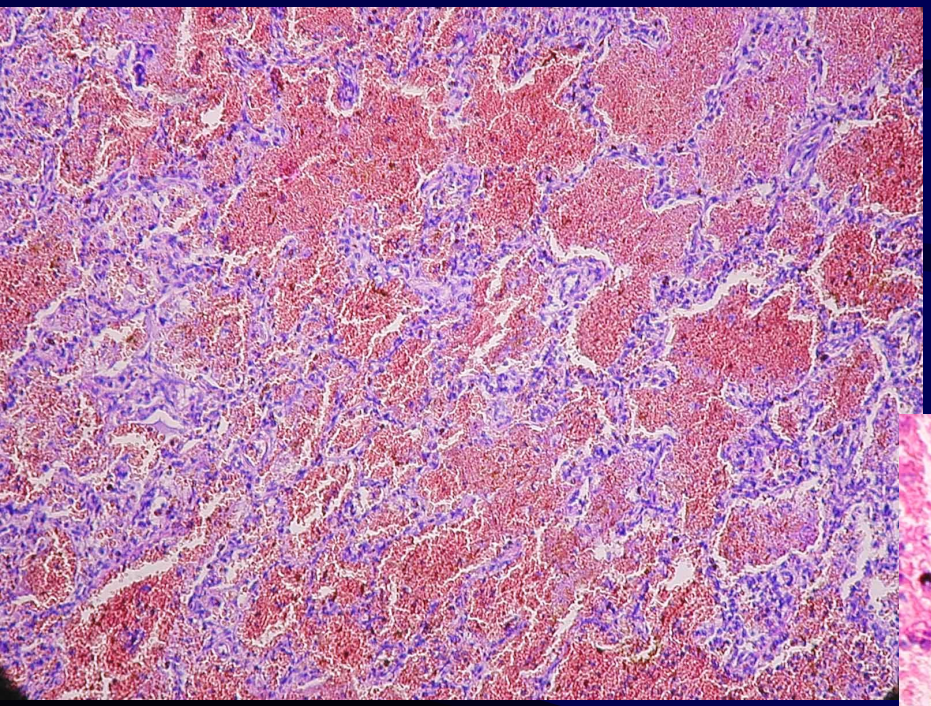

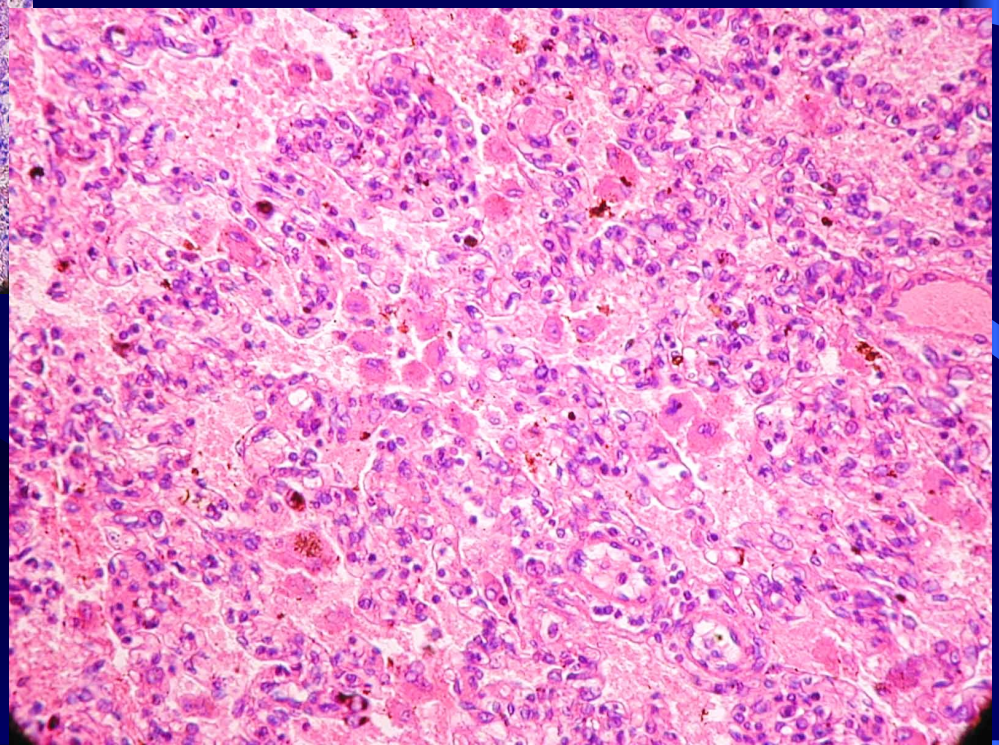

Геморрагическая пневмония

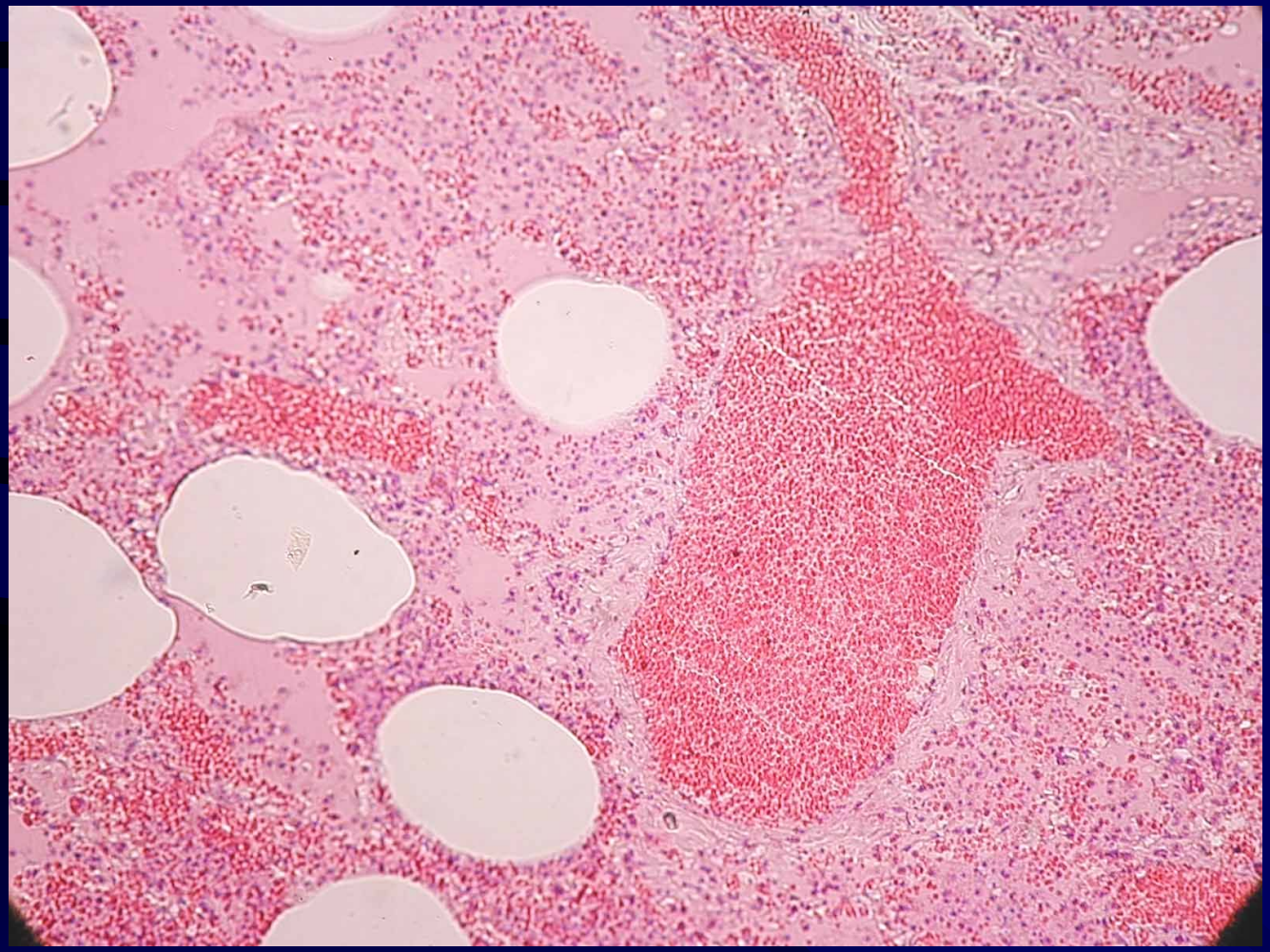

Субарахноидальные кровоизлияния при токсическом гриппе

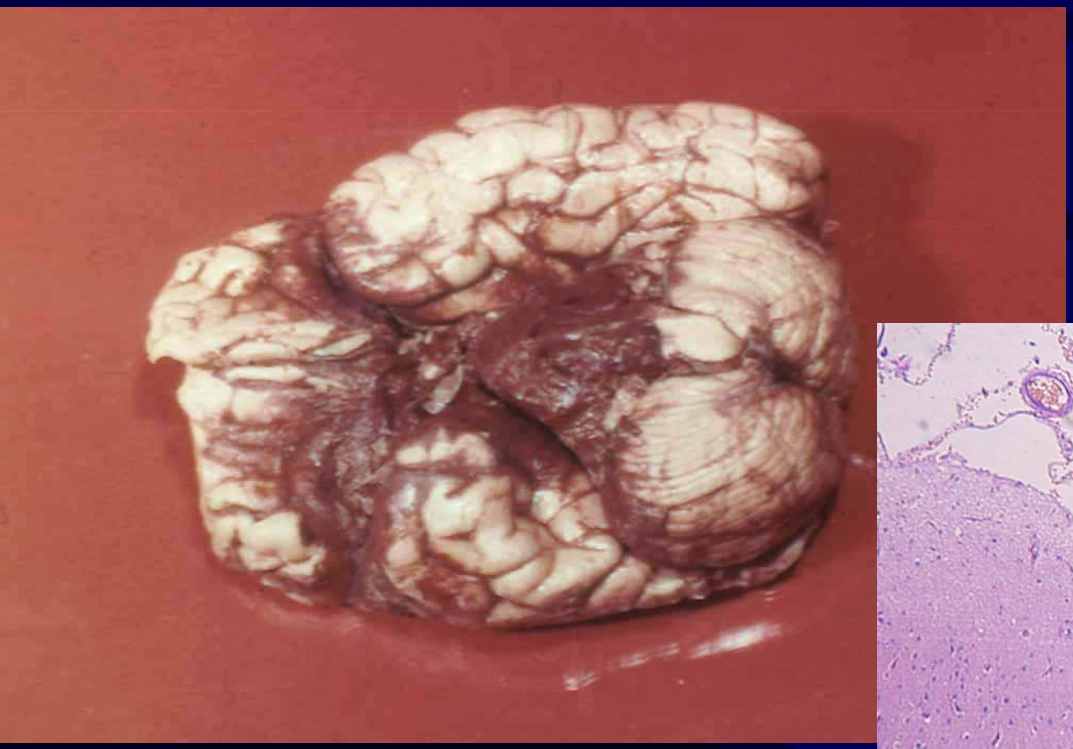

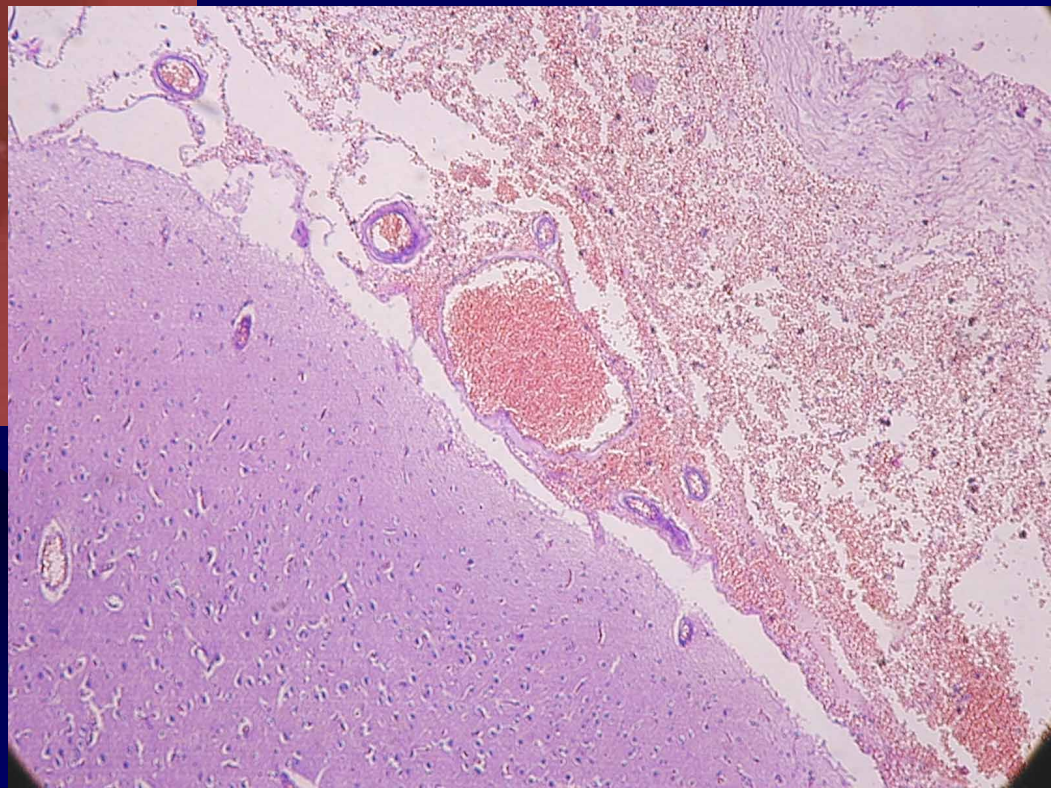

Грипп – острый гнойный бронхит, метаплазия и метаморфоз бронхиального эпителия

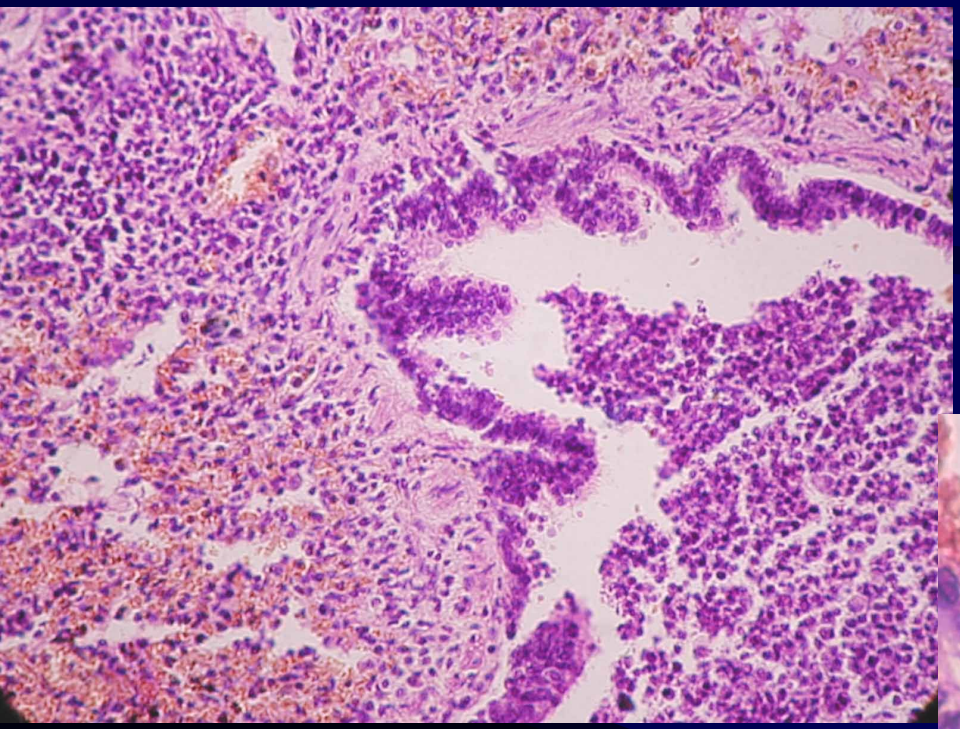

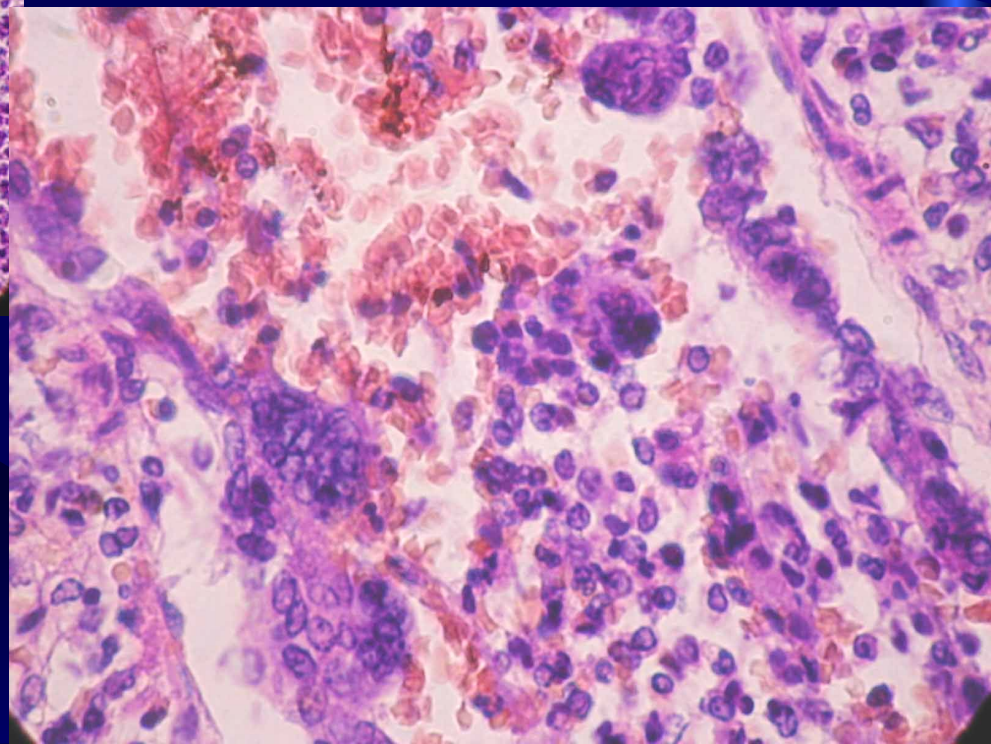

Прочие ОРВИ

- Парагрипп – по типу легкой формы гриппа.
- Риновирусная инфекция – РНК-вирус, выраженная секреция слизи. Преобладает назофарингит.
- РСВИ – 15-20% ОРВИ, семейные эпидемии, детские коллективы, может развиться бронхиолит и мелкоочаговая пнемония.
- Аденовирусная инфекция.

-поражение ВДП, конъюнктивы, лимфоидной ткани зева и глотки;

-легкая и тяжелая форма с присоединением вторичной инфекции.

РСИ – пневония, метаморфоз альвеолярного эпителия

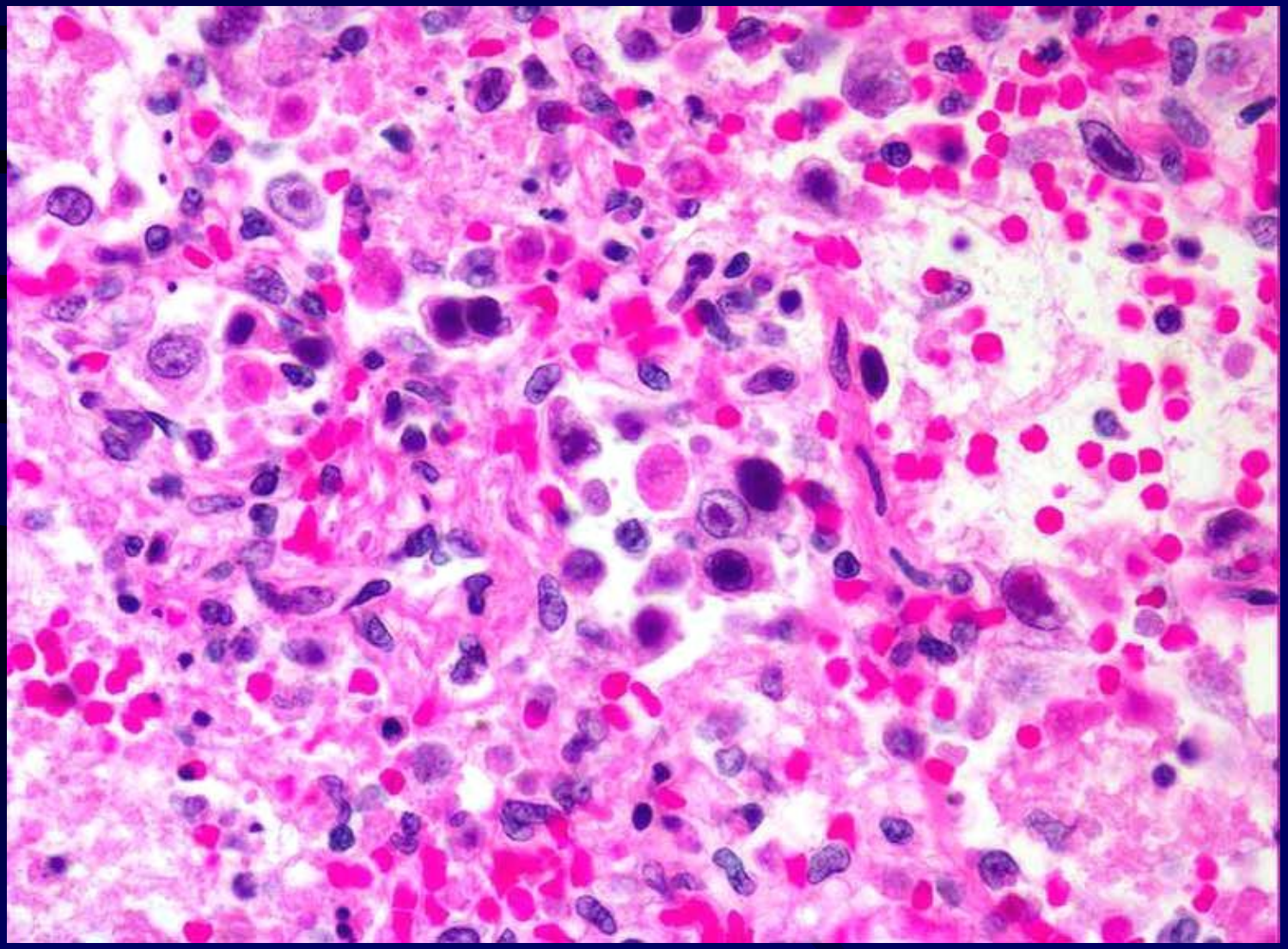

РСИ - пневмония

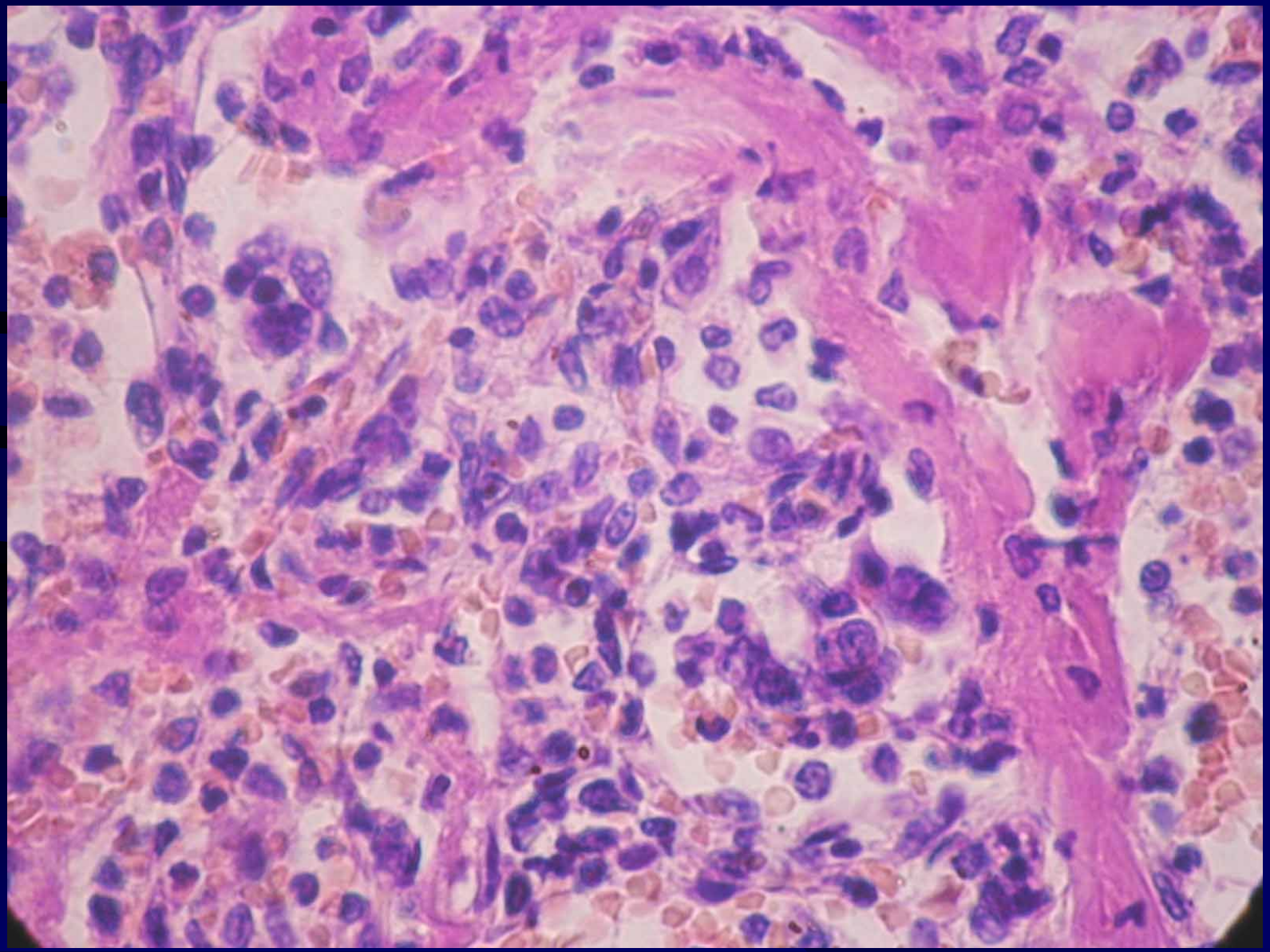

Патолого-анатомическая диагностика ОРВИ

- Поражение ВДП и легких.
- Плоскоклеточная метаплазия эпителия трахеи и бронхов.
- Вирусный гигантоклеточный метаморфоз бронхиолярного и альвеолярного эпителия.
- Люминисцентная микроскопия мазков-отпечатков (сыворотки).
- Вирусологическое и бактериологическое исследование.