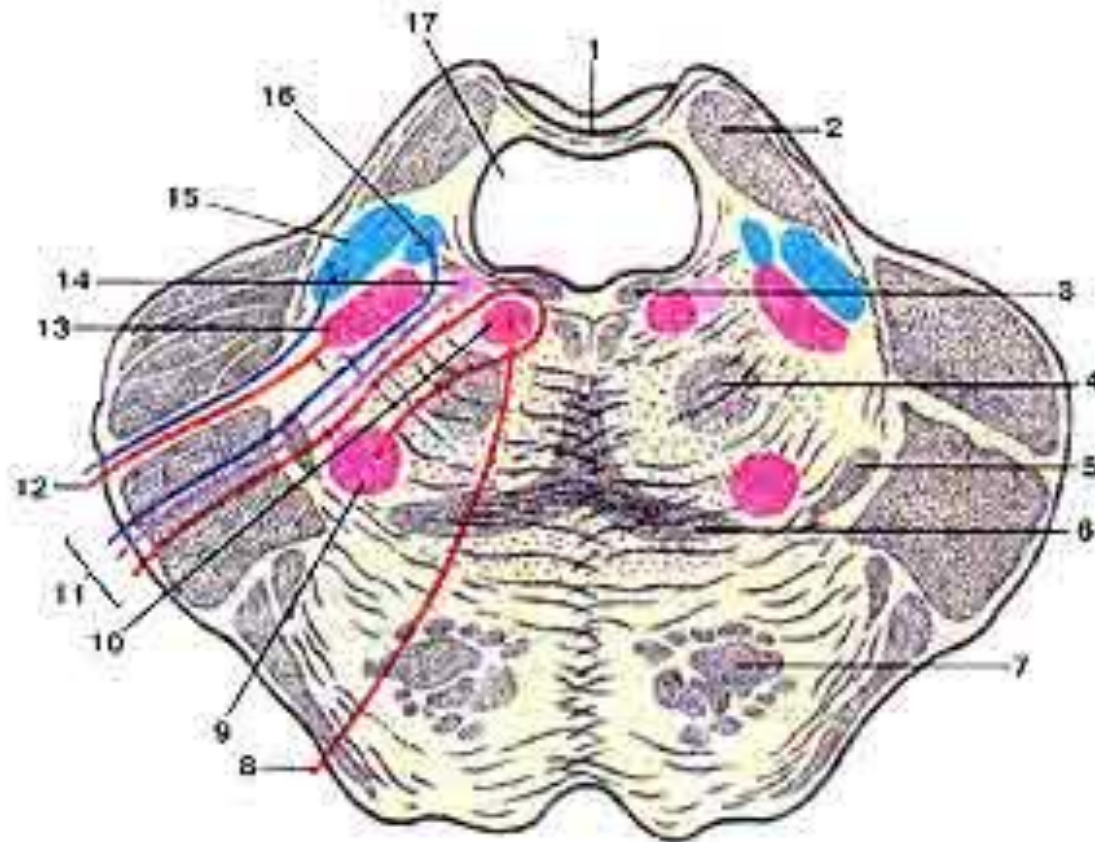


Задний мозг

Варолиев мост

Мозжечок



- |   |   |
|---|---|
| 1-верхний мозговой парус;                     | 2-верхняя мозжечковая ножка;            |
| 3-задний продольный пучок;                    | 4-центральный покрышечный путь;         |
| 5-латеральная петля;                          | 6-медиальная петля;                     |
| 7-продольные волокна моста (пирамидный путь); |   |
| 8-отводящий нерв;                             | 9-ядро лицевого нерва;                  |
| 10-ядро отводящего нерва;                     | 11-лицевой нерв;                        |
| 12-тройничный нерв;                           | 13-двигательное ядро тройничного нерва; |
| 14-верхнее слюноотделительное ядро;           |   |
| 15-мостовое ядро тройничного нерва;           |   |
| 16-ядро одиночного пути;                      | 17-IV желудочек.                        |

Задняя поверхность моста и продолговатого мозга, проекция ядер (я.) черепных нервов на ромбовидную ямку.

1-добавочное (парасимпатическое) ядро (я.) глазодвигательного нерва;

2- я. глазодвигательного нерва;

3- я. блокового нерва;

4- я. среднемозгового пути тройничного нерва;

5- двигательное тройничного нерва;

6- мостовое я. тройничного нерва;

7- я. отводящего нерва;

8- я. лицевого нерва;

9- я. преддверно-улиткового нерва;

11- верхнее и нижнее слюноотделительные я.;

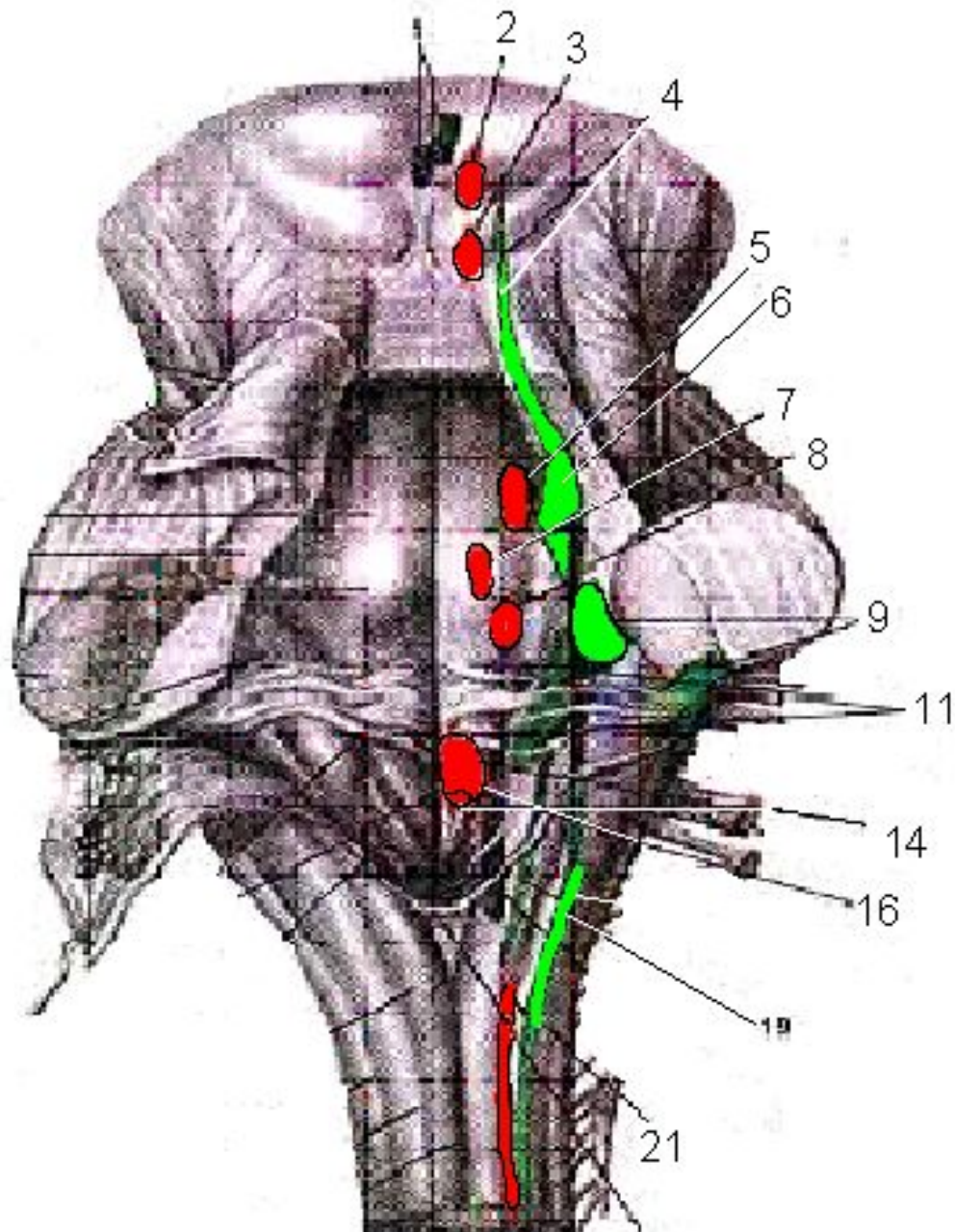
14- я. подъязычного нерва;

16- двойное ядро;

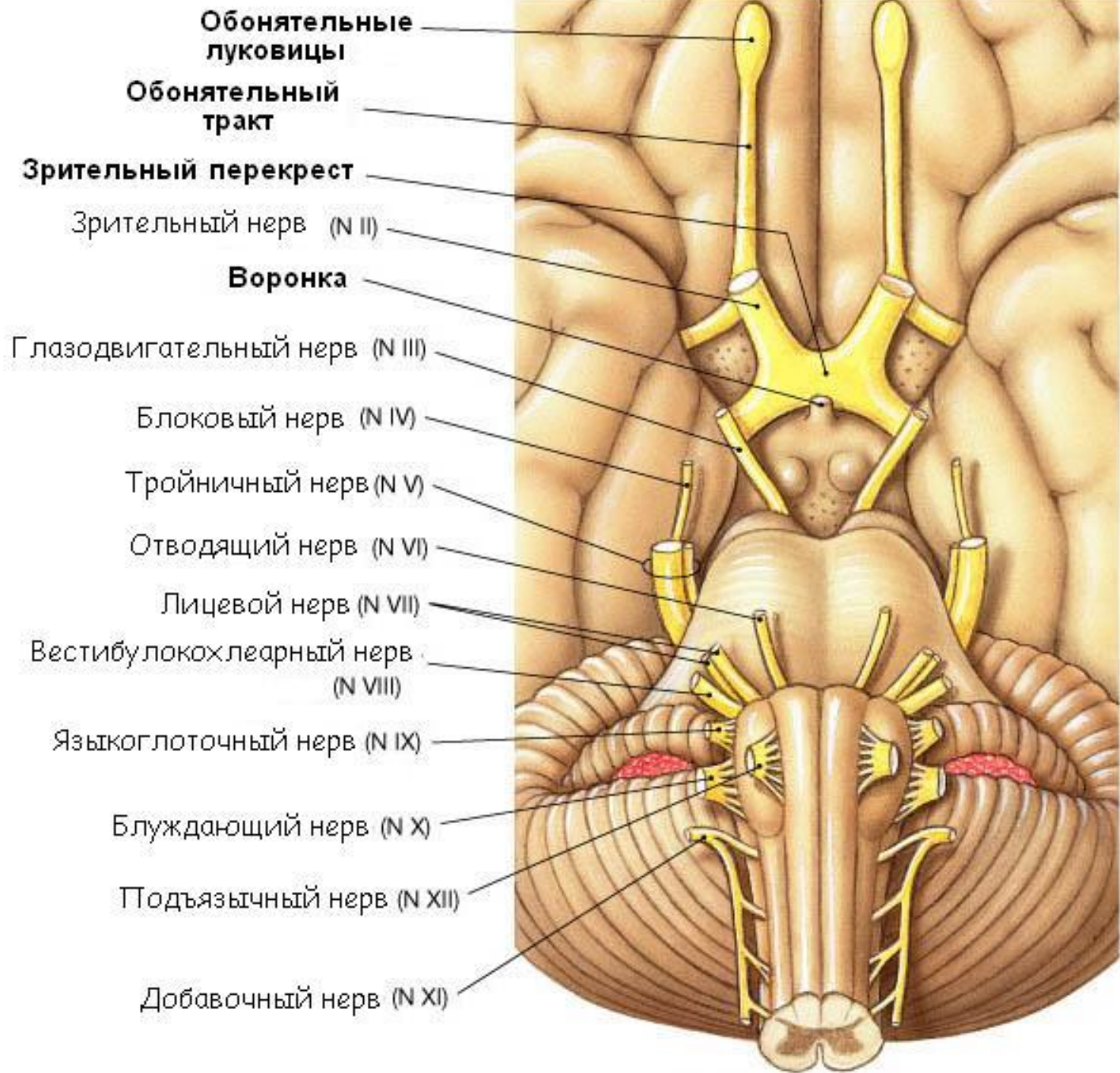
17- я. спинномозгового пути тройничного нерва;

19- ядро одиночного пути;

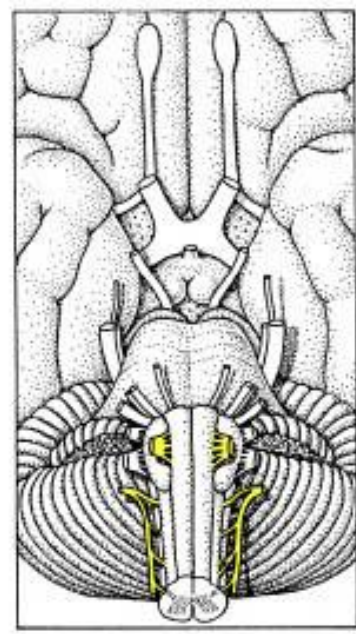
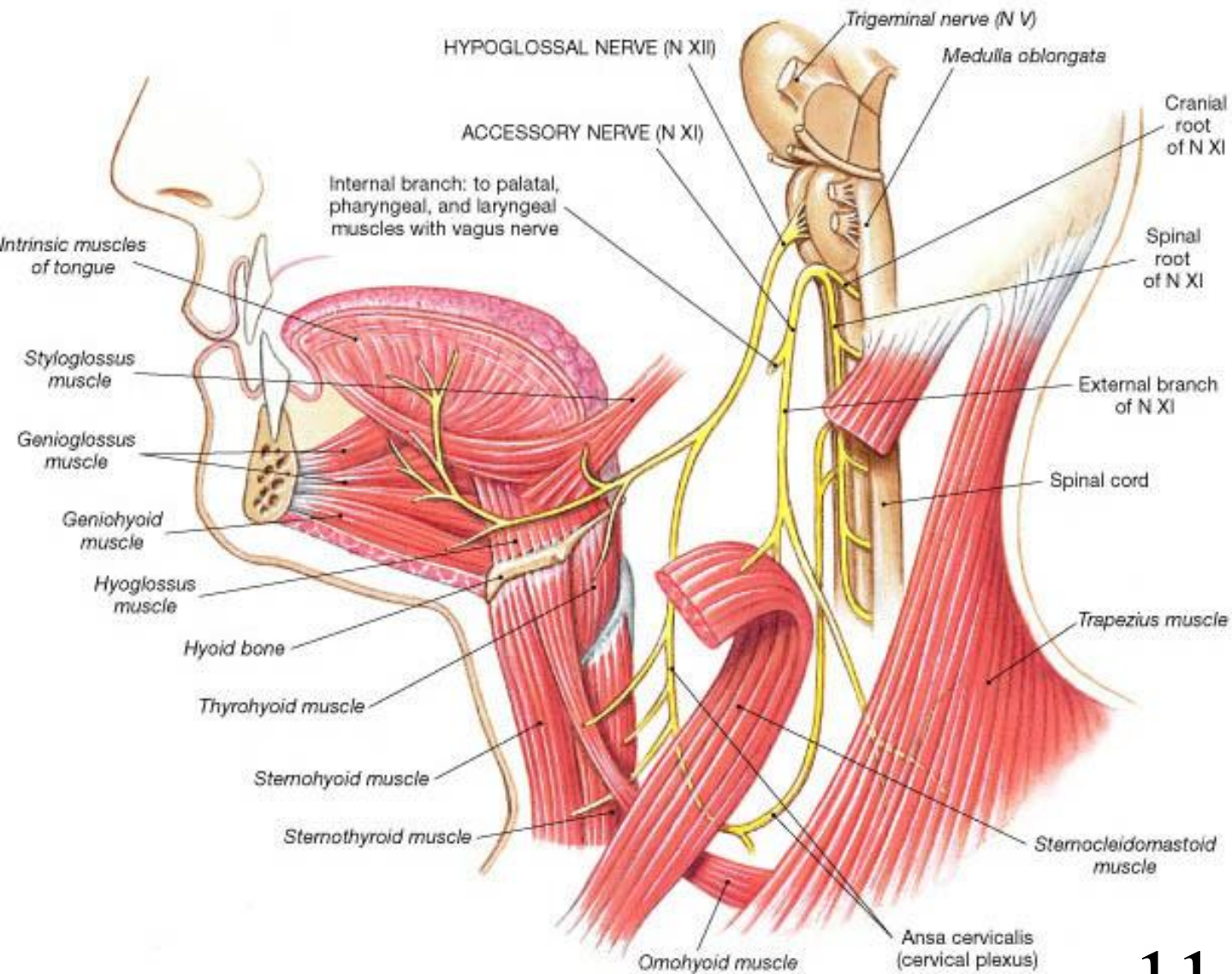
21- спинномозговое я. добавочного нерва;







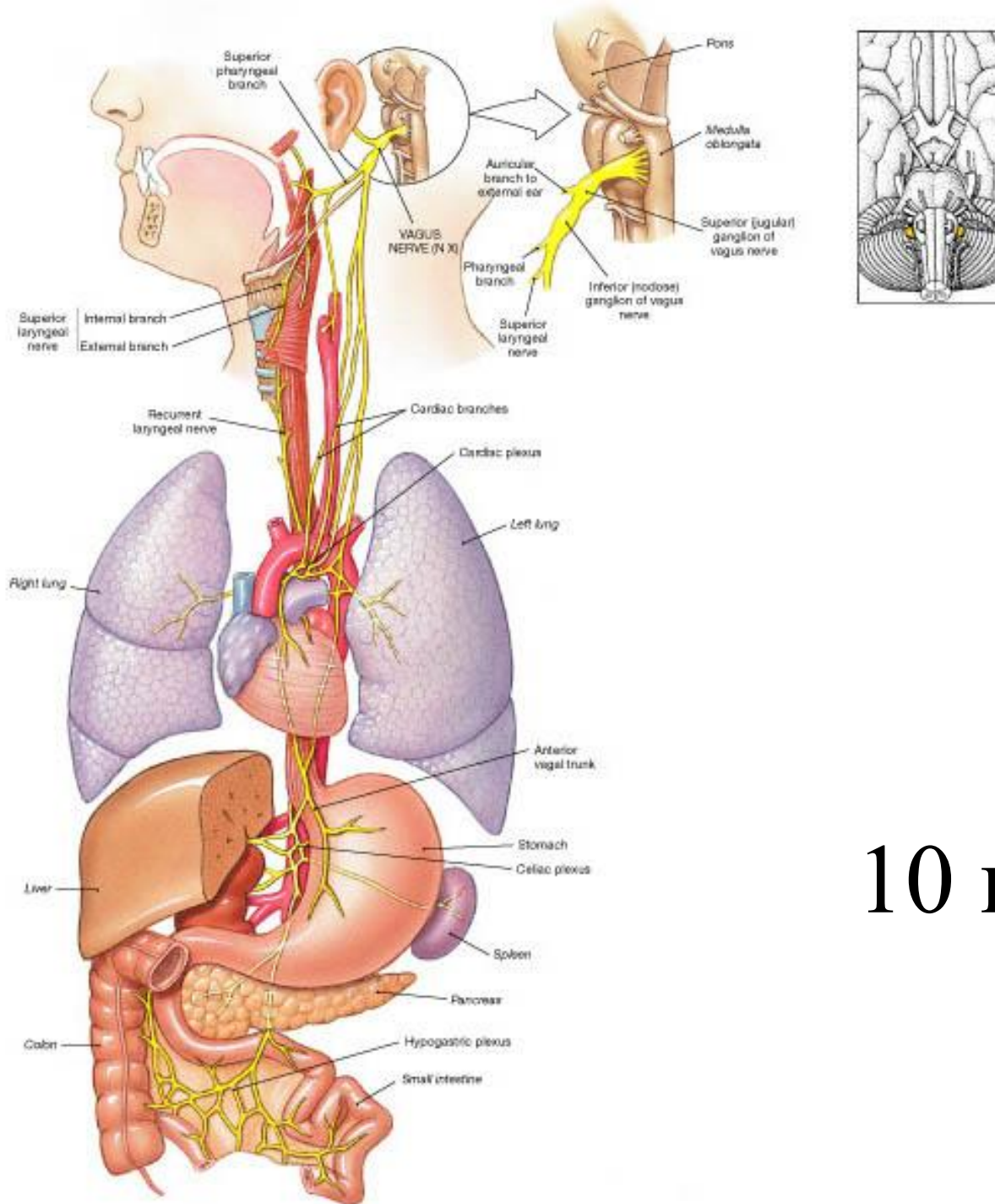
<b>Черепные нервы</b>	<b>Моторные</b>	<b>Вегетативные</b>	<b>Сенсорные</b>
<b>XI Добавочный</b>	Трапецевидная мышца Движения головы		
<b>XII Подъязычный</b>	Мышцы языка		



11 и 12 пары

Черепные нервы	Моторные	Вегетативные	Сенсорные
X Блуждающий	Мышцы языка и глотки	Замедление сердцебиения; увеличение секреции ЖКТ, гладкие мышцы ЖКТ	Глотка, трахея, часть наружного уха
XI Добавочный	Трапецевидная мышца Движения головы		
XII Подъязычный	Мышцы языка		

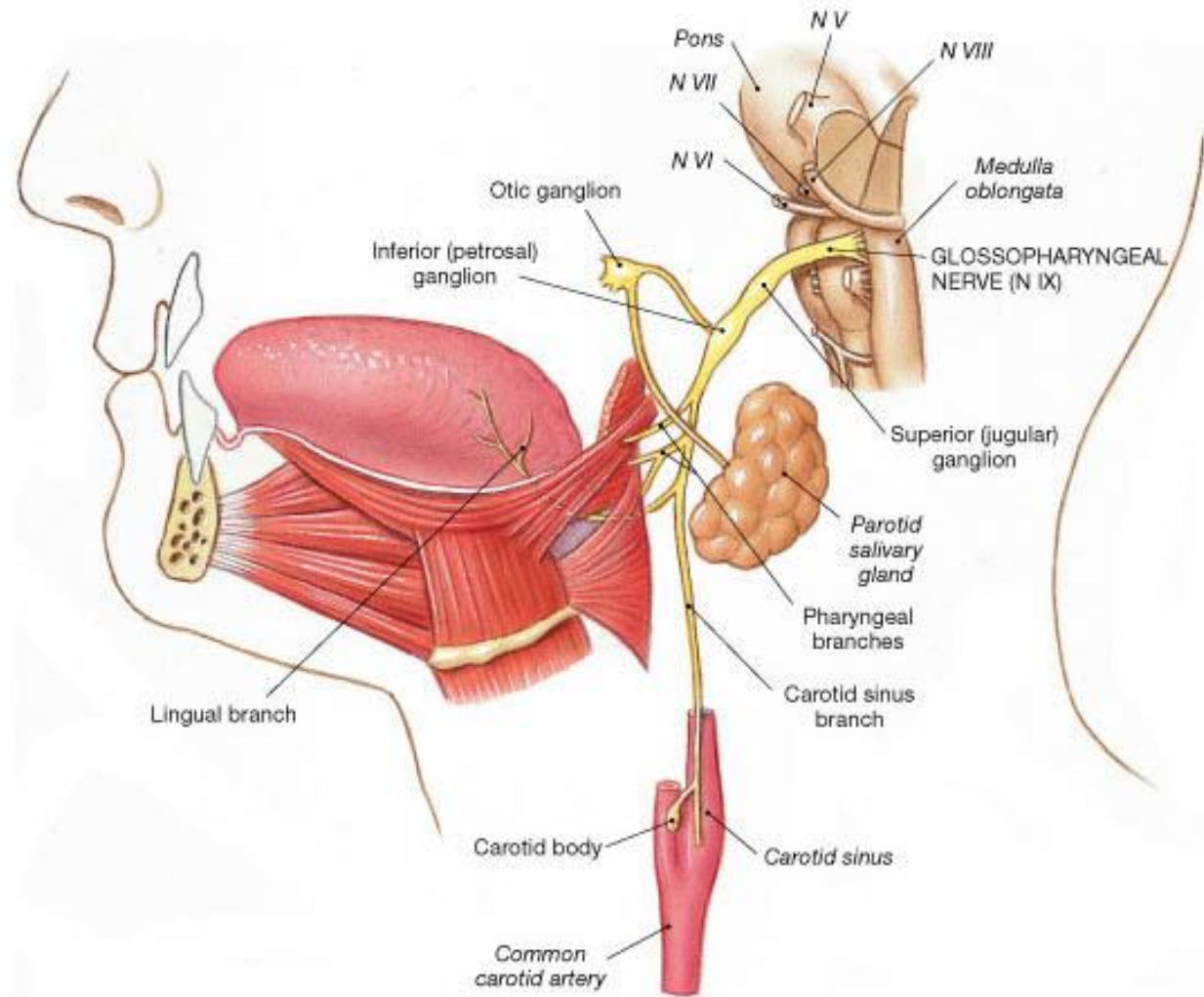
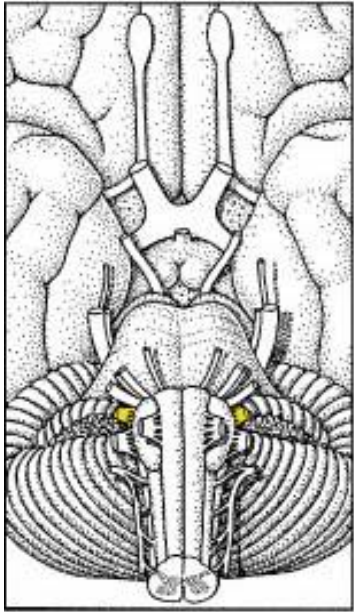




10 пара

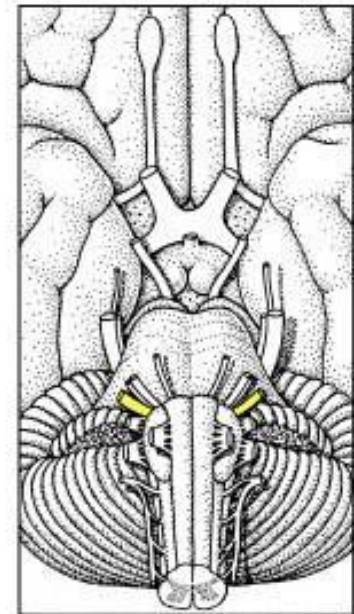
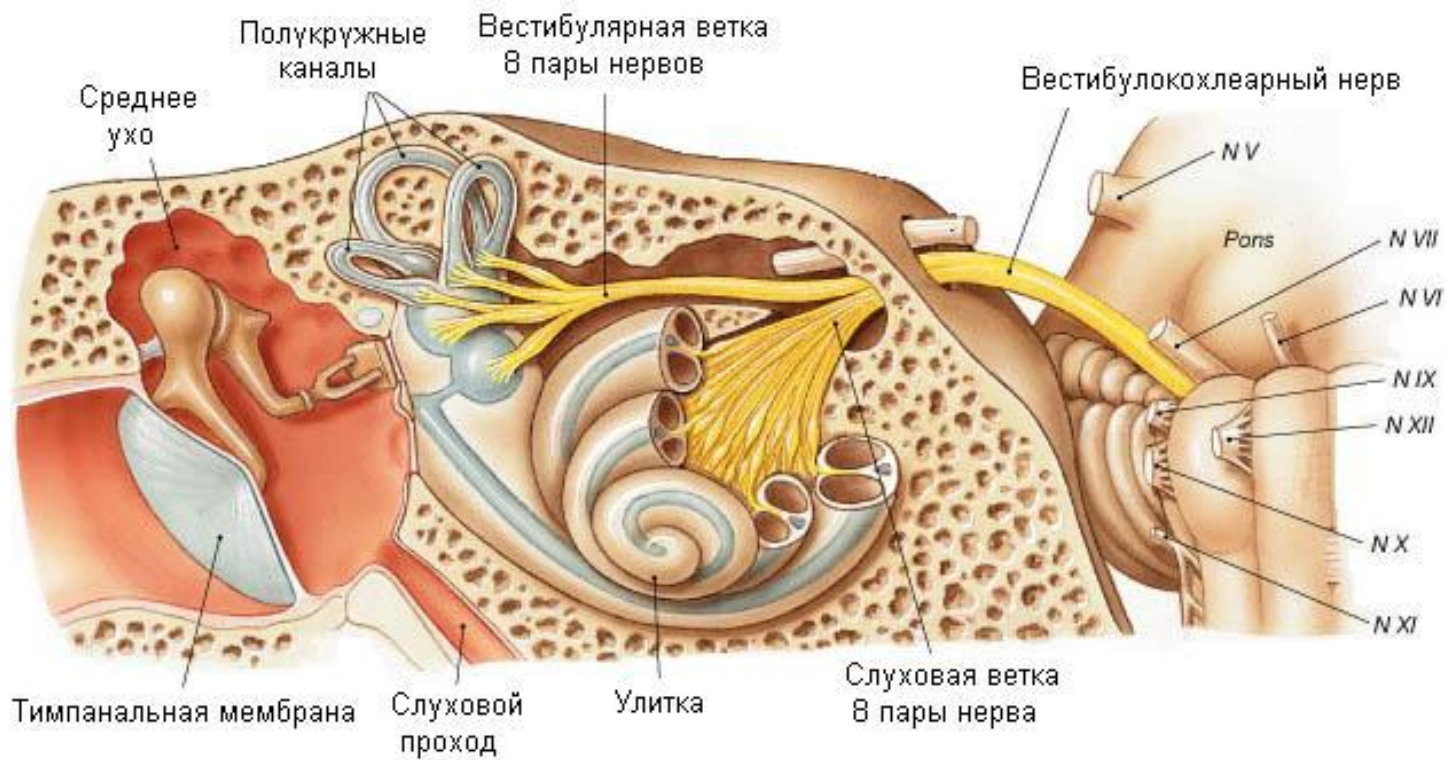


<b>Черепные нервы</b>	<b>Моторные</b>	<b>Вегетативные</b>	<b>Сенсорные</b>
<b>IX Языкоглоточный</b>	Stylopharyngeus muscle Каротидный синус	<b>Слюнные железы</b>	<b>Вкус и соматика задней трети языка</b>
<b>X Блуждающий</b>	<b>Мышцы языка и глотки</b>	Замедление сердцебиения; увеличение секреции ЖКТ, гладкие мышцы ЖКТ	<b>Глотка, трахея, часть наружного уха</b>
<b>XI Добавочный</b>	Трапецевидная мышца Движения головы		
<b>XII Подъязычный</b>	<b>Мышцы языка</b>		



9 пара

<b>Черепные нервы</b>	<b>Моторные</b>	<b>Вегетативные</b>	<b>Сенсорные</b>
<b>VIII Вестибулокохлеарный</b>			<b>Слух вестибулярный</b>
<b>IX Языкоглоточный</b>	Stylopharyngeus muscle	<b>Слюнные железы</b>	<b>Вкус и соматика задней трети языка</b>
<b>X Блуждающий</b>	Мышцы языка и глотки	Замедление сердцебиения; увеличение секреции ЖКТ, гладкие мышцы ЖКТ	<b>Глотка, трахея, часть наружного уха</b>
<b>XI Добавочный</b>	Трапециевидная мышца Движения головы		
<b>XII Подъязычный</b>	Мышцы языка		

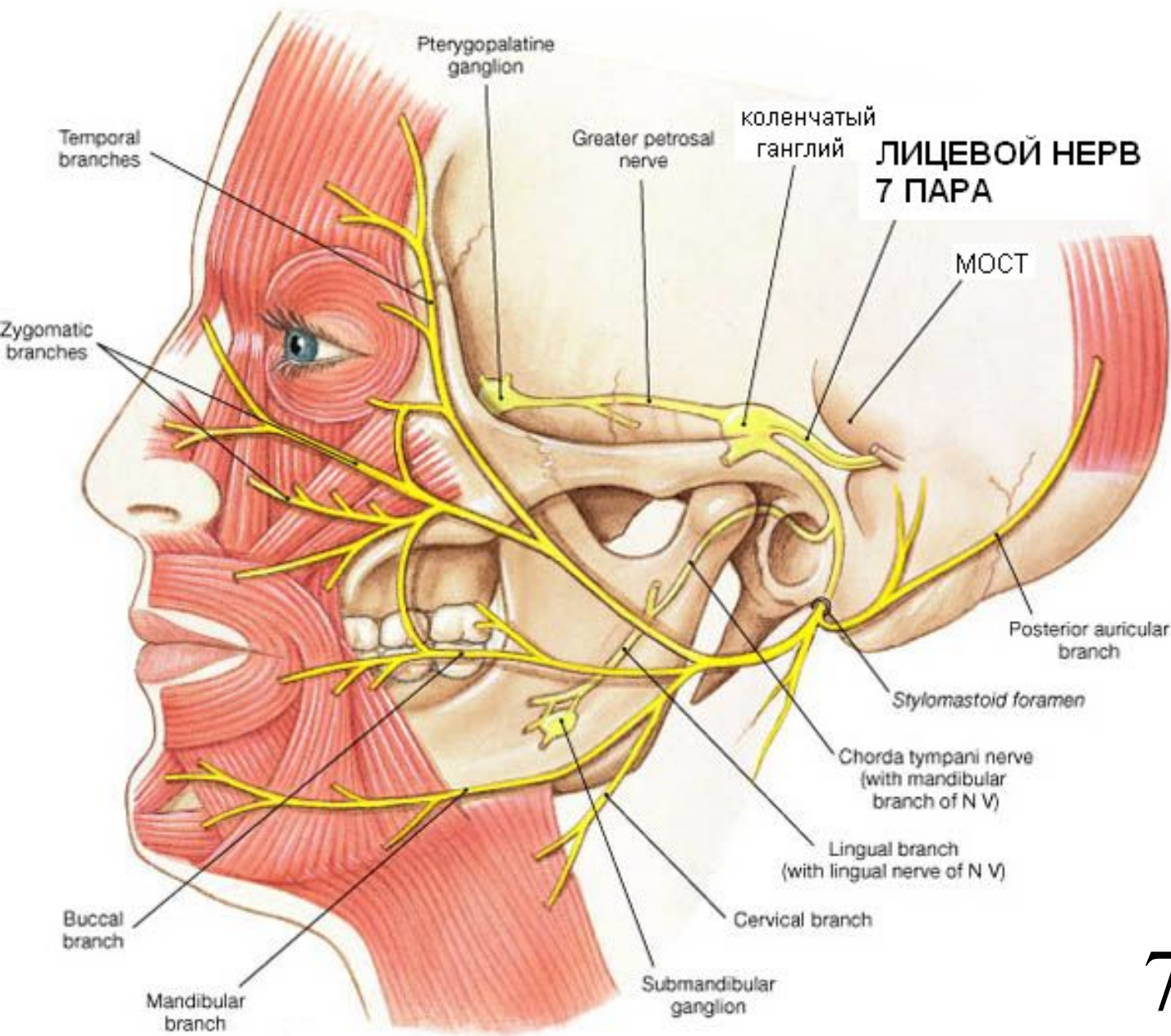


Продолговатый

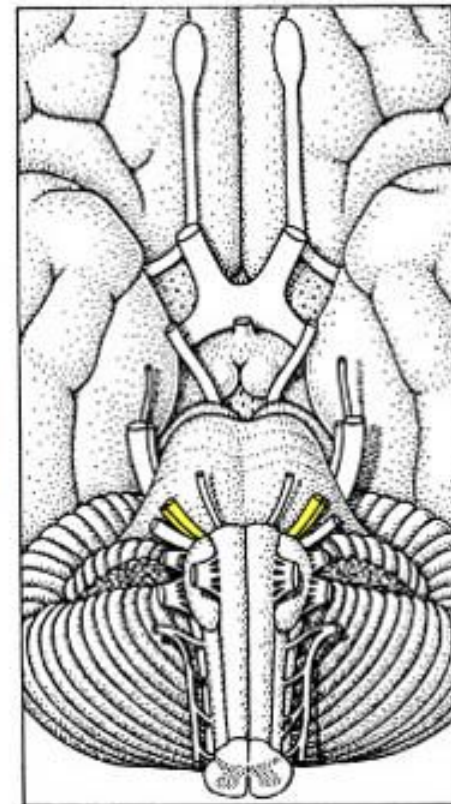
8 пара



Черепные нервы	Моторные	Вегетативные	Сенсорные
VII Лицевой	Мышцы лица, Мышцы среднего уха	Слезные и носовые железы; подъязычная и подчелюстная слюнные	Вкус, 2/3 языка (передн)
VIII Вестибулокохлеарный			Слух вестибулярный
IX Языкоглоточный	Stylopharyngeus muscle	Слюнные железы	Вкус и соматика задней трети языка
X Блуждающий	Мышцы языка и глотки	Замедление сердцебиения; увеличение секреции ЖКТ, гладкие мышцы ЖКТ	Глотка, трахея, часть наружного уха
XI Добавочный	Трапециевидная мышца Движения головы		
XII Подъязычный	Мышцы языка		



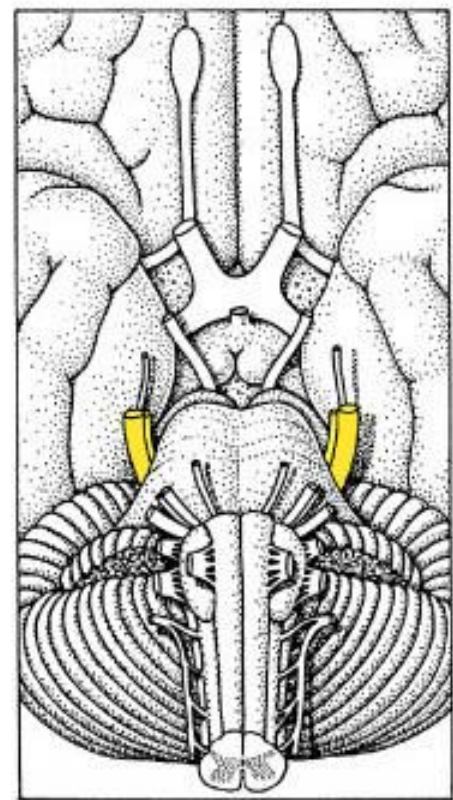
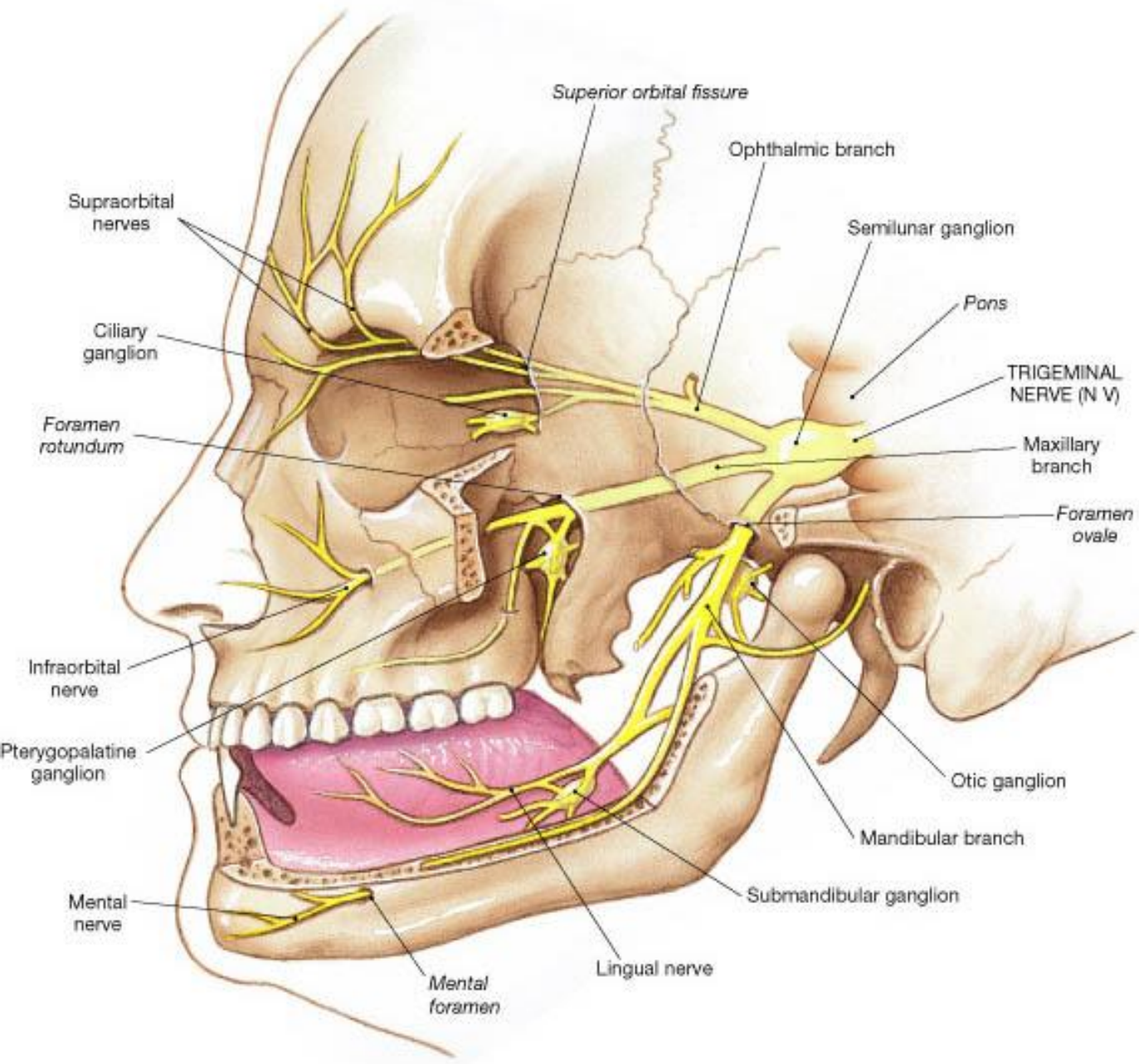
**ЛИЦЕВОЙ НЕРВ  
7 ПАРА**



**7 пара**

<b>Черепные нервы</b>	<b>Моторные</b>	<b>Вегетативные</b>	<b>Сенсорные</b>
<b>V Тройничный</b>	Мышцы рта - жевательные; мышцы среднего уха		Кожа лица, рот, зубы, нос, синусы, твердая мозговая оболочка
<b>VII Лицевой</b>	Мышцы лица, Мышцы среднего уха	Слезные и носовые железы; подъязычная и подчелюстная слюнные	Вкус, 2/3 языка (передн)
<b>VIII Вестибулокохле арный</b>			Слух вестибулярный
<b>IX Языкоглоточный</b>	Stylopharyngeus muscle	<b>Слюнные железы</b>	Вкус и соматика задней трети языка
<b>X Блуждающий</b>	Мышцы языка и глотки	Замедление сердцебиения; увеличение секреции ЖКТ, гладкие мышцы ЖКТ	Глотка, трахея, часть наружного уха
<b>XI Добавочный</b>	Трапециевидная мышца Движения головы		

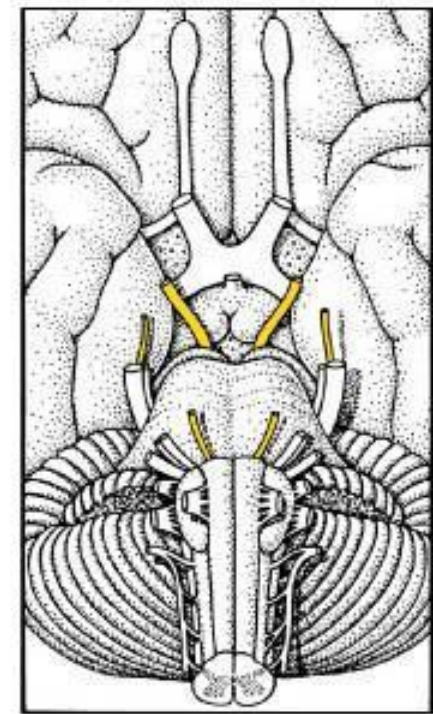
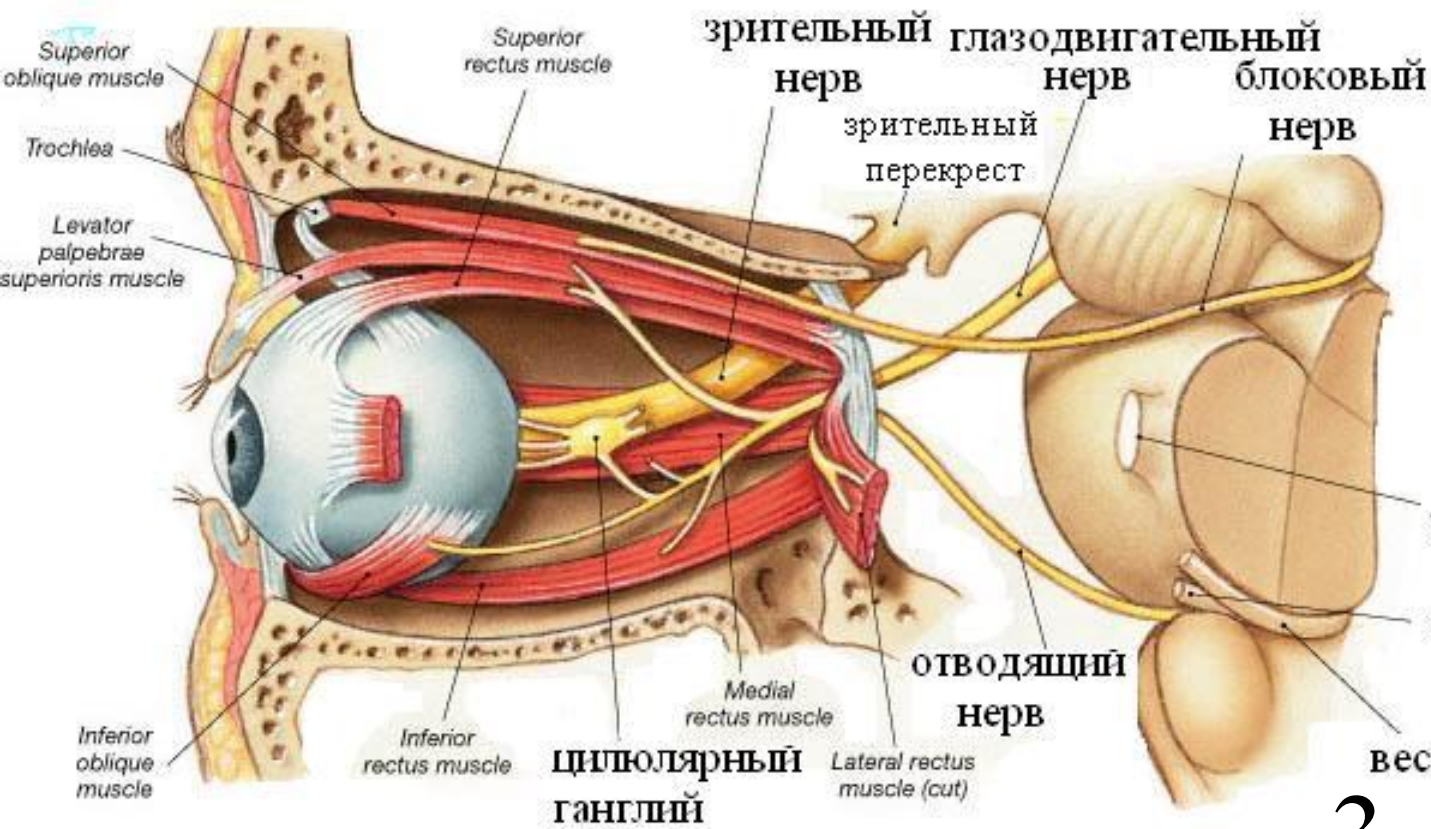




5 пара



Черепные нервы	Моторные	Вегетативные	Сенсорные
III Глазодвигательный	Мышцы глаз – медиальная, нижняя и верхняя прямые, нижняя косая, мышца, поднимающая верхнее веко	Сужение зрачка, Сфинктер зрачка	
IV Блоковый	Верхняя косая мышца глаза		
V Тройничный	Мышцы рта - жевательные; мышцы среднего уха	Кожа лица, рот, зубы, нос, синусы, твердая мозговая оболочка	
VI Отводящий	Мышцы глаз – латеральная прямая		
VII Лицевой	Мышцы лица, Мышцы среднего уха	Слезные и носовые железы; подъязычная и подчелюстная слюнные	Вкус, 2/3 языка (передн)
VIII Вестибулокохлеарный			Слух вестибулярный
IX Языкоглоточный	Stylopharyngeus muscle	Слюнные железы	Вкус и соматика задней трети языка
X Блуждающий	Мышцы языка и глотки	Замедление сердцебиения; увеличение секреции ЖКТ, гладкие мышцы ЖКТ	Глотка, трахея, часть наружного уха
XI Добавочный	Трапециевидная мышца Движения головы		



тройничный  
лицевой

вестибуло-кохлеарный  
**3,4,6 пары**

<b>Черепные нервы</b>	<b>Моторные</b>	<b>Вегетативные</b>	<b>Сенсорные</b>
I Обонятельный			
II Зрительный			
III Глазодвигательный	Мышцы глаз – медиальная, нижняя и верхняя прямые нижняя косая, мышца, поднимающая верхнее веко	<b>Сужение зрачка, Сфинктер зрачка</b>	
IV Блоковый	Верхняя косая мышца глаза		
V Тройничный	Мышцы рта - жевательные; мышцы среднего уха	Кожа лица, рот, зубы, нос, синусы, твердая мозговая оболочка	
VI Отводящий	Мышцы глаз – латеральная прямая		
VII Лицевой	Мышцы лица, Мышцы среднего уха	Слезные и носовые железы; подъязычная и подчелюстная слюнные	Вкус, 2/3 языка (передн)
VIII Вестибулокохлеарный			Слух вестибулярный
IX Языкоглоточный	Stylopharyngeus muscle	<b>Слюнные железы</b>	Вкус и соматика задней трети языка
X Блуждающий	Мышцы языка и глотки	Замедление сердцебиения; увеличение секреции ЖКТ, гладкие мышцы ЖКТ	Глотка, трахея, часть наружного уха
XI Добавочный	Трапециевидная мышца Движения головы		
XII Подъязычный	Мышцы языка		