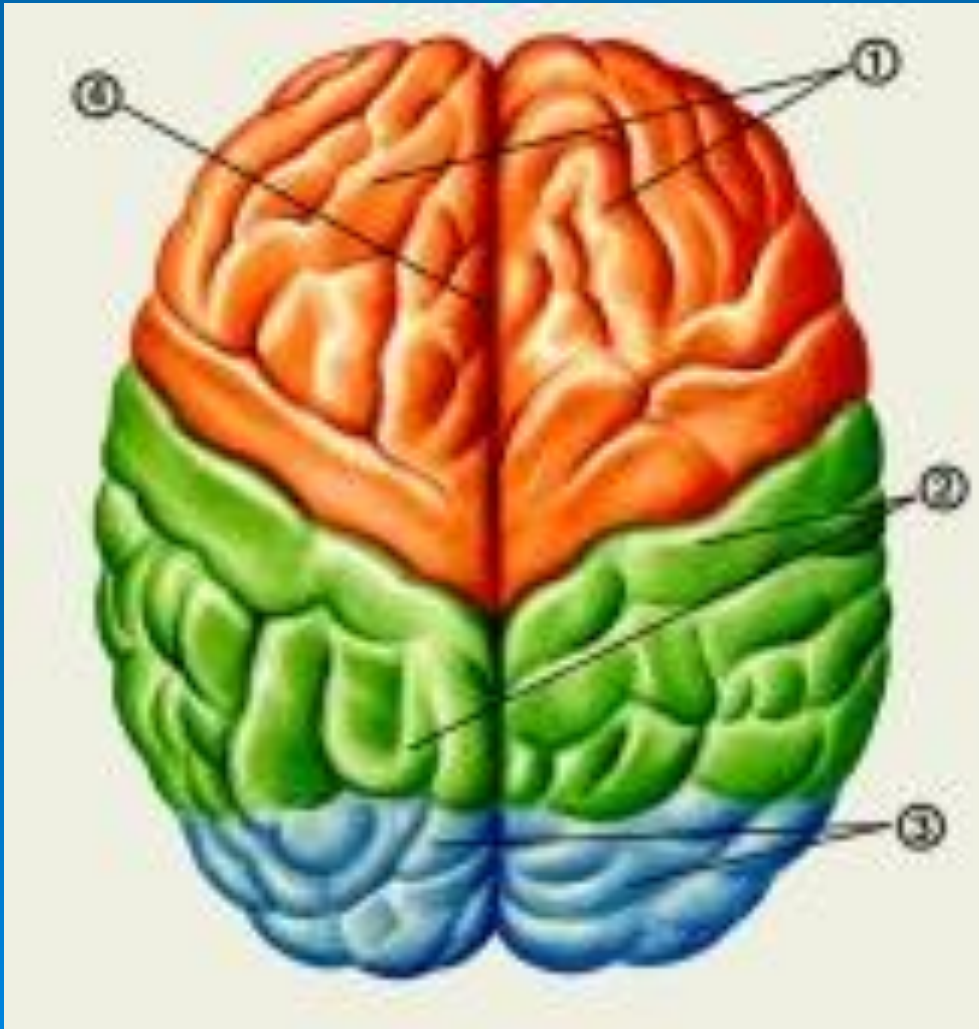
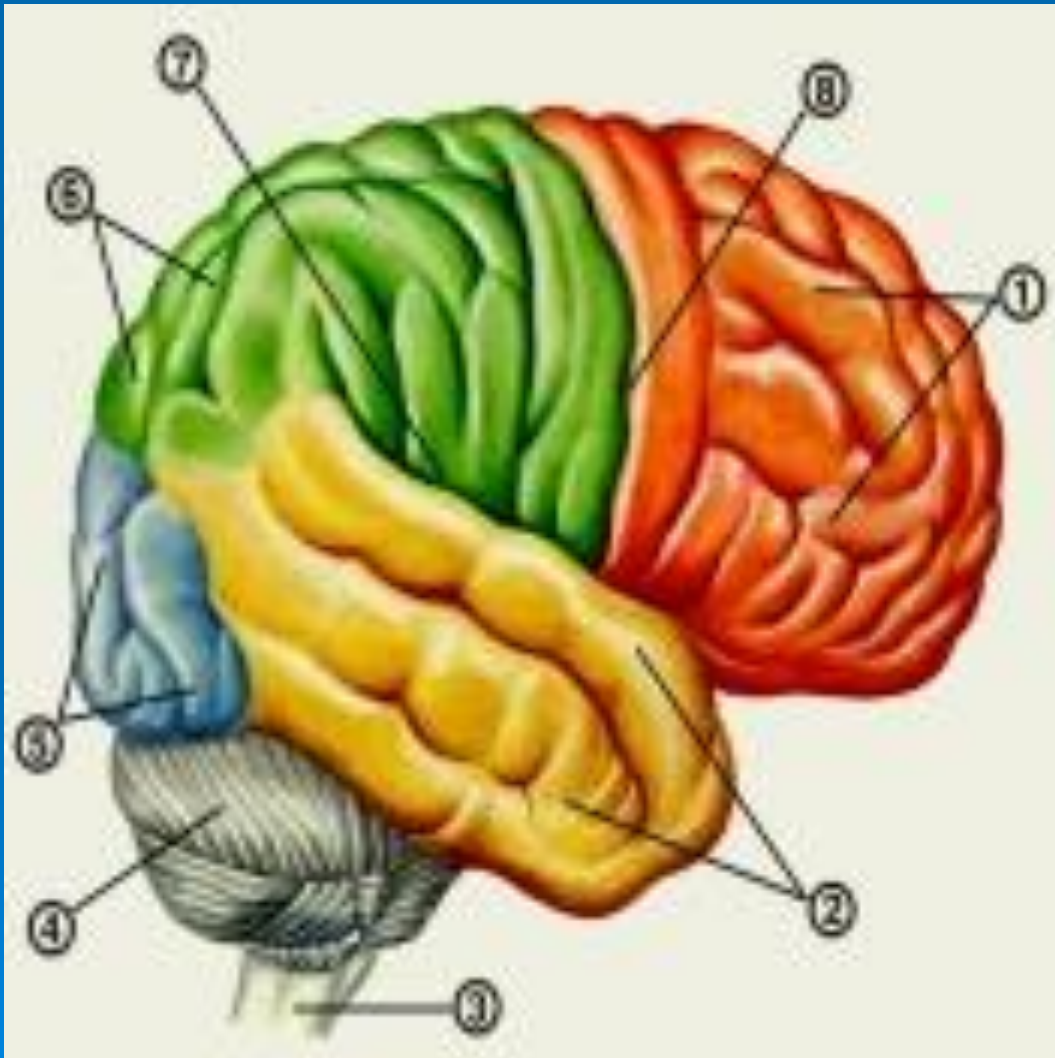
# Головной мозг (вид сверху)



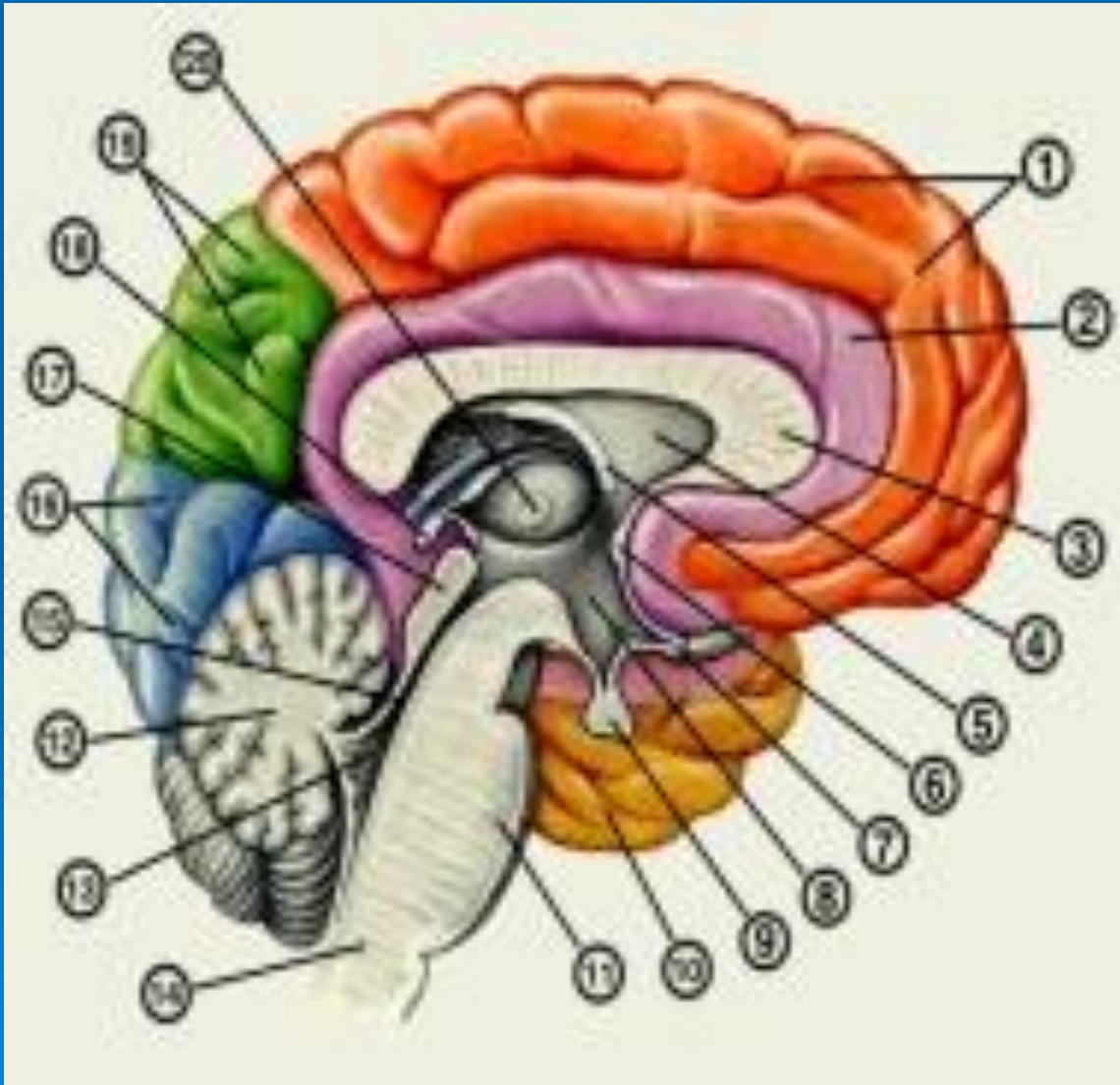
- 1 — лобные доли;
- 2 — теменные доли;
- 3 — затылочные доли;
- 4 — продольная щель большого мозга.

# Головной мозг (вид сбоку)



- 1 — лобная доля;
- 2 — височная доля;
- 3 — продолговатый мозг;
- 4 — мозжечок;
- 5 — затылочная доля;
- 6 — теменная доля;
- 7 — латеральная борозда;
- 8 — центральная борозда.

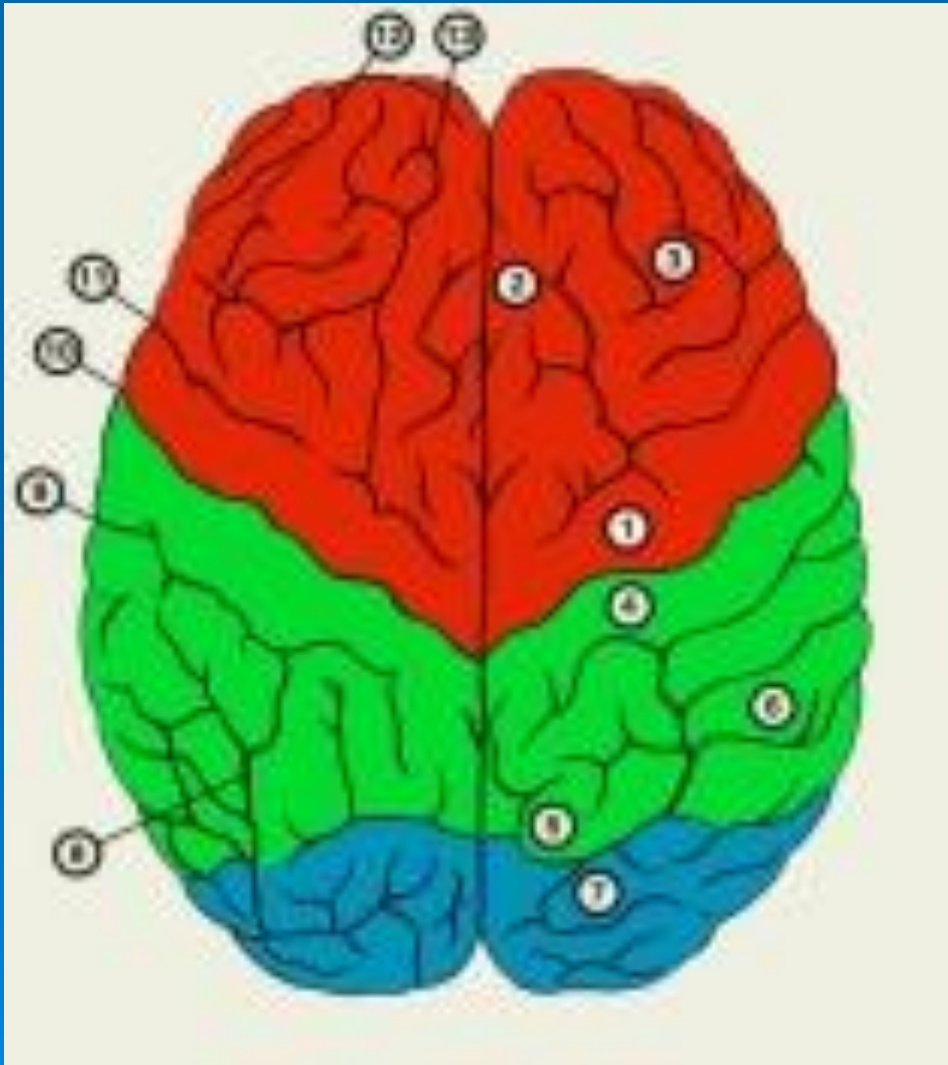
# Сагиттальный разрез головного мозга



- 1 — лобная доля;
- 2 — поясная извилина;
- 3 — мозолистое тело;
- 4 — прозрачная перегородка;
- 5 — свод;
- 6 — передняя спайка;
- 7 — зрительный перекрест;
- 8 — подталамическая область;
- 9 — гипофиз;
- 10 — височная доля;
- 11 — мост;
- 12 — продолговатый мозг;
- 13 — четвертый желудочек;
- 14 — мозжечок;
- 15 — водопровод мозга;
- 16 — затылочная доля;
- 17 — пластинка крыши;
- 18 — шишковидное тело;
- 19 — теменная доля;
- 20 — таламус.

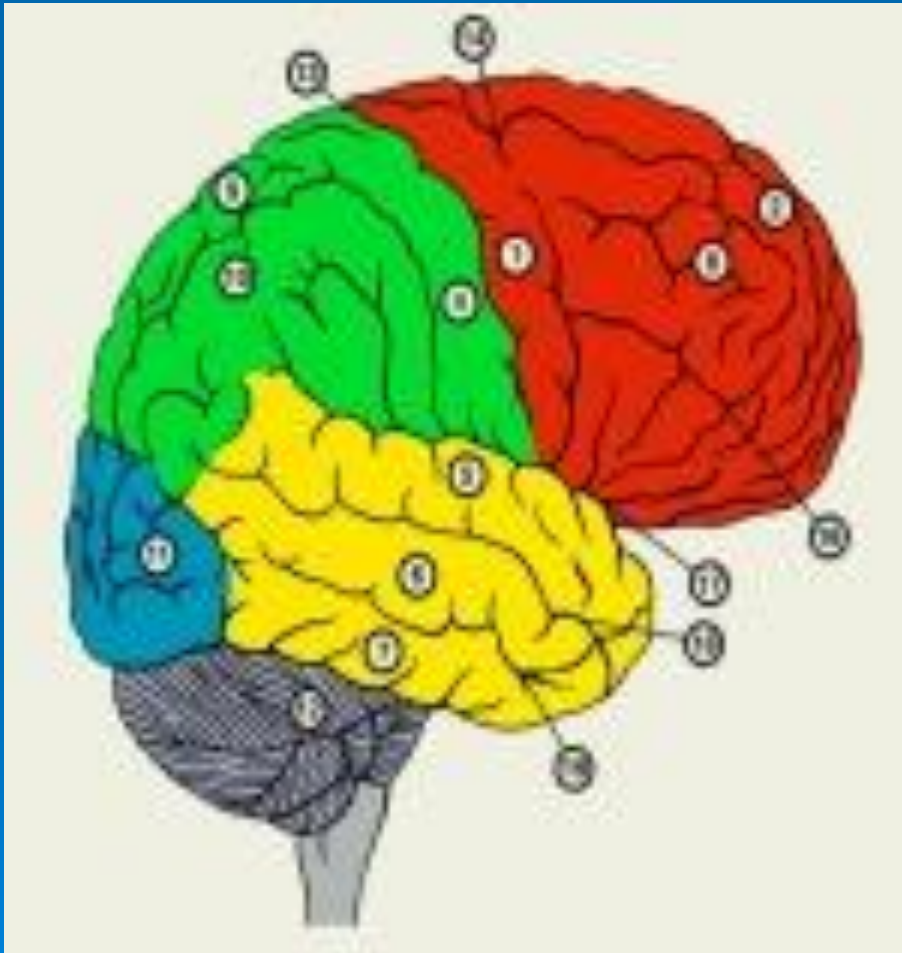

# Верхняя поверхность полушарий большого мозга



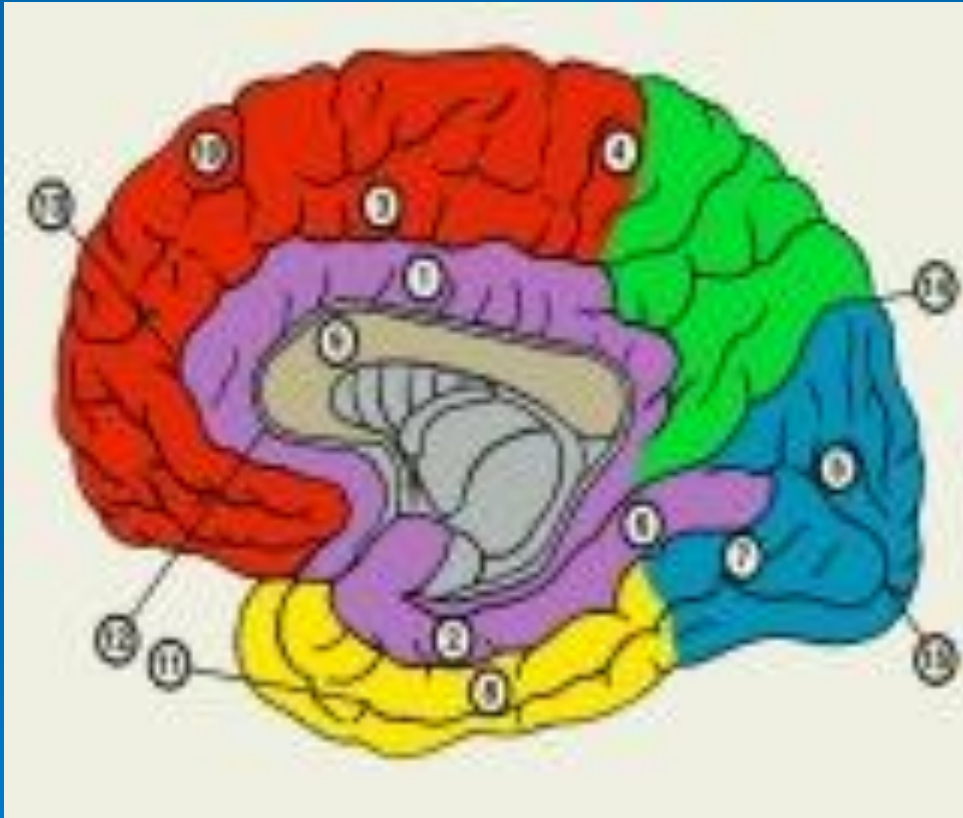
- 1 — предцентральная извилина;
- 2 — верхняя лобная извилина;
- 3 — средняя лобная извилина;
- 4 — постцентральная извилина;
- 5 — верхняя теменная долька;
- 6 — нижняя теменная долька;
- 7 — затылочные извилины;
- 8 — внутритеменная борозда;
- 9 — постцентральная борозда;
- 10 — центральная борозда;
- 11 — предцентральная борозда;
- 12 — нижняя лобная борозда;
- 13 — верхняя лобная борозда.

# Латеральная поверхность правого полушария большого мозга



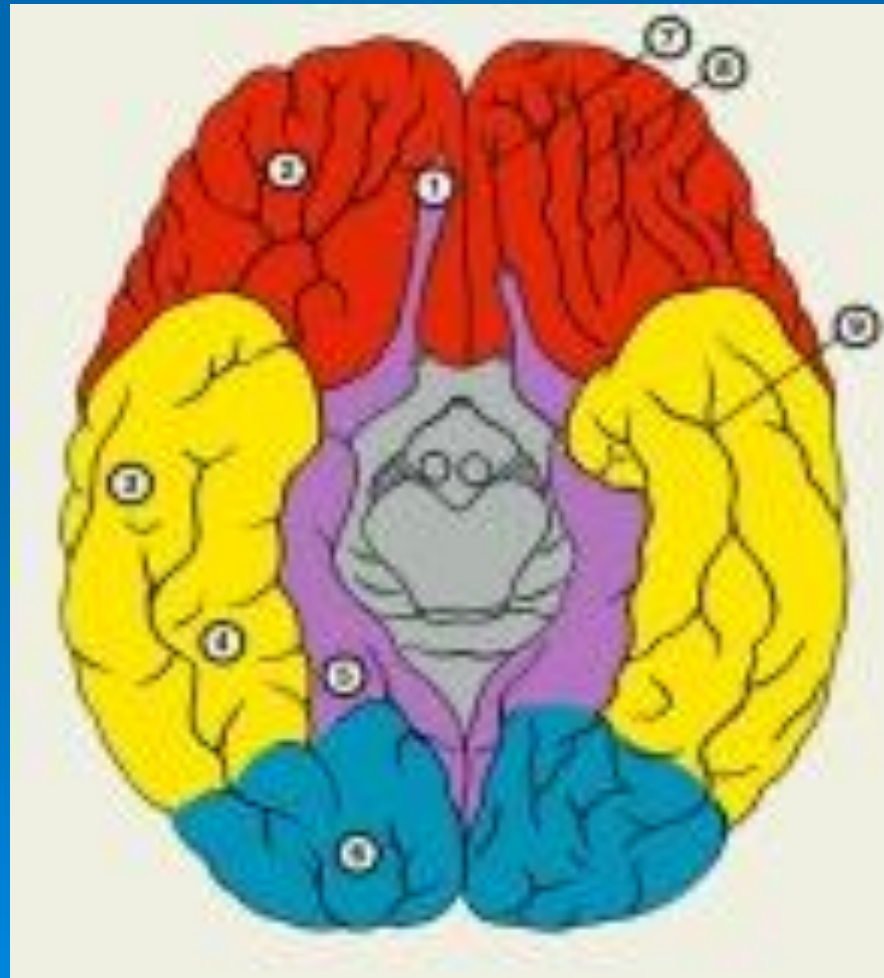
- 1 — предцентральная извилина;
- 2 — верхняя лобная извилина;
- 3 — средняя лобная извилина;
- 4 — постцентральная извилина;
- 5 — верхняя височная извилина;
- 6 — средняя височная извилина;
- 7 — нижняя височная извилина;
- 8 — покрышка;
- 9 — верхняя теменная долька;
- 10 — нижняя теменная долька;
- 11 — затылочные извилины;
- 12 — мозжечок;
- 13 — центральная борозда;
- 14 — предцентральная борозда;
- 15 — верхняя лобная борозда;
- 16 — нижняя лобная борозда;
- 17 — латеральная борозда;
- 18 — верхняя височная борозда;
- 19 — нижняя височная борозда.

# Медиальная поверхность правого полушария большого мозга



- 1 — поясная извилина;
- 2 — парагиппокампальная извилина;
- 3 — медиальная лобная извилина;
- 4 — парацентральная долька;
- 5 — клин;
- 6 — язычная извилина;
- 7 — медиальная затылочно-височная извилина;
- 8 — латеральная затылочно-височная извилина;
- 9 — мозолистое тело;
- 10 — верхняя лобная извилина;
- 11 — затылочно-височная борозда;
- 12 — борозда мозолистого тела;
- 13 — поясная борозда;
- 14 — теменно-затылочная борозда;
- 15 — шпорная борозда.

# Нижняя поверхность полушарий большого мозга



- 1 — обонятельная луковица и обонятельный тракт;
- 2 — глазничные извилины;
- 3 — нижняя височная извилина;
- 4 — боковая затылочно-височная извилина;
- 5 — парагиппокампальная извилина;
- 6 — затылочные извилины;
- 7 — обонятельная борозда;
- 8 — глазничные борозды;
- 9 — нижняя височная борозда.



# Лобная доля

- Отделена от теменной доли Роландовой бороздой и от височной доли латеральной бороздой.
- Площадь поверхности лобной доли составляет 25-28 процентов от площади всей коры больших полушарий головного мозга.
- **На наружной поверхности** лобной доли выделяют 4 извилины
  - **Прецентральная извилина (вертикальная)** располагается между центральной и прецентральной бороздами.
  - **Верхняя лобная извилина (вертикальная)** располагается выше верхней лобной борозды.
  - **Средняя лобная извилина (вертикальная)** располагается между верхней и нижней лобной бороздами
  - **Нижняя лобная извилина (вертикальная)** располагается между нижней лобной и Сильвиевой бороздами
- **На внутренней поверхности** лобной доли выделяют 2 извилины
  - **Прямая извилина** располагается между внутренним краем полушария и обонятельной бороздой, в глубине которой расположена обонятельная луковица и проходит обонятельный тракт.
  - **Орбитальная извилина**



# Теменная доля

- Отделена от лобной доли Роландовой бороздой, от височной доли Сильвиевой бороздой и от затылочной доли теменно-затылочной бороздой.
- На **наружной поверхности** теменной доли выделяется
  - **Постцентральная извилина** (вертикальная) ограничена центральной и постцентральной бороздами.
  - **верхнетеменная долька** (расположенная кверху от горизонтальной внутритеменной борозды) и
  - **нижетеменная долька** (расположенная книзу от горизонтальной внутритеменной борозды, имеющая в своем составе надкраевую и угловую извилины)
  - **Надкраевая извилина** (супрамаргинальная) расположена над задним отделом Сильвиевой борозды.
  - **Угловая извилина** (ангулярная) окружает восходящий отросток верхней височной борозды.

# Височная доля

- Отделена от лобной и теменной долей Сильвиевой бороздой.
- На **наружной поверхности** височной доли выделяют 3 извилины
  - **Верхняя височная извилина** расположена между Сильвиевой и верхней височной бороздами
  - **Средняя височная извилина** расположена между верхней и нижней височной бороздами
  - **Нижняя височная извилина** расположена книзу от нижней височной борозды
- На **нижней (базальной) поверхности** височной доли выделяют 2 извилины
  - **Латеральная затылочно-височная извилина** граничит с нижней височной извилиной
  - **Извилины гиппокампа** расположена медиально от латеральной затылочно-височной извилины.

# Островок

- Островок расположен в глубине Сильвиевой борозды (закрытая долька), прикрыт лобной, теменной и височной долями, составляющими покрывку (operculum).

Островок отделен круговой бороздой островка, имеет переднюю и заднюю поверхность, разделенную продольной центральной бороздой островка и отвечает за вкусовое восприятие.

# Затылочная доля

- Занимает задние отделы полушарий и не имеет четких границ.  
Внутренняя поверхность отделена от теменной доли **теменно-затылочной извилиной** и делится **шпорной бороздой** на **клин** и **язычную извилину**.



# Подкорковые узлы

- Подкорковые узлы располагаются в толще белого вещества полушарий вблизи от боковых желудочков мозга.
- К подкорковым образованиям относятся
  - Базальные ядра головного мозга
  - Хвостатое ядро
  - Чечевицеобразное ядро (располагается снаружи от хвостатого ядра), состоит из скорлупы и бледного шара
  - Ограда
  - Миндалевидное ядро
- Базальные ядра образуют стриатум (хвостатое ядро и скорлупа) и паллидум (бледный шар, черное вещество, красные ядра ножек мозга, субталамическое ядро), составляющие основные элементы экстрапирамидной системы головного мозга.

# Белое вещество больших полушарий (1)

- Белое вещество головного мозга состоит из нервных проводников  
Волокна белого вещества головного мозга подразделяются на:  
**Ассоциативные** Объединяют различные участки коры внутри одного полушария (выделяют длинные, соединяющие отдаленные участки коры, и короткие, дугообразные, соединяющие соседние извилины, волокна)  
**Проекционные** Связывают полушария головного мозга с нижележащими отделами мозга (стволом и спинным мозгом)  
**Комиссуральные** Соединяют топографически идентичные участки правого и левого полушарий (образуют мозолистое тело, переднюю спайку, спайку свода и заднюю спайку)
- **Мозолистое тело**  
Дугообразная тонкая пластинка, соединяющая филогенетически более молодые участки полушарий и обеспечивающая обмен информации между ними.
- **Передняя спайка**  
Соединяет обонятельные области правого и левого полушарий.
- **Спайка свода**  
Соединяет гиппокамповы извилины правого и левого полушарий.
- **Задняя мозговая спайка и уздечковая спайка**  
Содержат волокна, соединяющие структуры промежуточного мозга.

## Белое вещество больших полушарий (2)

- **Внутренняя капсула** Плотный слой проекционных волокон, имеющий вид тупого угла, открытого кнаружи и расположенный между хвостатым ядром и зрительным бугром с одной стороны и лентикулярным ядром с другой.
- **Отделы внутренней капсулы**
  - **Передняя ножка** - содержит эфферентные волокна из коры лобной доли к зрительному бугру (корково-таламический путь) и мозжечку (корково-мосто-мозжечковый путь).
  - **Колено** - нисходящие волокна кортико-нуклеарных путей, обеспечивающих двигательную иннервацию черепных нервов.
  - **Задняя ножка**
    - **Передние две трети задней ножки внутренней капсулы** - нисходящие волокна пирамидного (двигательного) пути к передним рогам спинного мозга.
    - **Задняя треть задней ножки внутренней капсулы** - восходящие волокна путей глубокой и поверхностной чувствительности (таламокортикальный путь), восходящие пути зрительного и слухового анализатора (к затылочной и височной долям) и нисходящие волокна затылочно-височно-мосто-мозжечкового пути.

# Высшая нервная деятельность

- Мозговой центр (состоит из "ядра" и "рассеянных элементов")
- "Ядро"- морфологически однородная группа клеток с точной проекцией рецепторных полей
- "Рассеянные элементы"- клетки и группы клеток, располагающиеся вне "ядра" и осуществляющие элементарный анализ и синтез



# Зоны коры головного мозга

- **Первичные** - проекционные зоны (чувствительные и двигательные), отвечающие за элементарные акты
- **Вторичные** - проекционно-ассоциативные зоны, ответственные за операции гнозиса и праксиса
- **Третичные** - участки перекрытия корковых представительств различных анализаторов, осуществляющие интегративную функцию

# Интегративные уровни нервной системы

- **Первая сигнальная система** - отвечает за первичные этапы праксиса и гнозиса
- **Вторая сигнальная система** - отвечает за осмысленность действий человека и его речь
- **Третья сигнальная система** - отвечает за прогнозирование различных актов, формирование перспектив и выбор первоочередных задач

# Нарушения корковых функций

- **Гнозис (узнавание)**-запас сведений об окружающем мире при постоянном сопоставлении с матрицей памяти.
- **Праксис** - целенаправленное действие.
- **Мышление** - логические операции со словесными и наглядно-образно-чувственными образами предметов.
- **Память**

# Лобная доля

- Генерализованные или адверсивные судорожные приступы, начинающиеся с поворота головы и глаз в сторону, противоположную очагу раздражения
- Парез или паралич взора в противоположную пораженной стороне
- Хватательные рефлексy
- Симптомы орального автоматизма
- Моторная афазия Брока
- Моторная апраксия
- Астазия- абазия
- "Лобная психика" (неряшливость, неопрятность, склонность к плоским шуткам, эйфория и нарушение критики)
- Контралатеральная лобная атаксия
- Стереотипные автоматизированные движения в конечностях
- Усиление суставных рефлексов



# Моторная афазия Брока

- Речевая апраксия, сочетание нарушения экспрессивной (устной) речи и письменной речи при сохранении ее понимания. Обычно нарушается и чтение (вслух). Проявляется наличием в речи большого однообразных предложений с преобладанием существительных и инфинитивных форм глаголов.
- Выявляются
  - 📌 Литеральная парафазия - перестановка и пропуск отдельных звуков
    - Вербальная парафазия - замена одного слова другим, сходным по артикуляции, но различным по значению
    - Аграматизмы - нарушения грамматического строя речи
    - Литеральные параграфии при письме
    - Вербальные параграфии
    - Паралексии и прочие нарушения чтения

# Поражение основания лобной доли

- Гипосмия и аносмия на стороне очага
- Амблиопия и амавроз на стороне очага
- Синдром Фостера-Кеннеди (атрофия соска зрительного нерва на стороне поражения и контралатерально застой на глазном дне)

# Поражение задних отделов лобной доли (передняя центральная извилина)

- Моноплегии и монопарезы контралатерально очагу поражения
- Нарушение функции лицевого и подъязычного нервов по центральному типу контралатерально очагу поражения
- Моторные джексоновские приступы контралатерально очагу поражения
- **Раздражение оперкулярной области** - ритмические жевательные, чмокающие, шамкающие, облизывающие и глотательные движения

# Теменная доля

## Поражение задней центральной извилины и верхней теменной доли

- Нарушение глубокой и поверхностной чувствительности контралатерально очагу поражения по типу моноанестезий
- Гиперпатия
- Парестезии контралатерально очагу поражения
- Сенсорные джексоновские приступы контралатерально очагу поражения
- Астереогнозия
- Атрофия мышц контралатерально очагу поражения преимущественно дистальных отделов конечностей
- Психосенсорные нарушения и конфабуляции

# Теменная доля

## Раздражение заднего адверсивного поля

- Поворот головы и глаз в сторону, противоположную очагу раздражения

## Поражение правой верхней теменной доли

- Пространственно-гностические нарушения
- Лево-правая дезориентация

## Поражение левой нижней теменной доли и надкраевой извилины

- Апраксия
- Алексия
- Акалькулия
- Астереогнозия

# Затылочная доля

- Контралатеральная гомонимная гемианопсия (при поражении *sinus* нижняя квадрантная, при поражении *gyrus lingualis* верхняя квадрантная)
- Контралатеральная височно-затылочная атаксия
- Зрительная агнозия
- Зрительные галлюцинации
- Макропсии, микропсии, метаморфозии
- Генерализованные судорожные приступы со зрительной аурой
- Нарушение сочетанного движения глаз, аккомодации и ширины зрачков



# Височная доля

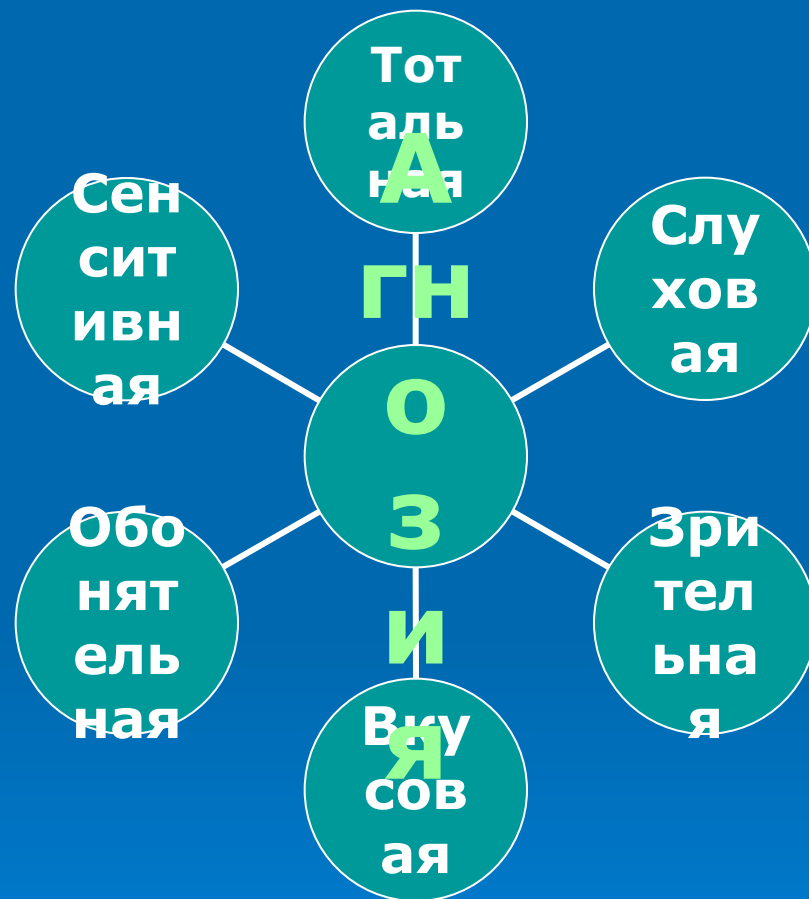
- Вестибулярно-корковые головокружения
- Контралатеральная височно-затылочная атаксия
- Генерализованные судорожные приступы с аурой или психические эквиваленты судорожных приступов
- Оглушенность, сонливость
- Нарушения памяти
- Сенсорная афазия Вернике
- Квадрантная гемианопсия (поражение глубинных отделов височной доли)
- слуховые и вкусовые агнозии, амузии
- явления дереализации и деперсонализации (ощущения "уже виденного" или "никогда не виденного")

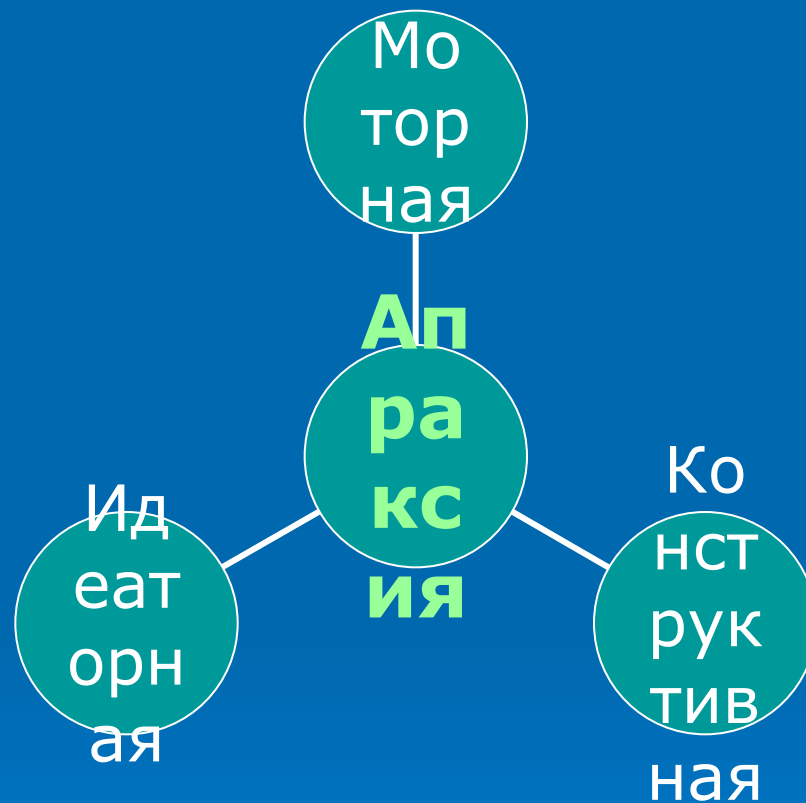
# Височные отделы лимбической системы

- Вегетативно-висцеральные нарушения
- Обонятельные, вкусовые и звуковые галлюцинации
- Височная эпилепсия
- Нарушение памяти с развитием фиксационной амнезии
- Эмоциональная лабильность
- Нарушение эмоционально-адаптивных поведенческих реакций, гиперсексуальность, булимия, агрессивность
- Нарушение поведения
- Психопатия

**АГНОЗИЯ** - нарушение процессов узнавания при сохранении чувствительности и сознания.

- Тотальная агнозия - полная дезориентация человека
- Зрительная агнозия - нарушение узнавания предметов при зрительном восприятии
- Слуховая агнозия - нарушение узнавания предметов по производимому им шуму
- Сенситивная агнозия - нарушение узнавания предметов при контакте (астереогноз и пр.)
- Вкусовая агнозия - нарушение узнавания предметов по вкусу
- Обонятельная агнозия - нарушение узнавания предметов по запаху





# Апраксия - нарушение

## целенаправленности и плана действий

- **Моторная апраксия** - больной не может выполнять действия по приказу и по подражанию, но выполняет их непреднамеренно
- **Идеаторная апраксия** - больной не может выполнять действия по приказу, но выполняет их по подражанию.
- **Конструктивная апраксия** - больной выполняет действия и по приказу, и по подражанию, но не способен создавать качественно новые двигательные акты

***Апраксии возникают при поражении теменно-затылочно-височной области доминантного полушария (двусторонняя апраксия), субдоминантного полушария и мозолистого тела (у правшей - левосторонняя апраксия)***



# Нарушения мышления

## ▣ **Задержка умственного развития**

Отставание в умственном развитии от своего возраста при сохранении способности к обучению на высоком уровне (при педагогической и социальной запущенности)

## ▣ **Олигофрения**

Нарушение умственного развития с ограничением способности к обучению

## ▣ **Дебильность**

Сохранение адекватного умственного развития на бытовом, житейском уровне.

## ▣ **Имбицильность**

Сохранение примитивных двигательных актов и навыков самообслуживания.

## ▣ **Идиотия**

Полное отсутствие речи и социальная дезадаптация.

# Нарушения памяти

- Амнезия
- Гипомнезия
- Гипермнезии (усиление механической памяти)
- Ощущения "уже виденного" или "никогда не виденного"

# Классификация нарушений речи

## ▣ **Нарушение речи при органическом поражении головного мозга**

**Афазия** - распад компонентов речи при поражении корковых речевых зон

**Алалия** - системное недоразвитие речи при поражении корковых речевых зон в доречевом периоде

**Дизартрии** - нарушение иннервации речевой мускулатуры

## ▣ **Функциональные нарушения головного мозга**

**Заикание**

**Мутизм**

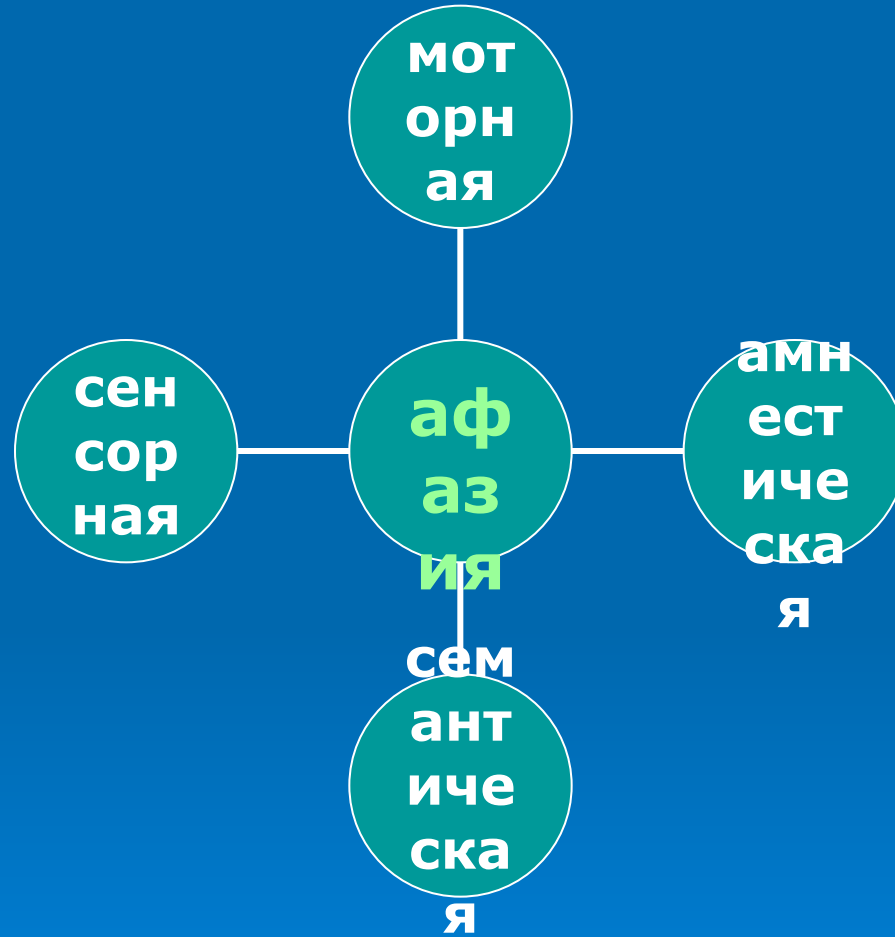
**Сурдомутизм**

## ▣ **Дефекты строения артикуляционного аппарата**

**Дислалия**

**Ринолалия**

## ▣ **Задержка речевого развития (при соматической и педагогической запущенности)**



# Варианты сенсорной афазии

## □ **Акустико-гностическая сенсорная афазия**

искажение понимания смысла слов при отсутствии глухоты. Развивается при поражении задней части извилины Гешля левого полушария

- сочетается с нарушением моторной речи из-за нарушения контроля за собственной речью со стороны слухового анализатора;
- выявляется большое количество ненужных слов в речи больного;
- логорея - чрезмерная говорливость;
- парафазии - неточное употребление слов;
- персеверации - односложные ответы на различные по смыслу вопросы;
- алексия - нарушение чтения;
- контаминации - слитное написание слов в предложении.

## □ **Акустико-мнестическая сенсорная афазия**

при нарушении памяти возникает трудность подбора нужных слов при сохранении грамматической структуры фраз. Развивается при поражении средней части извилины Гешля левого полушария.

- больной обычно понимает устную и письменную речь
- наблюдаются нарушения в письменной речи и вербальные парафазии (затруднения при назывании предметов, при которых не помогает подсказка первого слога)

## □ **Семантическая сенсорная афазия**

затруднение понимания сложных логико-грамматических конструкций. Развивается при поражении височно-теменно-затылочной области левого полушария.

- при затруднении в произнесении слова подсказка первого слога помогает больному в произнесении последнего.