Сердечно-легочная реанимация

Чебоксаров Д.В.

- История реанимации насчитывает века.
- Еще в 1543 году Vesalius описывал искусственную вентиляцию легких с перемежающимся положительным давлением.
- Однако тот комплекс мероприятий, который может называться сердечно-легочной реанимацией, сформировался в середине XX века и до настоящего времени не претерпел принципиальных изменений.



Определение

- Сердечно-легочная реанимация – это комплекс мероприятий направленных на восстановление функций организма в случае остановки кровообращения и/или дыхания.

Среди основных причин смерти, наступающей в результате несчастного случая, болезней сердца, легких и др., ведущими являются:

- обтурация дыхательных путей,
- гиповентиляция,
- апноэ,
- остановка кровообращения,
- кровопотеря
- повреждение мозга.

В связи с этим, оказание неотложной помощи, даже не врачом, может быть решающим в сохранении жизни человека.

Причины остановки кровообращения.

●Фибрилляция желудочков	70-80% случаев
●Асистолия желудочков	10-29% случаев
●Электромеханическая диссоциация	3% случаев
●Первичная остановка дыхания	Крайне редко диагностируется на догоспитальном этапе, так как к моменту оказания помощи чаще всего уже есть асистолия или фибрилляция желудочков.

Протокол СЛР

5

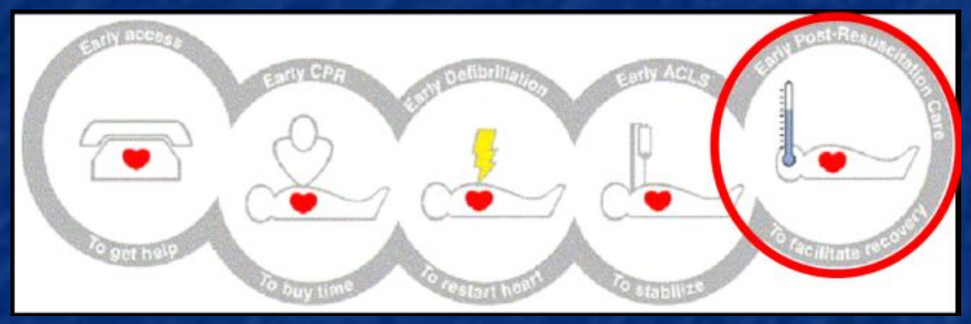

0

Рекомендации по проведению реанимационных мероприятий Европейского совета по реанимации (Euroreanimation-2010)

Рекомендации Американской ассоциации кардиологов-2010
(American Heart Association-2010)

Клинические рекомендательные протоколы Ассоциации Нейрохирургов России (V Съезд нейрохирургов, 2009)

Рекомендации Международного Комитета Взаимодействия по Реанимации (ILCOR, 2003)

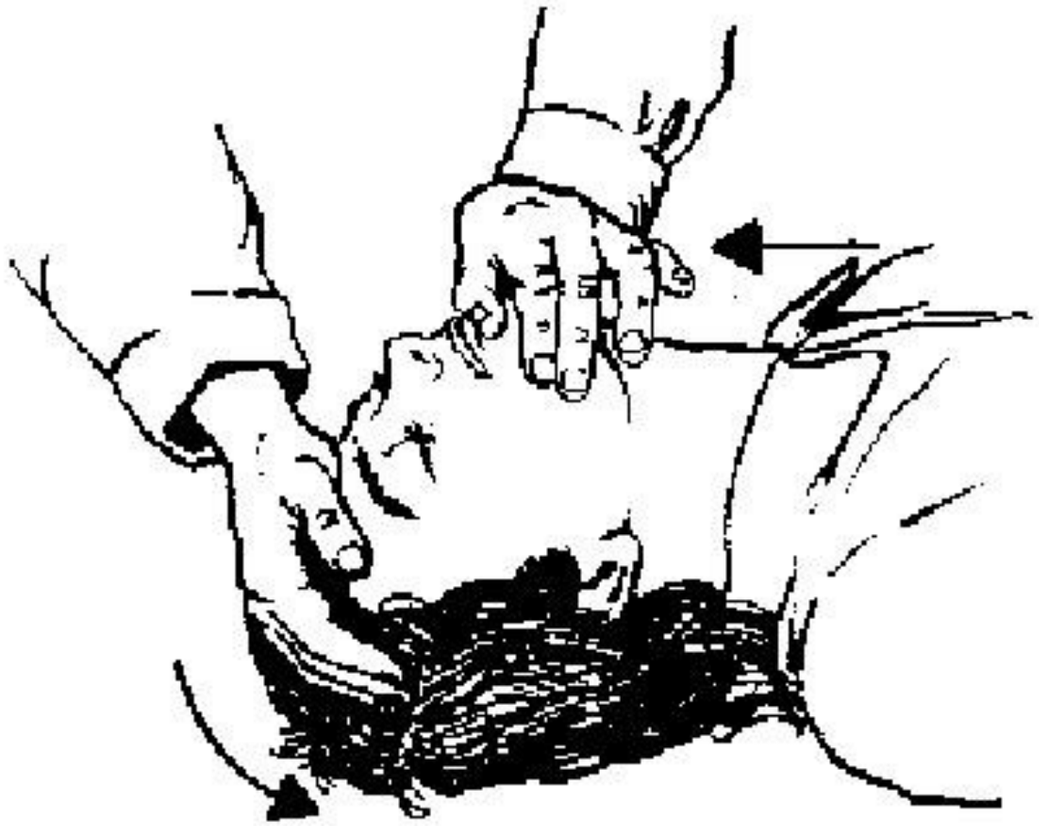

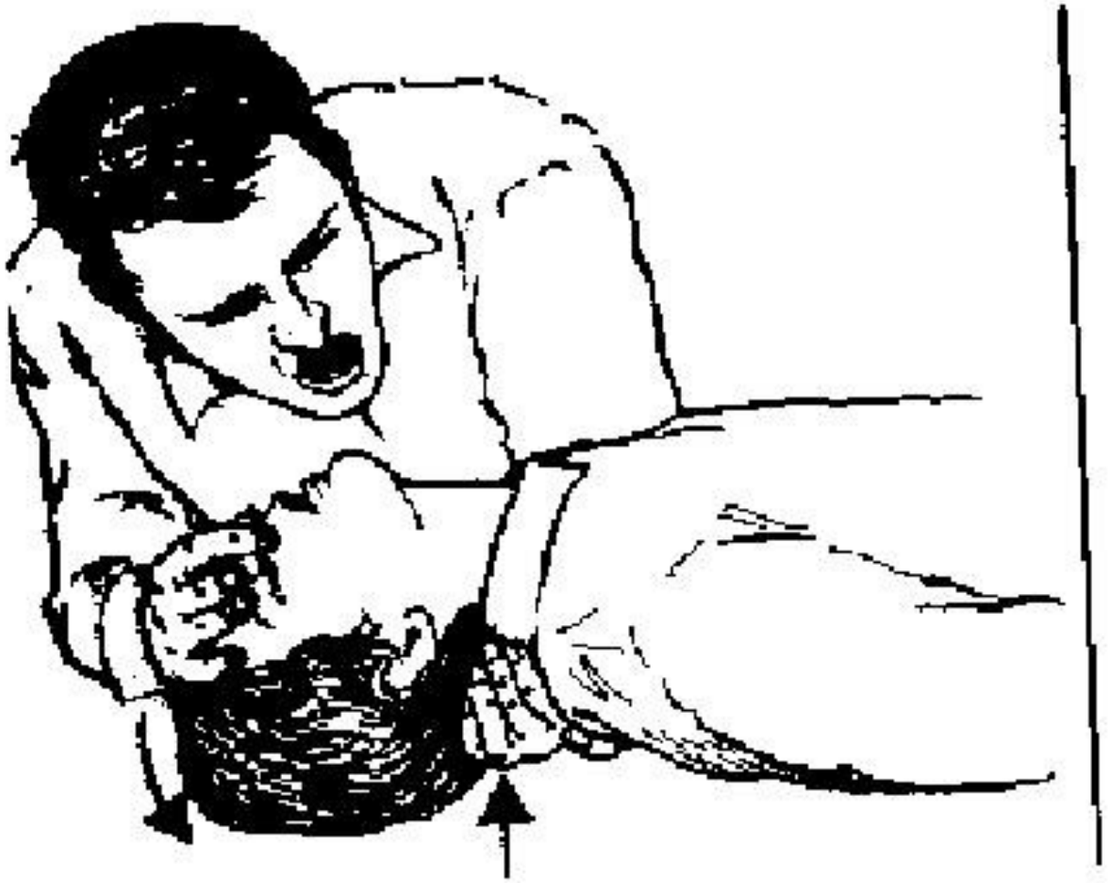

А

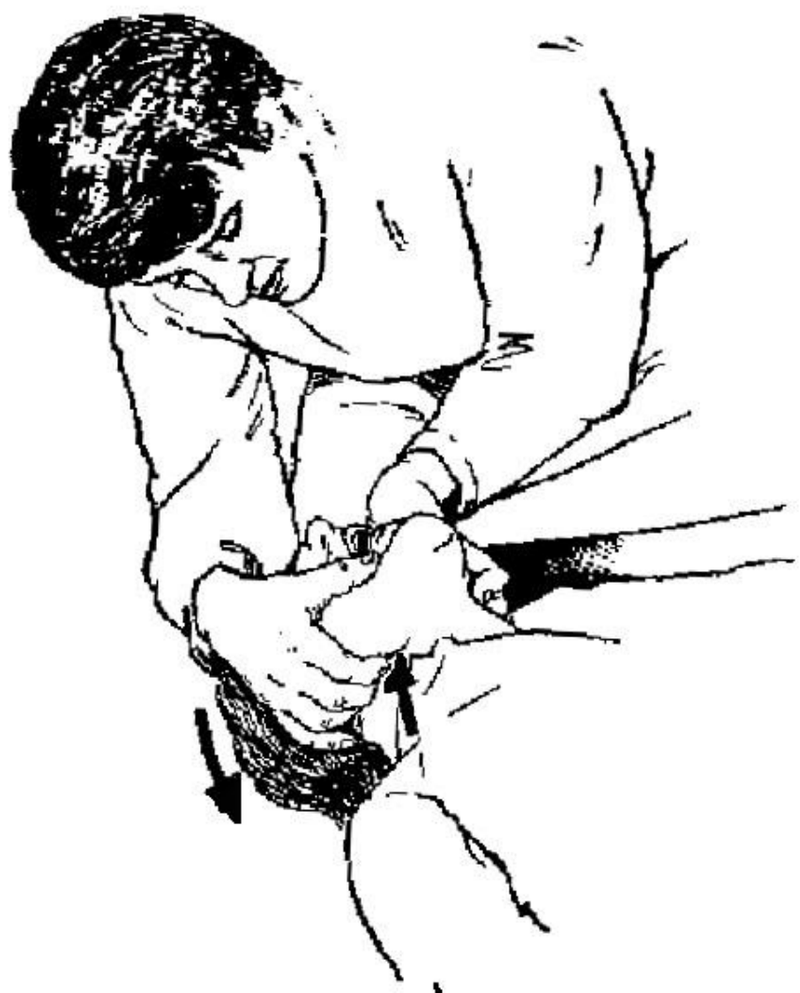

Б

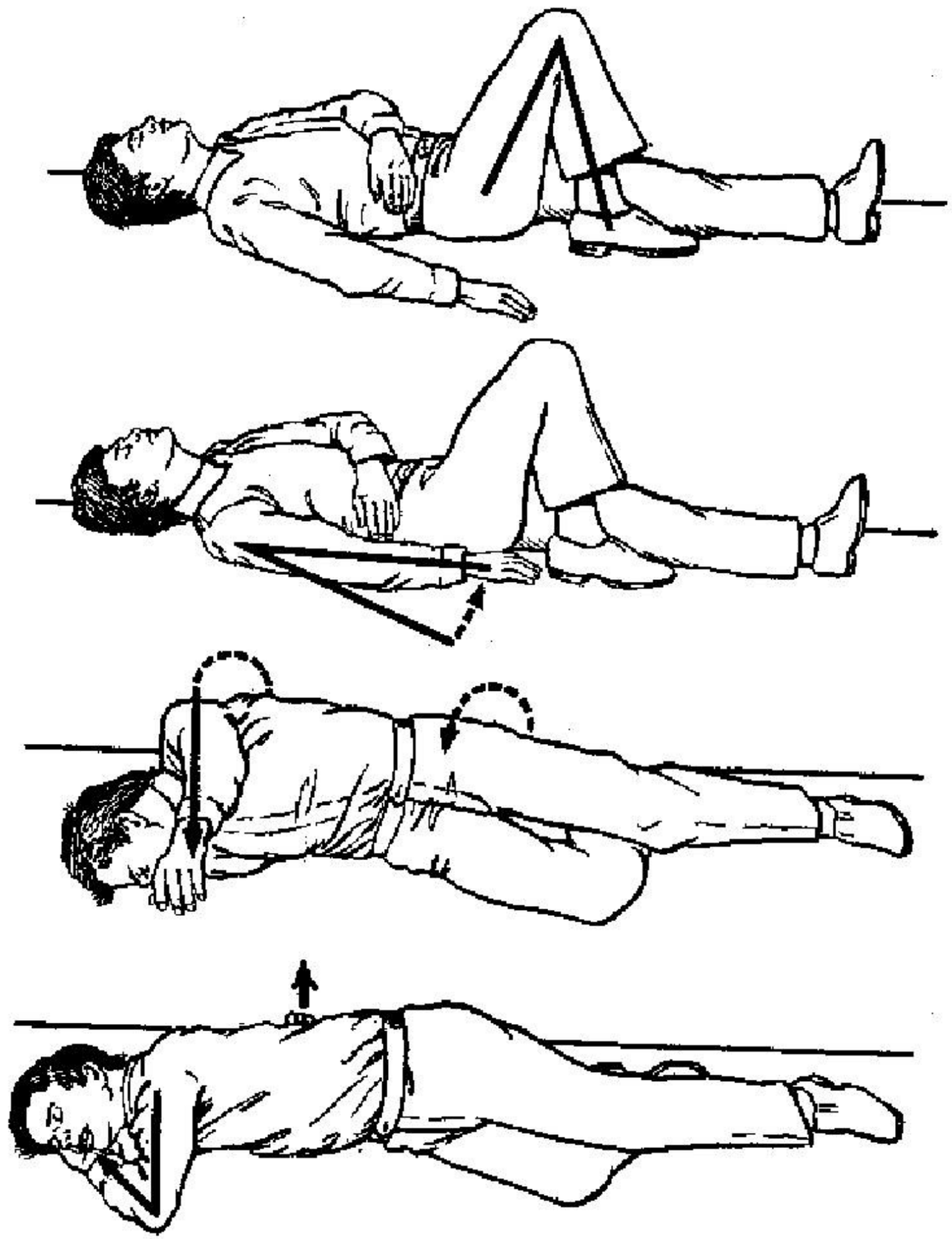

Остановка дыхания и кровообращения

Обеспечение проходимости дыхательных путей.

Пути проходимы. Тройной прием Сафара.

Обтурация

Прямая ларингоскопия и попытка удалить обтурирующее тело. При отсутствии этой возможности – использование приема Геймлиха.

Начало ИВЛ дыхательным мешком или рот в рот.

Отсутствие спонтанного дыхания.

Восстановление спонтанного дыхания.

Пульс на сонной артерии есть

Пульса на сонной артерии нет

Интубация трахеи. Продолжение ИВЛ.

Непрямой массаж сердца. ЭКГ – уточнение причины остановки кровообращения.

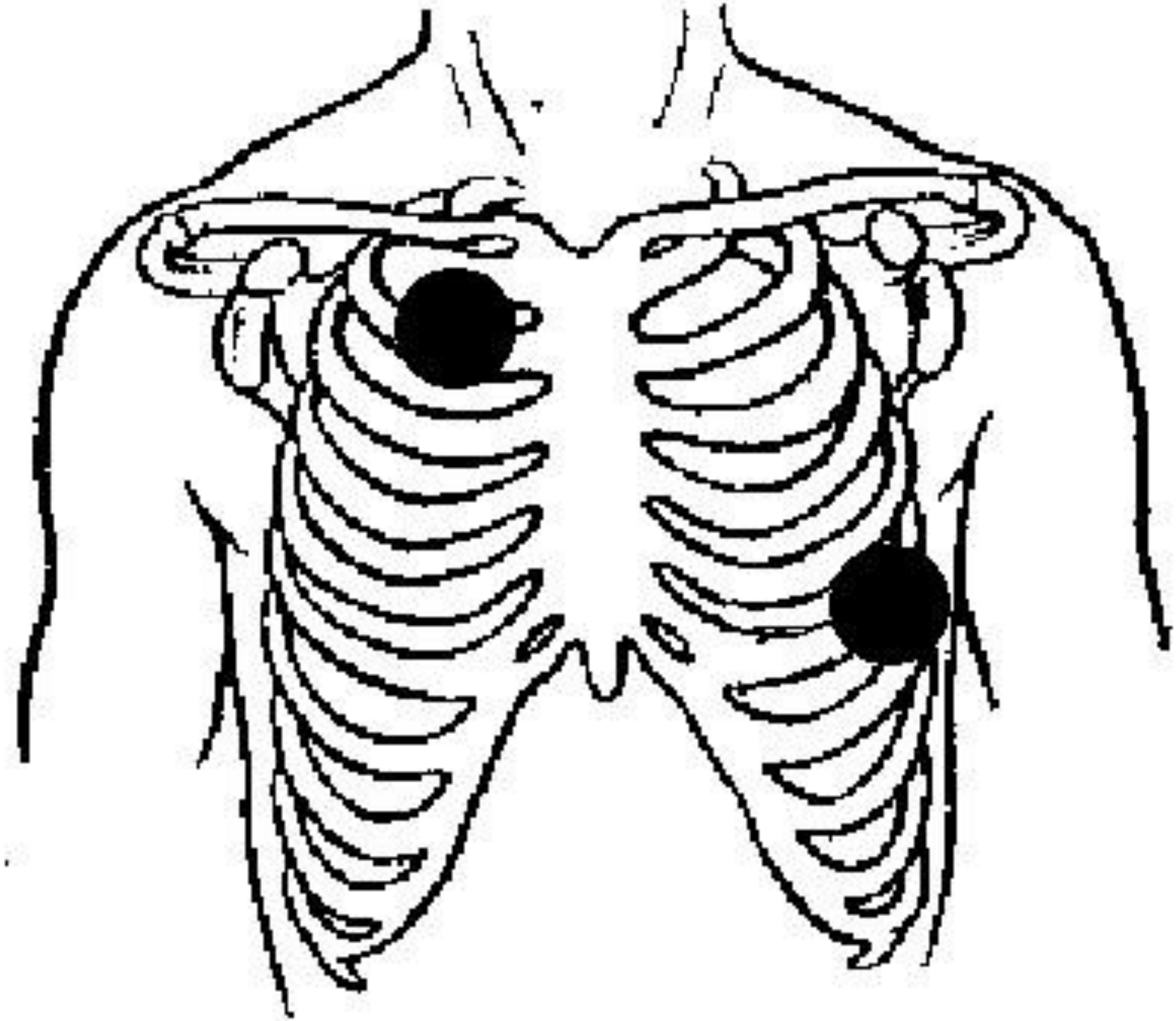

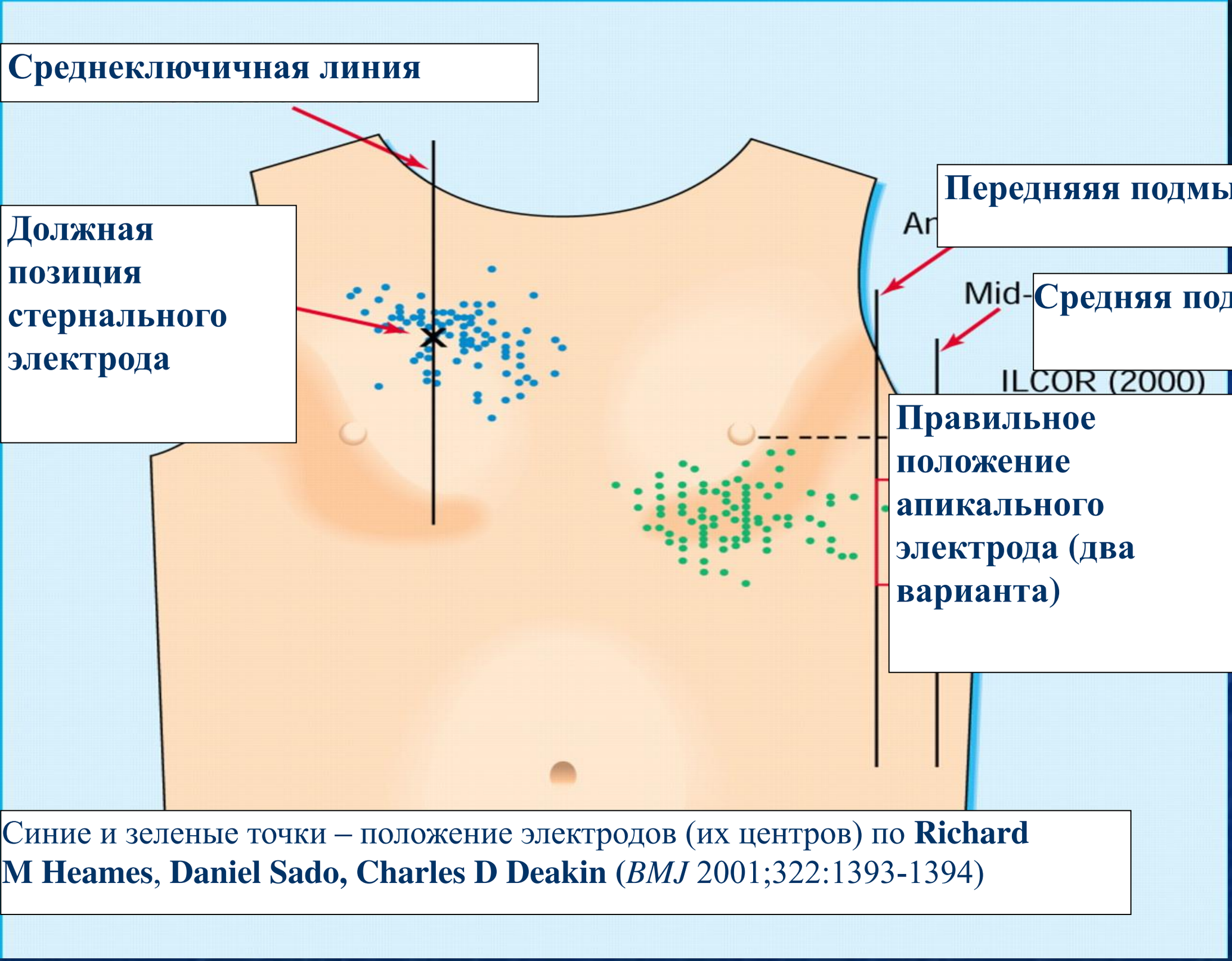

Синие и зеленые точки – положение электродов (их центров) по **Richard M Heames**, **Daniel Sado, Charles D Deakin** (*BMJ* 2001;322:1393-1394)

Каждая минута задержки выполнения дефибрилляции увеличивает риск смерти больного на 10%.

Фибрилляция желудочков или желудочковая тахикардия без пульса.

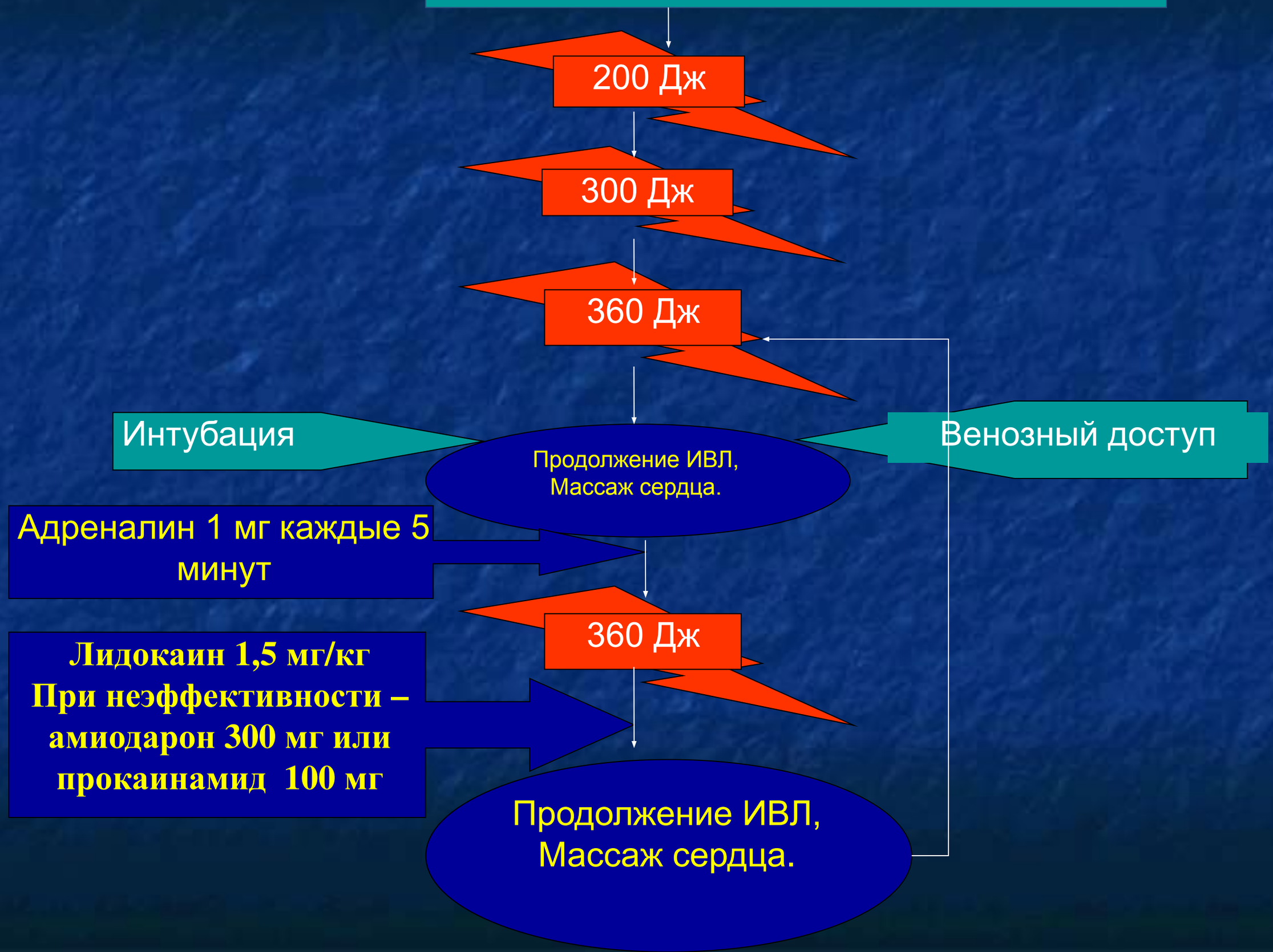

Асистолия

Интубация

Венозный доступ

Продолжение ИВЛ, массаж сердца.

Адреналин
1 мг
каждые 5 мин.

Асистолия

Интубация

Продолжение ИВЛ,
массаж сердца.

Венозный доступ

Адреналин 1 мг каждые 5 мин.

Гипоксия?
Гиперкалиемия?
Ацидоз?

Адреналин 0,05-0,1 мг/кг каждые 5 мин.

Бикарбонат натрия 1 мэкв/кг (80 мг/кг) - по показаниям.
Хлорид кальция 1 г – по показаниям.

Продолжение ИВЛ.
Временная ЭКС.

В случае успешно проведенных реанимационных мероприятий необходимо:

1. Убедиться в адекватной вентиляции легких (проходимость дыхательных путей, симметричность дыхания и экскурсии грудной клетки, оценить цвет кожных покровов).
2. Начать инфузию лидокаина со скоростью 2-3 мг/мин.
3. По возможности выявить патологическое состояние, приведшее к остановке кровообращения и начать лечение основного заболевания.
4. Начать протокол Терапевтической гипотермии

QuickTime™ È a
%ÀÍÓÍÓ▯ÀÒÒÒ▯
Ú▯Ä ÙÀÚÒfl, ˜ÙÓ·' ,È%ÀÙ¸ ˜ÙÙ Í‡▯ÙÈÍÍÙ.

Спасибо за внимание