LEZIUNILE CELULARE şi EXTRACELULARE

DISTROFIILE PARENCHIMATOASE, MEZENCHIMALE şi MIXTE

MORFOPATOLOGIA

studiază substratul morfologic al bolilor la diferite niveluri structurale –

1) **molecular,**
2) **intracelular (ultrastructural),**
3) **celular,**
4) **tisular,**
5) **organ,**
6) **sistem de organe,**
7) **macroorganism.**

MORFOPATOLOGIA GENERALĂ – studiază procesele patologice fundamentale (generale) care se întâlnesc în ţesuturile şi organele bolnave şi formează substratul morfologic al bolilor:

1) **leziunile celulare/extracelulare;**
2) **tulburările circulaţiei sanguine şi limfatice;**
3) **inflamaţia;**
4) **procesle adaptativ-compensatorii;**
5) **procesele imunopatologice;**
6) **tumorile.**

MORFOPATOLOGIA SPECIALĂ – studiază morfologia bolilor propriu-zise pe sisteme şi aparate.

LEZIUNEA SAU ALTERAŢIA – **modificările structurii celulelor, substanţei intercelulare, ţesuturilor şi organelor, care survin în urma unor acţiuni nocive şi se manifestă prin dereglarea activităţii lor funcţionale.**

Leziunile pot fi cauzate de stimuli fiziologici excesivi sau de factori patologici.

Agenţii nocivi pot fi de origine exogenă sau endogenă.

Cauzele leziunilor:

Hipoxia (anoxia) ***(tulburări ale sistemelor cardiovascular şi respirator, anemii, intoxicaţii cu monoxid de carbon etc.)***

2) **Agenţi fizici** ***(traumatisme mecanice, termice, radiaţii, inclusiv ultravioletă).***

3) **Agenţi chimici** ***(toxine exo- sau endogene, droguri, medicamente)*****.**

4) **Agenţi infecţioşi** ***(virusuri, bacterii, fungi, paraziţi)*****.**

5) **Reacţii imune (autoimune).**

6) **Dereglări ale sistemului neuroendocrin.**

7) **Tulburări genetice** ***(defecte genice sau cromozomiale)*****.**

8) **Tulburări de nutriţie** ***(insuficienţa sau excesul unor substanţe în alimentaţie)*****.**

Răspunsul celulelor la acţiuni nocive:

- *procese adaptative;*
- *leziuni reversibile sau distrofiile;*
- *leziuni ireversibile;*
- *moartea celulară (necroza sau apoptoza).*

<u>Distrofia</u> ***(= leziunea celulară/extracelulară reversibilă)***

este un proces patologic, cauzat de tulburări ale metabolismului celular (intercelular), care duc la modificări structurale

(= manifestările structurale ale tulburărilor metabolice)

Toate procesele patologice debutează la nivel molecular şi orice răspuns celular la o acţiune agresivă se manifestă în primul rând prin tulburări ale metabolismului.

Aceste tulburări metabolice progresând conduc la modificări structurale ale celulei sau ale elementelor intercelulare.

Manifestările morfologice şi biochimice:

1) acumularea in celule şi/sau spaţiile intercelulare a unor substanţe chimice obişnuite în cantităţi excesive faţă de normal;
2) scăderea conţinutului unor substanţe structurale care se întâlnesc în condiţii fiziologice;
3) stocarea unor substanţe normale, dar în locuri în care ele nu se întâlnesc în mod obişnuit;
4) apariţia şi depozitarea în celule sau/şi în compartimentul interstiţial a unor substanţe care nu se întâlnesc în organism în condiţii normale.

<u>Mecanismele morfogenetice stereotipe ale distrofiilor:</u>

1) *<u>Infiltraţia</u>* - pătrunderea excesivă în celule (spaţiile intercelulare) a unor produse metabolice din sânge, limfă, urină;

2) *<u>Decompoziţia</u>* (*faneroza*) - descompunerea (scindarea) unor substanţe chimice complexe şi depozitarea componentelor lor în celule sau în compartimentul extracelular;

3) ***Transformaţia*** **- formarea produselor unui tip de metabolism din substanţe precursoare comune pentru toate tipurile de metabolism (proteine, lipide, glucide).**

4) ***Sinteza patologică*** **- sinteza unor substanţe, care nu se întâlnesc în celule şi ţesuturi în condiţii fiziologice.**

Clasificarea distrofiilor:

I – după localizare:

a) celulare (parenchimatoase);

b) extracelulare (mezenchimale, stromo-vasculare);

c) mixte (intra- şi extracelulare);

II – după tipul de metabolism:

a) proteice (disproteinozele);

b) lpidice (dislipidozele);

c) glucidice;

d) minerale.

III – după extindere_

a) generalizate (sistemice);

b) locale;

IV – după mecanismul de dezvoltare şi factrorul genetic:

a) dobândite (câştigate);

b) ereditare (congenitale).

DISPROTEINOZELE PARENCHIMATOASE

Clasificarea:

Proteice;

a) **granulară;**

b) **hialină intracelulară;**

c) **hidropică (vacuolară);**

d) **keratinică (cornoasă);**

Lipidice;

Glucidice

<u>Distrofia granulară</u> – se manifestă prin apariţia în celule a unui număr mare de granule proteice fine. Se observă în organele parenchimatoase: rinichi, miocard, ficat.

<u>Macroscopic</u> – organele sunt mărite în dimensiuni, consistenţa flască, au aspect tulbure, opac (aspect de "carne opărită") *[= intumescenţă tulbure]*.

<u>Microscopic</u> celulele sunt mărite în dimensiuni, tumefiate, cu limite neclare, citoplasma are aspect fin granular, conţine granule proteice eozinofile mici, răspândite uniform.

<u>Electronomicroscopic</u> – dilatarea cisternelor reticulului endoplasmatic, care conţin mase proteice şi mitocondrii tumefiate.

<u>Cauzele mai frecvente</u> – hipoxia, intoxicaţii, infecţii.
Importanţa clinică – funcţia oirganelor este uşor dereglată.

<u>Consecinţe</u>: a) restabilirea celulei;
b) trecerea în leziuni mai grave ca distrofia hialină, hidropică sau lipidică.

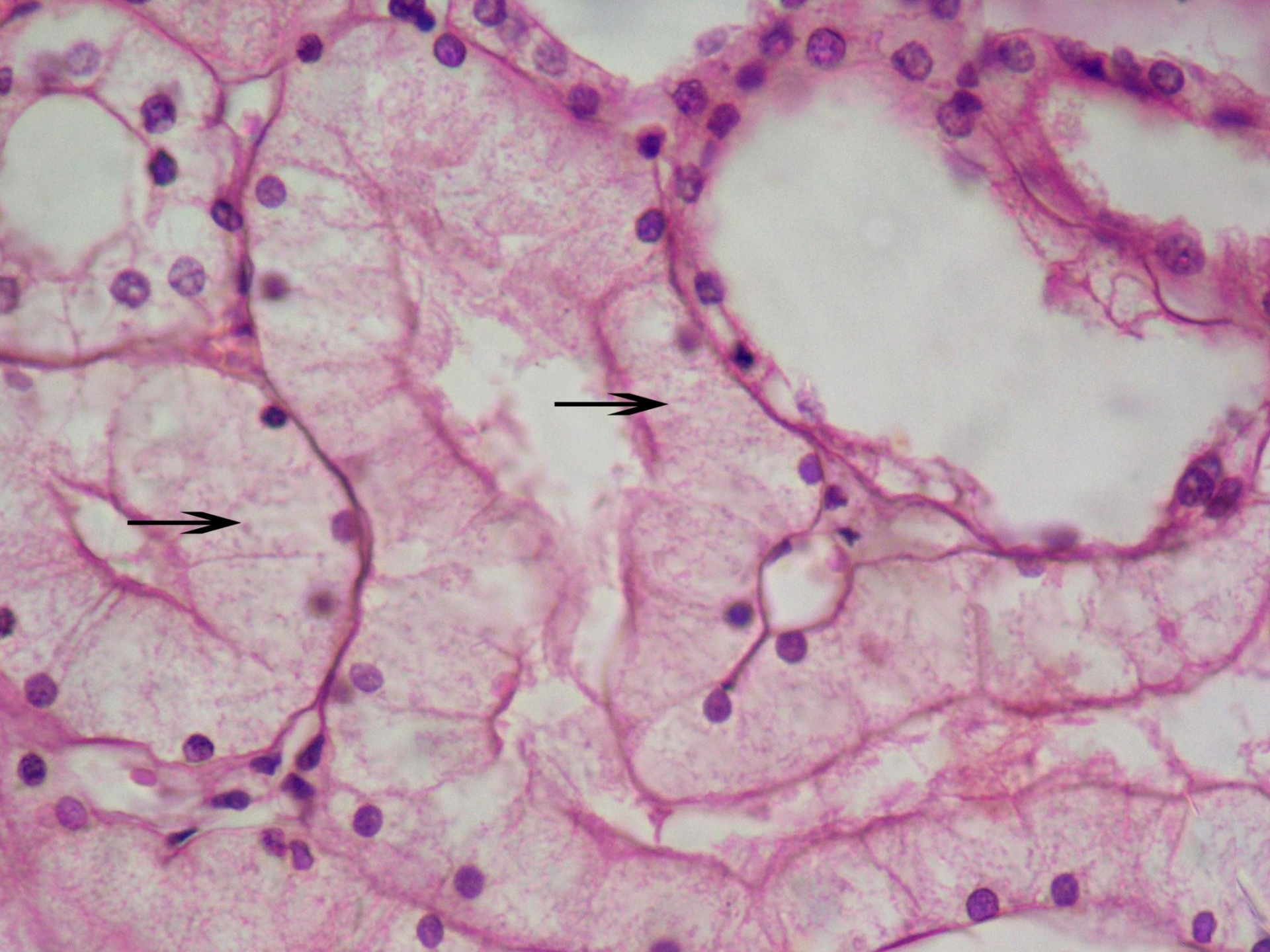

<u>Distrofia hialină celulară *(hialinoza intracelulară)*</u> –

se caracterizează prin apariţia în celule a unor picături mari omogene, eozinofile, de origine proteică, care treptat ocupă toată citoplasma.

Macroscopic organele afectate nu prezintă semne caracteristice.

La microscopia electronică se constată distrucţia organitelor citoplasmatice, omogenizarea şi transformarea lor în formaţiuni proteice hialiniforme.

<u>Se întâlneşte</u> în glomerulonefrite, amiloidoza renală, nefroze, glomeruloscleroza diabetică şi în ficat – în hepatita şi ciroza alcoolică (corpusculii Mallory), infecţii virale.

<u>Consecinţe</u>: este un proces ireversibil, duce la necroza coagulativă focală sau totală a celulei.

<u>Rolul funcţional</u> – dereglarea severă a funcţiei organelor afectate.

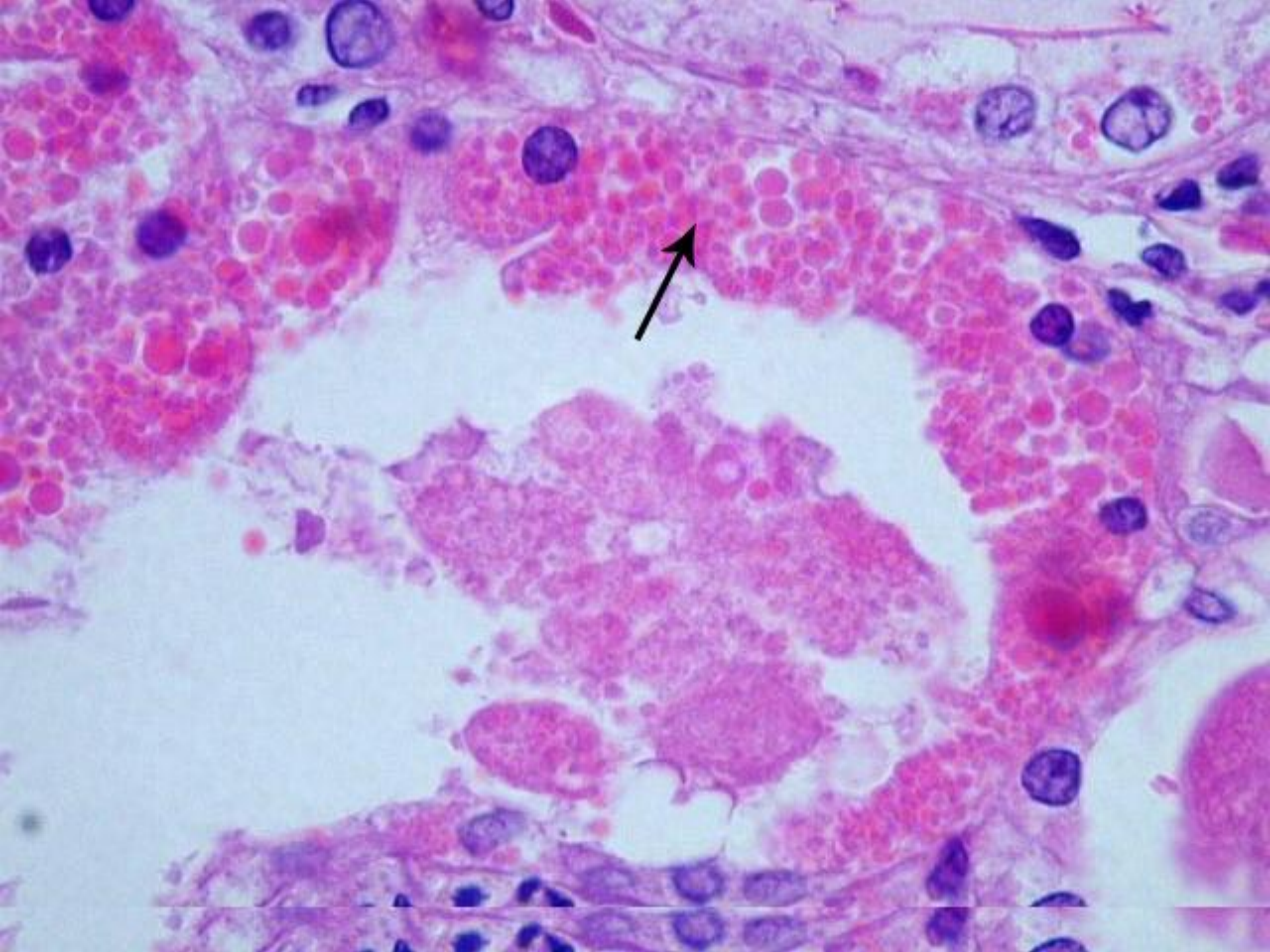

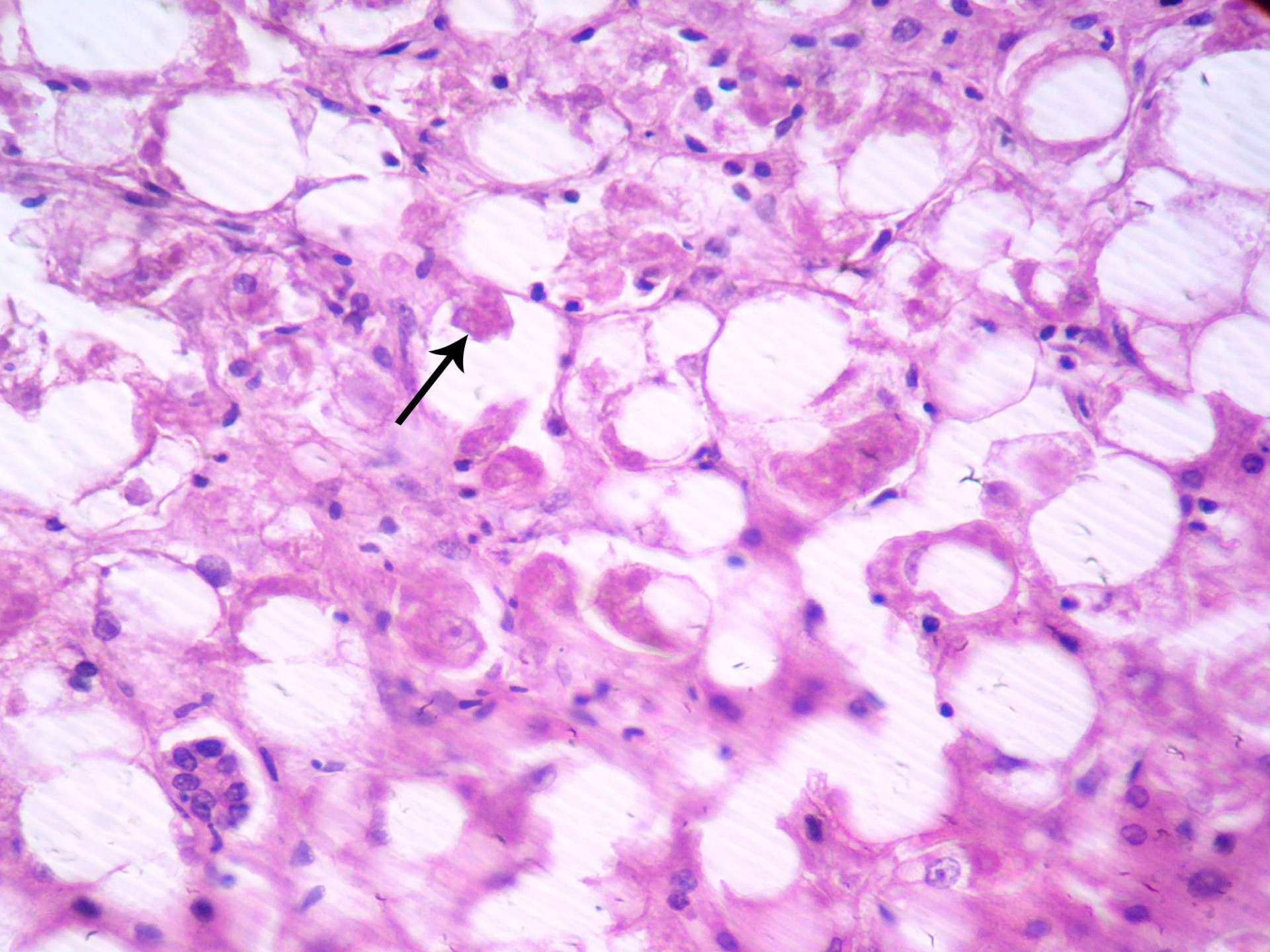

<u>Distrofia hidropică (vacuolară)</u> - se manifestă prin apariţia în citoplasma celulelor a unor vacuole umplute cu lichid citoplasmatic.

<u>Macroscopic</u> organele afectate sunt puţin modificate.

<u>Microscopic</u> vacuolele sunt optic goale, de formă rotundă sau ovală. Lichidul se acumulează în cisternele reticulului endoplasmatic şi în mitocondrii, treptat are loc distrugerea organitelor şi apariţia unor vezicule umplute cu lichid citoplasmatic (*balonizarea celulei*).

Se întâlneşte în organele parenchimatoase şi în piele.

<u>Cauzele</u> - boli infecţioase (hepatita virală), intoxicaţii, avitaminoze, sindromul nefrotic.

<u>Importanţa clinică</u> – dreglarea funcţiei organelor afectate.

<u>Consecinţele</u> – necroza de colicvaţie focală sau totală a celulei.

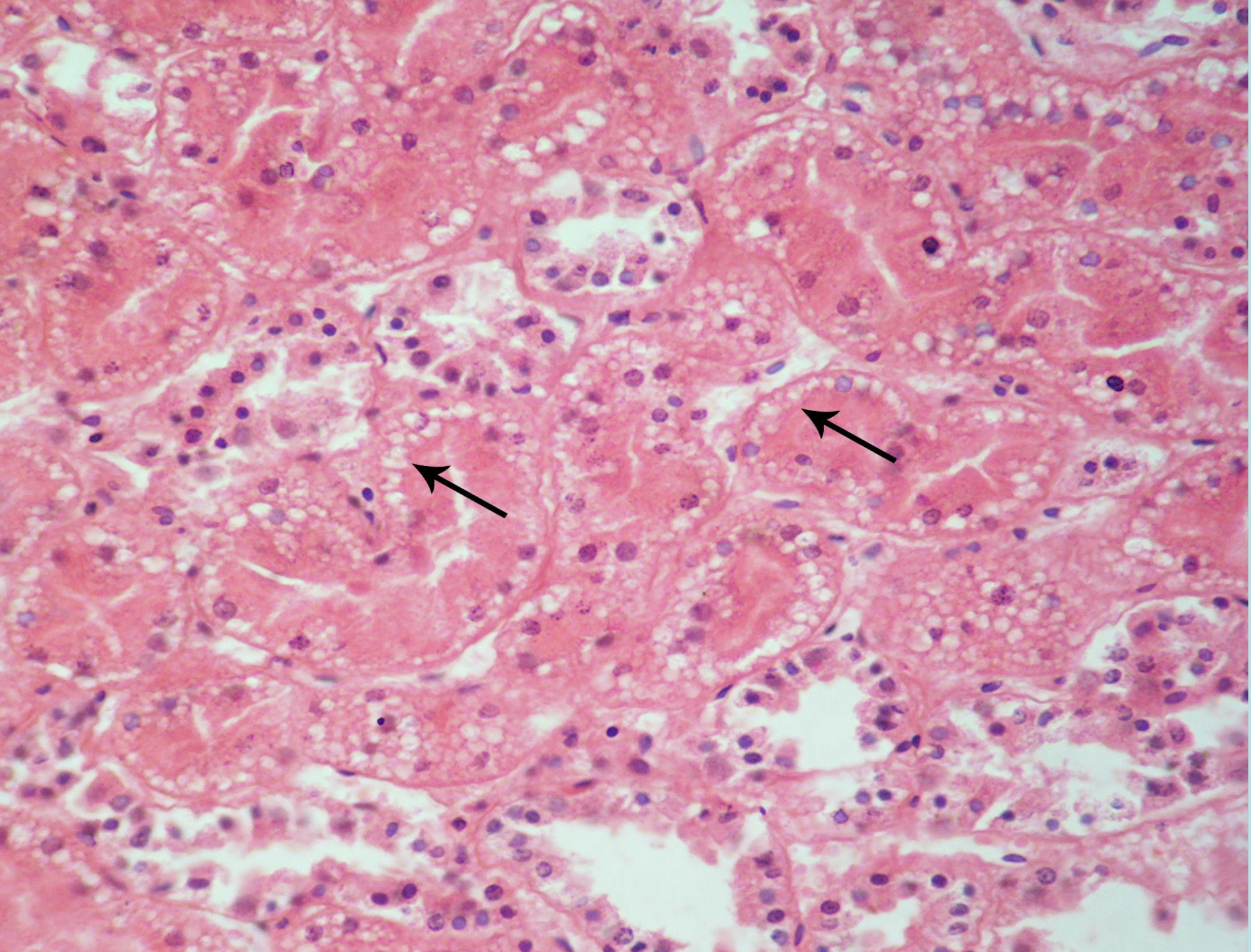

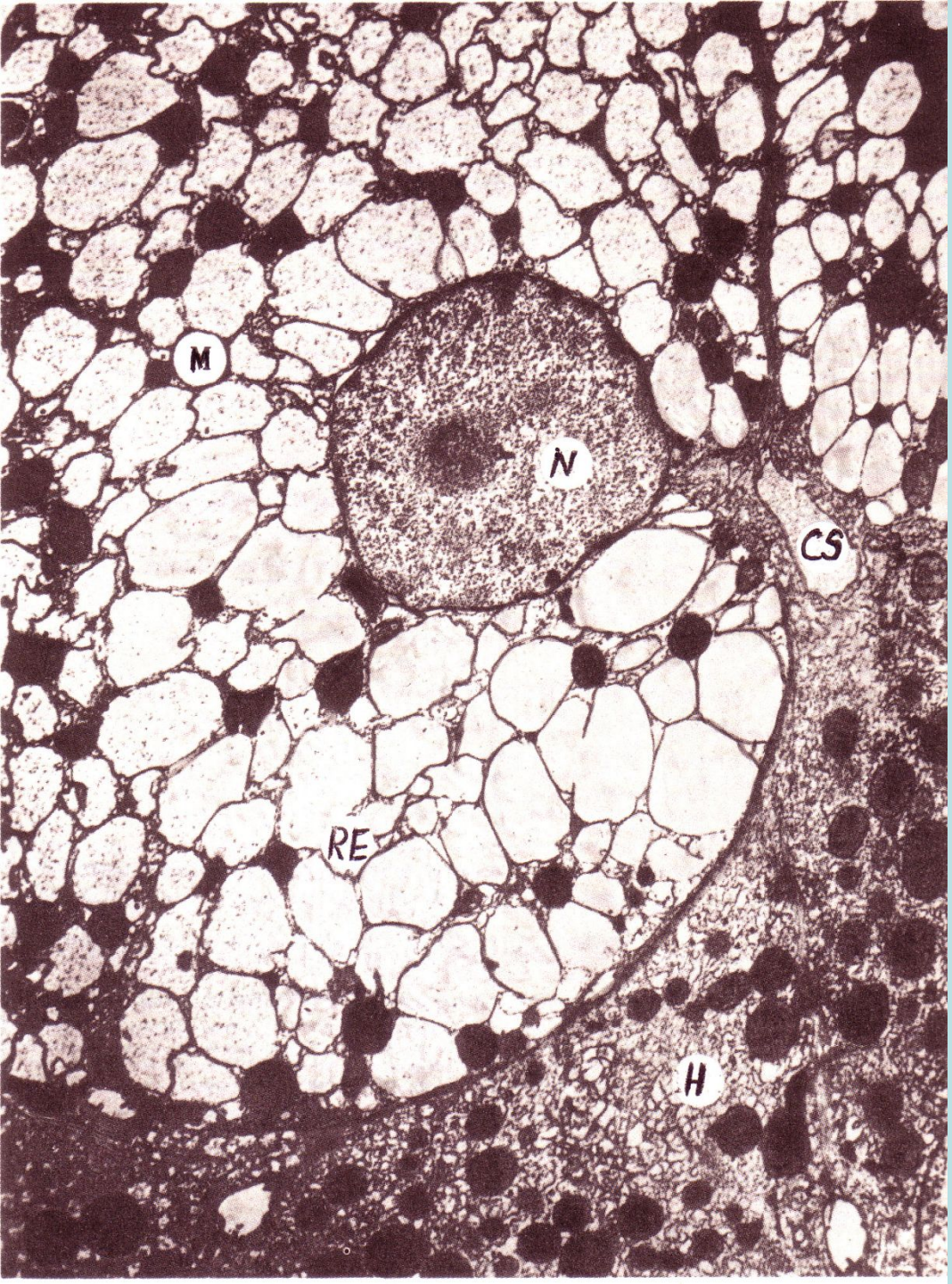

<u>Electronogramă</u>.

Distrofie hidropică a celulei hepatice

(dilatarea cisternelor reticulului endoplasmatic);

RE – reticulul endoplasmatic;

N – nucleul;

M - mitocondrii;

H – hepatocit nemodificat;

CS – capilar sinusoidal.

<u>Distrofia keratinică (*cornoasă*)</u> - se observă în piele şi mucoasele acoperite cu epiteliu pavimentos şi tranziţional.

<u>Variantele</u>:

a) <u>hiperkeratoza</u> - formarea excesivă a keratinei în epiteliul cornificat al pielii;

<u>Macroscopic</u> pielea este îngroşată, uscată, are aspect de solzi de peşte sau de bătături.

<u>Cauzele</u> - inflamaţia cronică, infecţia virotică, avitaminoza A, iritaţii cronice, unele tulburări de dezvoltare ale pielii (ihtioza, *ichtys* – peşte).

b) <u>leucoplazia</u> - apariţia keratinei în epiteliul mucoaselor, care în condiţii normale este necornificat.
Se observă în mucoasa cavităţii bucale, limbii, buzelor, laringelui, vaginului, vezicii urinare.
<u>Macroscopic</u> prezintă nişte plăci uşor proeminente, bine delimitate, de culoare albicioasă, cu suprafaţa netedă sau neregulată, care pot atinge câţiva cm în diametru.

<u>Cauzele</u> mai frecvente sunt inflamaţia cronică, iritaţiile cronice (fumatul), traumatismele etc.
Este considerată o leziune precanceroasă.

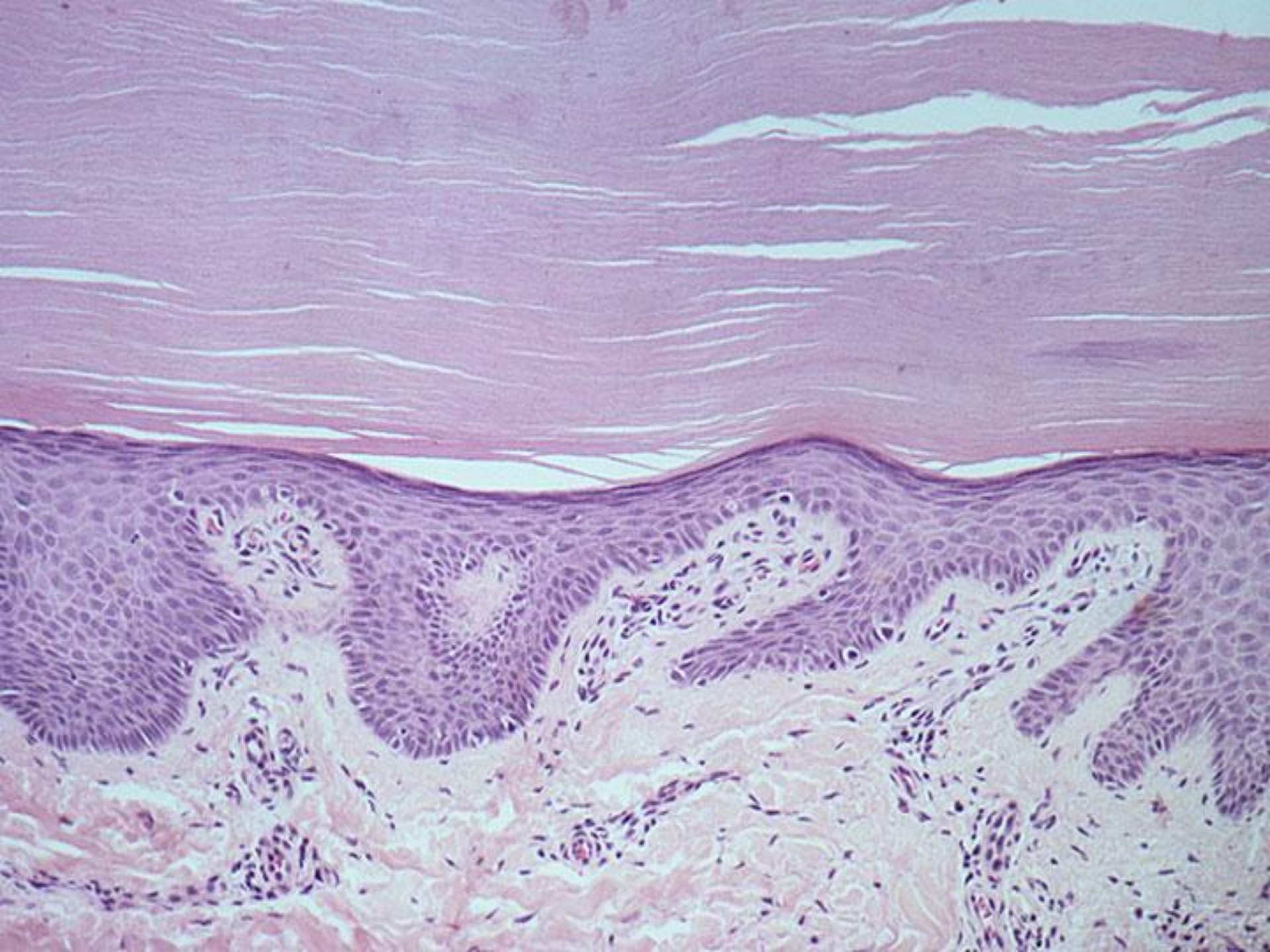

DISLIPIDOZELE PARENCHIMATOASE

Se întâlneşte mai frecvent dereglarea metabolismului lipidelor neutre sau steatoza organelor parenchimatoase.

Macroscopic organele afectate sunt mărite în volum şi masă, au consistenţă flască şi aspect galben (lutos).

Microscopic - apariţia în citoplasma celulelor a unor picături de grăsimi neutre de diferite mărimi. Picăturile lipidice apar optic goale în piesele prelucrate la parafină, deoarece lipidele se dizolvă în alcool, cloroform etc. Pentru păstrarea lipidelor se folosesc secţiuni la microtomul de congelaţie.

Metode de colorație a lipidelor:

Sudan III sau Scharlach – lipidele se colorează în roşu;

Sudan IV sau acid osmic – lipidele se colorează în negru;

Albastrul de Nil – colorează acizii graşi în albastru închis iar grăsimile neutre - în roşu.

<u>Cordul</u> - este mărit în dimensiuni, compartimentele lărgite, dilatate, miocardul are o consistenţă flască, pe secţiune este opac, palid gălbui.

Sub endocard, mai ales în regiunea muşchilor papilari, se observă alternanţa unor striuri grăsoase gălbui cu zone de culoare obişnuită, inima capătă aspect asemănător cu pielea de tigru *(„inimă tigrată“)* datorită caracterului focal, segmentar al steatozei.

Cauzele - valvulopatii reumatice sau congenitale, cardioscleroza, cardiomiopatii, anemii, boli infecţioase grave (difteria), intoxicaţii (cu etanol, fosfor) etc.

Steatoza miocardică este considerată ca substrat morfologic al decompensării funcţionale a inimii.

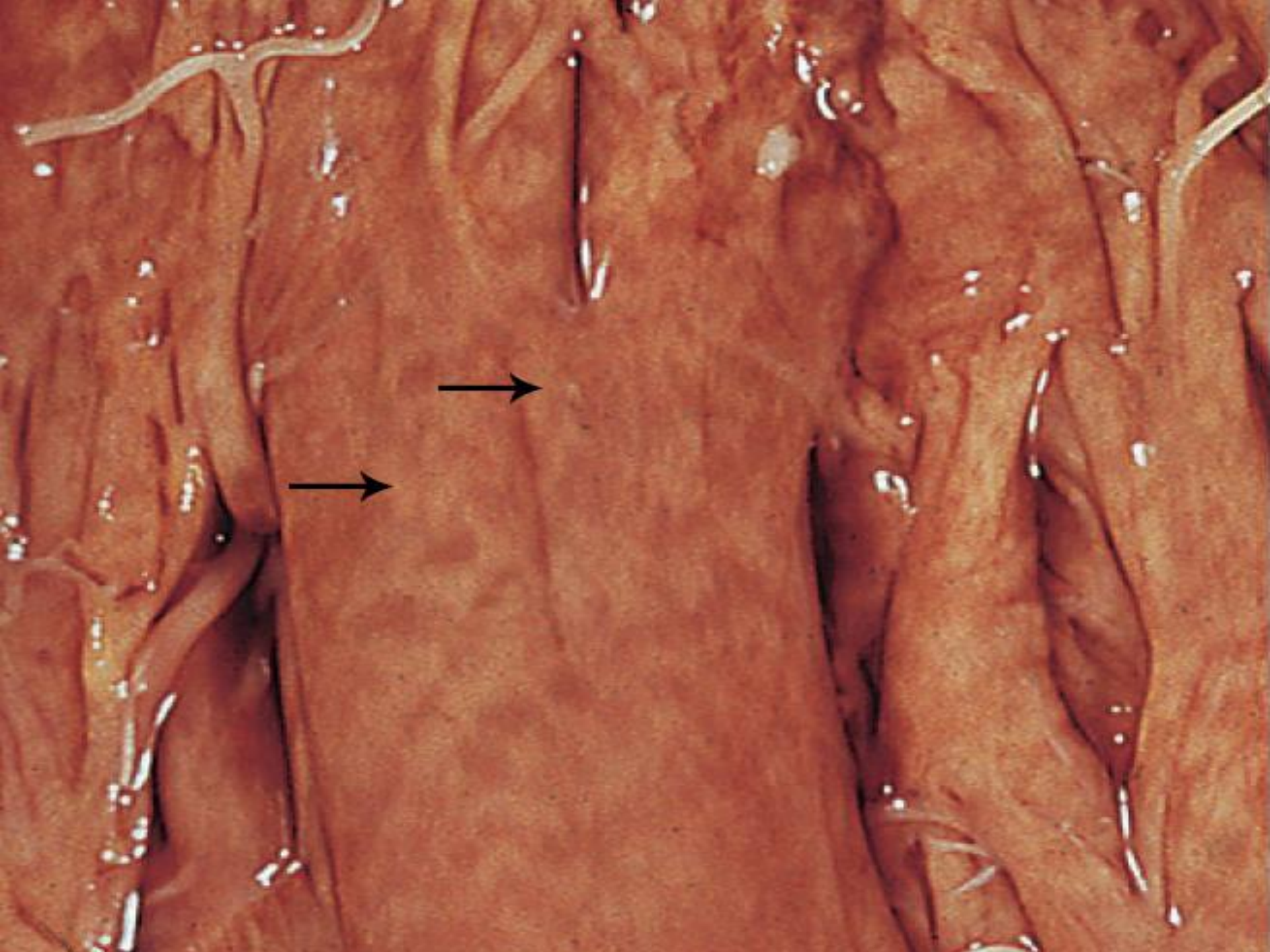

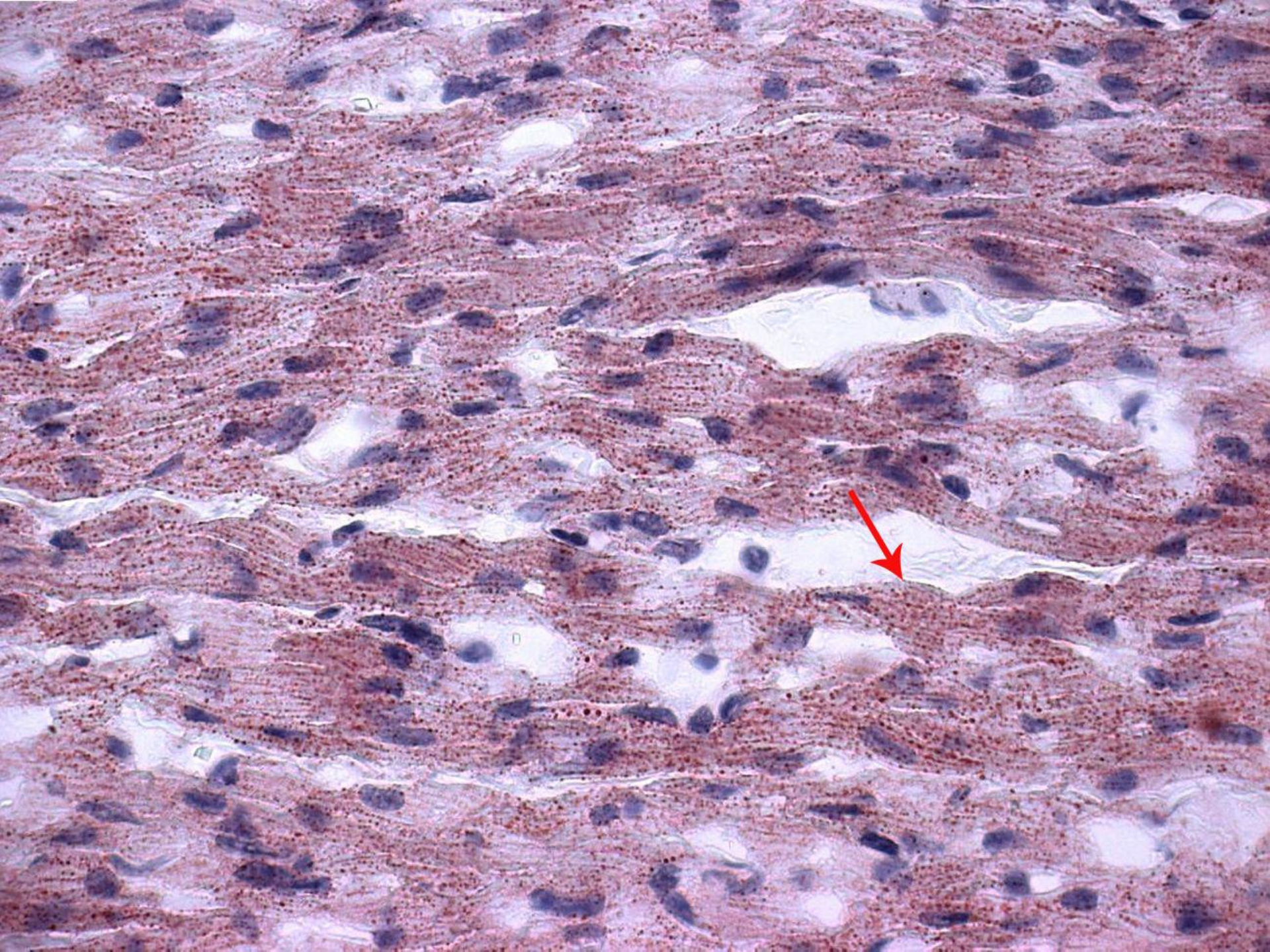

<u>Ficatul</u> este mărit în volum şi masă, capsula fibroasă destinsă, netedă, marginile rotunjite, consistenţa moale, păstoasă, pe secţiune are o coloraţie gălbuie (aspect lutos), omogenă sau în pete.

Masa organului poate fi mărită până la 3-4 kg, fiind de 3-5 ori mai mare decât masa normală.

Microscopic se pot observa câteva stadii:

steatoză pulverulentă **– granule de lipide în hepatocite,**
steatoză microveziculară **– picături lipidice mici,**
steatoză macroveziculară **– picături lipidice mari.**
În formele grave picăturile lipidice se contopesc, formează o picătură mare, împing nucleul spre periferie şi hepatocitul devine asemănător cu celula grasă (adipocitul).

MM 1 2 3 4 5 6 7 8 9 10 11 12 13 14 15 16 17
22 23 24 25 26 27 28 29 30
CCH
CM

În lobulul hepatic steatoza se observă mai frecvent în zonele periferice, mai rar – în jurul venei centrale, iar în leziunile grave devine difuză.

<u>Cauzele</u> mai frecvente: obezitatea, alcoolismul cronic, diabetul zaharat, tulburări hormonale, intoxicaţii hepatotrope, dereglări de nutriţie (carenţe de proteine sau de factori lipotropi, avitaminoze, afecţiuni ale tractului digestiv etc.), hipoxia tisulară.

Cea mai mare importanţă clinică are steatoza ficatului în alcoolism şi în diabetul zaharat asociat cu obezitate.

<u>Funcţia</u> ficatului în distrofia grasă rămâne normală timp îndelungat.
În cazurile în care acţiunea factorului nociv persistă, se asociază procese de necroză şi treptat se instalează ciroza micronodulară.

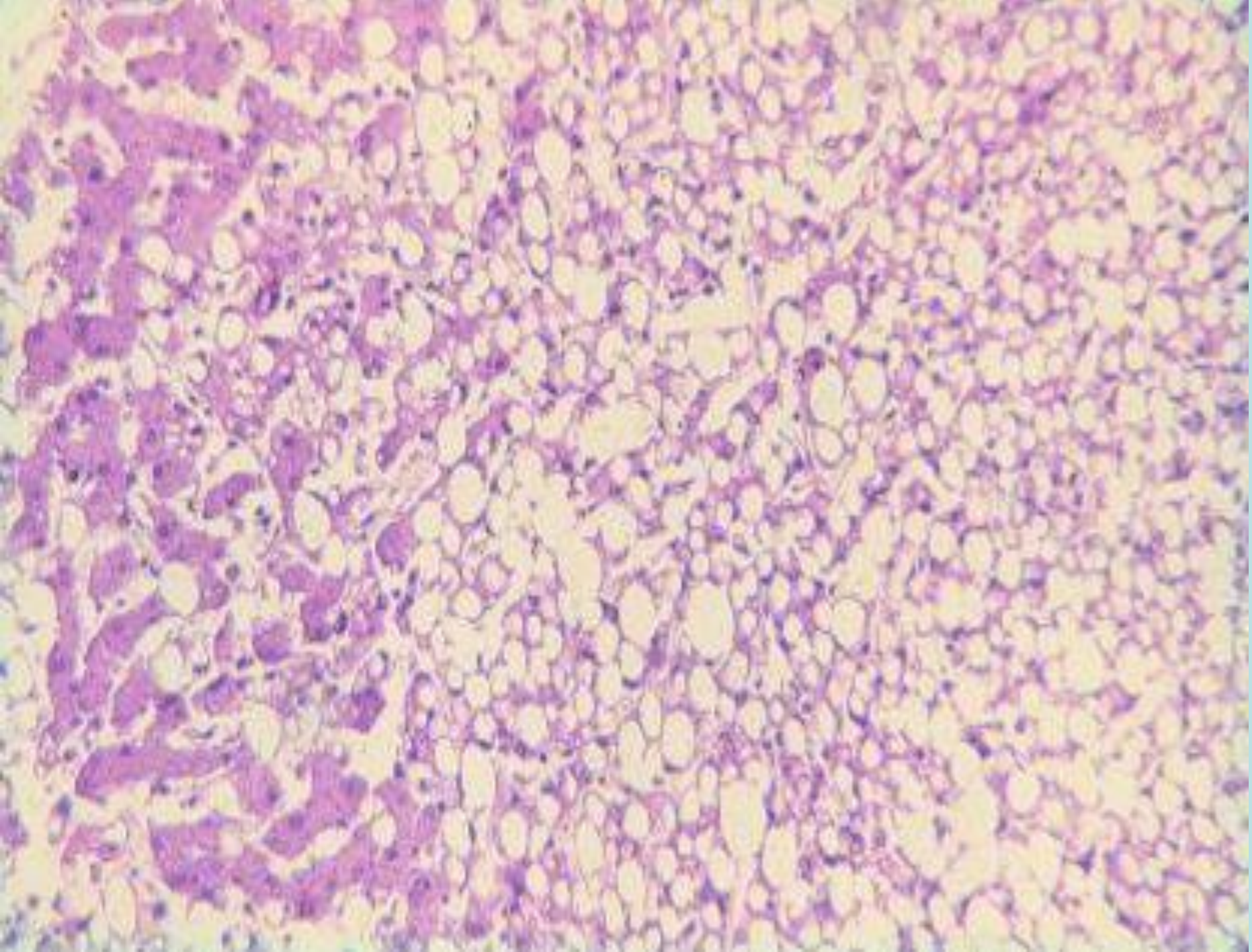

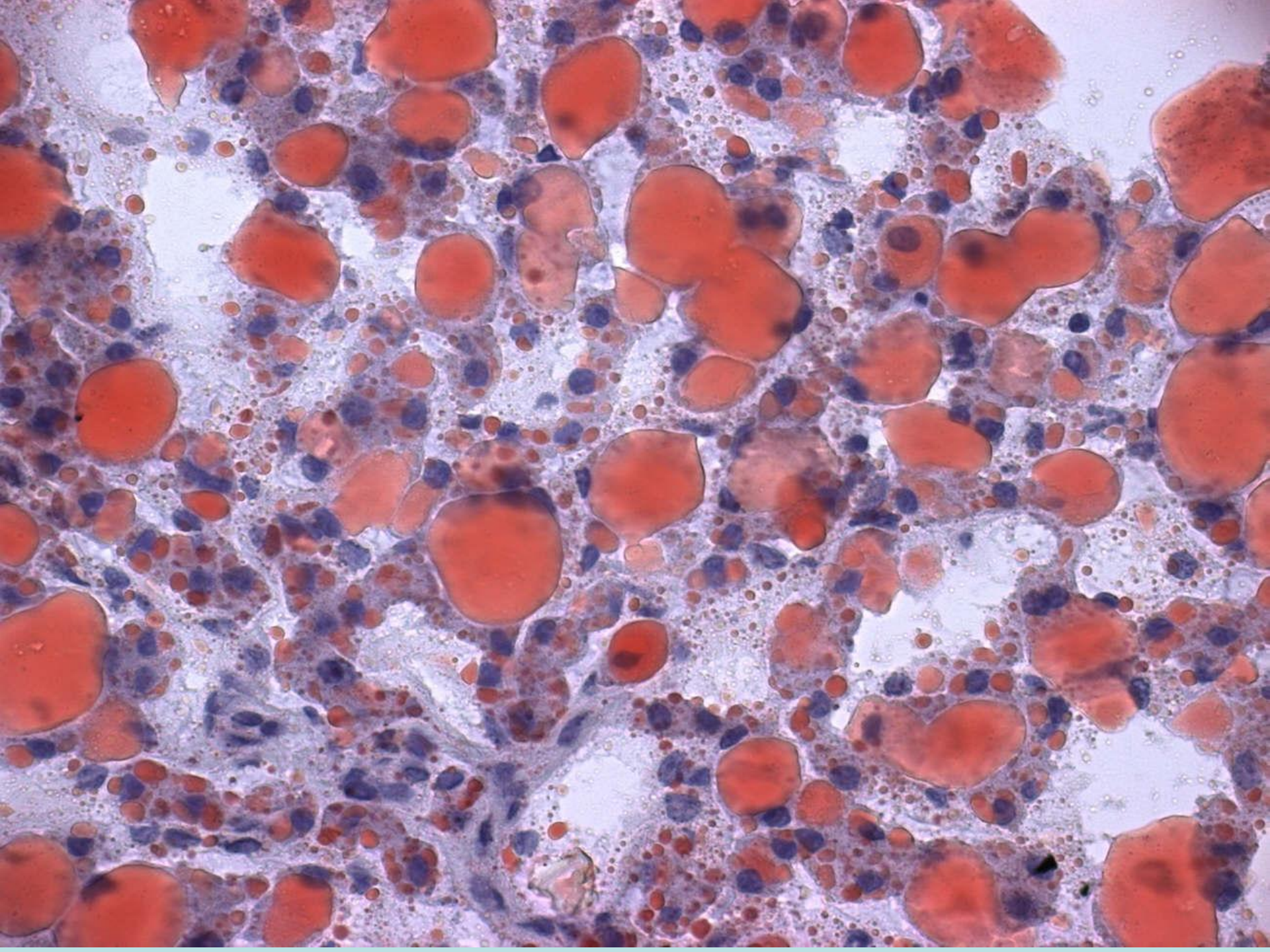

DISTROFIILE GLUCIDICE PARENCHIMATOASE

Metode de colorație a glucidelor:

a) reacţia PAS (periodic-acid-Schiff) pentru depistarea sumară a glucidelor – se colorează în roşu;

b) reacţia cu carminul Best pentru depistarea glicogenului (se colorează în roşu);

c) reacţia cu albastru de toluidină sau cu albastru de alcian pentru identificarea glicozaminglicanelor, care se colorează în roşu-liliachiu (*metacromatic - ţesutul apare colorat altfel decât soluţia colorantă)*), ţesuturile normale fiind colorate în albastru (*ortocromatic - în culoarea colorantului)*.â

Pentru păstrarea glicogenului fragmentele de ţesuturi se fixează în alcool absolut (se evită contactul cu apa).

<u>Distrofia glicogenică</u> - acumularea excesivă a glicogenului în citoplasma celulelor.

Se observă cel mai frecvent în diabetul zaharat.

În rinichi modificările apar ca urmare a hiperglicemiei şi glucozuriei.

Celulele epiteliale ale tubilor renali au citoplasma clară, vacuolizată, iar la coloraţia cu carminul Best se depistează granule de glicogen de diferite mărimi, colorate în roşu.

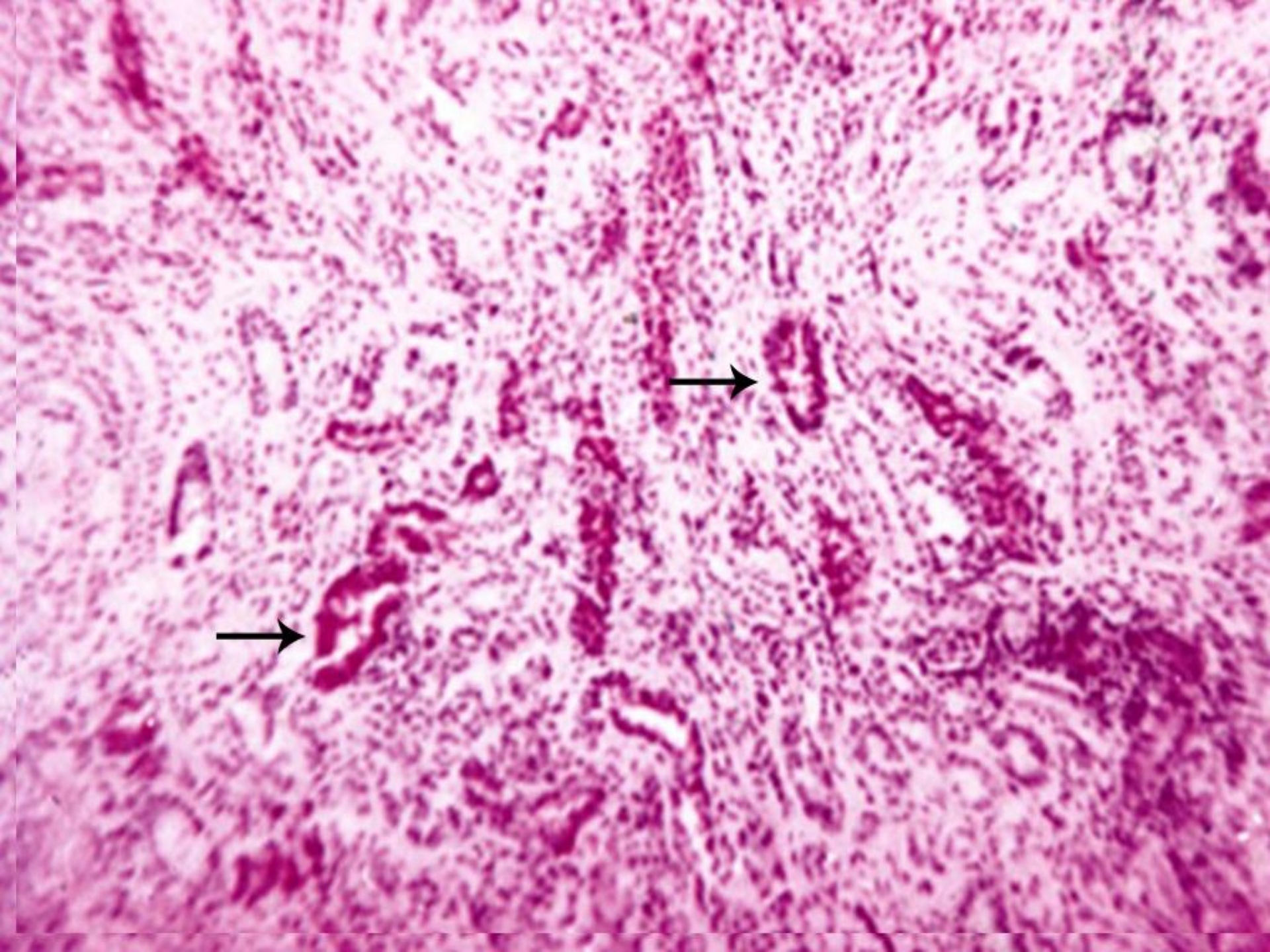

<u>Distrofia mucinoasă parenchimatoasă</u> –

se caracterizează prin secreţia şi acumularea exagerată de mucus (mucine) în citoplasma celulelor mucosecretante precum şi modificarea proprietăţilor fizico-chimice ale mucusului.

Se observă în mucoasele bronhiilor, tractului digestiv, uterului şi în organele glandulare (pancreas, glandele sudoripare, lacrimale, mamare) în cazuri de inflamaţie cronică (bronşită cronică, astm bronşic), cancer mucipar, în special în cancer cu celule în formă de inel cu pecete, mucoviscidoză (enzimopatie ereditară).

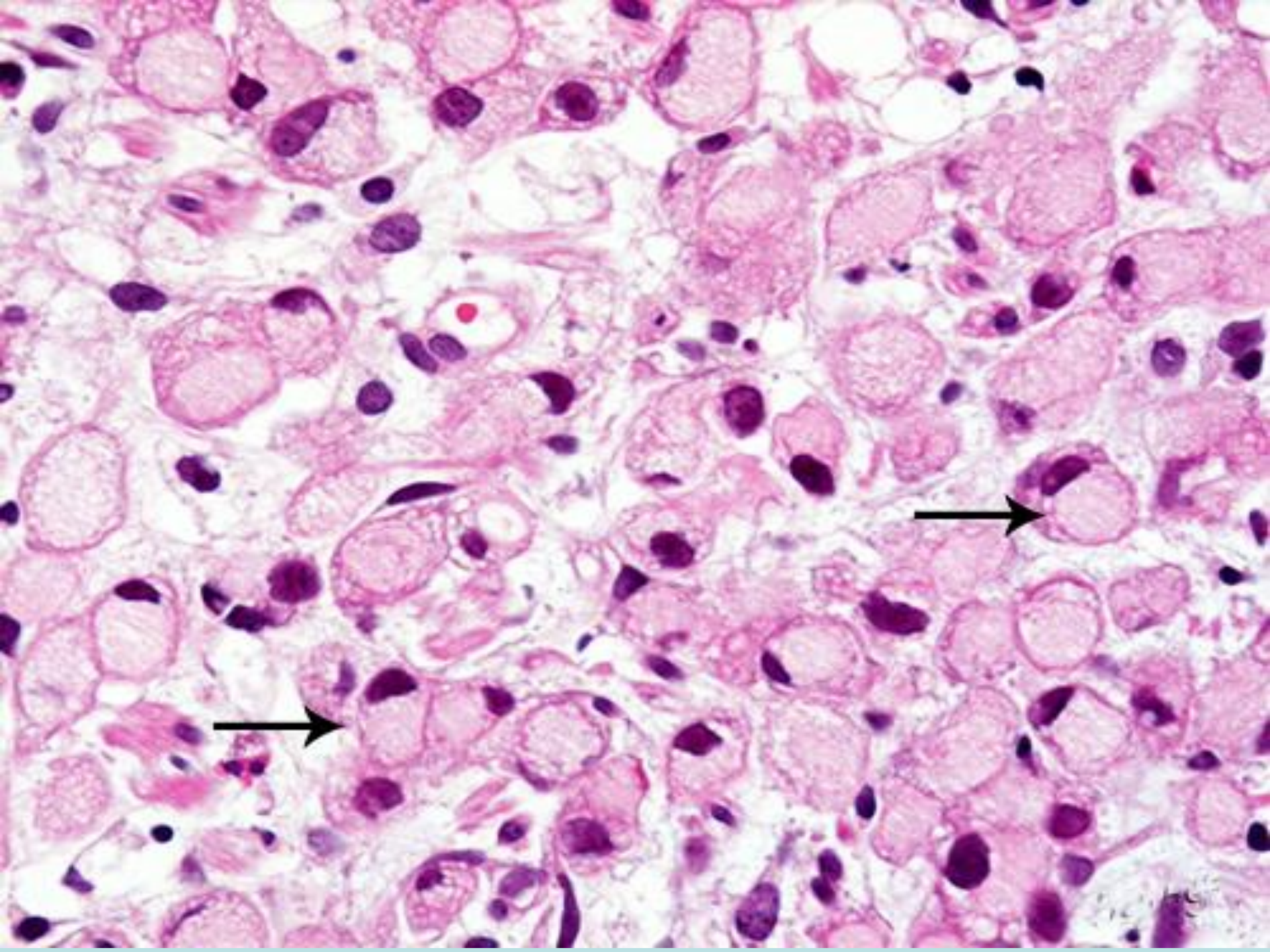

DISTROFIILE EXTRACELULARE

(mezenchimale sau stromo-vasculare)

- tulburările de metabolism se produc în substanţa fundamentală şi elementele fibrilare ale ţesutului conjunctiv, îndeosebi în stroma organelor şi în pereţii vaselor ***(membrana bazală a vaselor sanguine este constituită din substanţă fundamentală şi fibre reticulinice)***

Clasificarea:

I – Proteice:

a) intumescenţa mucoidă;

b) intumescenţa fibrinoidă;

c) hialinoza;

d) amiloidoza.

II. Lipidice

a) tulburări ale metabolismului grăsimilor neutre:

- generalizate: ***obezitatea; caşexia;***

- localizate: lipomatozele (adipozităţile) segmentare şi lipodistrofia regională; b) tulburări ale metabolismului colesterolului şi esterilor lui *(în ateroscleroza arterelor şi xantomatoza hipercolesterolemică familială);*

III. Glucidice:

a) distrofia mucoasă mezenchimală (mixomatoza ţesuturilor);

b) mucopolizaharidozele (boala Hurler, gargoilism)

DISTROFIILE EXTRACELULARE PROTEICE

<u>Intumescenţa mucoidă</u> - dezorganizarea superficială şi reversibilă a ţesutului conjunctiv.

Nu sunt modificări macro- şi microscopice caracteristice.

Are loc acumularea şi redistribuirea glicozaminglicanelor (acidului hialuronic) în substanţa fundamentală → creşterea permeabilităţii vaso-tisulare → infiltrarea substanţei fundamentale cu proteine plasmatice, hidratarea şi intumescenţa ţesutului interstiţial.

Fasciculele de fibrte colagene sunt tumefiate, spaţiile interfibrilare lărgite.

La coloraţia cu albastru de toluidină focarele distrofice se colorează metacromatic în liliachiu-violaceu sau roşu (ca mucinele), pe fundalul albastru (ortocromatic) al ţesutului conjunctiv intact

(de aici şi denumirea de „intumescenţă muciodă”)

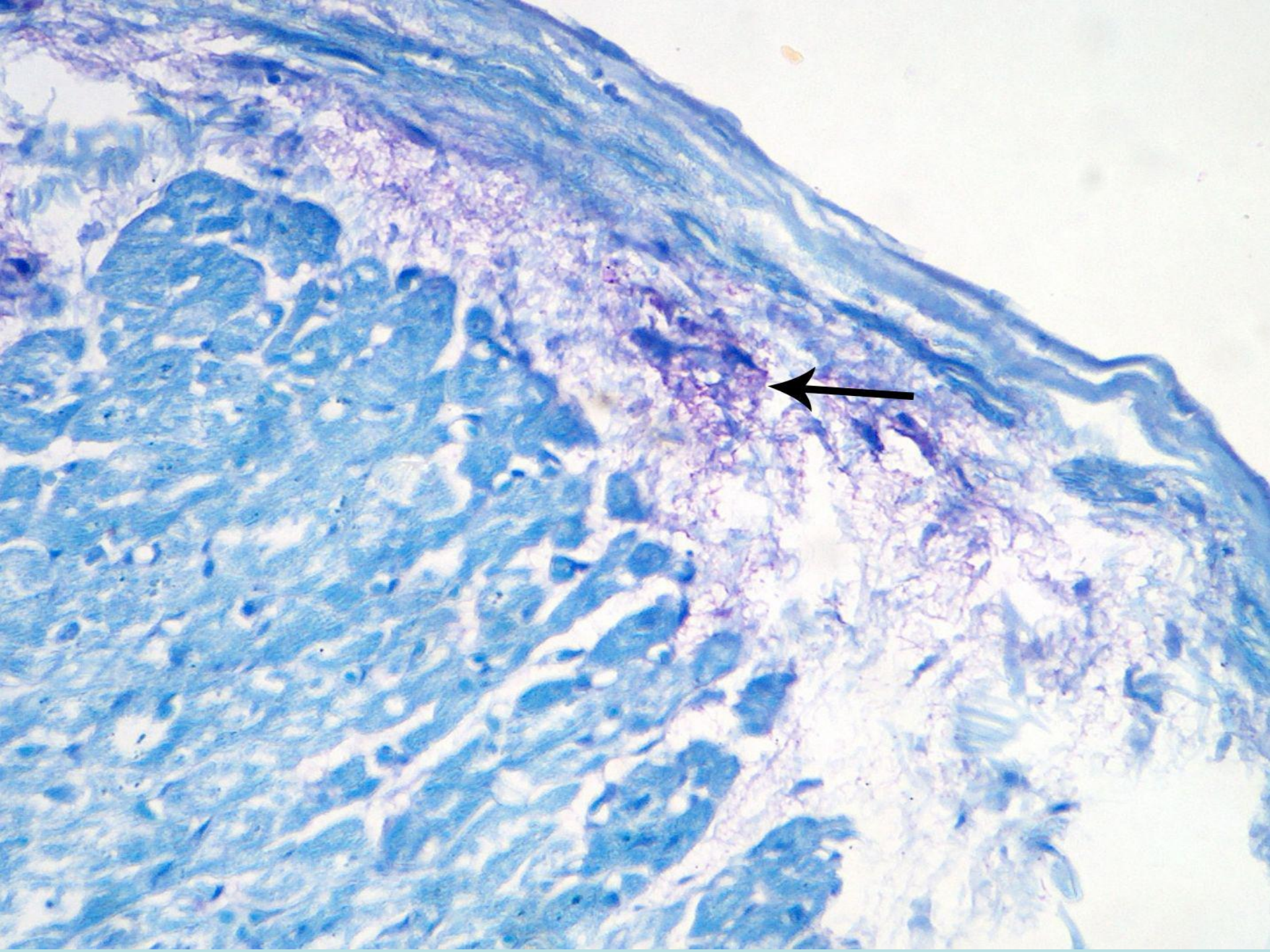

Intumescenţa fibrinoidă - proces ireversibil de dezorganizare a ţesutului conjunctiv. Are loc distrucţia substanţei fundamentale şi a fibrelor colagene, creşterea pronunţată a permeabilităţii vaso-tisulare şi formarea fibrinoidului.

Fibrinoidul - substanţă complexă, formată din proteine şi polizaharide, care apar în urma degradării fibrelor colagene şi a substanţei fundamentale şi din plasma sanguină. Componentul principal al fibrinoidului este fibrina

Consecinţele:

- scleroza;
- hialinoza;
- necroza

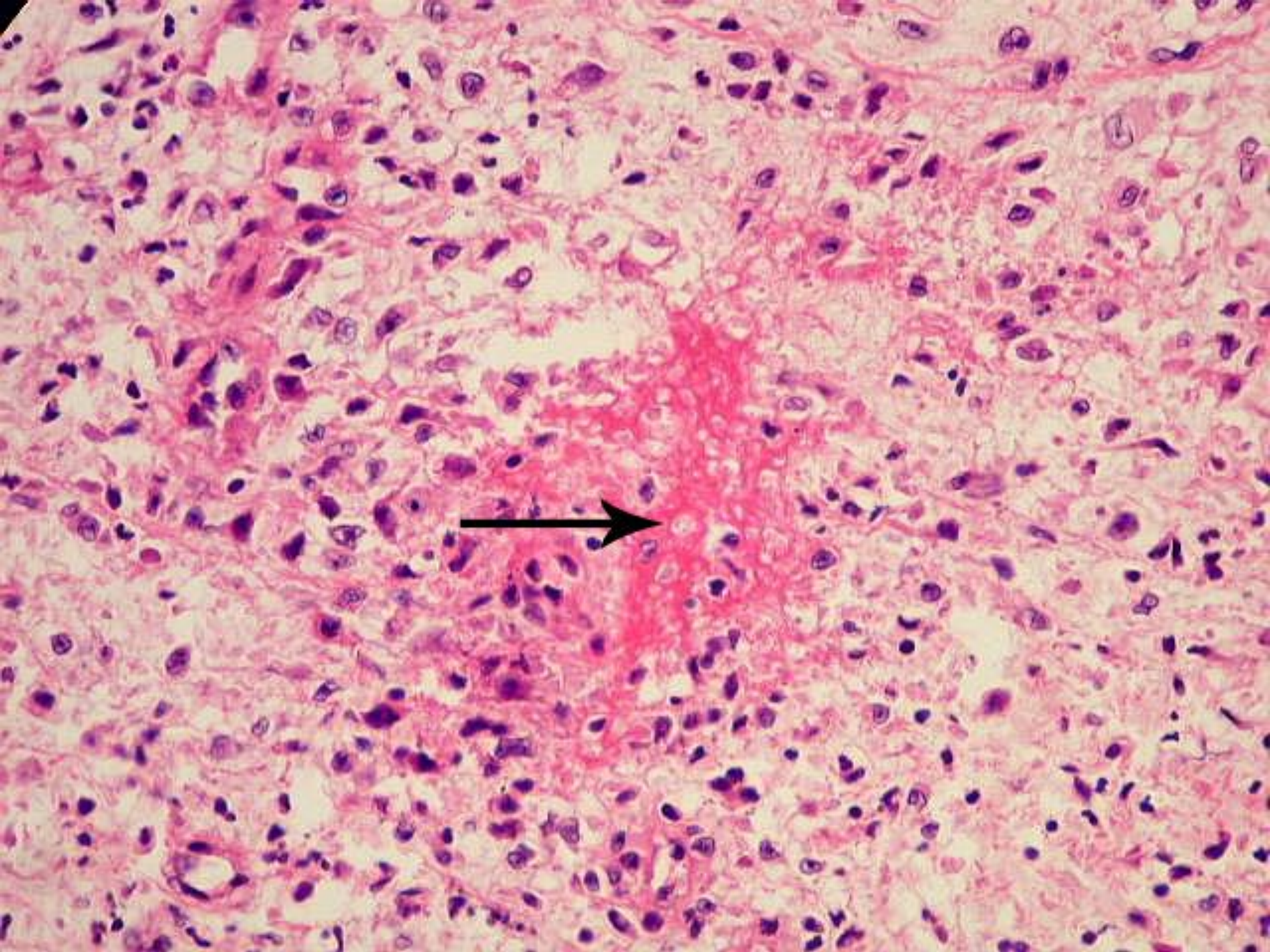

<u>Hialinoza extracelulară</u> - apariţia în ţesuturi a hialinului - o masă semitransparentă, albicioasă, de consistenţă dură, asemănătoare cartilajului hialin, care se depozitează extracelular. Este o proteină fibrilară, care microscopic apare astructurată, omogenă, eozinofilică, rezistentă la acţiunea enzimelor, acizilor, bazelor.

Se poate dezvolta în consecinţa următoarelor procese patologice:

a) ***intumescenţei fibrinoide,***

b) imbibiţiei plasmatice (plasmoragiei),

c) inflamaţiei cronice,

d) necrozei,

e) sclerozei.

După localizare se distinge:

I) hialinoza vaselor;

II) hialinoza ţesutului conjunctiv propriu-zis.

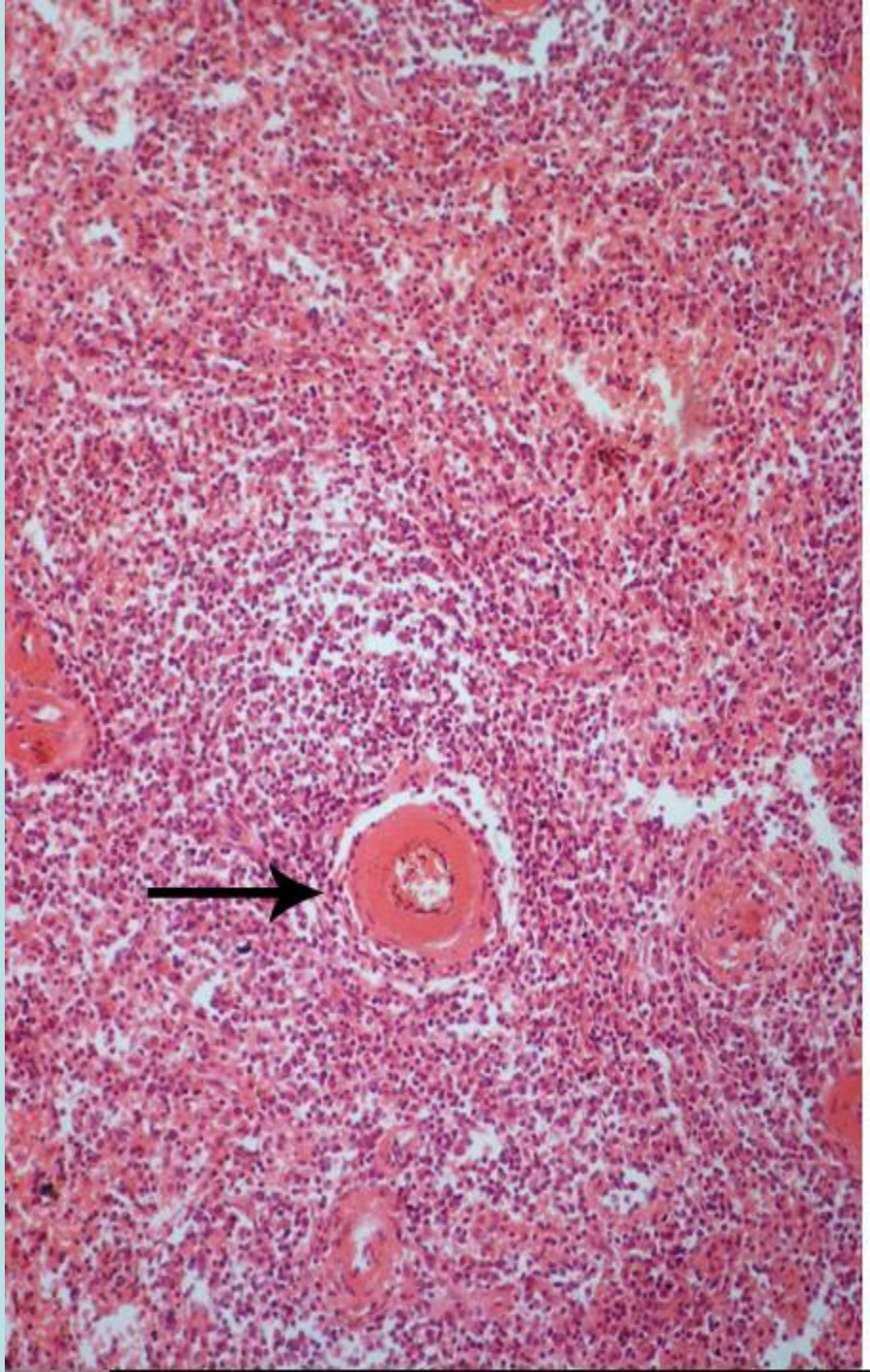

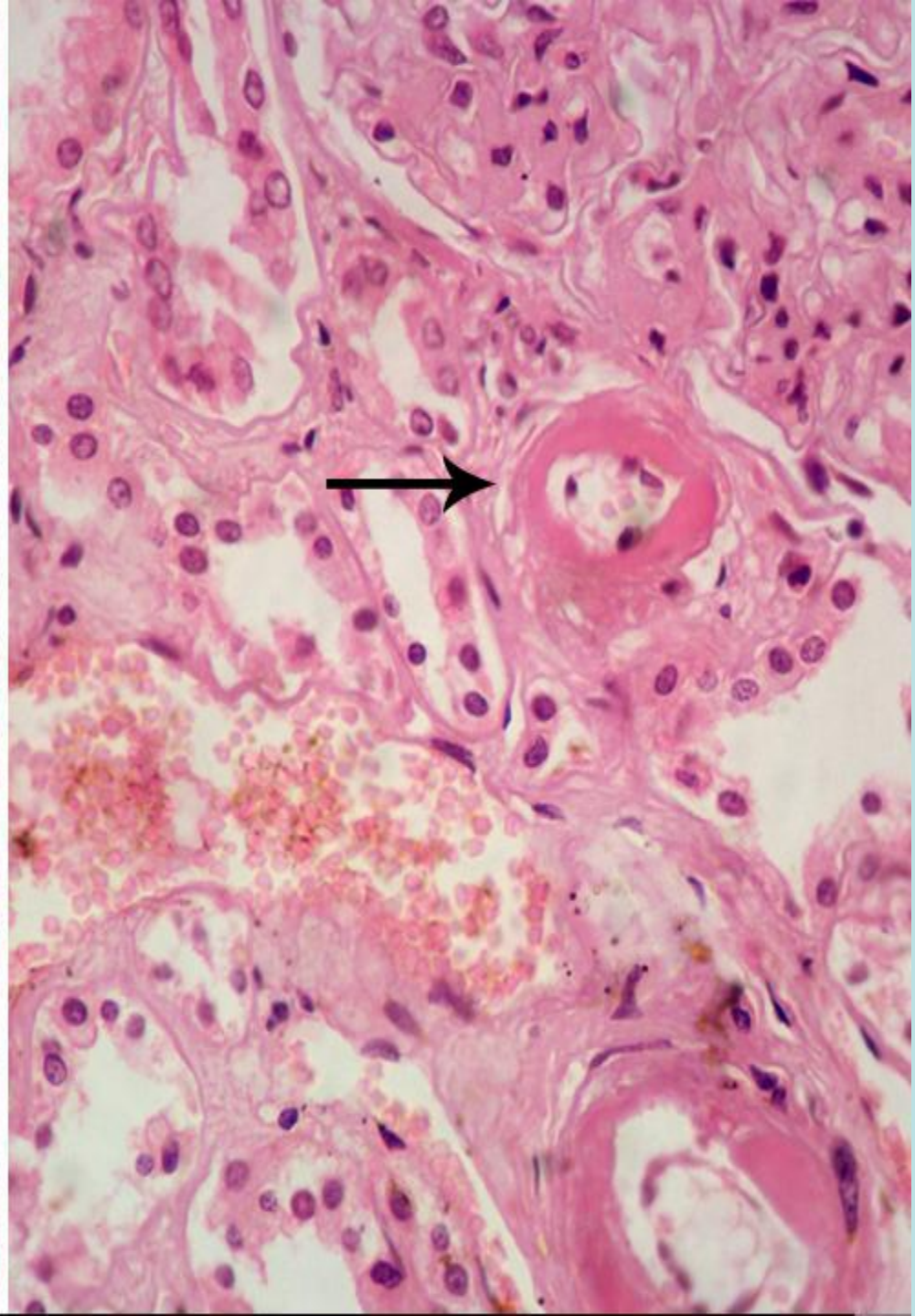

<u>Hialinoza vaselor</u> - se afectează arterele de calibru mic şi arteriolele.
Este precedată de creşterea permeabilităţii vasculare şi imbibiţia plasmatică (plasmoragia) a pereţilor vaselor.

Hialinul vascular se formează din precursorii plasmatici, în special din proteinele plasmei sanguine, acumulându-se iniţial subendotelial.

Se observă cel mai frecvent în hipertensiunea arterială şi diabetul zaharat.

<u>Hialinoza ţesutului conjunctiv</u> este precedată de intumescenţa fibrinoidă.

Hialinul se formează din masele de fibrinoid.

Cel mai caracteristzic exemplu - scleroza şi hialinoza valvulelor inimii în reumatism şi alte boli reumatice

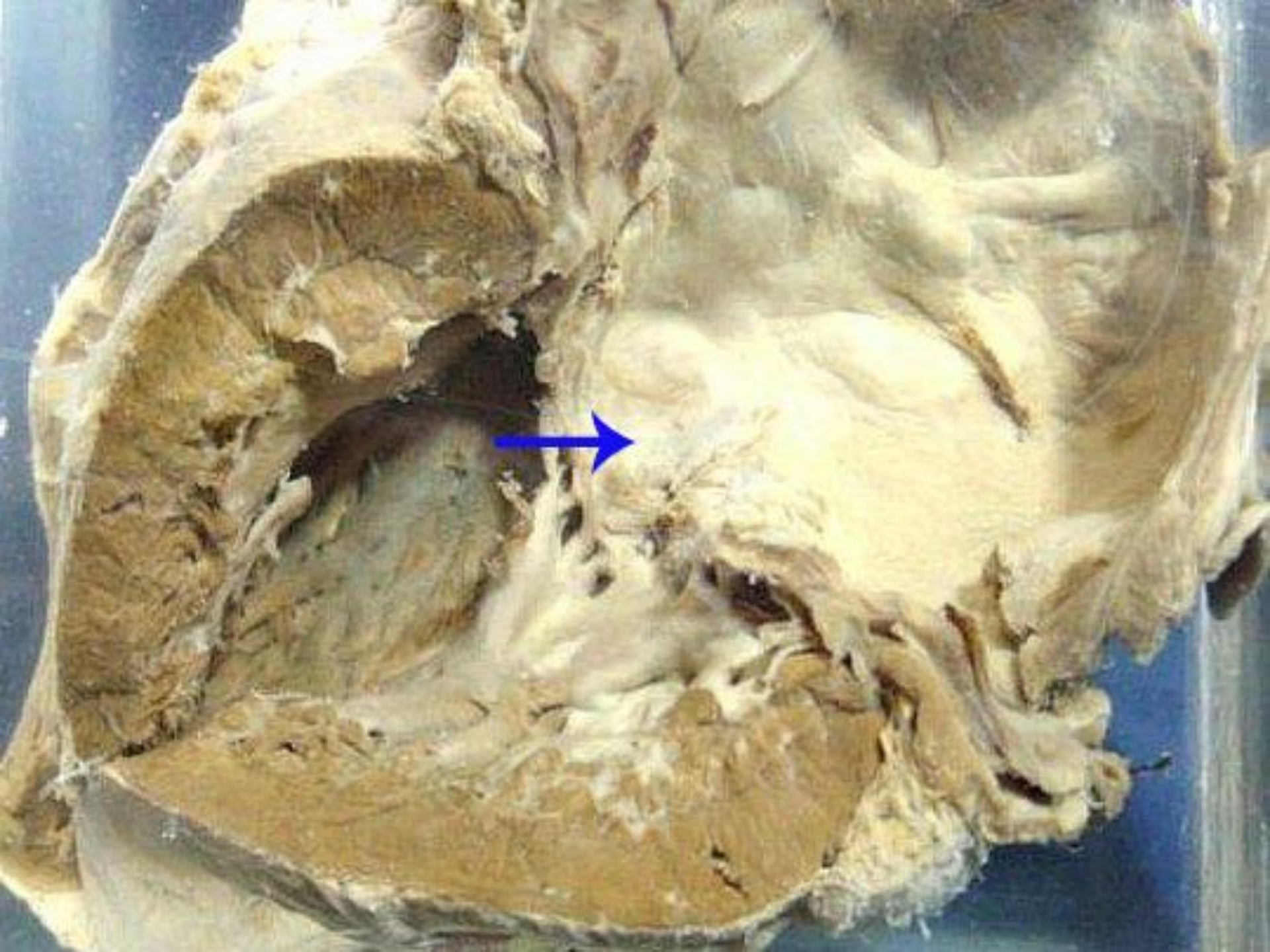

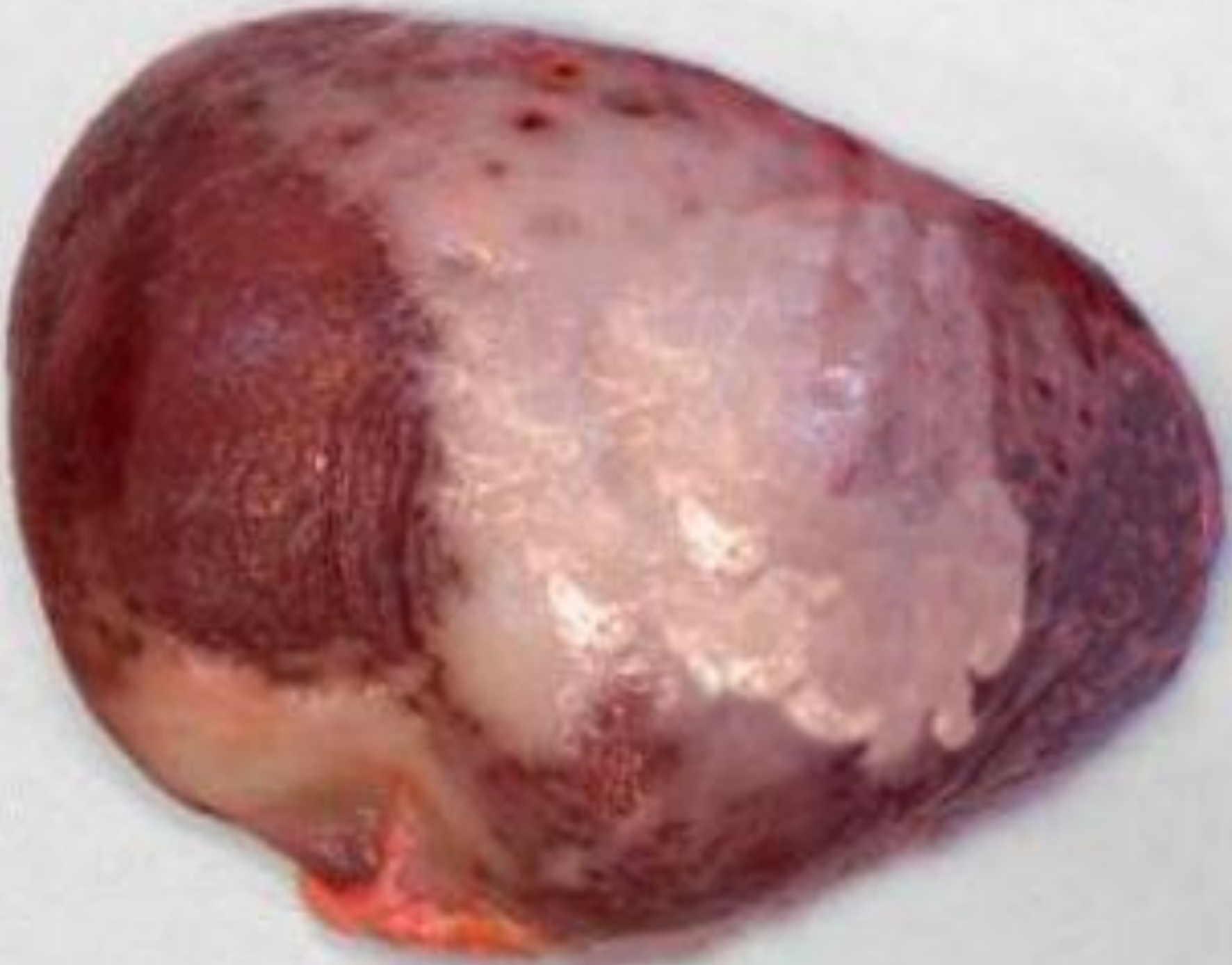

OBEZITATEA:

a) Alimentară – cauzată de alimentaţia în exces şi hipodinamia (sedentarismul).

b) Cerebrală – în diferite tumori cerebrale, traumatisme, infecţii neurotrope.

c) Endocrină – în diferite procese patologice ale glandelor endocrine, de ex.

- în hipercorticism – hipersecreţia de hormoni corticosteroizi (adenom bazofil al lobului anterior al hipofizei sau tumori hormonal active ale corticosuprarenalelor);
- în hipotiroidism scăderea funcţiei glandei tiroide (mixedem);
- în hipogonadism - hiposecreţia de hormoni androgeni (procese inflamatorii, tumori ale testiculelor, în cazuri de castrare, în climax);
- în hiperinsulinism – hipersecreţia de insulină (adenom din celulele *beta* ale insulelor pancreatice);

d) Ereditară – cauzată de defecte genetice (inclusiv enzimopatii ereditare).

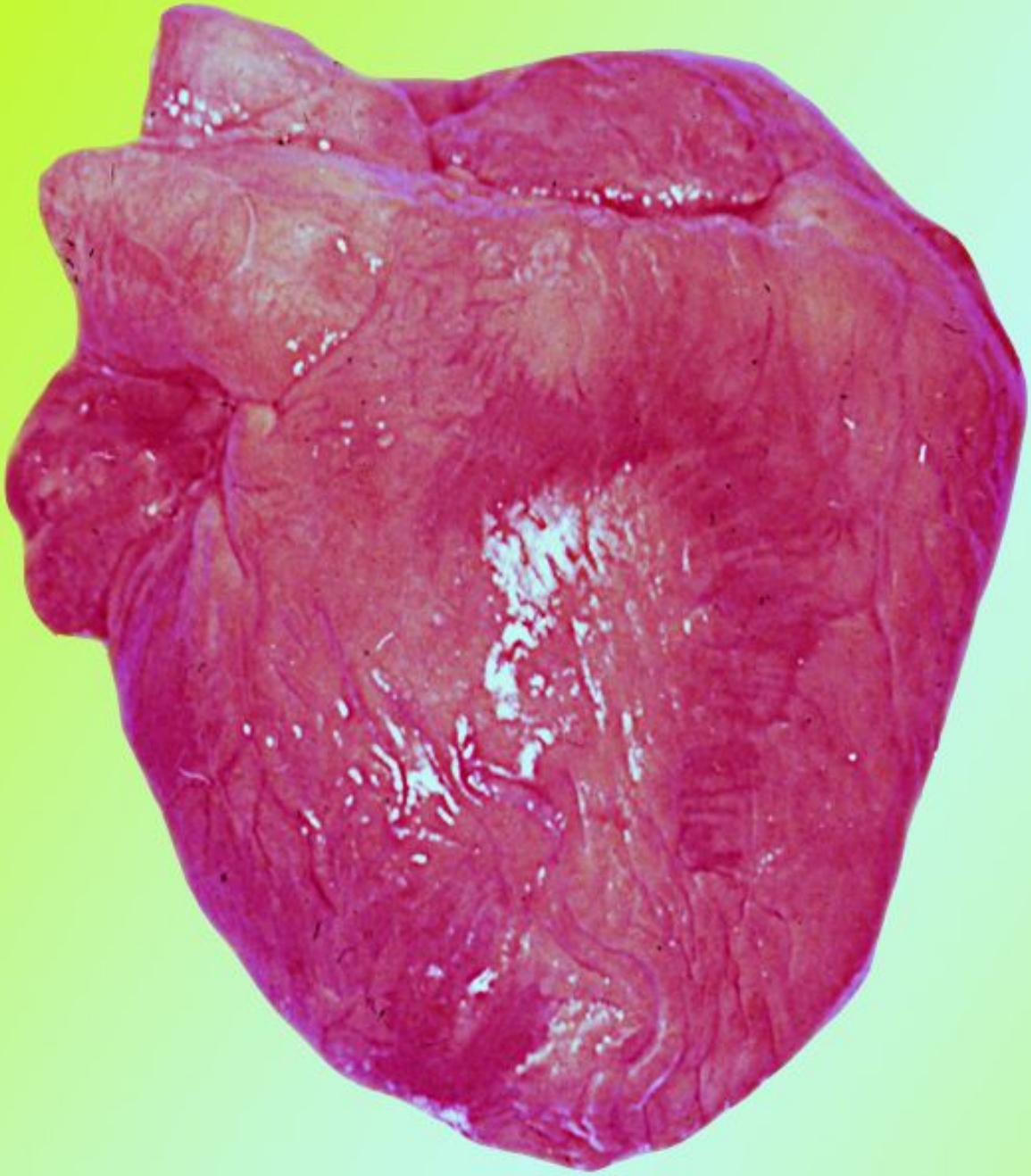

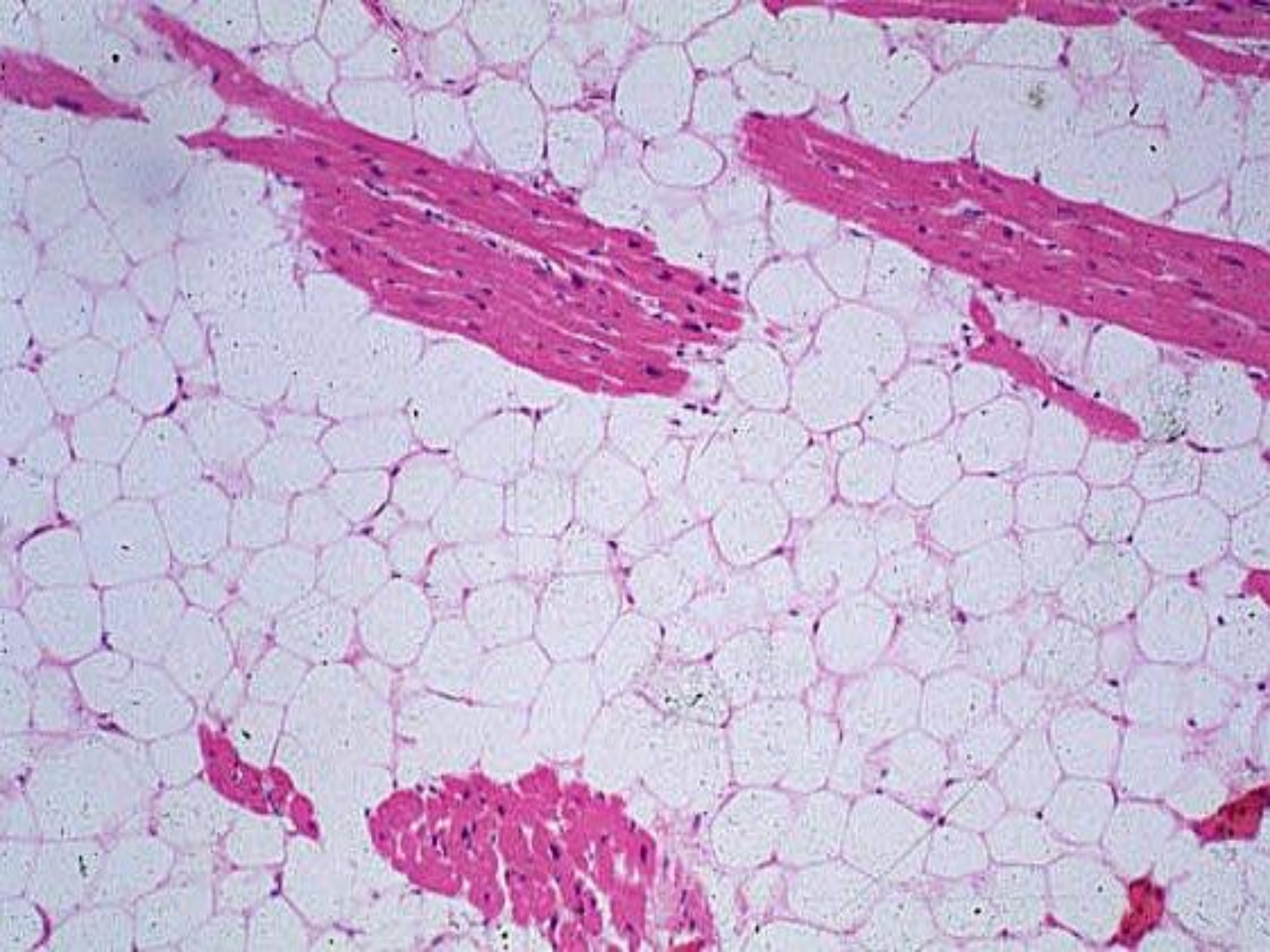

DISTROFIILE MIXTE

- dereglarea metabolismului atât în parenchimul organelor şi ţesuturilor (intracelular) cât şi în stroma conjunctivă (extracelular)

Se întâlneşte mai frecvent alterarea metabolismului proteinelor mixte (cromoproteinelor, nucleoproteinelor, lipoproteinelor, glucoproteinelor) şi al substanţelor minerale

Clasificarea cromoproteinelor

Grupurile de pigmenți	Pigmenții
Pigmenții hemoglobinogeni	**Pigmenții hemoglobinogeni fiziologici** a) feritina b) hemosiderina c) bilirubina **Pigmenții hemoglobinogeni patologici** a) hematoidina b) hematinele ➢ *hemomelanina* ➢ *hematina clorhidrică (hemina)* ➢ *pigmentul de formol)* c) porfirina
Pigmenții proteinogeni	melanina
Pigmenții lipidogeni	a) lipofuscina b) lipocromii

Reacţia Pearls

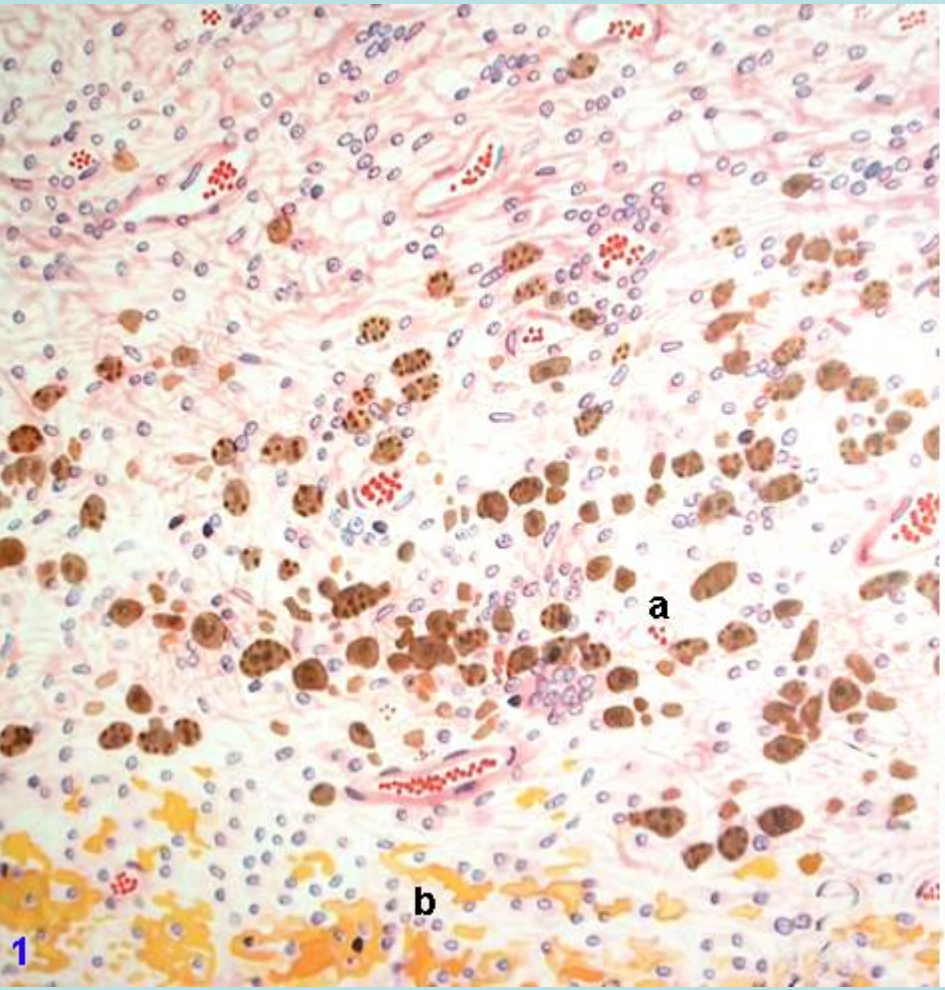

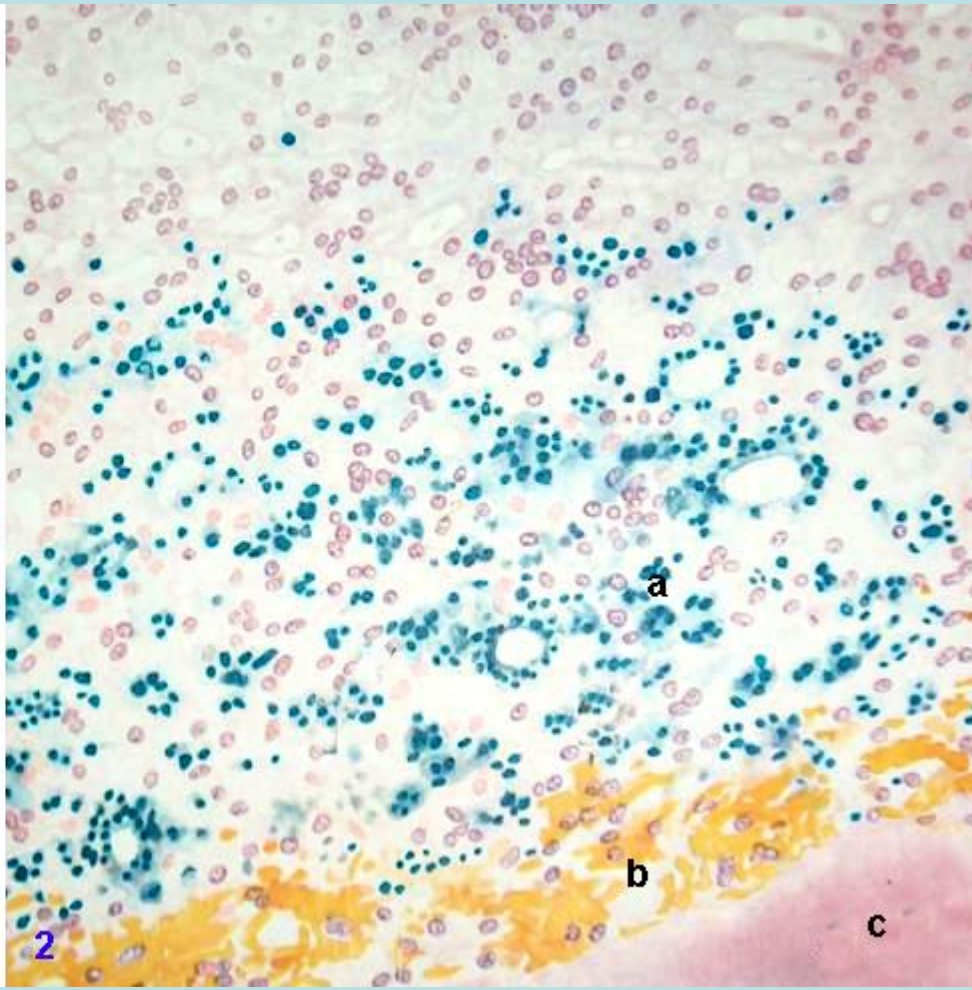

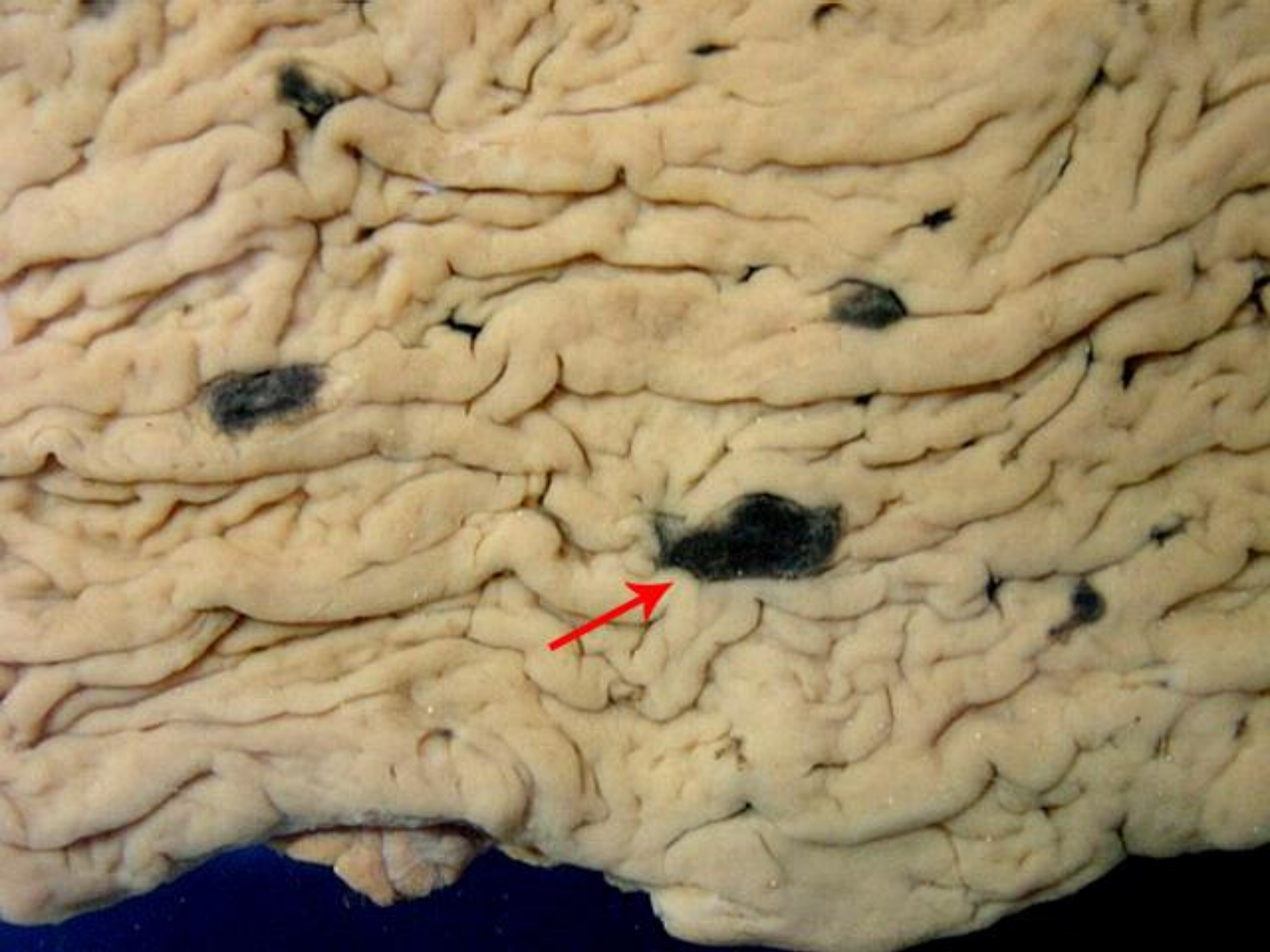

Distrofiile mai frecvente ale pigmenţilor hemoglobinogeni:

a) ***hemosideroza generalizată şi locală,***
b) hemocromatoza,
c) icterul,
d) hemomelanoza,
e) porfiria.

<u>Hemosideroza generalizată</u> – este cauzată de hemoliza intravasculară a eritrocitelor. Se întâlneşte în anemii hemolitice, leucoze, boli infecţioase grave, intoxicaţii (*de ex. cu venin de şarpe*), transfuzii de sânge incompatibil.

În celulele sistemului reticuloendotelial şi a organelor parenchimatoase are loc depozitarea hemosiderinei.
Concomitent se observă creşterea sintezei de feritină şi bilirubină.

<u>Macroscopic</u> organele afectate (splina, ficatul, măduva osoasă, limfoganglionii, rinichii) au o culoare ruginie.

<u>Microscopic</u> în citoplasma celulelor se depistează granule de hemosiderină

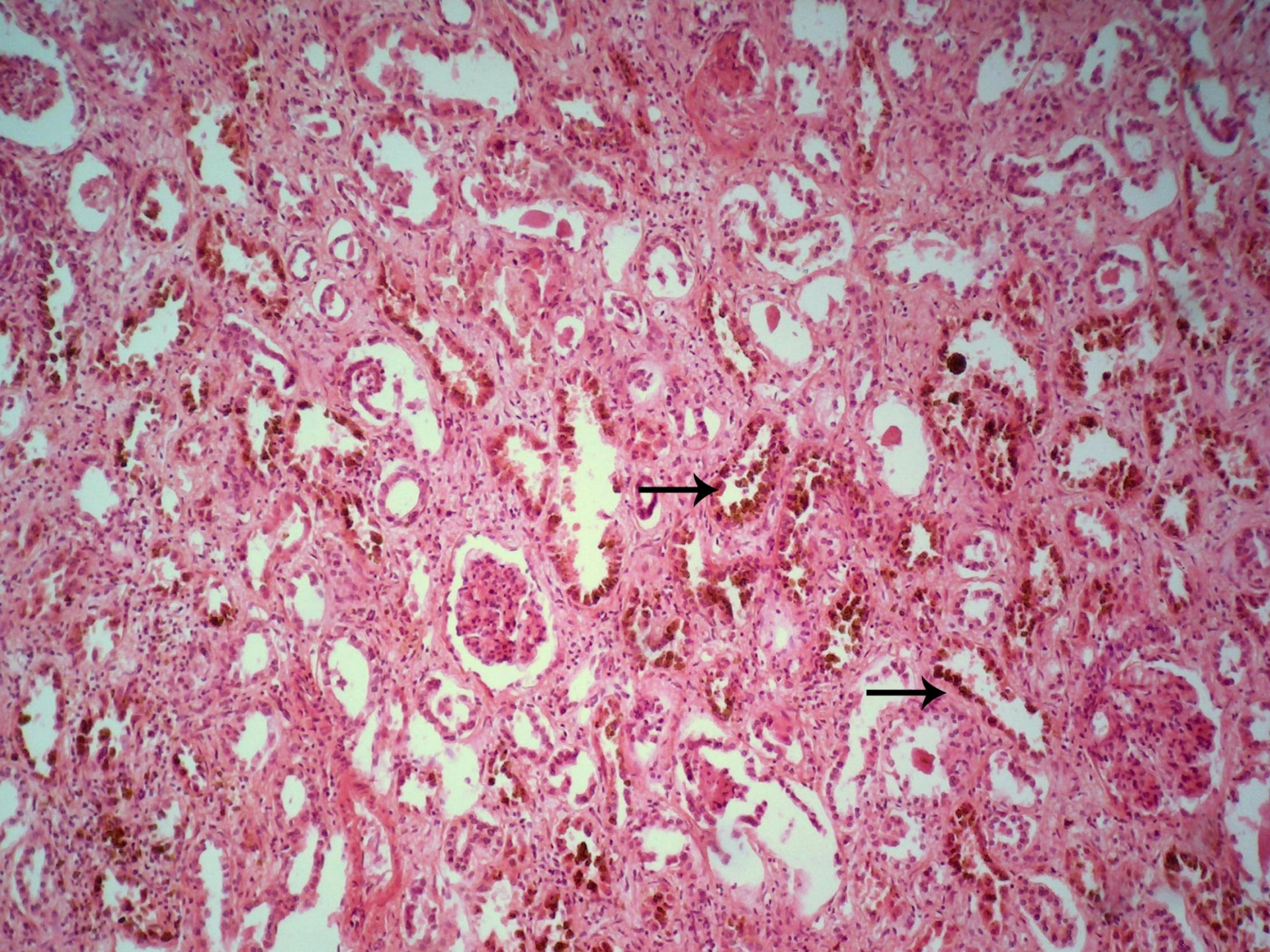

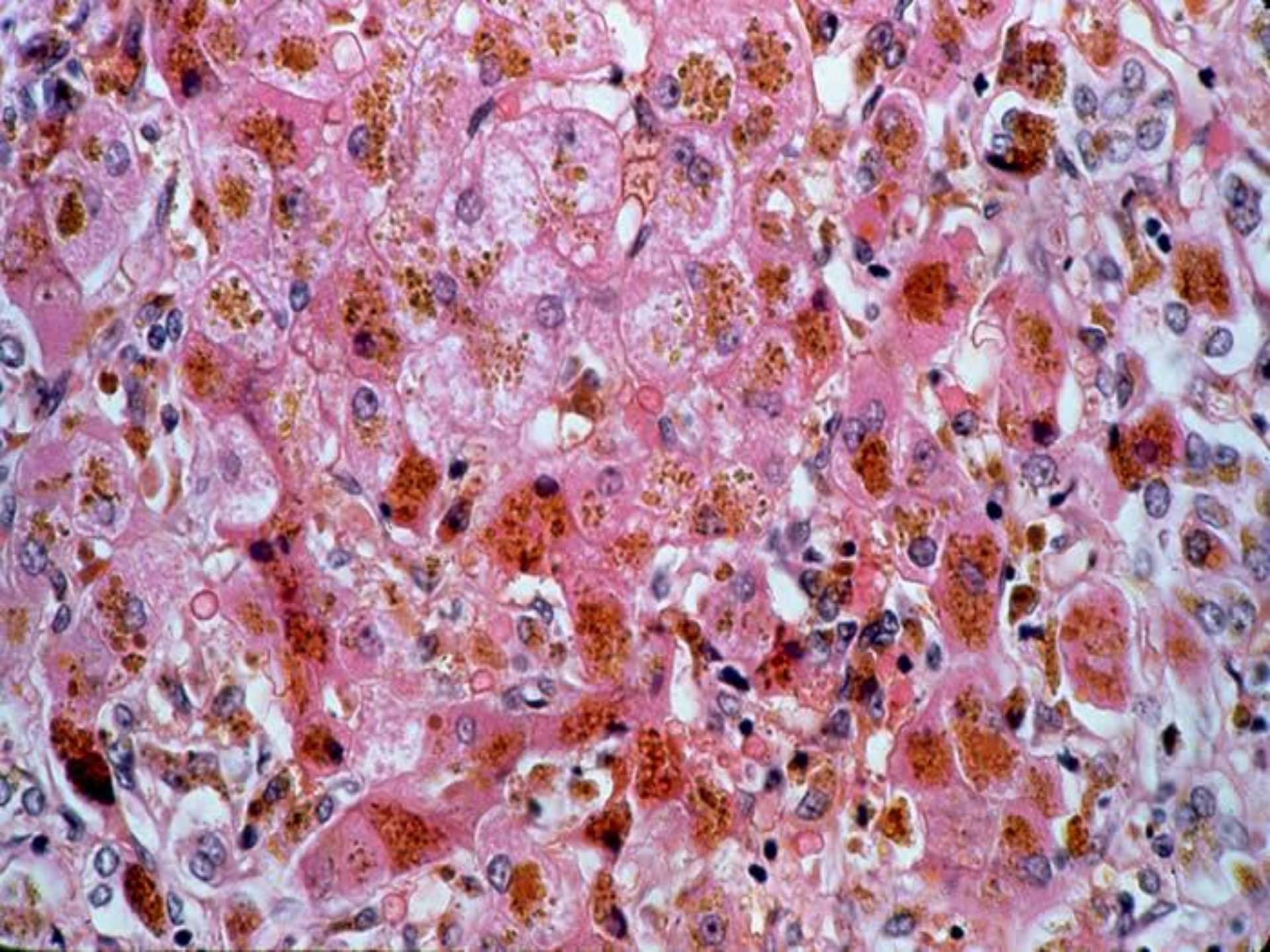

Hemosideroza localizată – este cauzată de hemoliza extravasculară a eritrocitelor.
Se observă în hemoragii, infarcte hemoragice, staza venoasă cronică a organelor şi ţesuturilor.
Morfologic se observă depozitarea localizată a hemosiderinei în diferite organe şi ţesuturi, care le redă o culoare brună-cafenie.
Microscopic în citoplasma celulelor mezenchimale şi epiteliale se depistează granule de hemosiderină.

Sufuziunile sanguine subcutanate au iniţial culoare albastră-violetă (vânătă), iar în decurs de 7-10 zile capătă o nuanţă gălbuie-verzuie datorită formării consecutive a diferiţilor pigmenţi hemoglobinogeni:

hemosiderinei (culoarea brună), hematoidinei (culoarea gaalbenă) şi biliverdinei (culoarea verzuie).

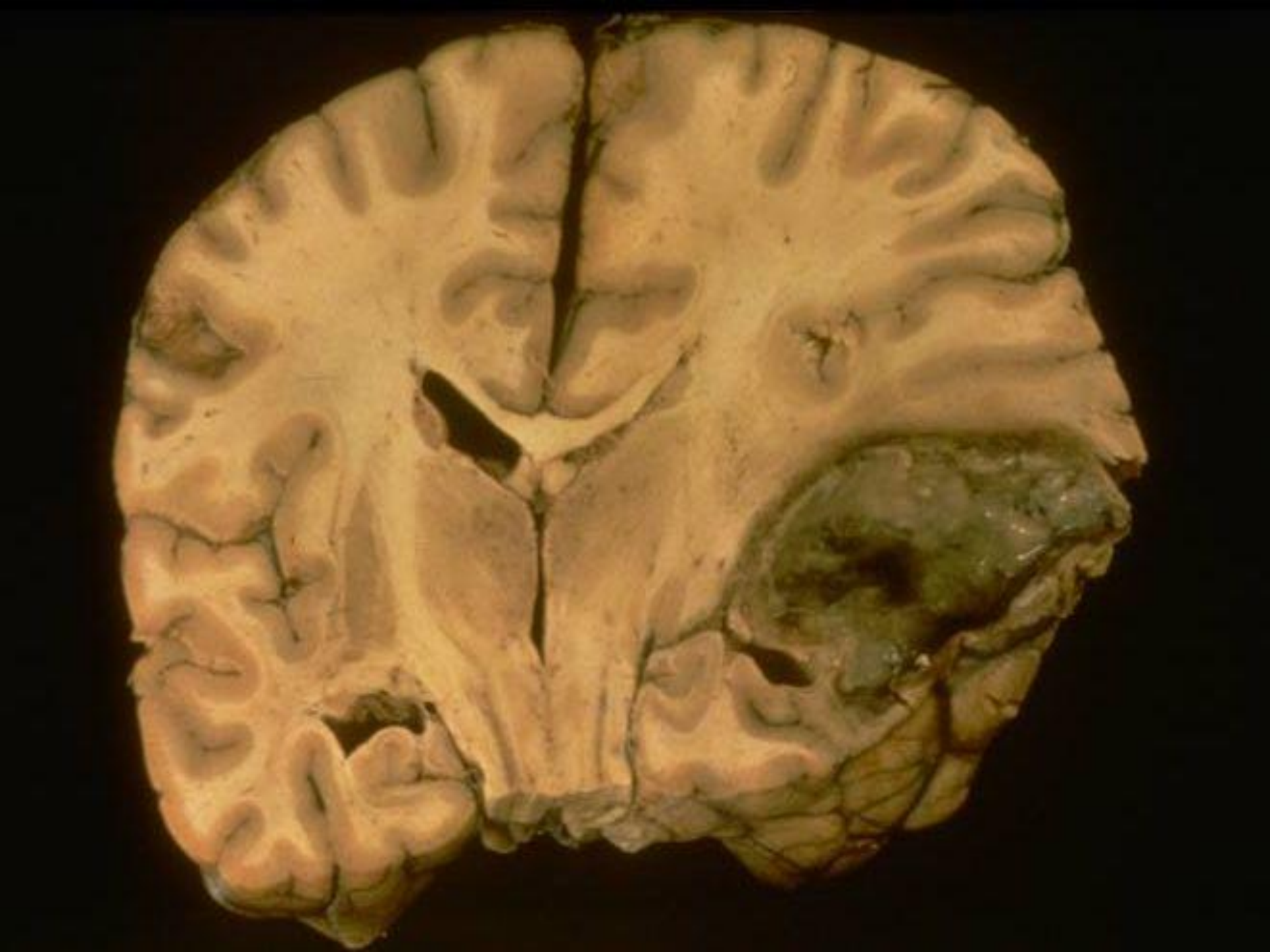

<u>Hemocromatoza</u> primară – este o tezaurismoză cu caracter familial, cauzată de un defect înnăscut al enzimelor, care reglează utilizarea (metabolismul) fierului în organism.
Are loc absorbţia excesivă a fierului exogen (alimentar) în duoden.
Conţinutul de fier în organism creşte de zeci de ori.

Semnele cardinale: ciroza hepatică pigmentară, diabet zaharat, coloraţia brună (bronzată) a pielii şi cardiomiopatie
[=diabet bronzat]

Icterul:

a) **hemolitic** (*prehepatic*),
b) **Icterul hepatic** (*parenchimatos*),
c) **Icterul mecanic** (*subhepatic*, *obstructiv*)

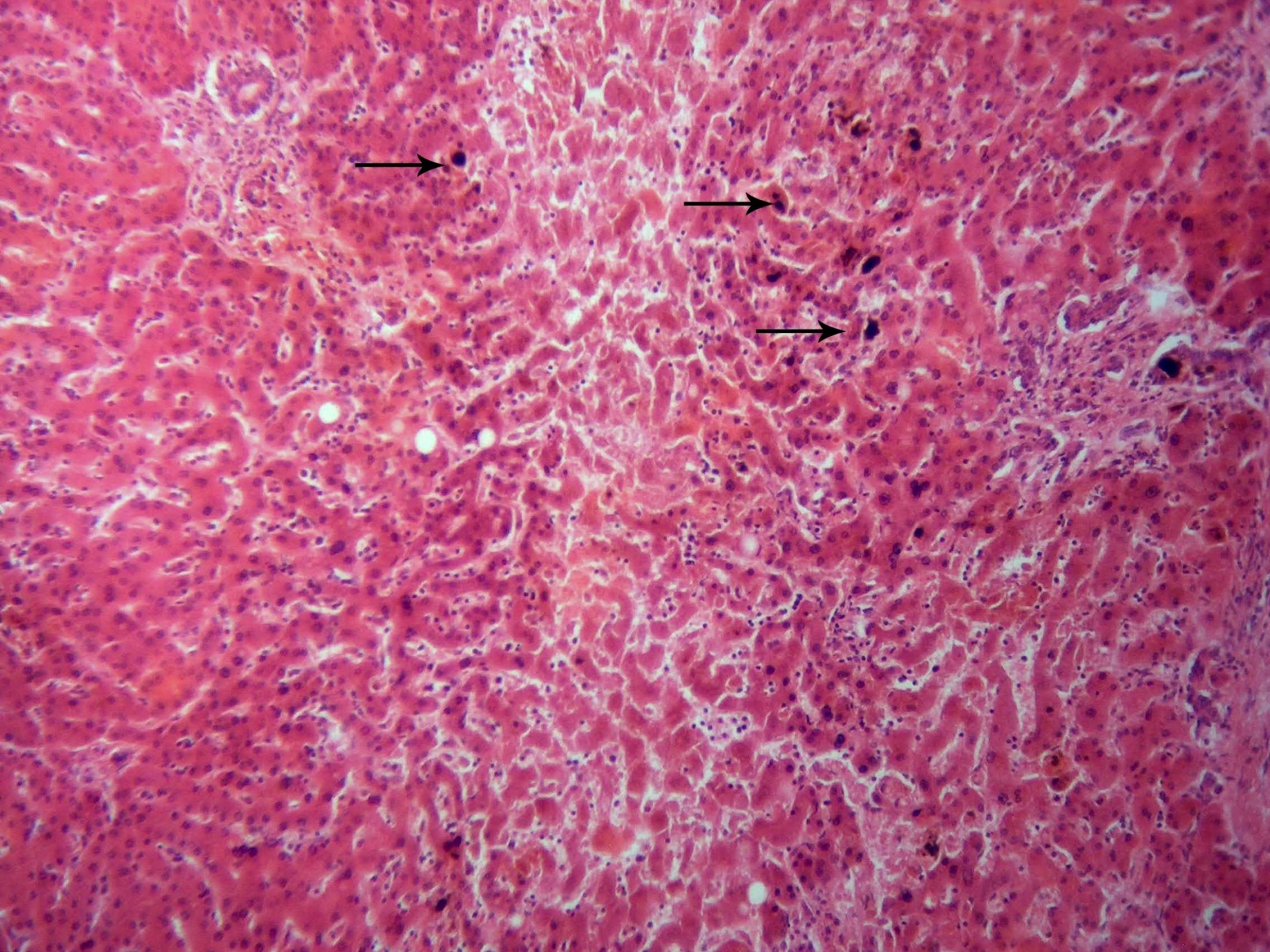

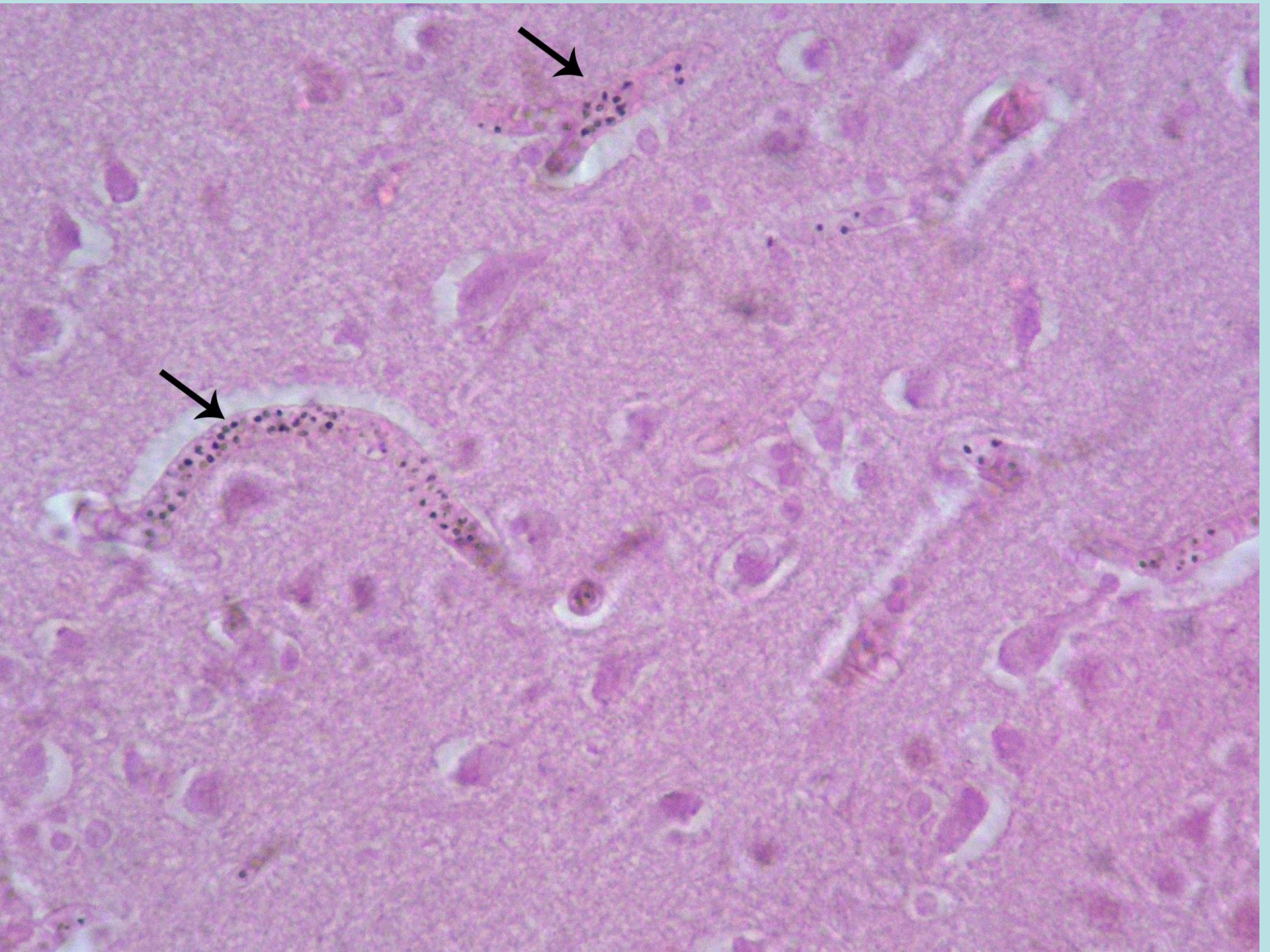

<u>Porfiria înnăscută</u> – este cauzată de tulburarea metabolismului porfirinelor în organism datorită insuficienţei ereditare a enzimelor care reglează metabolismul porfirinelor în eritroblaşti şi ficat.

Are loc creşterea nivelului de porfirine în sânge şi urină şi depozitarea lor în ţesuturi. În piele - eritem, fotodermatită, ulceraţii, cicatrice, focare depigmentate

Clasificarea melanozelor:

I – Hipermelanozele generalizate şi locale:

a) boala Addison,

b) pete hiperpigmentate *[efelide (pistrui), lentigo, cloasma gravidelor, acantosis nigricans]*

c) nevi pigmentari,

d) melanomul

II – hipomelanozele generalizate şi locale:

a) albinismul

b) leucodermia (vitiligo)

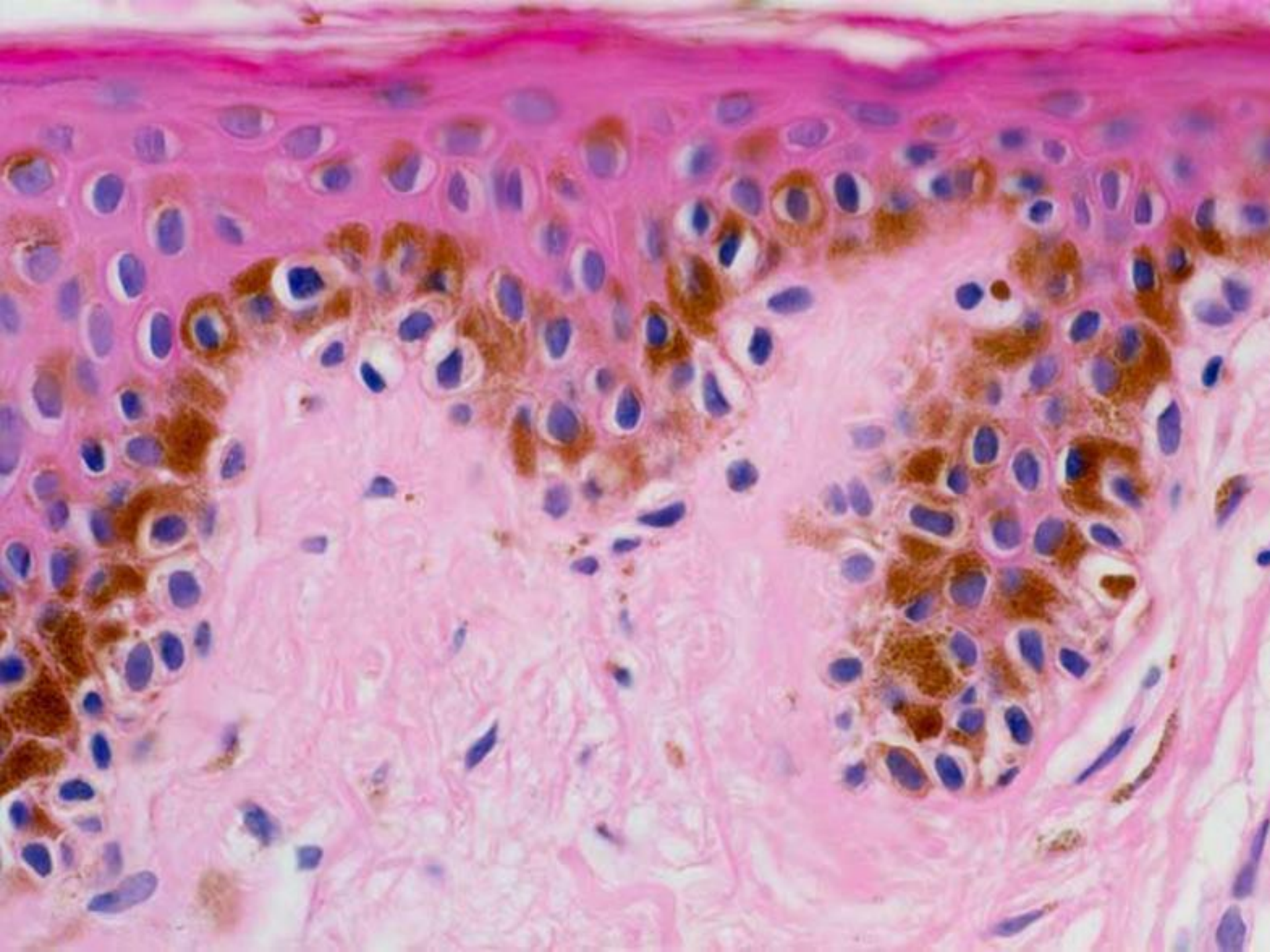

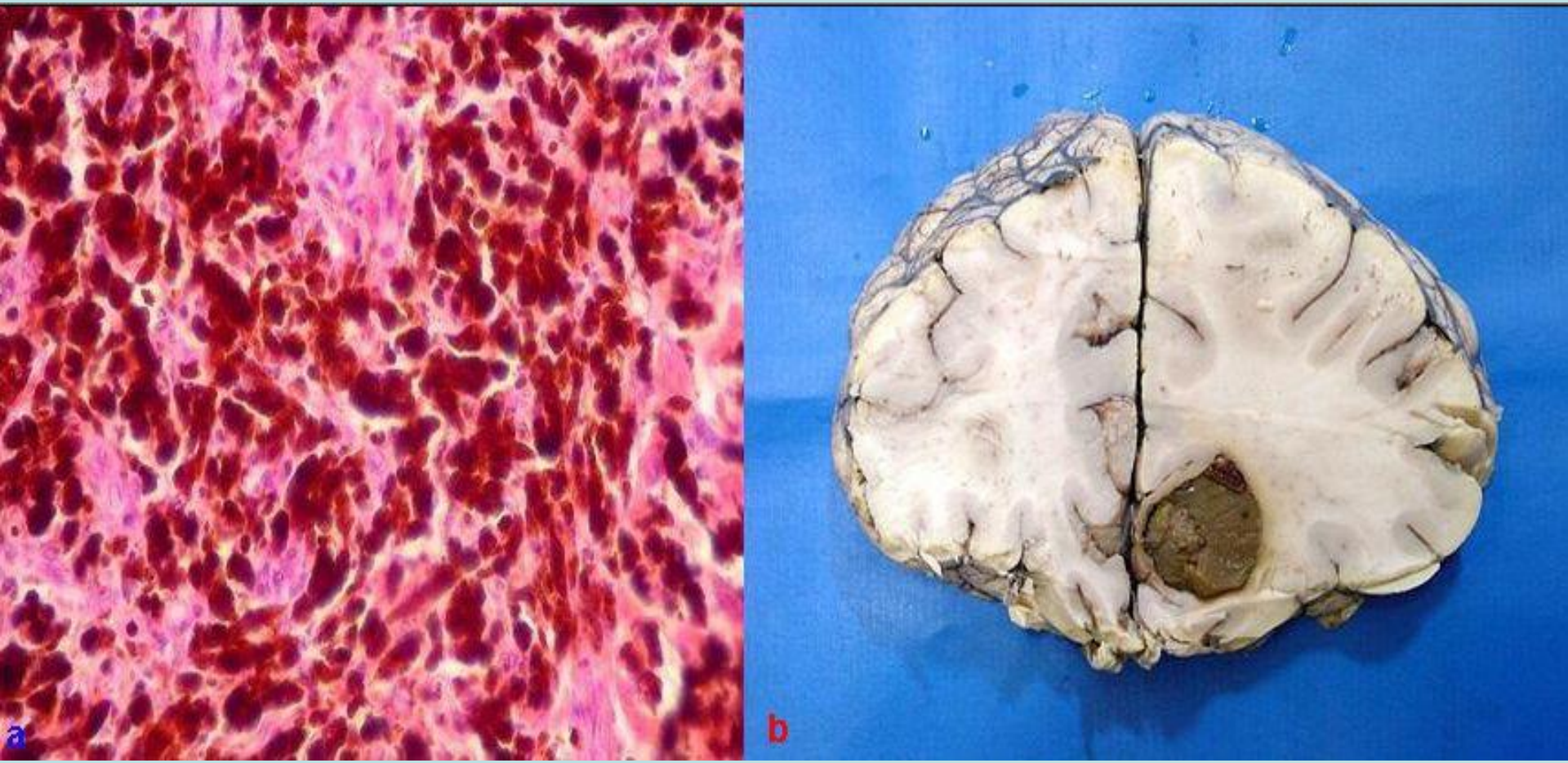
a
b

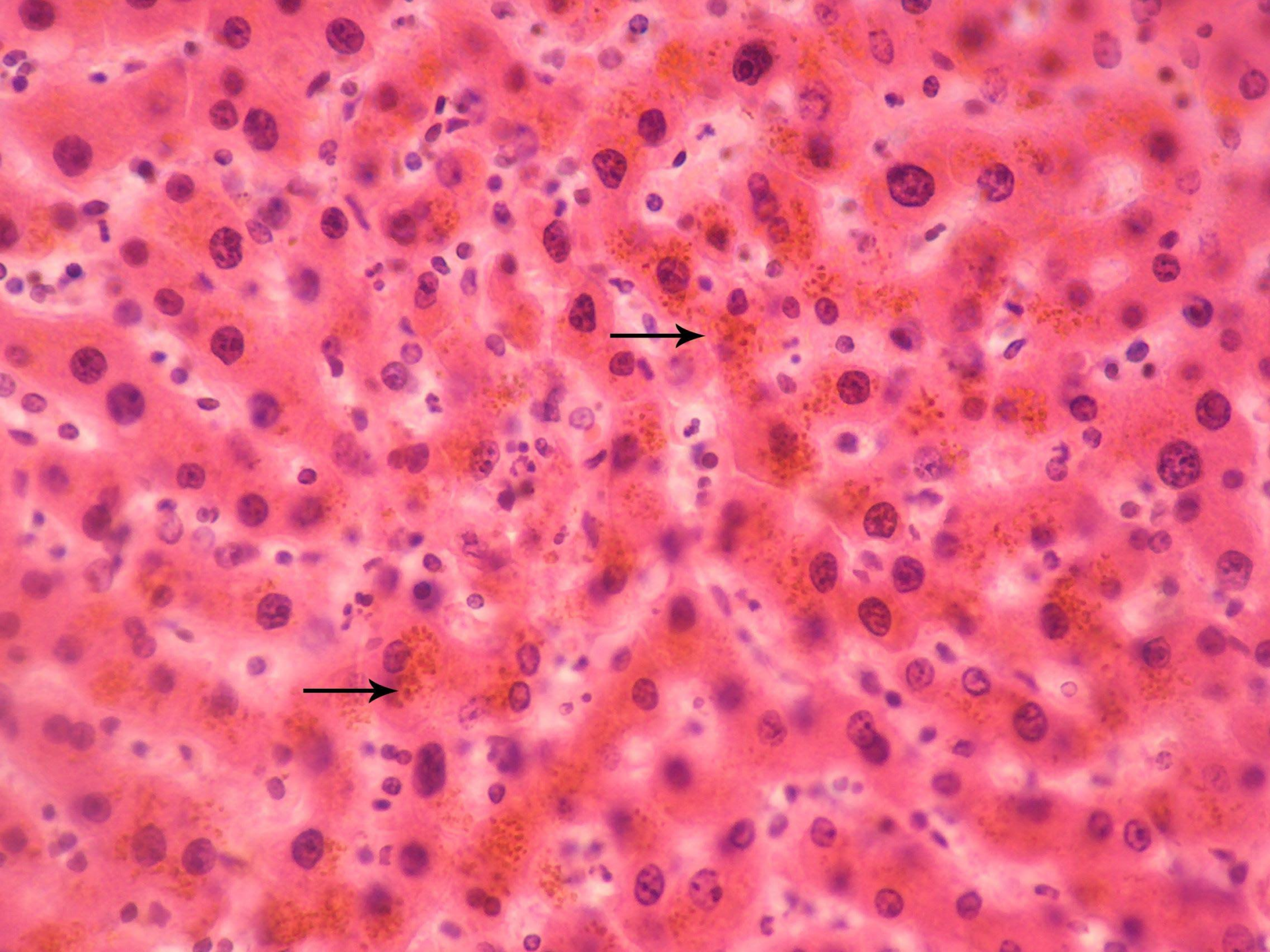

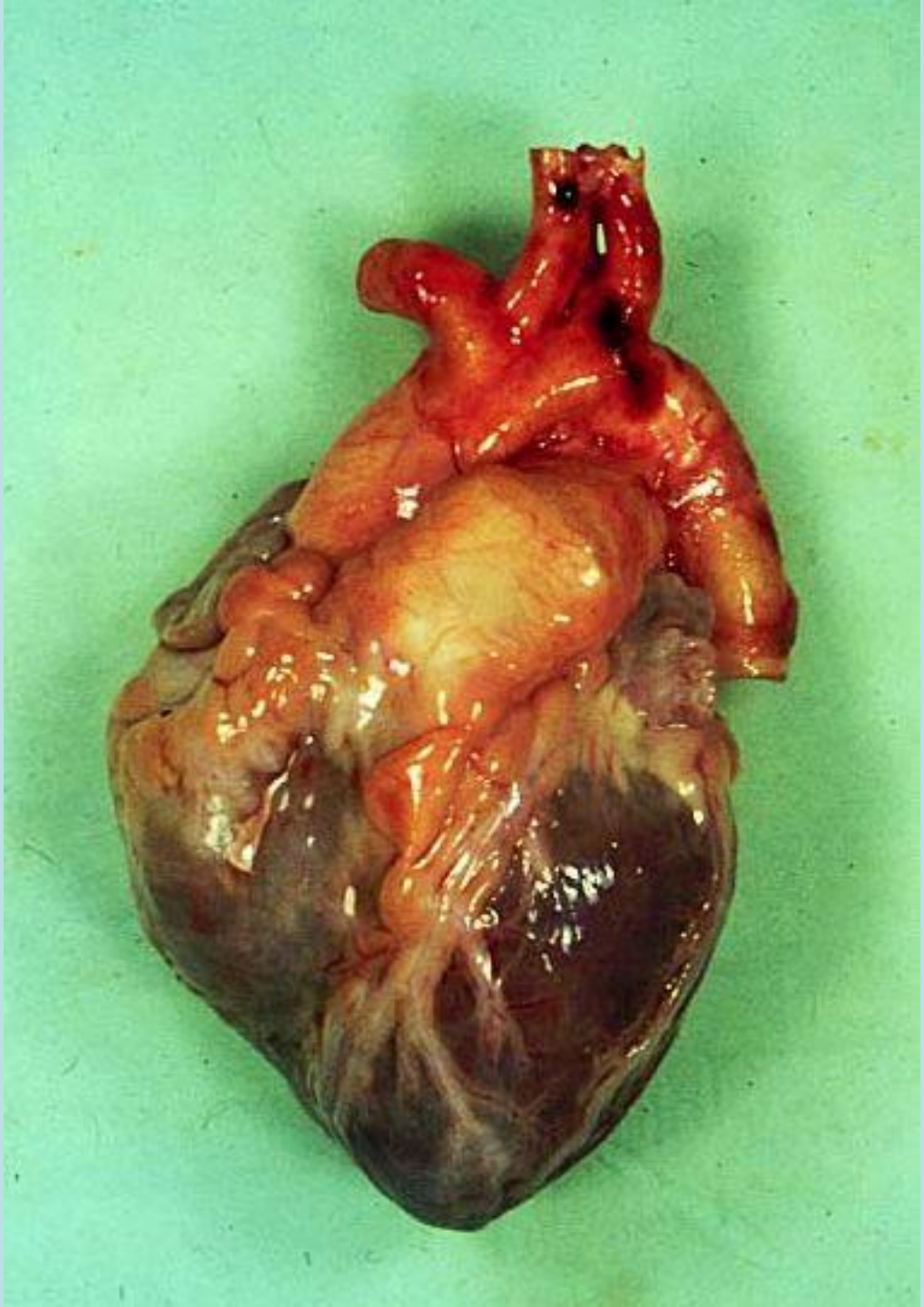

Podagra ***(guta)*** **–**

Leziunea patognomică este toful gutos = depozite de săruri de acid uric, înconjurate de inflamaţie reactivă perifocală cu macrofage, limfocite, fibroblaşti şi celule gigante polinucleate „de corpi străini”.

Se afectează articulaţia cotului, genunchiului, degetelor, urechea etc.

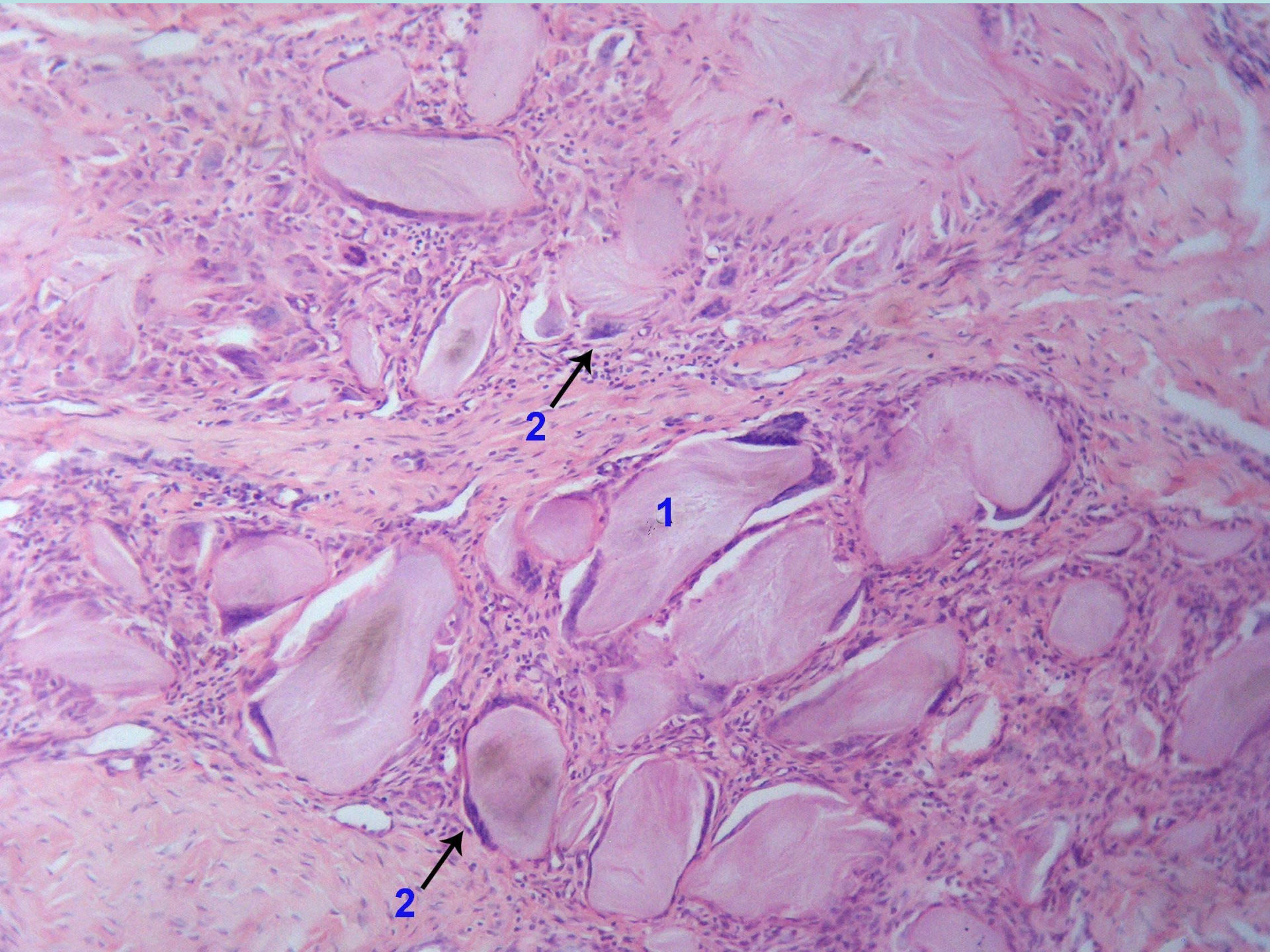
2
1
2

CALCINOZA PATOLOGICĂ:

Calcinoza distrofică (petrificarea) se întâlneşte în ţesuturile neviabile, necrozate, nivelul de calciu în plasma sanguină fiind normal.

Calcinoza metastatică (metastaze calcaroase) este cauzată de excesul de calciu în plasma sanguină (hipercalcemie) determinată de mobilizarea calciului din oase sau de tulburarea proceselor de eliminare a calciului din organism.

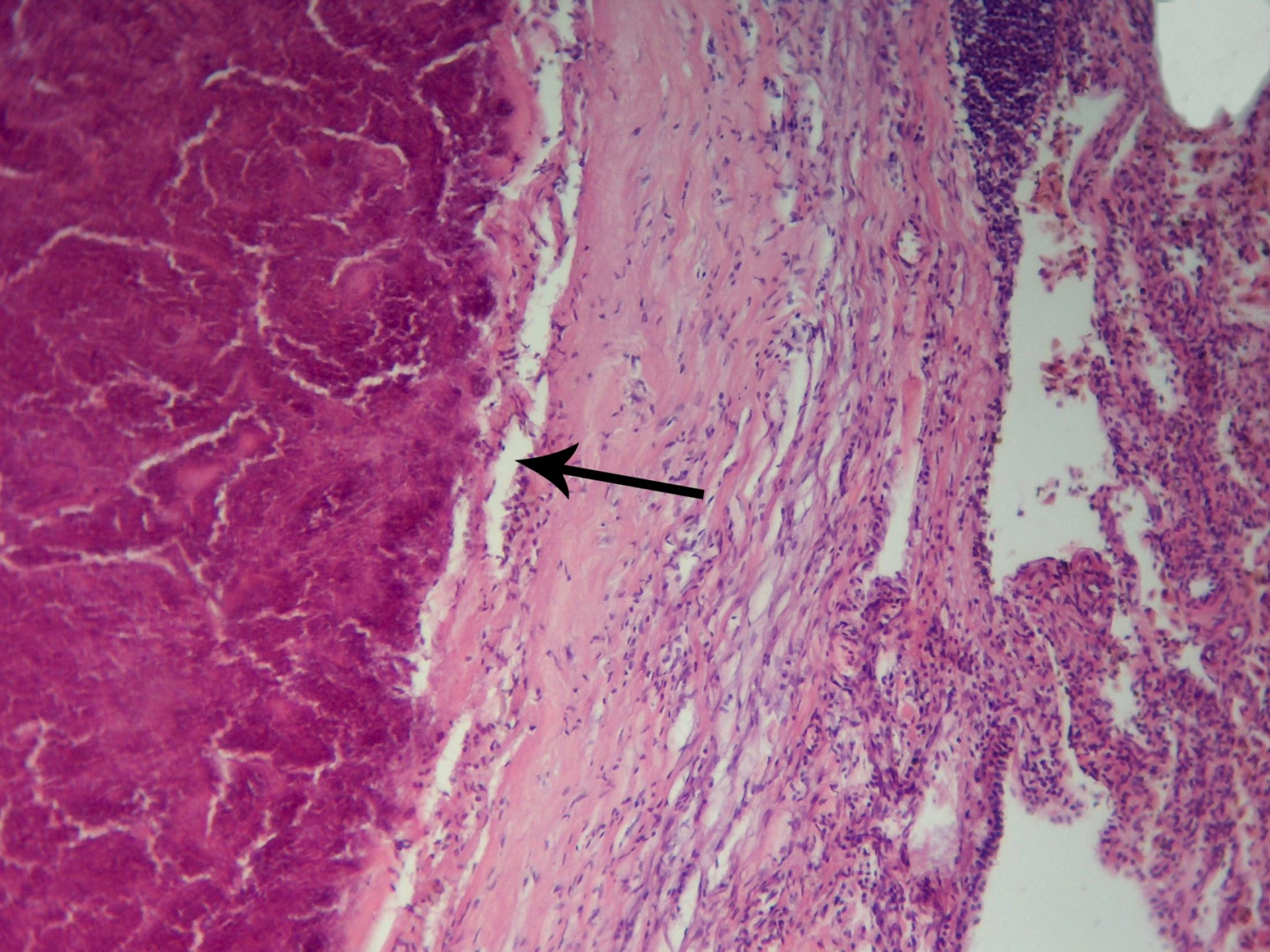

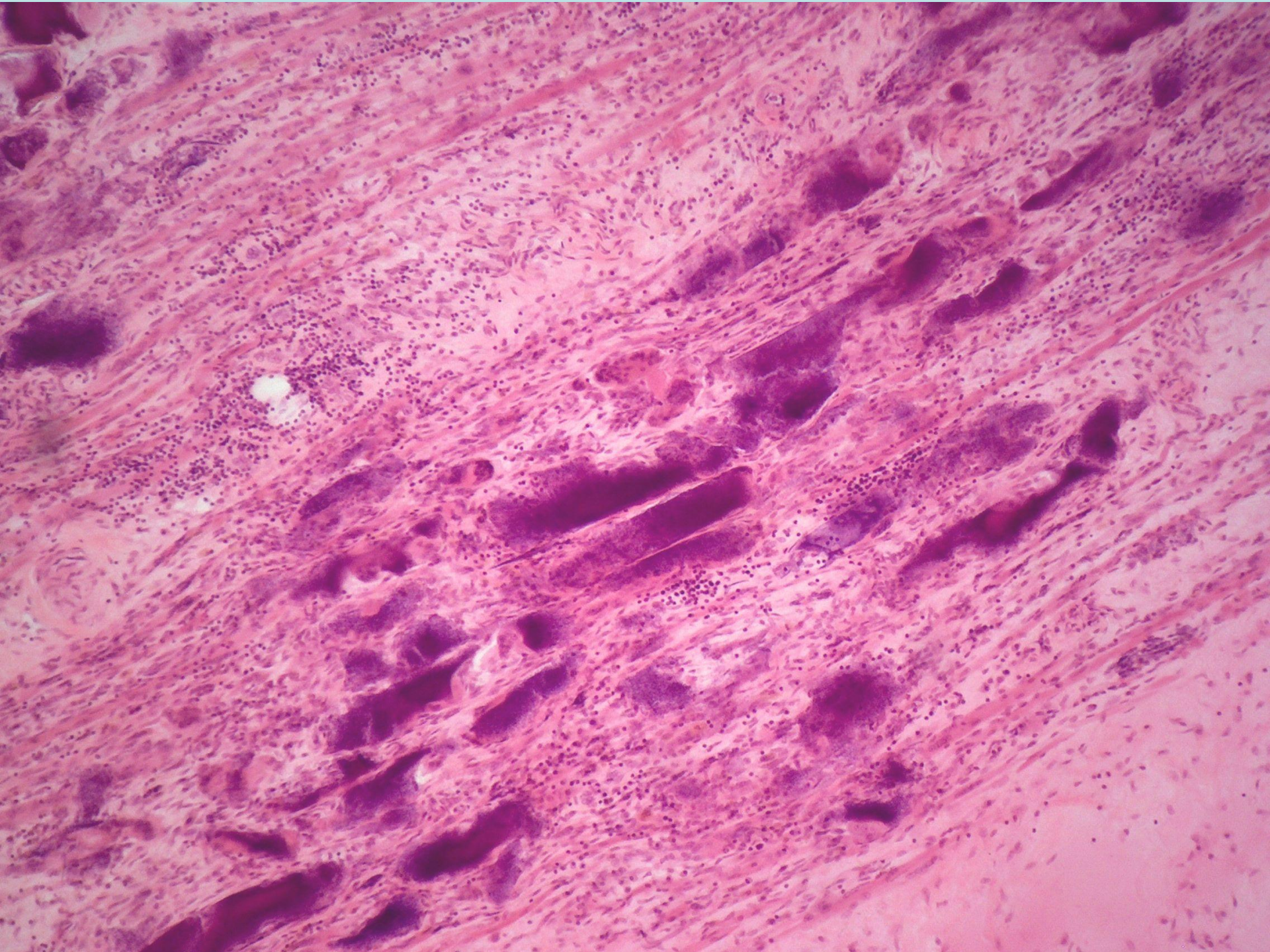

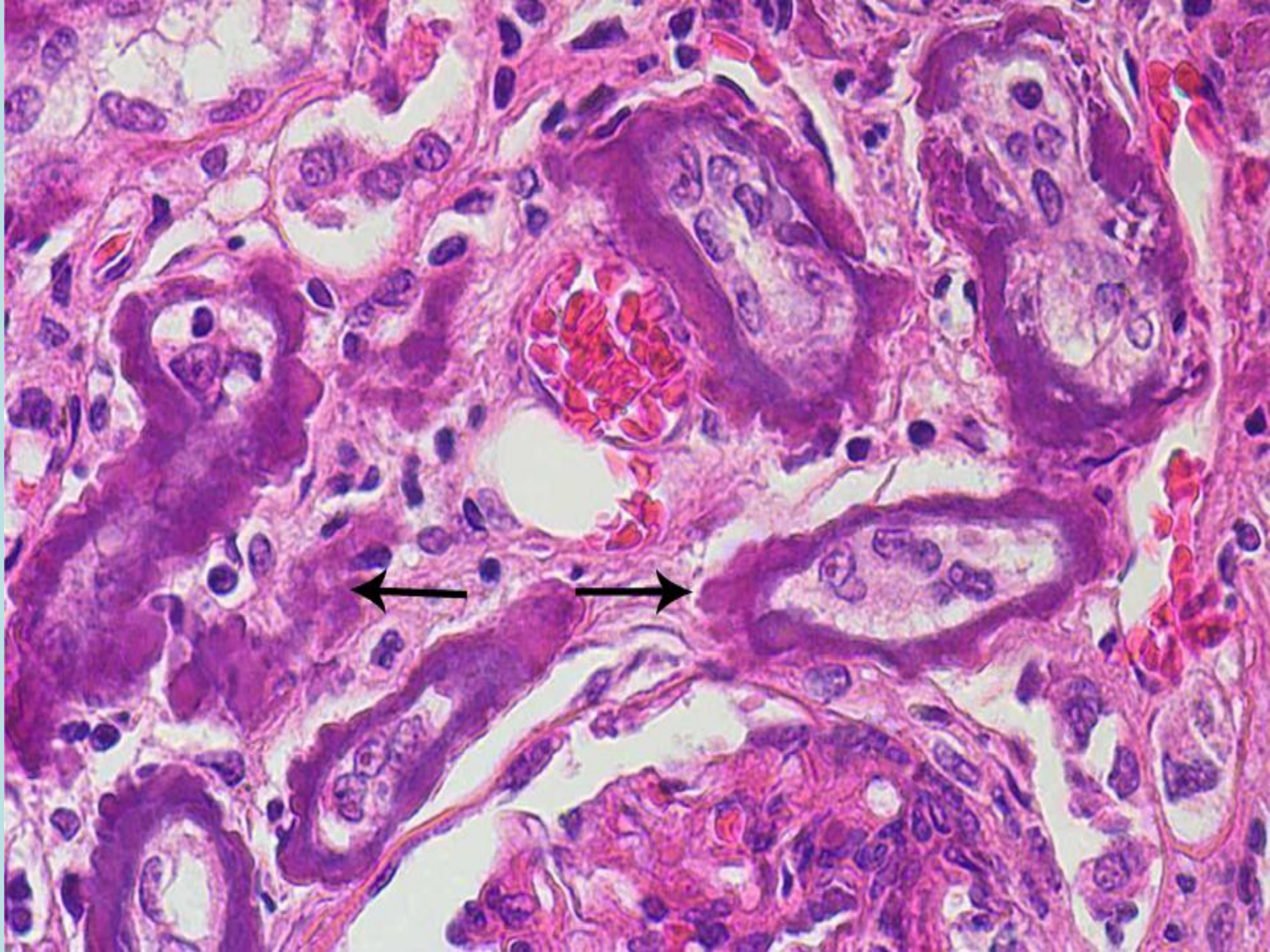

cm
1
2
3
4
5
6
SPECIMEN
DATE

cm
1
2
3
4
5
6
7
8
9
1
1.05
150%
X:503 Y:384