ОРГАНЫ ЧУВСТВ

Рецепторы по природе клеток, воспринимающих сигнал:

Первичночувствующие (нейросенсорные)
– в органах зрения, обоняния

Вторичночувствующие (сенсорно-эпителиальные)
– в органах слуха, равновесия и вкуса

Орган Зрения

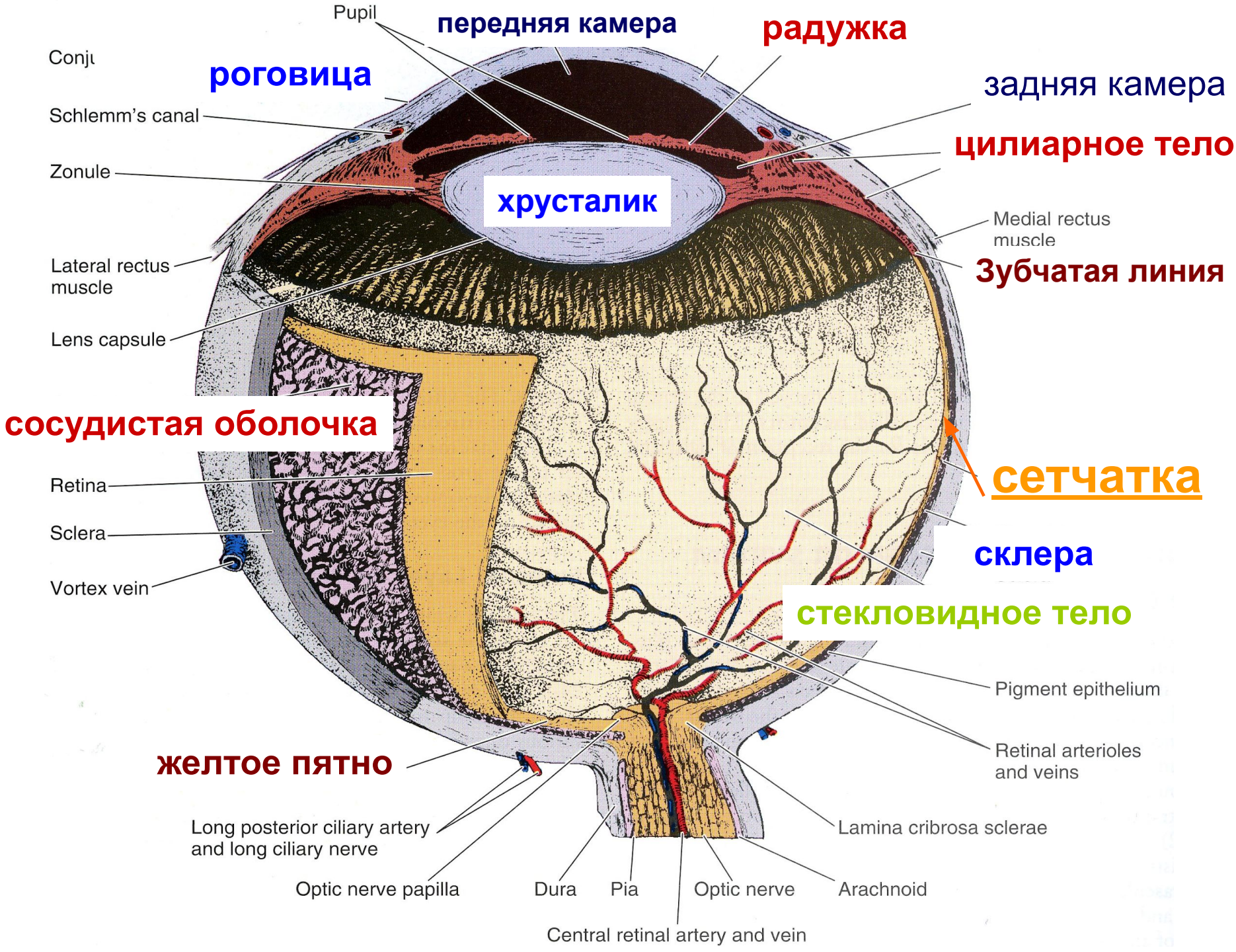
Pupil
передняя камера
радужка
Conju
роговица
задняя камера
Schlemm's canal
цилиарное тело
Zonule
хрусталик
Medial rectus muscle
Lateral rectus muscle
Зубчатая линия
Lens capsule
сосудистая оболочка
сетчатка
Retina
Sclera
склера
Vortex vein
стекловидное тело
Pigment epithelium
Retinal arterioles and veins
желтое пятно
Lamina cribrosa sclerae
Long posterior ciliary artery and long ciliary nerve
Optic nerve papilla
Dura
Pia
Optic nerve
Arachnoid
Central retinal artery and vein

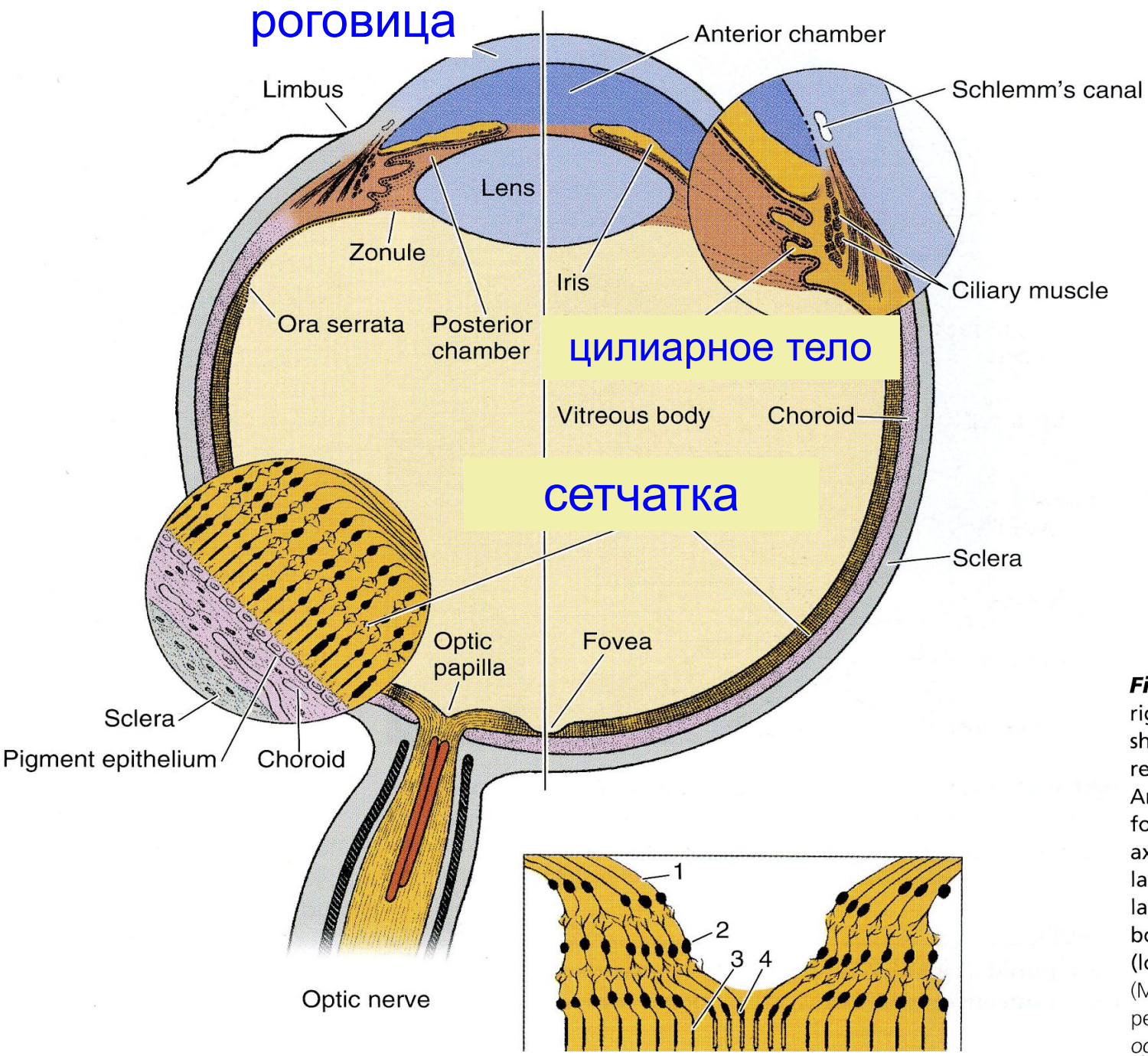

Figure 24–2. Diagram of the right eye, seen from above, showing the structure of the eye, retina, fovea, and ciliary body. An enlarged diagram of the fovea is shown at lower right: (**1**) axons of ganglion cells; (**2**) bipolar cells; (**3**) rods; (**4**) cones. Enlarged diagrams of the ciliary body (upper right) and retina (lower left) are also shown. (Modified and reproduced, with permission, from Ham AW: *Histology*, 6th ed. Lippincott, 1969.)

Угол глаза

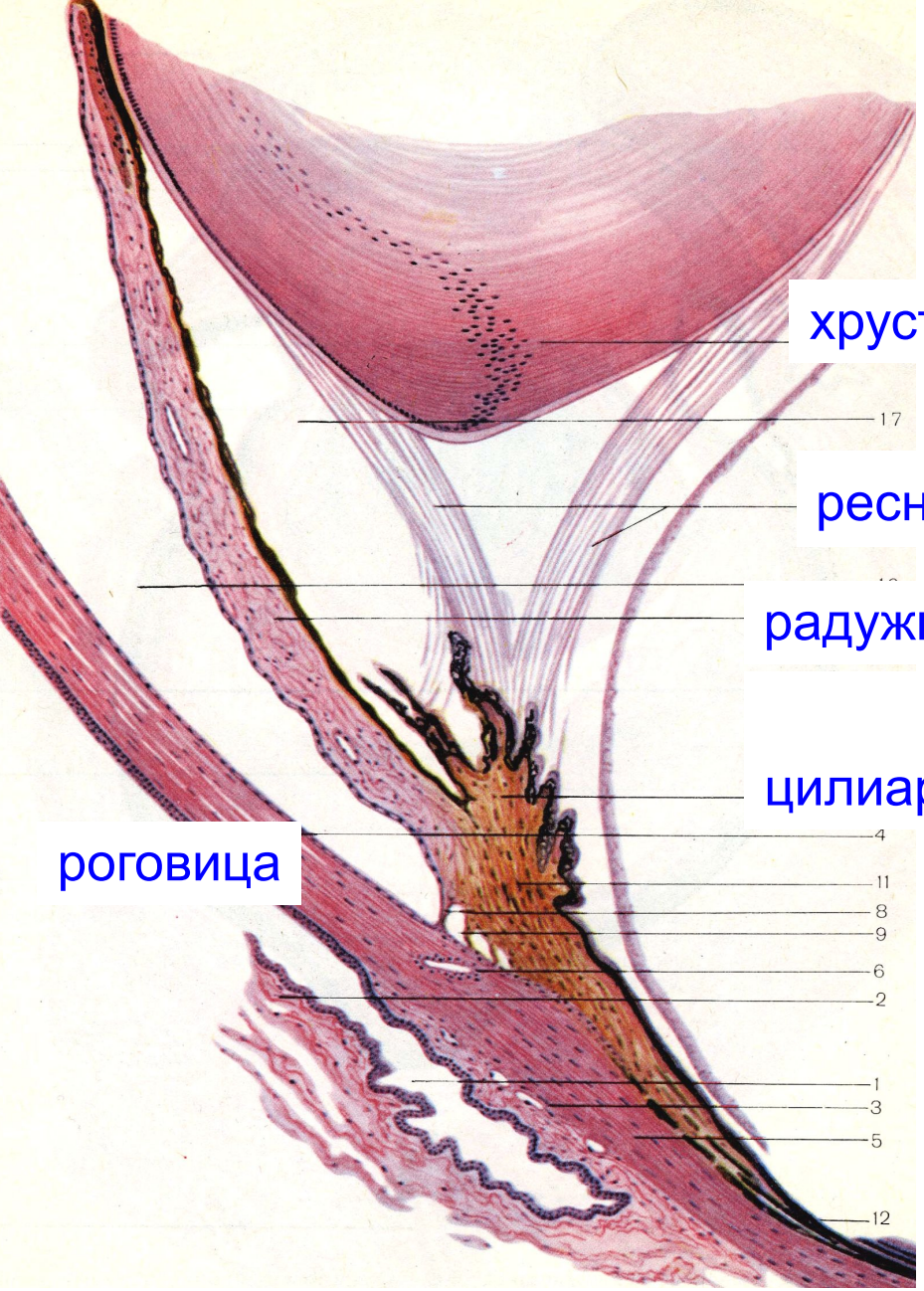
хрусталик
17
ресничный поясок (циннова связка)
радужная оболочка
цилиарное тело
роговица
4
11
8
9
6
2
1
3
5
12

Хрусталик

Хрусталик+стекловидное тело почти полностью поглощают УФ.

Пресбиопия – при возрастной склеротизации хрусталика

Передняя стенка хрусталика

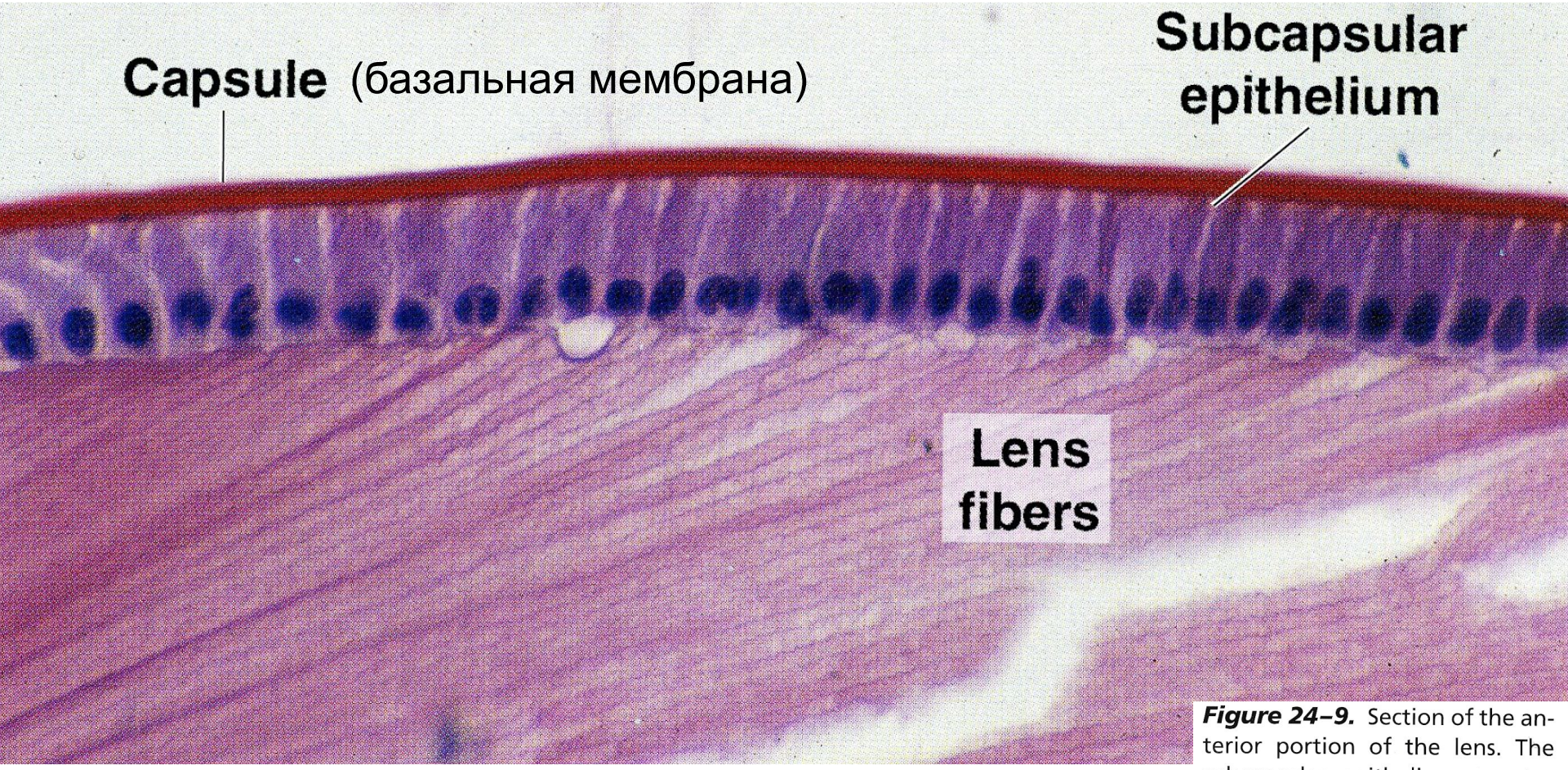

Figure 24–9. Section of the anterior portion of the lens. The subcapsular epithelium secretes the lens capsule, which appears stained in red. The lens capsule is a thick basement membrane containing collagen type IV and laminin. Below the subcapsular epithelium, note the lens fibers, which are cells that have lost their nuclei and organelles, becoming thin, elongated, transparent structures. Picrosirius-

Поперечный срез через волокна хрусталика

1 — капсула хрусталика; 2 — эпителий хрусталика; 3 — ядро хрусталика; 4 — ядра хрусталиковых волокон; 5 — хрусталиковые волокна: а — центральные; б — переходные; в — главные.

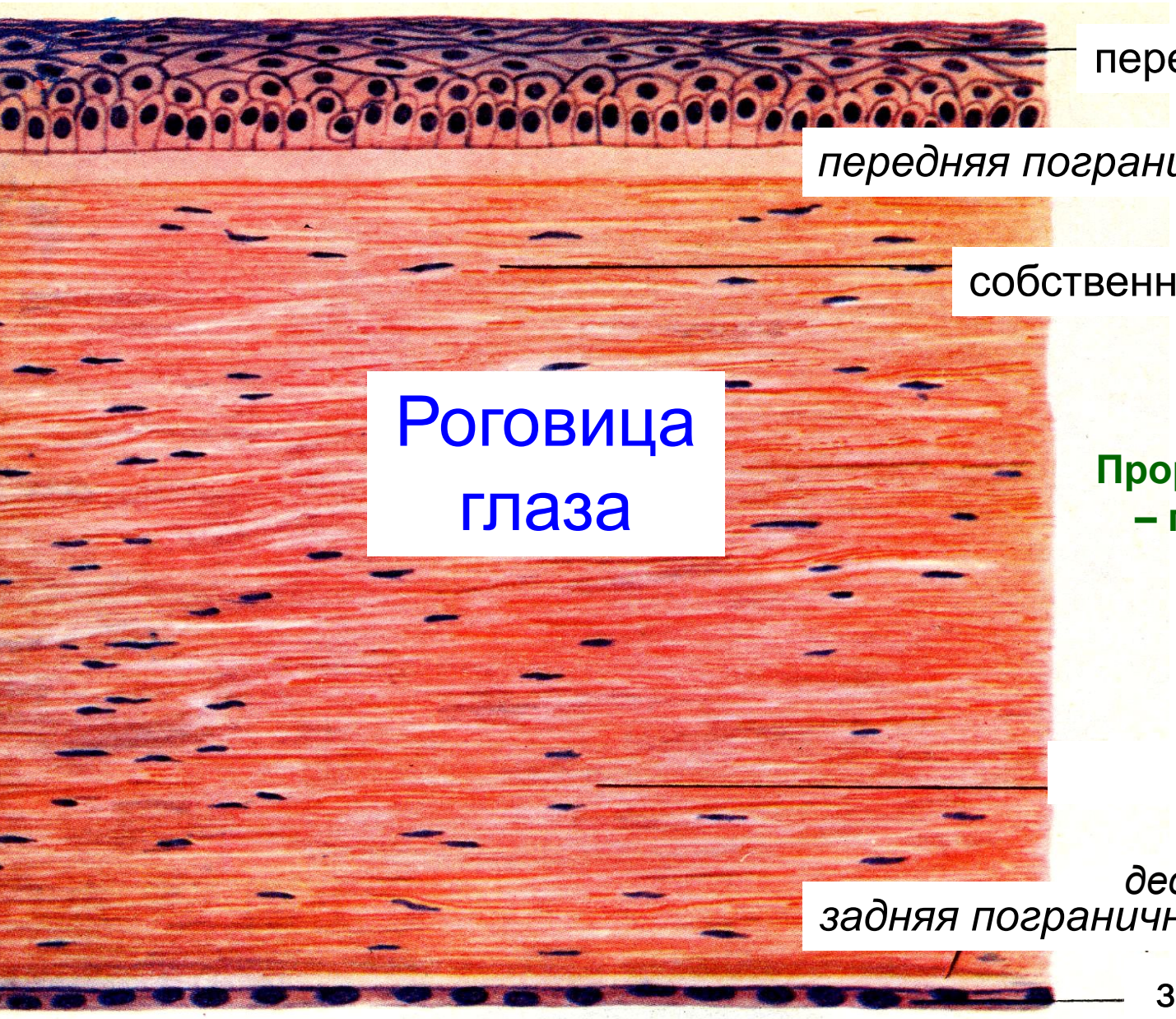
передний эпителий
боуменова
передняя пограничная мембрана
собственное вещество
Роговица глаза
Прорастание сосудов – при воспалении
десцеметова
задняя пограничная мембрана
задний эпителий
“эндотелий” передней камеры

Роговица глаза

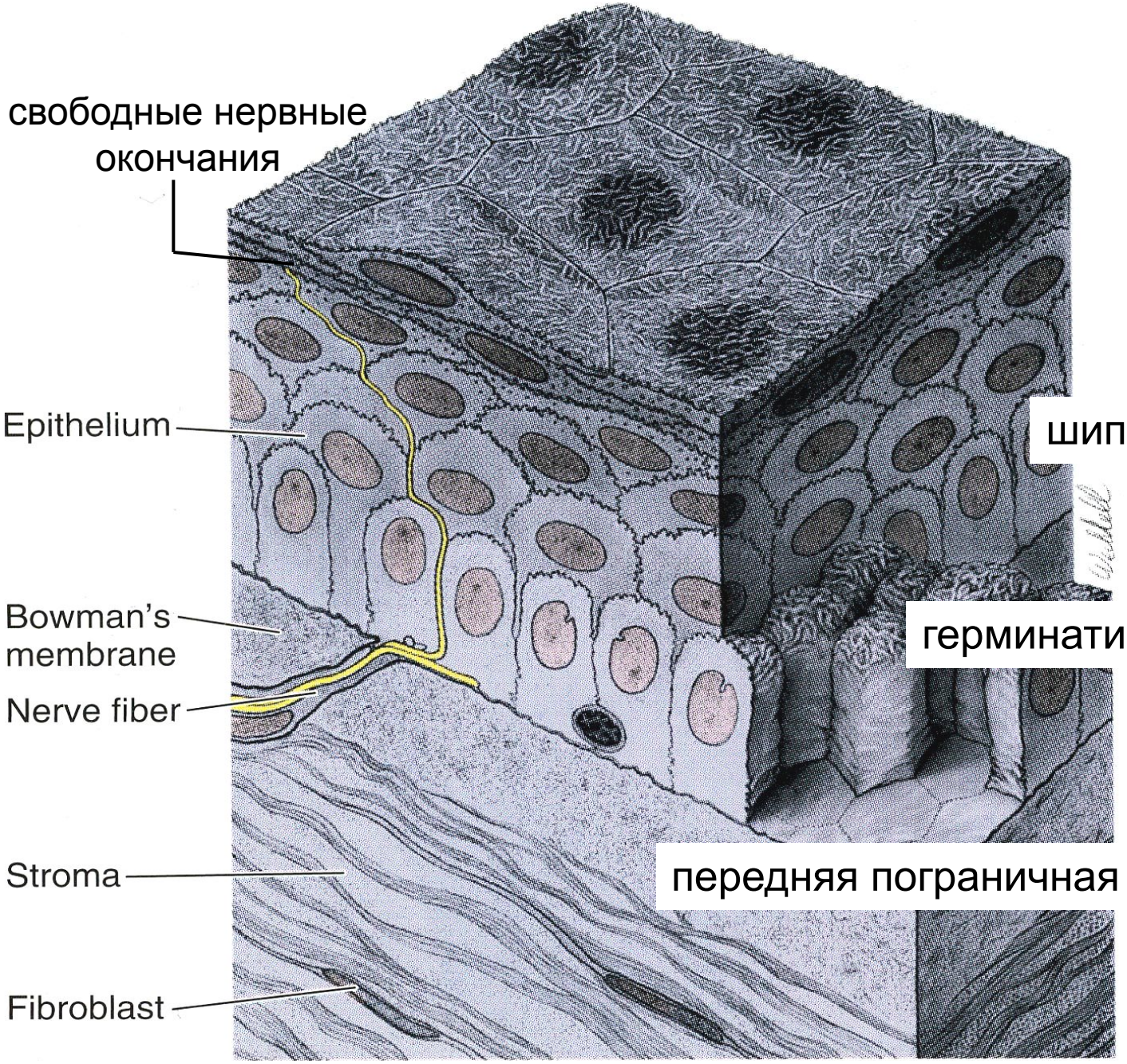

Стенка глазного яблока

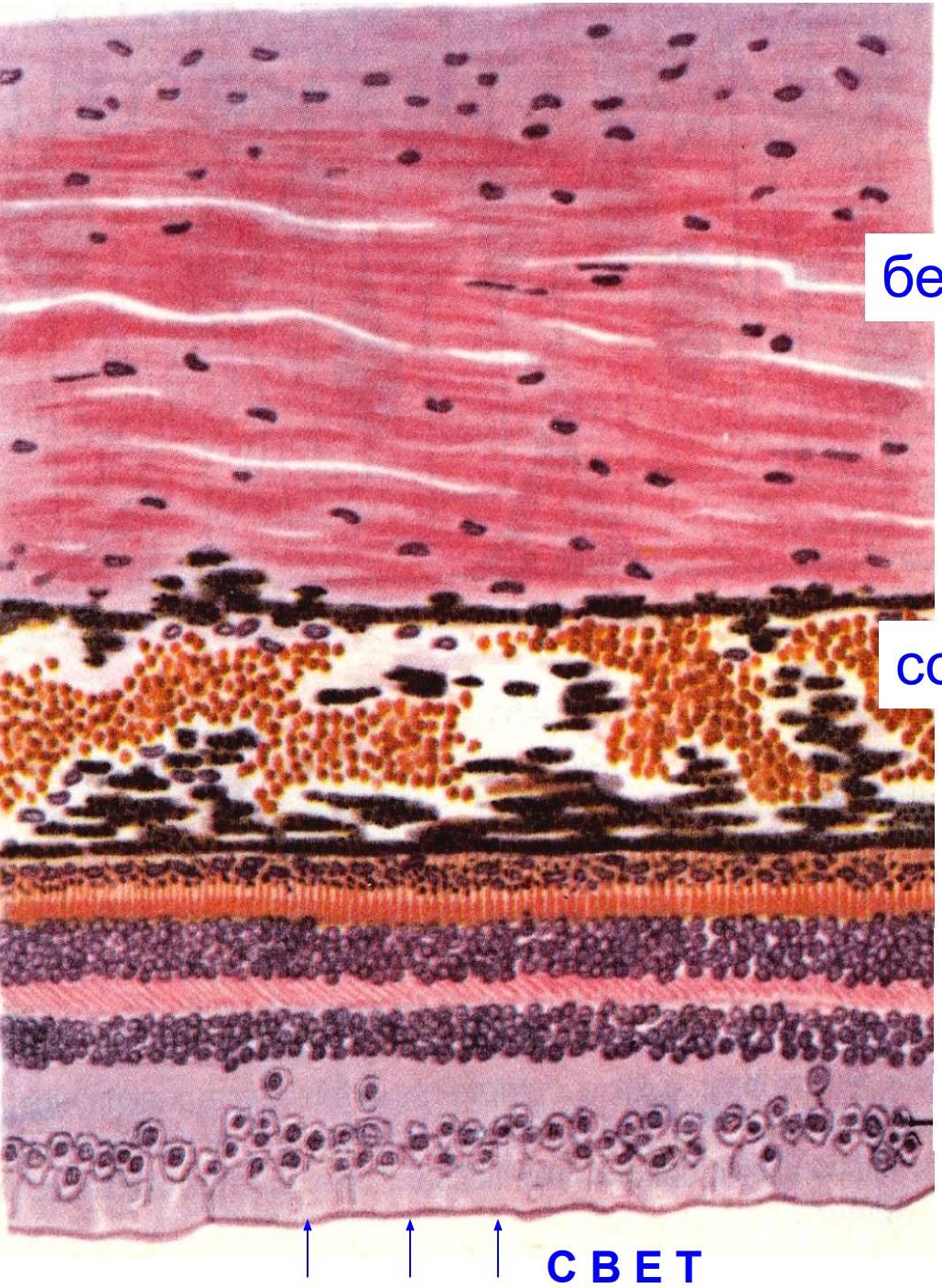

белочная оболочка

сосудистая оболочка

слои сетчатки:

пигментные клетки

палочки и колбочки

наружный зернистый

внутренний зернистый

ганглионарный

Трёхчленная сеть нейронов сетчатки

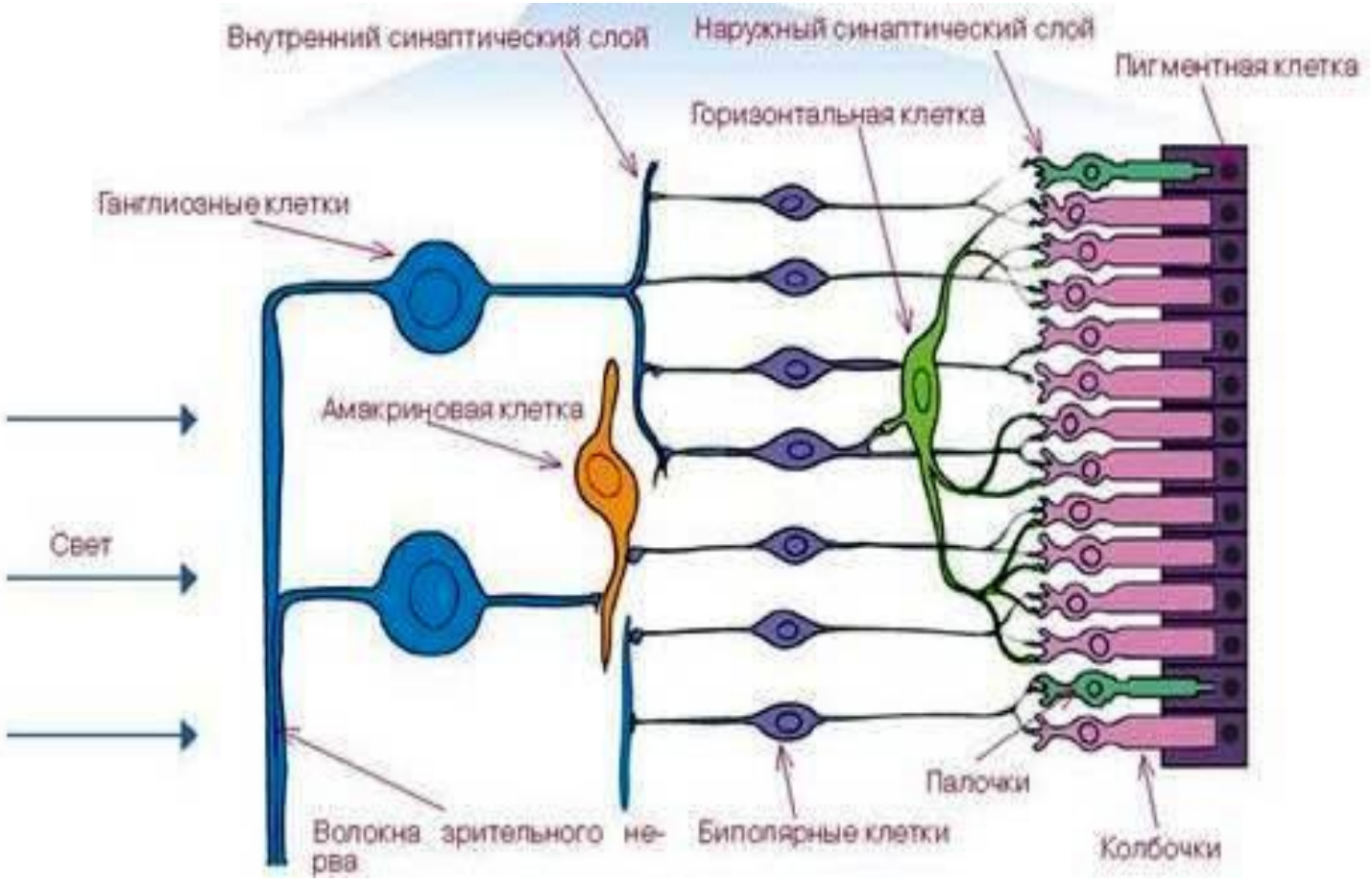

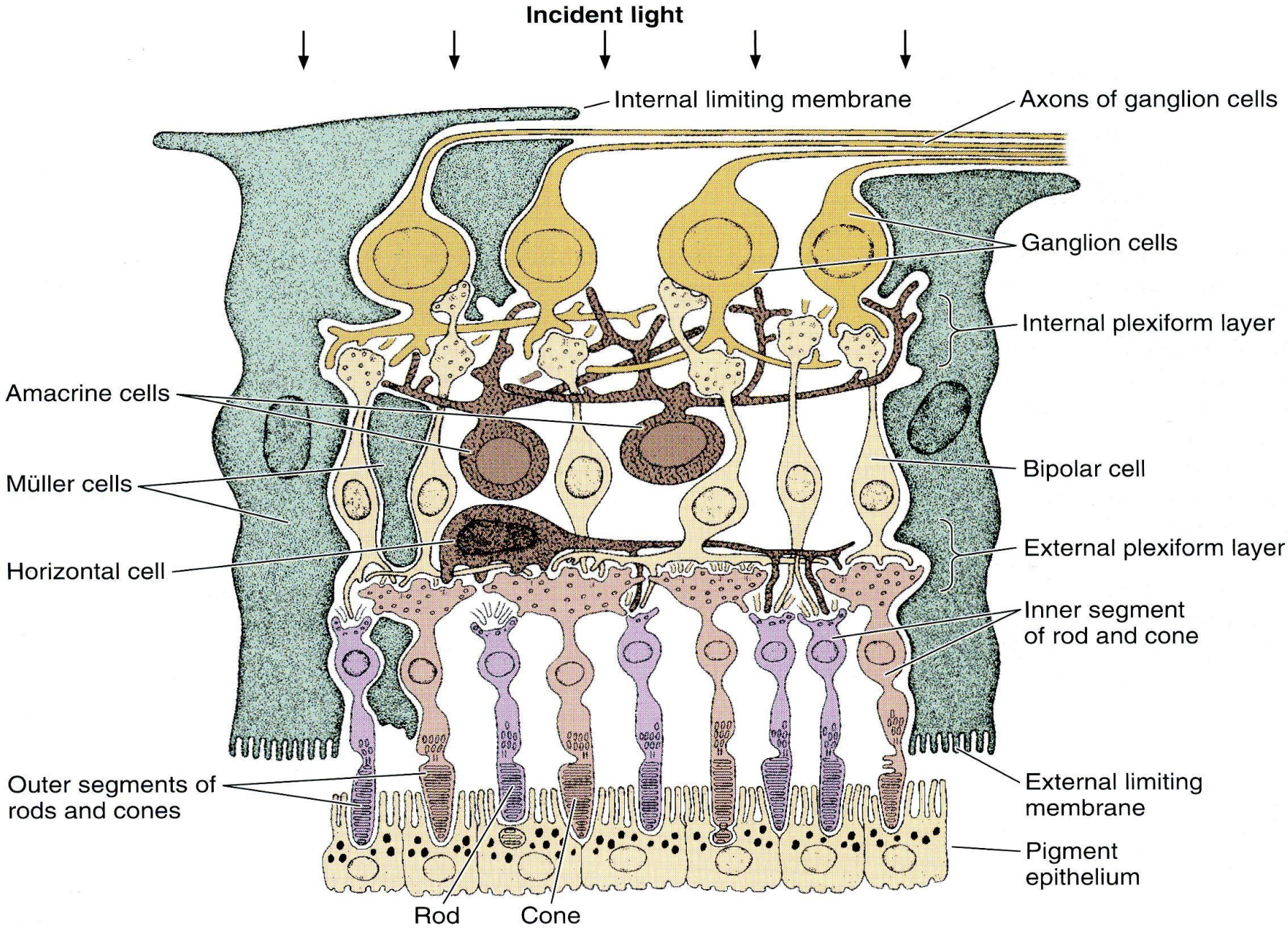

Figure 24–11. The three layers of retinal neurons. The arrows indicate the direction of the light path. The stimulation generated by the incident light on rods and cones proceeds in the opposite direction. (Redrawn and reproduced, with permission, from Boycott and Dowling: Proc R Soc Lond [Biol] 1966;166:80.)

Сетчатка глаза

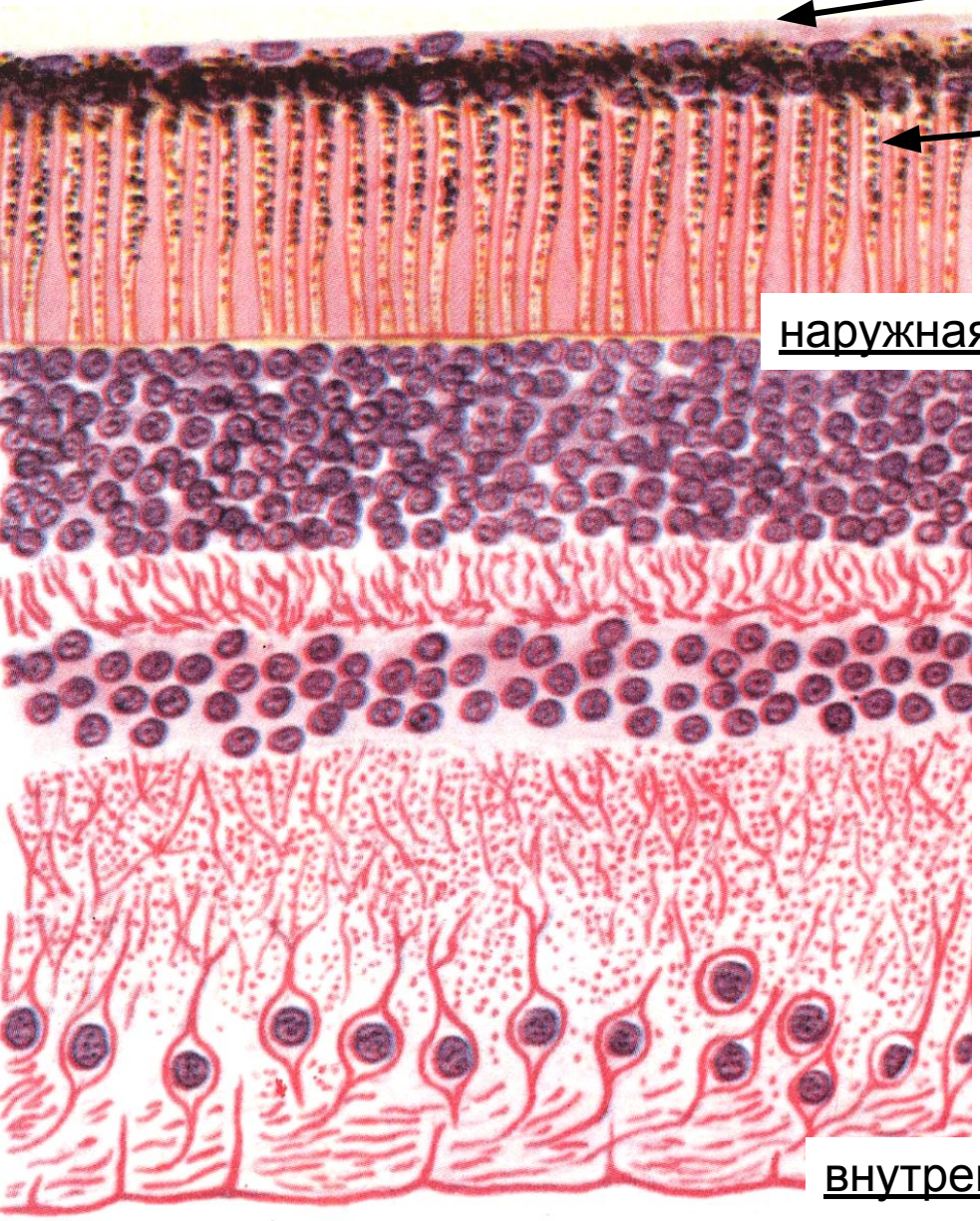

Мембрана Бруха

пигментный эпителий

отростки пигментных клеток

Фотосенсорный слой

наружная **глиальная пограничная** пластинка

наружный зернистый (ядерный)

наружный сетчатый

внутренний зернистый (ядерный)

внутренний сетчатый

слой ганглионарных клеток

Слой нервных волокон

внутренняя **глиальная пограничная** пластинка

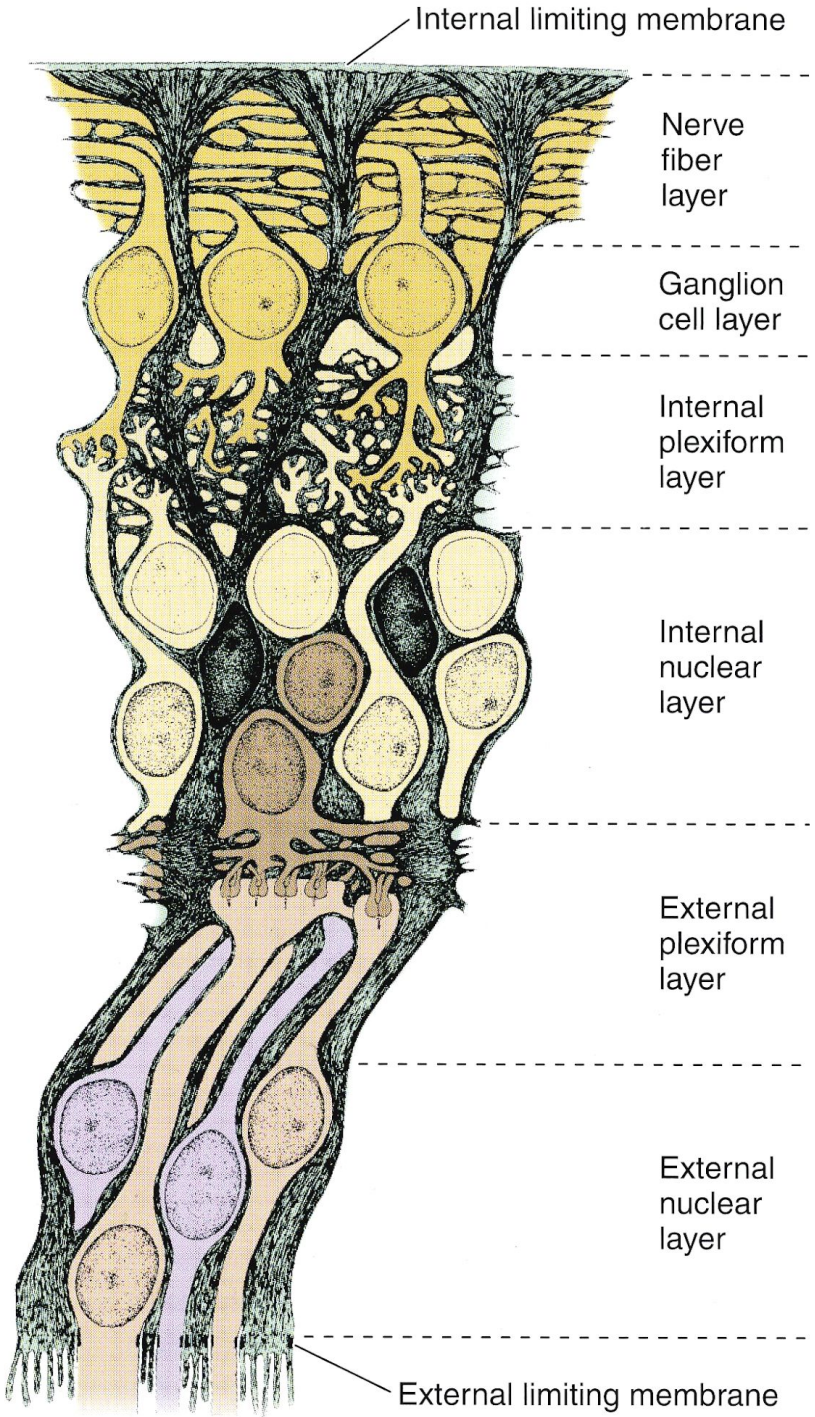

ГЛИЯ сетчатки – мюллеровская глия, астроциты и микроглия (приходят из ЦНС), нет олигодендроглии (все аксоны НЕ миелинизированы)

Мюллеровские клетки - поддерживающие клетки сетчатки, структурные и функциональные аналоги астроцитов ЦНС

Ультраструктура колбочек и палочек

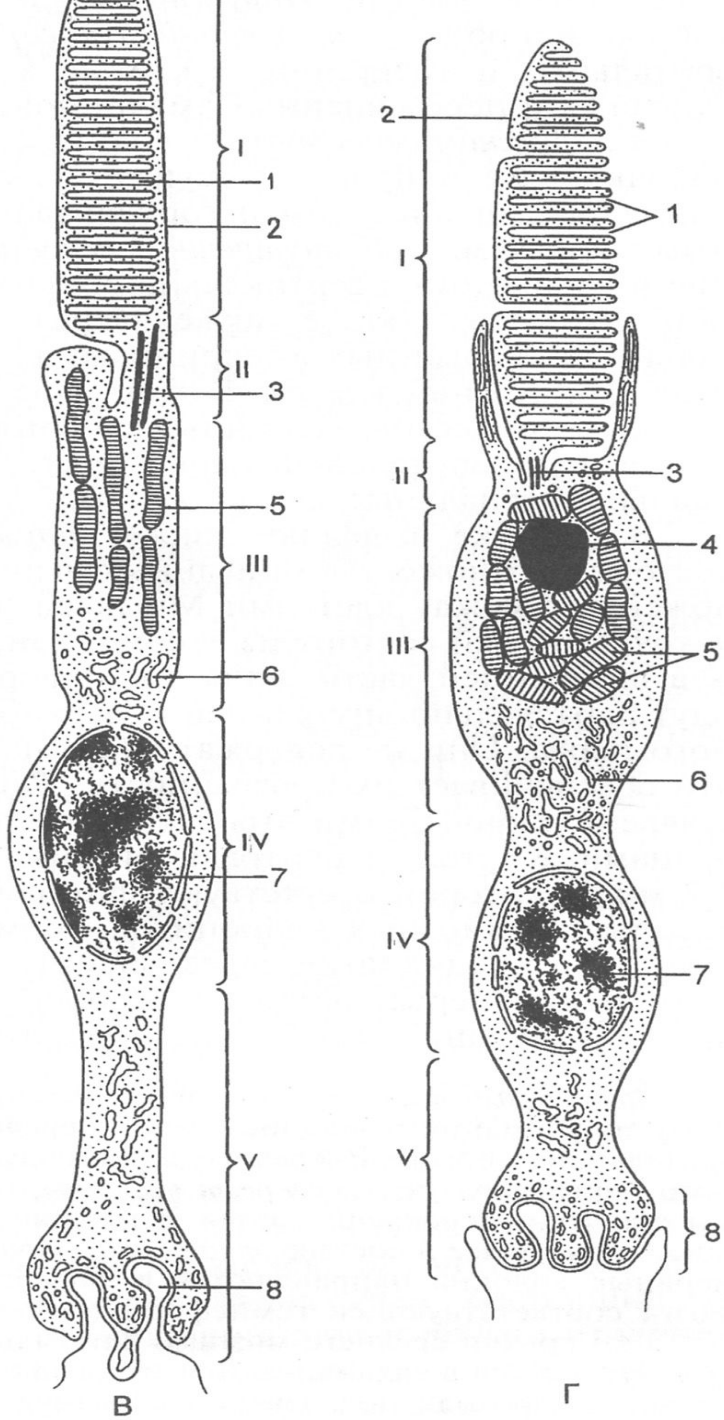

Это возбуждающие глутамат-эргические

нейроны

Наружный сегмент – из выроста реснички

Обновление всей стопки дисков
2-3 нед (крыса).

Длина и диаметр (у чел.):
палочка 2 и 60 мкм
колбочка – 6 и 30 мкм

Морфологически 3 типа колбочек
НЕ различимы

Амакринные клетки сетчатки

- Очень консервативны
- Униполярность
- 40 типов
- Разнообразие медиаторов (почти все типы из известных), причем в одной амакринной клетке сочетается синтез нескольких нейротрансмиттеров

Биполярные клетки сетчатки

- до 20 классов
- Электрофизиологически 2 типа: off-, on-клетки

Сетчатка в эмбриогенезе

- Первыми появляются ганглионарные клетки, затем – амакринные, горизонтальные; позднее – фоторецепторные, биполярные

12 недель эмбр. развития человека – первые фоторецепторные клетки;

20 недель эмбр. развития человека – четко выделяются слои сетчатки

Распределение светочувствительных элементов глаза

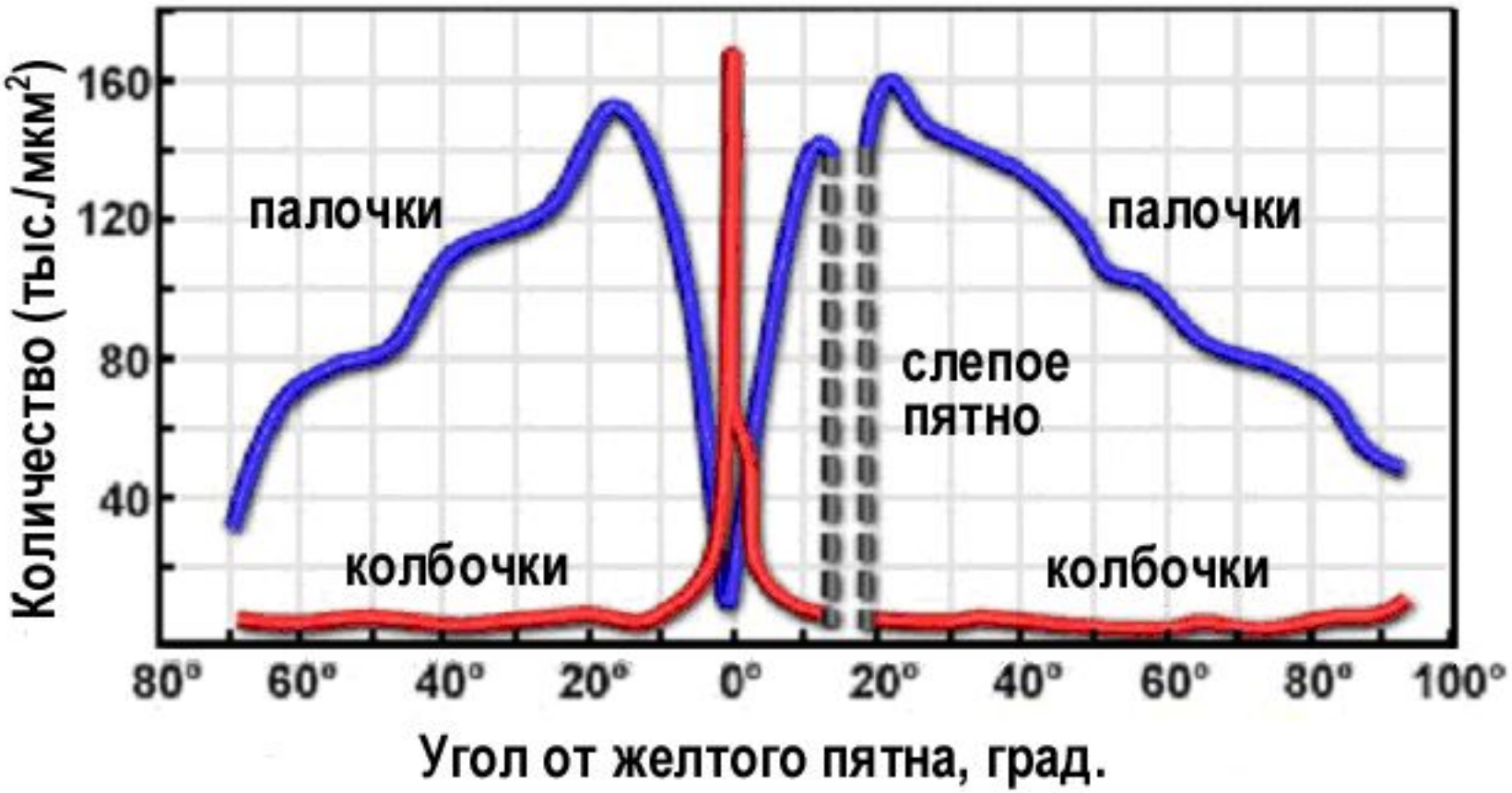

Пигментный эпителий сетчатки

- Фагоцитирует отработанные мембранные диски.
- Содержит большую часть витамина А сетчатки, поставляет его фоторецепторным клеткам.
- Осуществляет питание наружных слоёв сетчатки.
- Поглощает избыточный свет.
- Защищает сетчатку от окисления.

переваривание фоторецепторных фрагментов

Функции пигментных клеток

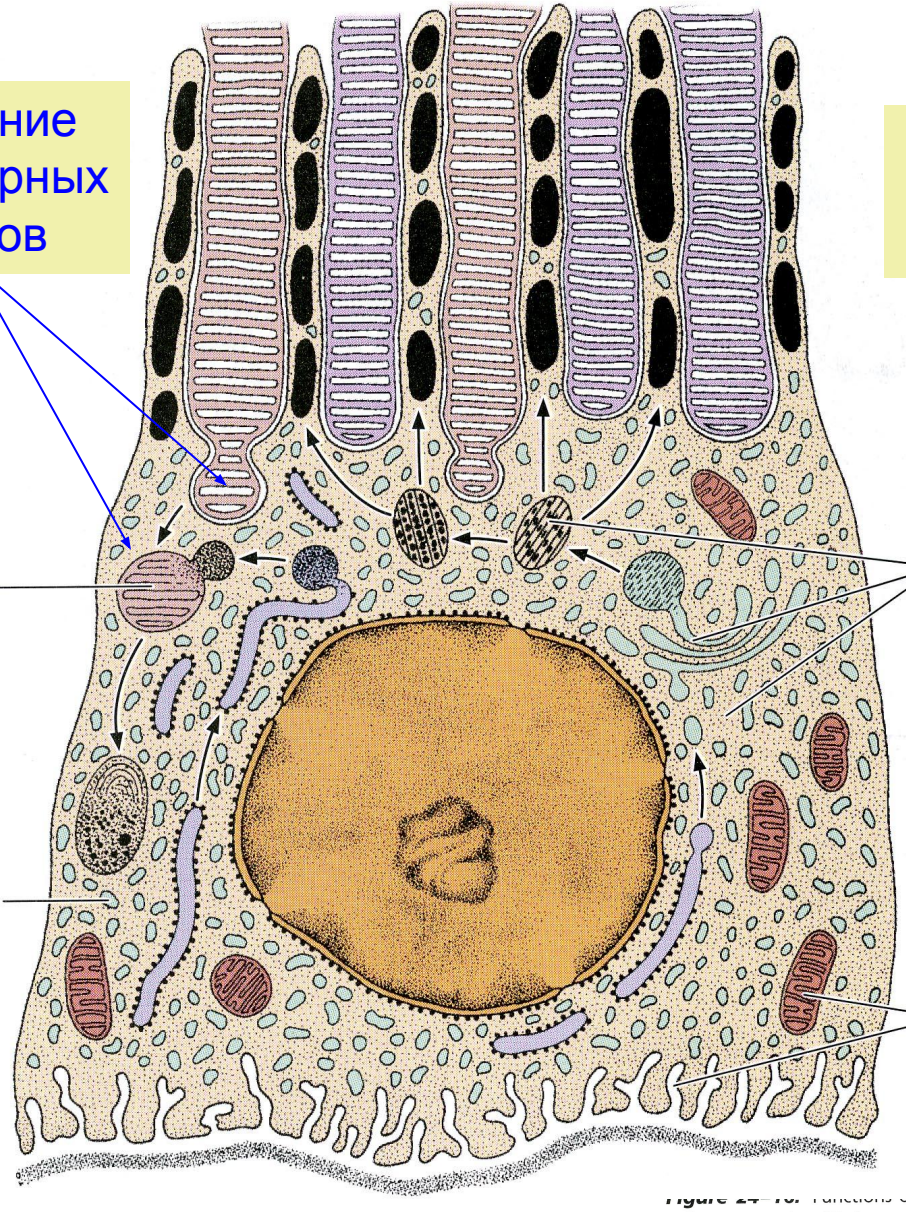

hat the apical portion has abundant cell processes that fill the spaces between the outer segments of the photosensitive cells, and the membrane of the basal region has invaginations into the cytoplasm. This is a cell type with several functions, including the synthesis of melanin granules (by a process described in Chapter 18) that absorb stray light in the eye chamber. This is depicted on the right side of the figure, which shows the organelles that participate in melanin synthesis. On the left side of the figure, lysosomes containing enzymes synthesized in the rough endoplasmic reticulum (RER) coalesce with the phagocytized apical parts of the photoreceptor, digesting them. In addition to these activities, pigment cells are probably active in ion transport, since they maintain an electrical potential between the two surfaces of the epithelium membrane. The relatively well-developed smooth endoplasmic reticulum (SER) participates in the processes of vitamin A esterification.

Клетка РПЭ перепела возрастом 8 недель

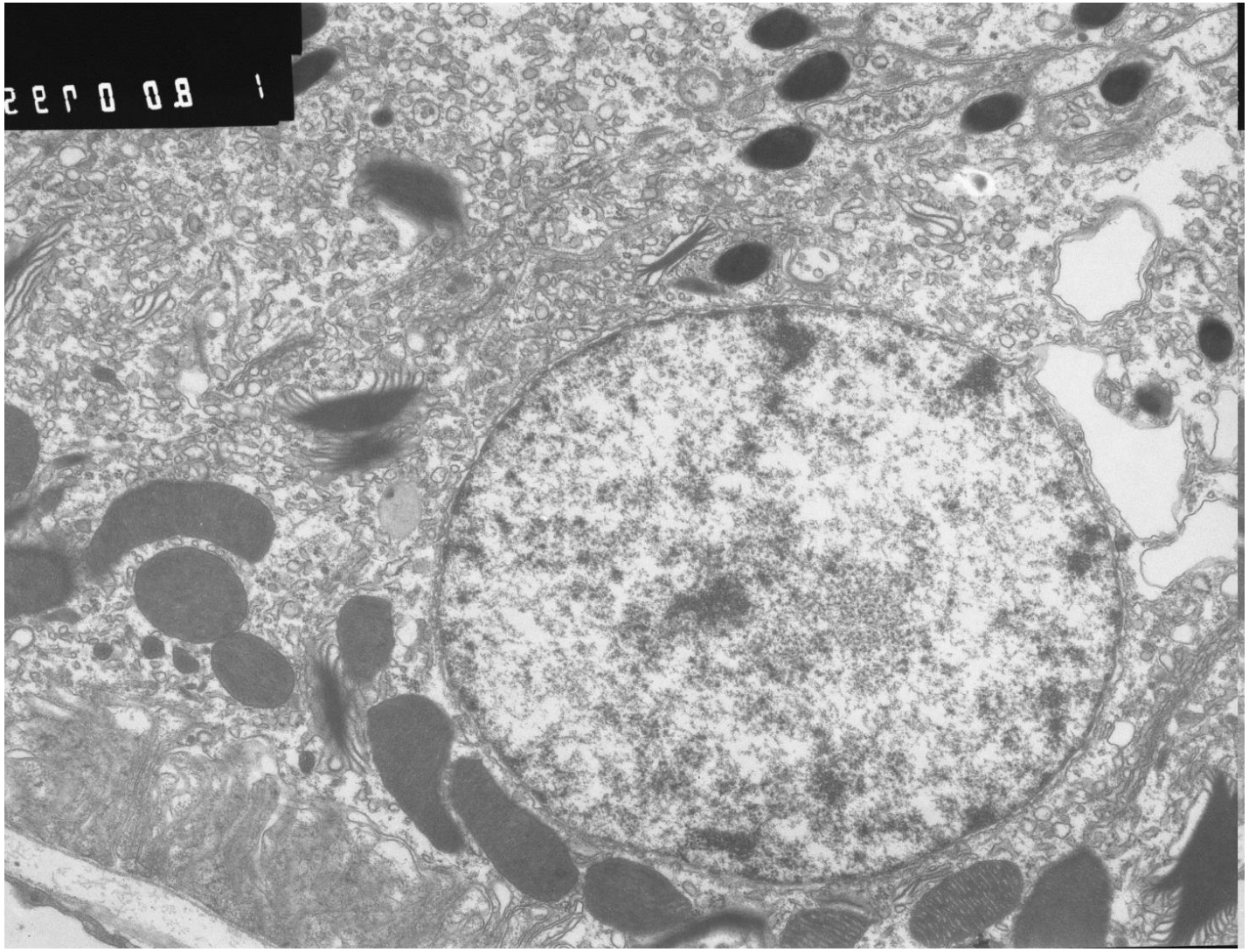

Связь фоточувствительного и пигментного слоев

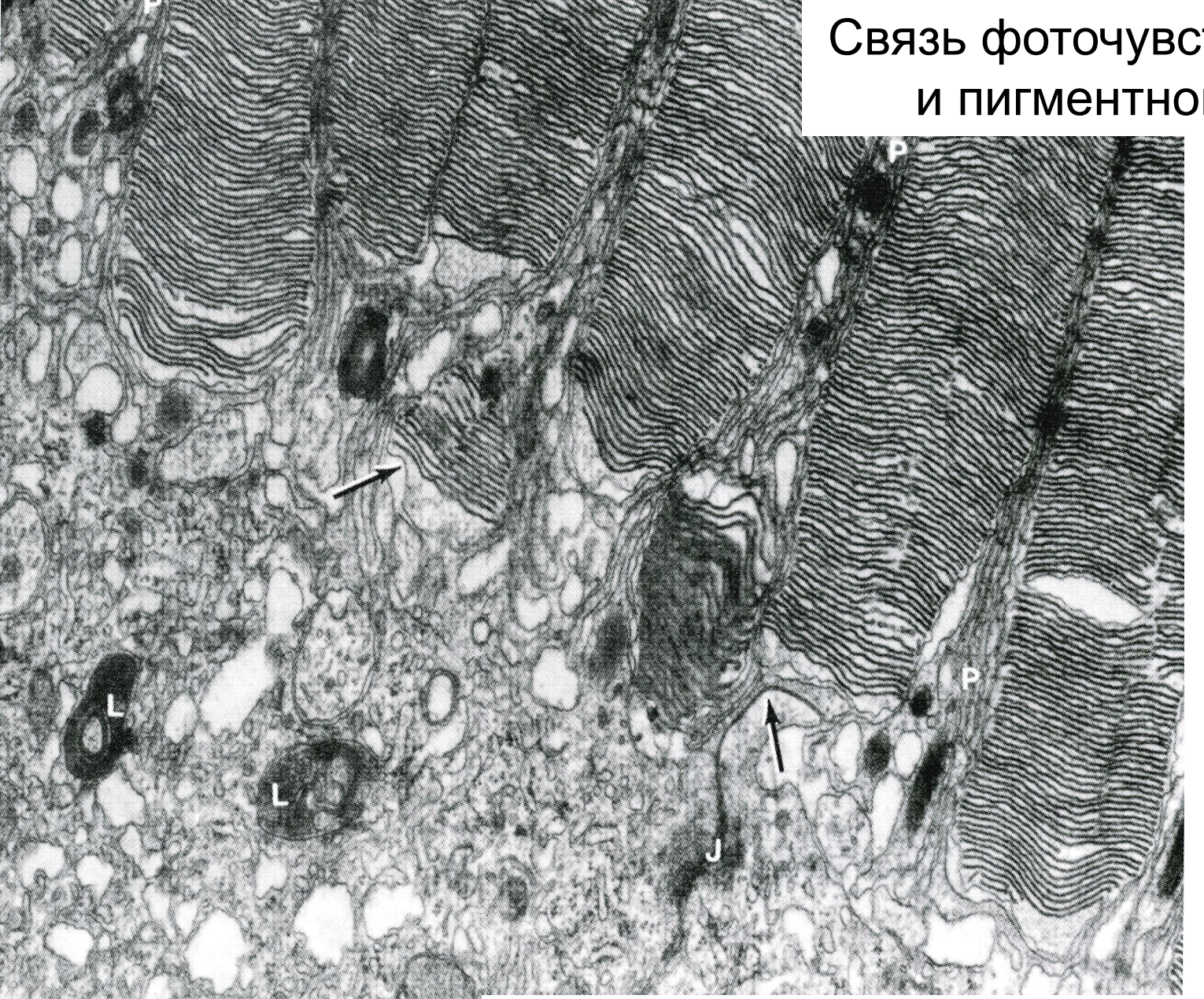

Figure 24–15. Electron micrograph of the interface between the photosensitive and pigmented layers in the retina. In the lower portion are parts of 2 pigment epithelium cells, revealing specialized junctions (J) between their lateral plasmalemmas. Above the pigment cells are the tips of several outer segments of rod cells that interdigitate with apical processes of the pigment epithelium (P). The large vacuoles containing flattened membranes (arrows) have been shed from the tips of the rods. L, lysosomal vesicles.

Глаз амфибии

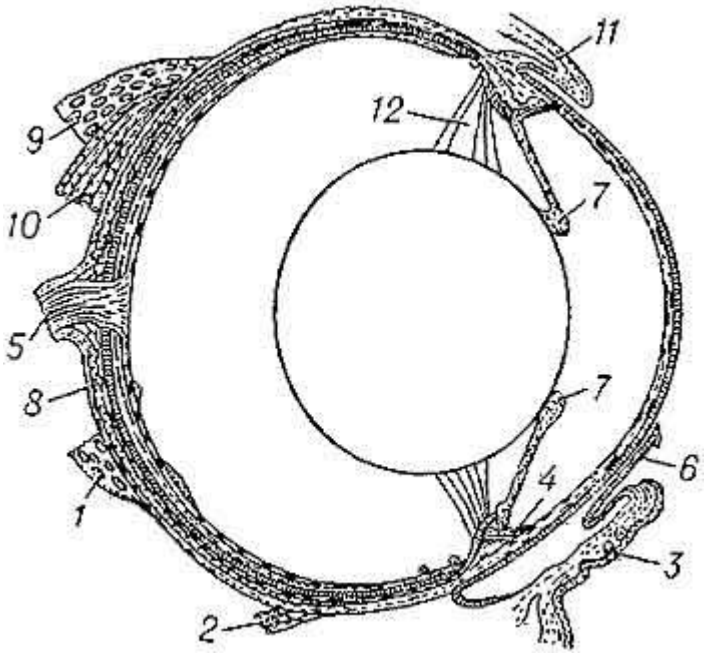

У всех позвоночных глаза имеют общий тип строения.
У **земноводных** роговица отличается большой выпуклостью.
У **птиц**, обладающих особенно острым зрением (грифы, орлы), глазное яблоко имеет удлинённую «телескопическую» форму,
в сетчатке - до 3 жёлтых пятен.

Глаз земноводного (продольный разрез глаза лягушки): 1 — нижняя косая мышца глаза; 2 — нижняя прямая мышца глаза; 3 — нижнее веко; 4 — мышца, притягивающая хрусталик; 5 — зрительный нерв; 6 — мигательная перепонка; 7 — зрачковые мышцы; **8 — склеральные хрящи**; 9 — верхняя косая мышца; 10 — верхняя прямая мышца; 11 — верхнее веко; 12 — цинновы волокна.

В радужке и реснитчатом теле имеется слаборазвитая мускулатура; аккомодация глаза - перемещением хрусталика при помощи особой мышцы, притягивающей хрусталик вперёд к роговице, а также благодаря давлению реснитчатой мышцы

Патологии органа зрения

- Катаракта
- Глаукома (соврем. операц. коррекция)
- Паранеопластическая ретинопатия
- (возрастная) Макулодистрофия. Ишемия сетчатки.

Сетчатка японского перепела – модельный объект

- Пресбиопия
- Дальтонизм

«Какой плохой оптик Господь Бог! Я бы сделал глаз гораздо лучше!»

Г. Гельмгольц

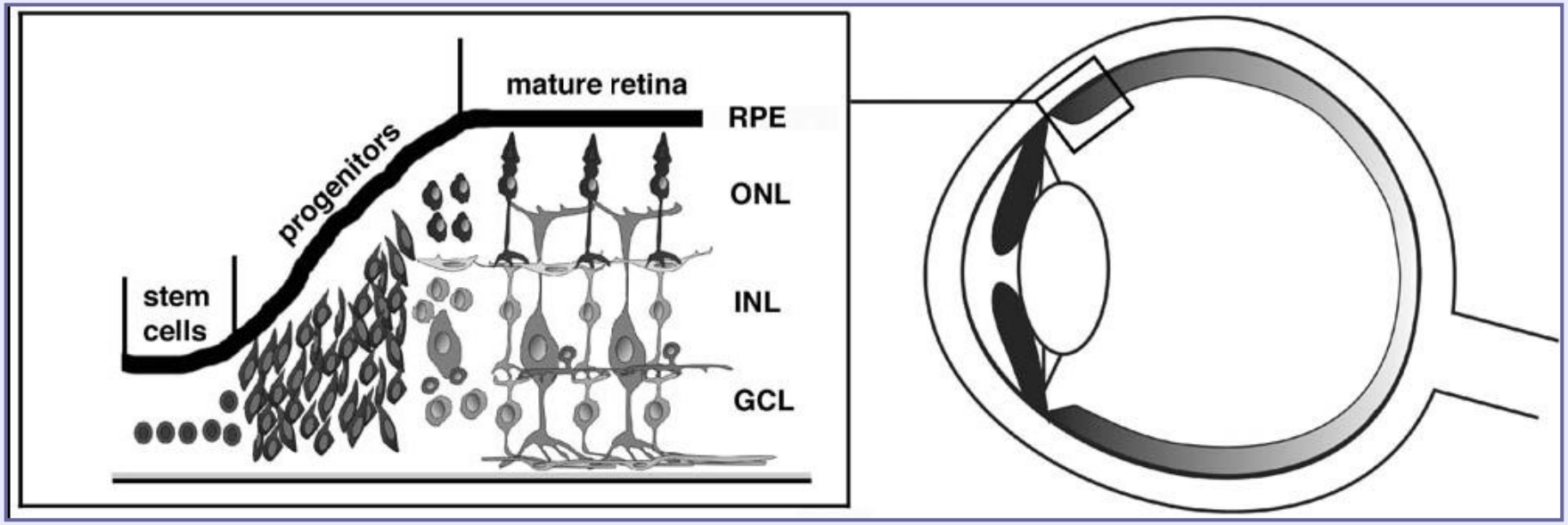

Схема локализации цилиарной маргинальной зоны (CMZ) глаз рыб, амфибий и птиц.

Герминативный нейроэпителий краевой области сетчатки представлен стволовыми клетками и малодифференцированными предшественниками нейронов, продуцирующими клетки для зрелой области сетчатки в процессе роста глаза. RPE— пигментный эпителий сетчатки; ONL— наружный ядерный слой; INL—внутренний ядерный слой; GCL— ганглиозный слой.

(Hitchcock et al., 2004)

ВЕКО

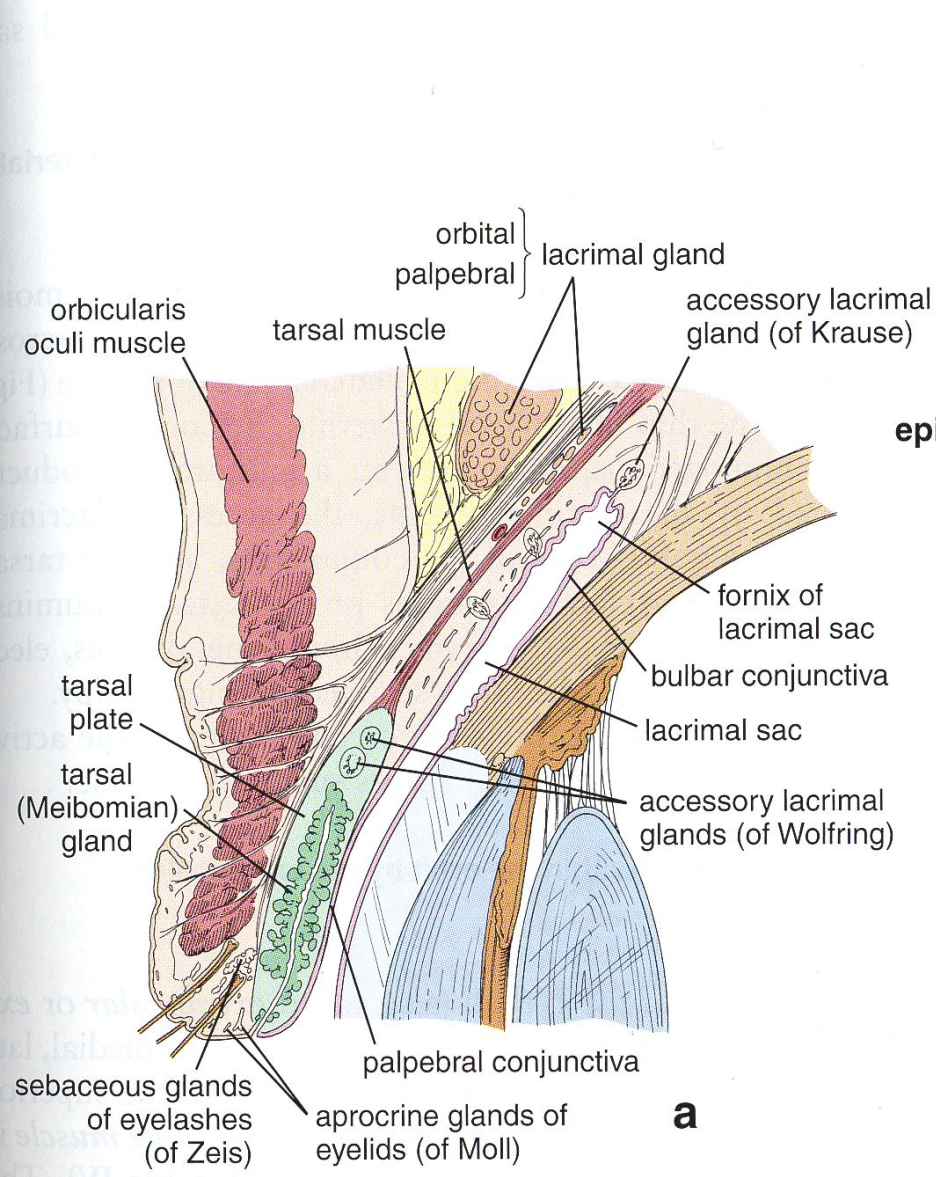

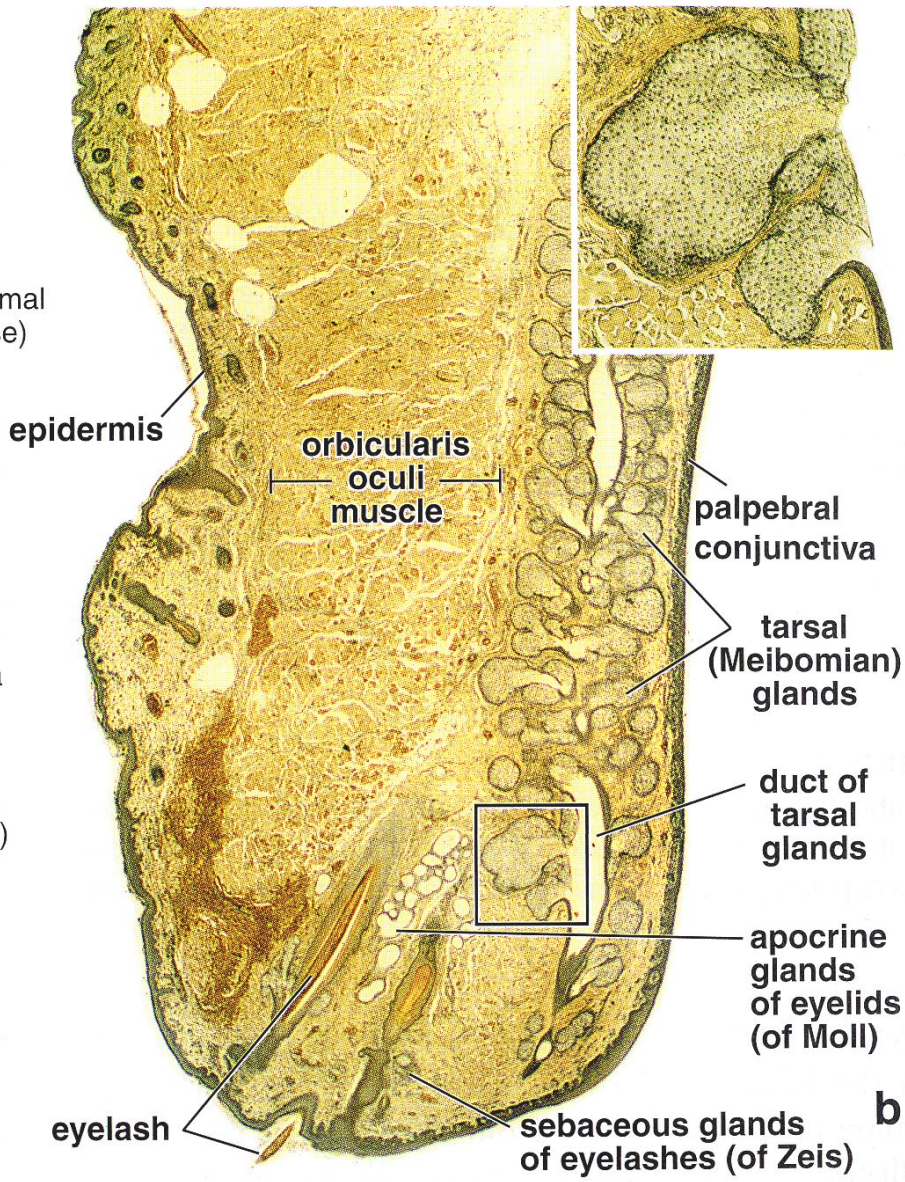

FIGURE 22.16

ОРГАН СЛУХА
И
РАВНОВЕСИЯ

Наружное ухо

(*улавливание звуковых колебаний*):
Ушная раковина,
наружный слуховой проход,
барабанная перепонка

Среднее ухо

(*преобразование звуковых волн в колебания жидкости*):
Барабанная полость,
слуховые косточки, слуховая труба

Внутренее ухо

(*трансформация колебаний перилимфы в нервные импульсы*):
Костный лабиринт, в нем – перепончатый лабиринт

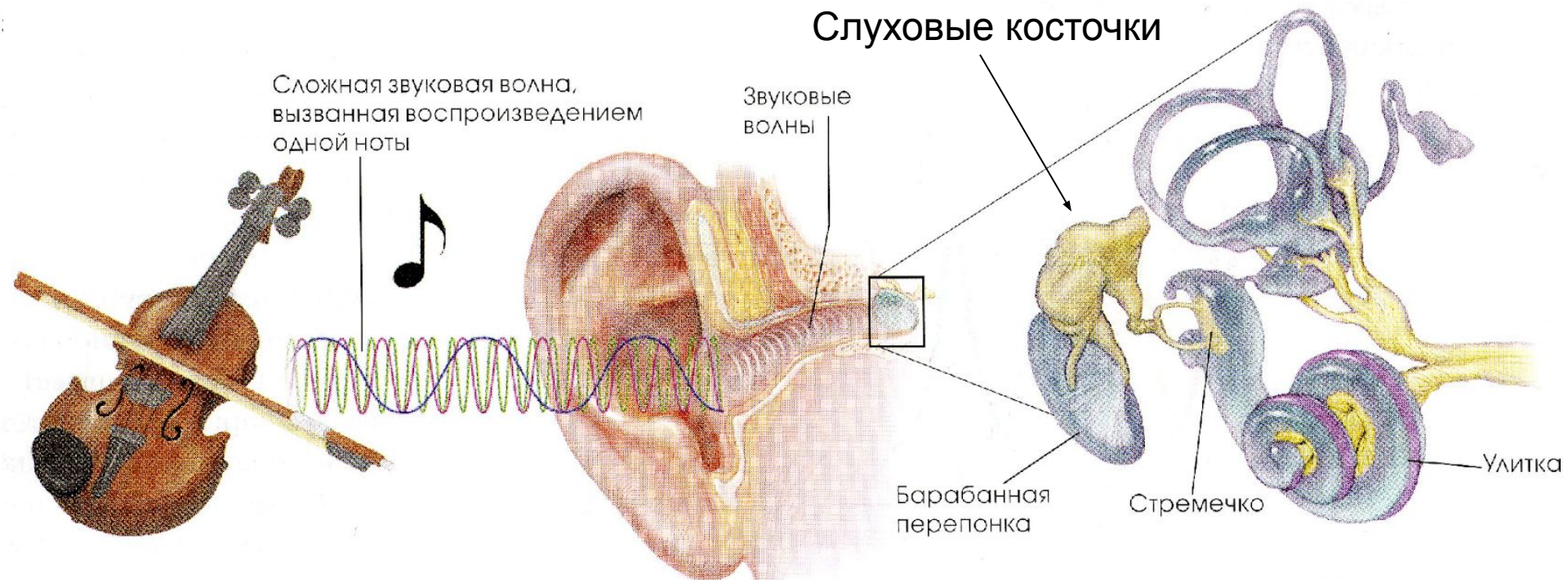
Слуховые косточки
Сложная звуковая волна, вызванная воспроизведением одной ноты
Звуковые волны
Барабанная перепонка
Стремечко
Улитка

Органы слуха и равновесия

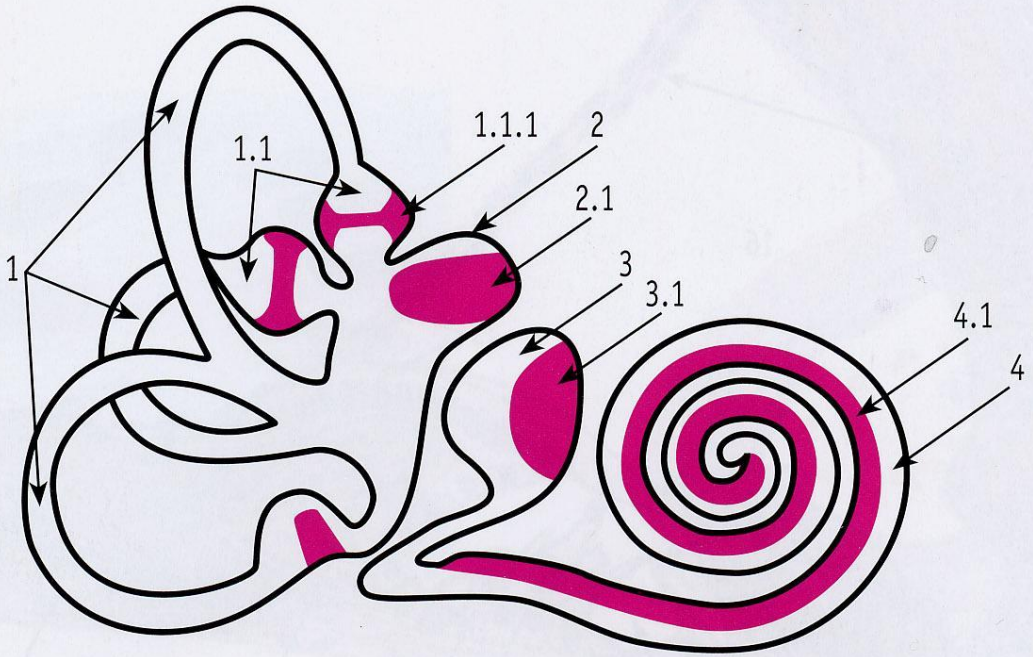

Рис. 121. Внутреннее ухо. Органы слуха и равновесия (схема)

1 – полукружные каналы: 1.1 – ампулы полукружных каналов, 1.1.1 – ампулярные гребешки; 2 – маточка (эллиптический пузырек): 2.1 – пятно маточки; 3 – мешочек (сферический пузырек): 3.1 – пятно мешочка; 4 – канал улитки: 4.1 – кортиев орган

Рецепторные зоны органов слуха и равновесия выделены цветом

Улитка внутреннего уха. Электронная микроскопия

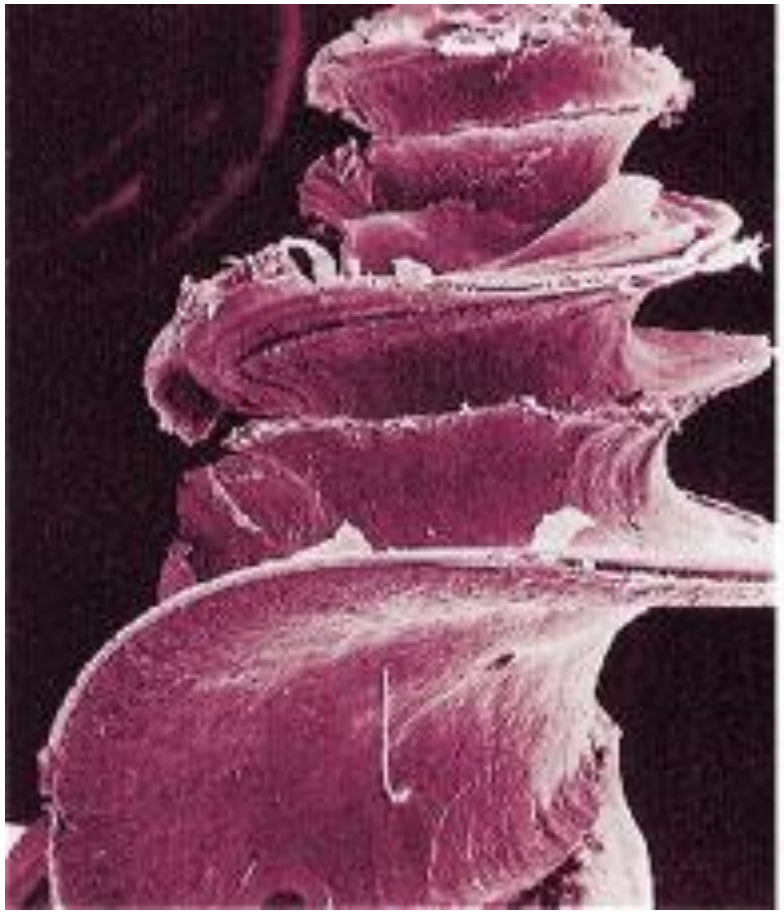

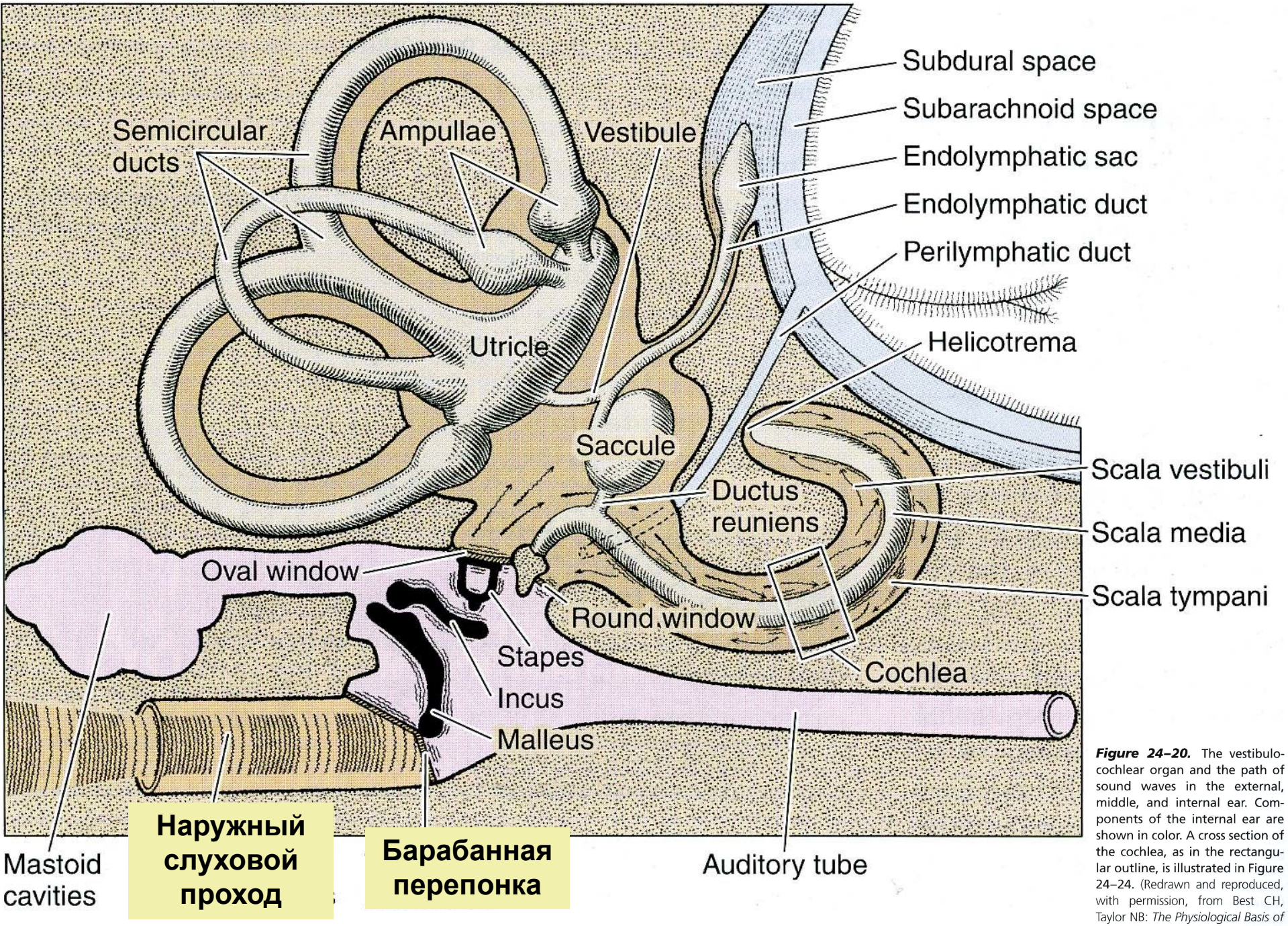

Figure 24–20. The vestibulocochlear organ and the path of sound waves in the external, middle, and internal ear. Components of the internal ear are shown in color. A cross section of the cochlea, as in the rectangular outline, is illustrated in Figure 24–24. (Redrawn and reproduced, with permission, from Best CH, Taylor NB: *The Physiological Basis of Medical Practice,* 8th ed. Williams & Wilkins, 1966.)

Лабиринт уха

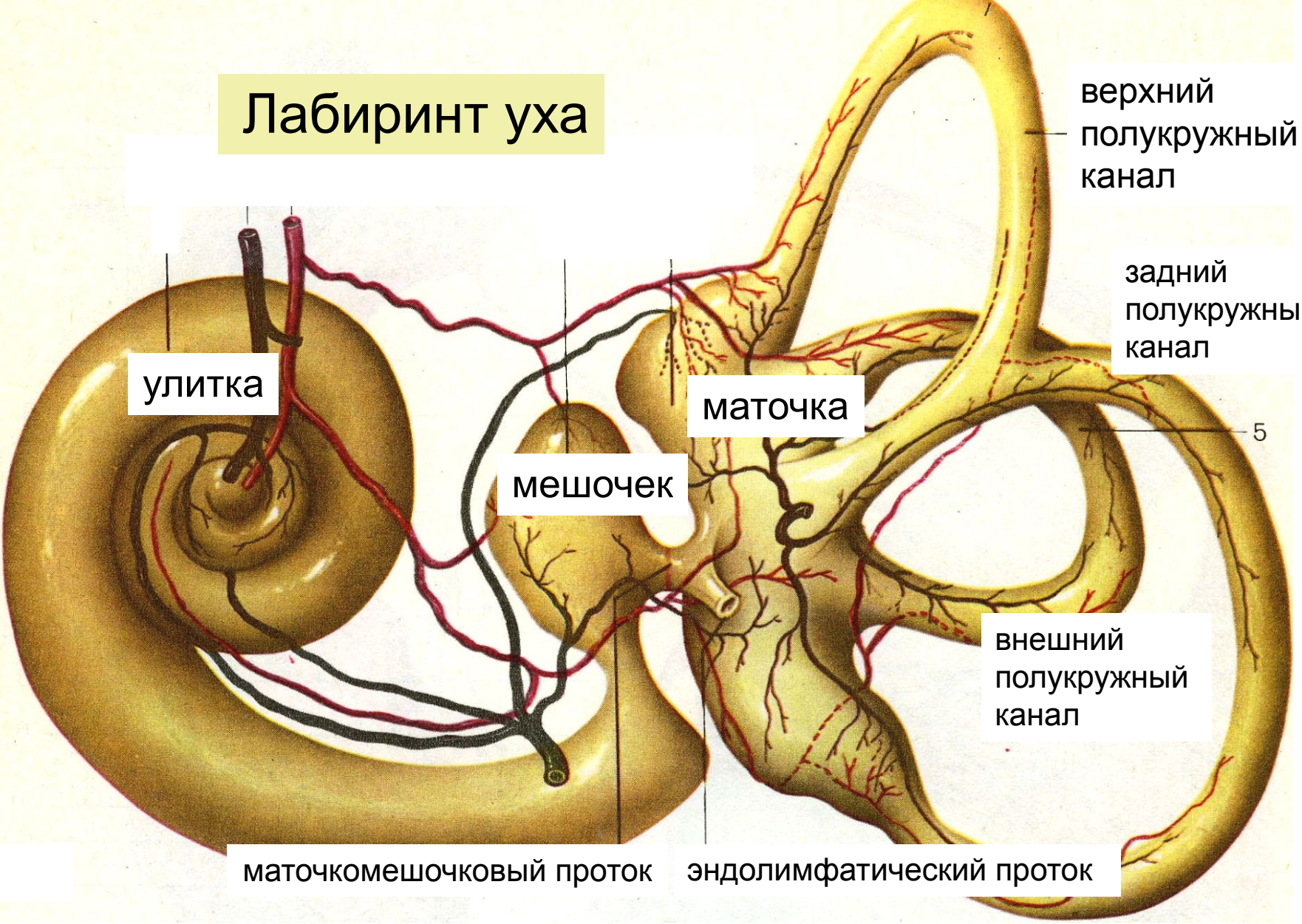

Б

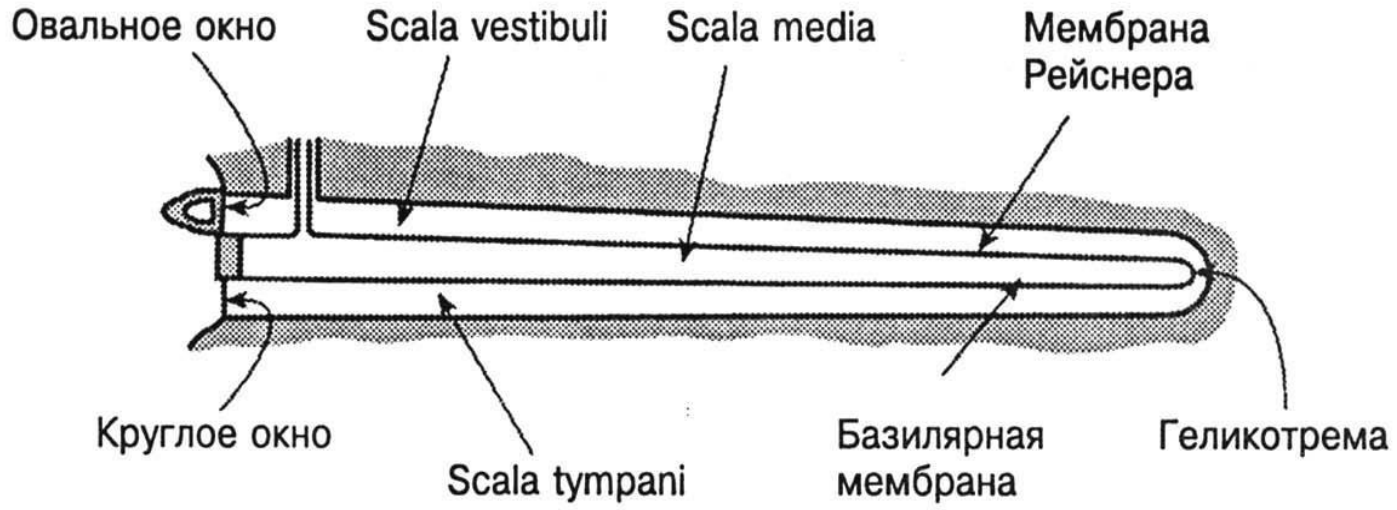

Рис. 8.14. (А) Анатомия уха млекопитающего. (Б) Принципиальная схема улитки, развернутой в прямую. Детальные объяснения в тексте. Из Smith, 1970, с разрешения.

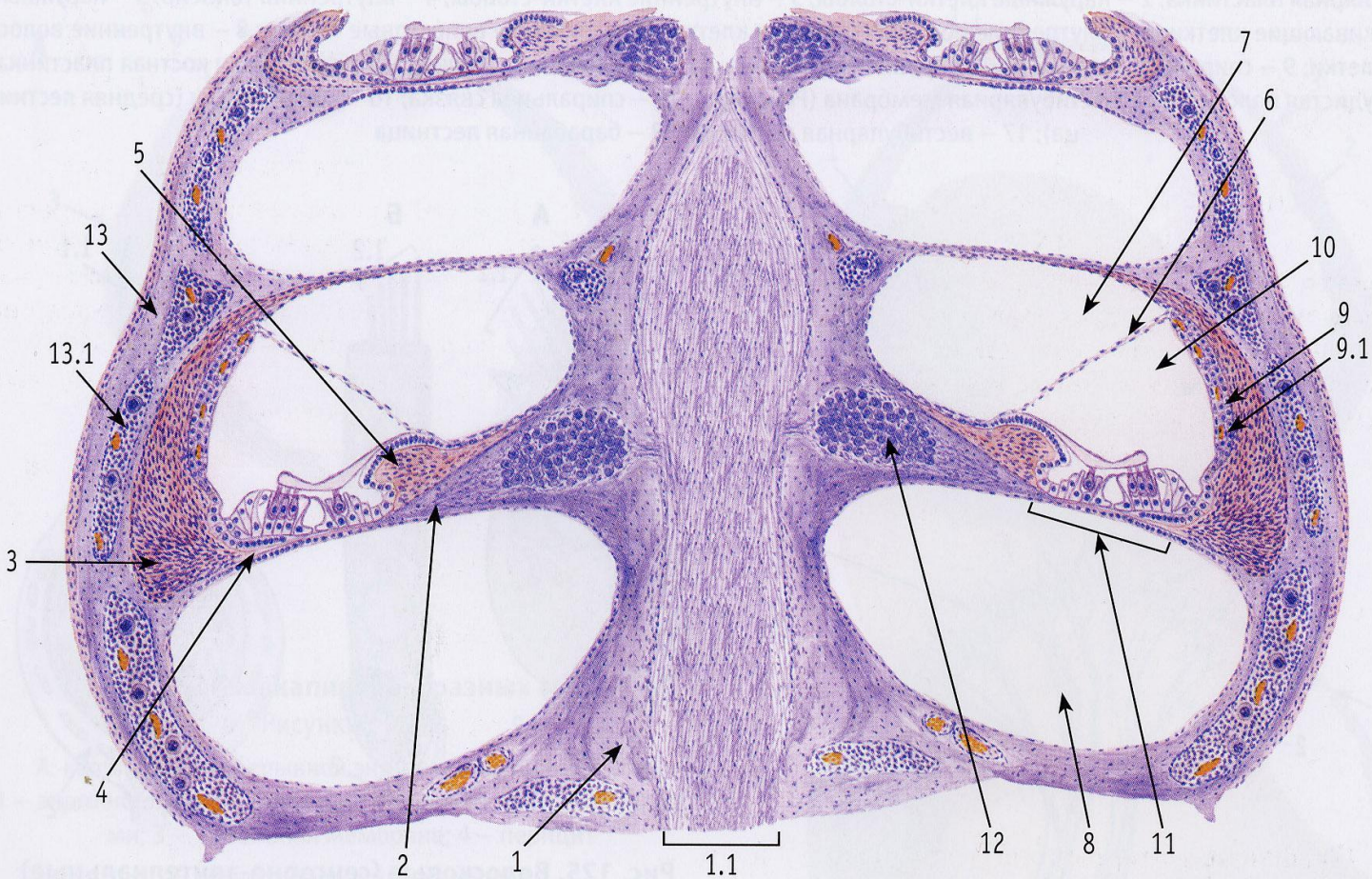

Рис. 122. Внутреннее ухо. Улитка

Окраска: гематоксилин – эозин

1 – стержень: 1.1 – улитковый нерв; 2 – спиральная костная пластинка; 3 – спиральная связка; 4 – базилярная пластинка; 5 – лимб (спиральный гребень); 6 – вестибулярная мембрана (Рейснера); 7 – вестибулярная лестница; 8 – барабанная лестница; 9 – сосудистая полоска: 9.1 – сеть капилляров; 10 – канал улитки (средняя лестница); 11 – спиральный (кортиев) орган; 12 – спиральный ганглий; 13 – наружная стенка костной улитки: 13.1 – красный костный мозг

Клеточный состав спирального (Кортиева) органа

- **Волосковые клетки** (*сенсорно-эпителиальные*)

Внутренние волосковые (грушевидные)

Наружные волосковые (призматические)

- **Опорные клетки**

Внутренние и наружные

Клетки-столбы – ограничивают внутренний туннель

Фаланговые клетки (Дейтерса) – вокруг волосковых клеток

Пограничные клетки (Гензена)

Наружные поддерживающие клетки (Клаудиуса)

Клетки Беттхера

? Всасывание, секреция

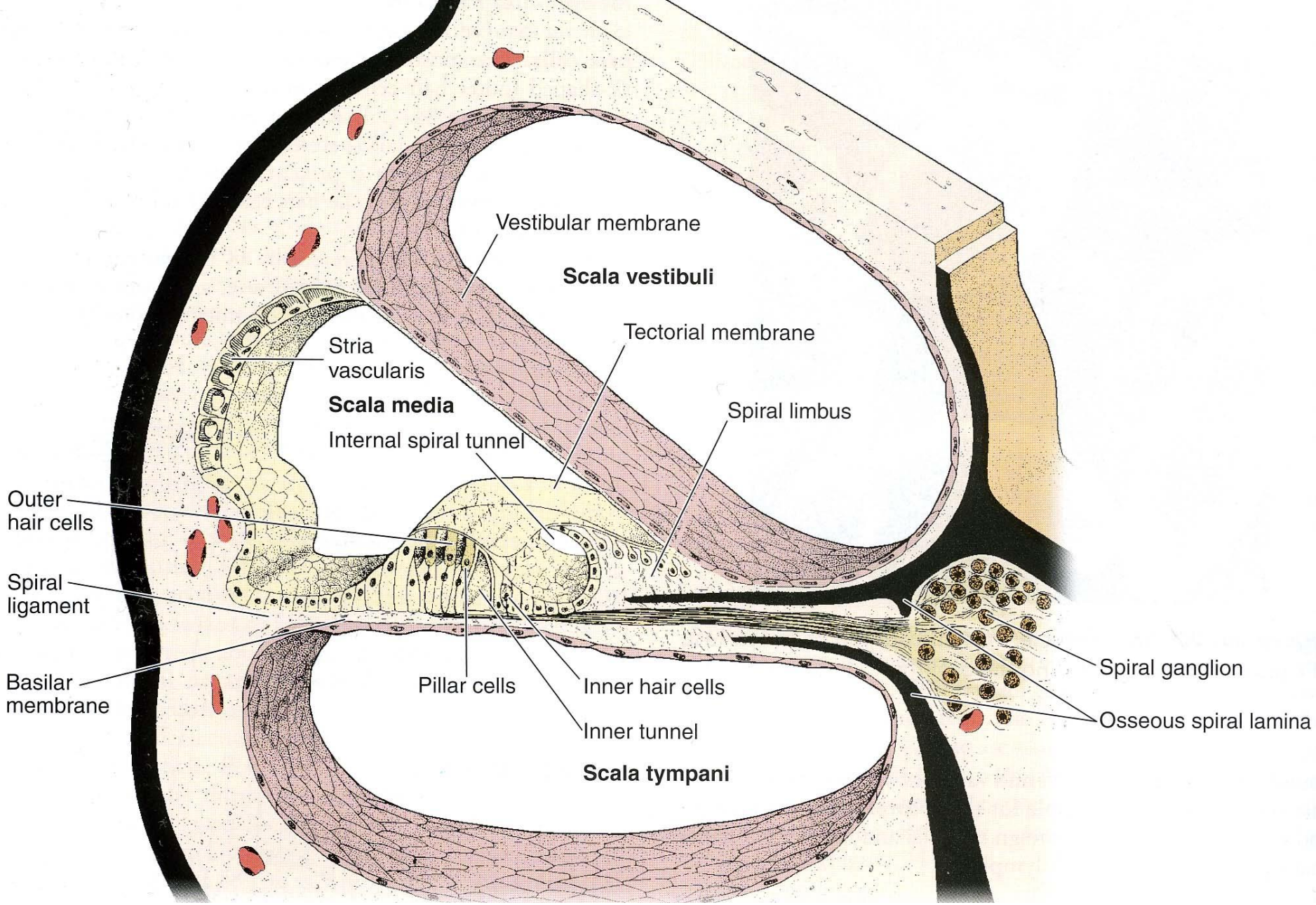
Vestibular membrane
Scala vestibuli
Tectorial membrane
Stria vascularis
Scala media
Spiral limbus
Internal spiral tunnel
Outer hair cells
Spiral ligament
Basilar membrane
Pillar cells
Inner hair cells
Inner tunnel
Scala tympani
Spiral ganglion
Osseous spiral lamina

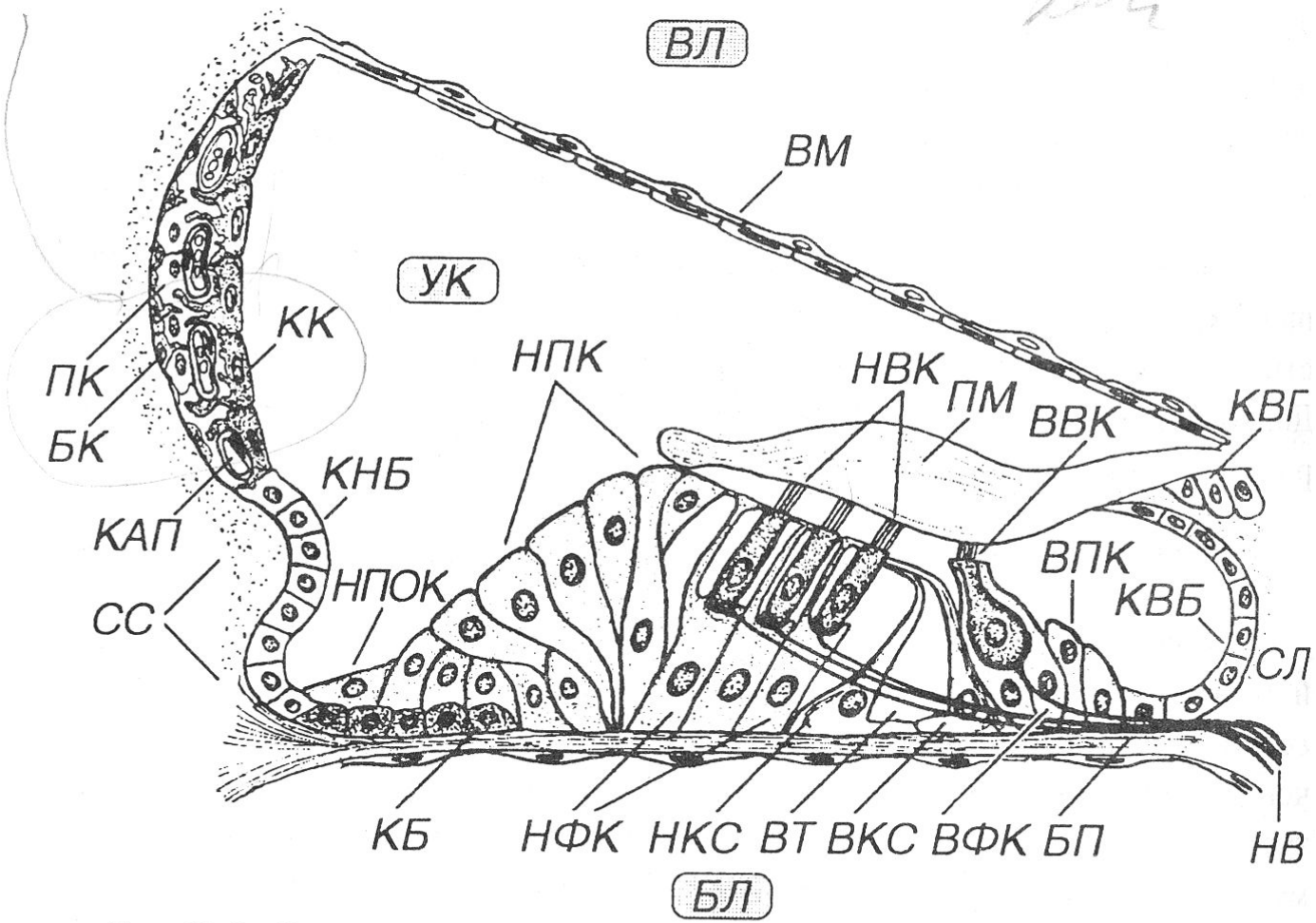

Рис. 10-6. *Орган слуха.* УК - улитковый канал, ВЛ - вестибулярная лестница, БЛ - барабанная лестница, СП - сосудистая полоска: КК - краевые клетки, ПК - промежуточные клетки, БК - базальные клетки, КАП - капилляр, ВМ - вестибулярная мембрана, БП - базилярная пластинка, ПМ - покровная мембрана, ВВК и НВК - внутренние и наружные волосковые клетки, НВ - нервные волокна, ВФК и НФК - внутренние и наружные фаланговые клетки (Дейтерса), ВКС и НКС - внутренние и наружные клетки-столбы, ВТ - внутренний тоннель, ВПК и НПК - внутренние и наружные пограничные клетки, (Гензена), НПОК - наружные поддерживающие клетки (Клаудиуса), КВБ и КНБ - клетки внутренней и наружной бороздок, КБ - клетки Беттхера, СС - спиральная связка, СЛ - спиральный лимб, КВГ - клетки вестибулярной губы (спирального лимба).

Канал улитки со спиральным органом

Разновидности микроворсинок:

1. микроворсинки щеточной каемки (более крупные, разной длины);
2. микроворсинки исчерченной каемки (более мелкие, одинаковой длины);
3. особая разновидность - **стереоцилии (очень крупные, разветвленные, неподвижные микроворсинки, выполняющие рецепторную функцию,** встречаются - (1) в сенсорном эпителии внутреннего уха, (2) в канале придатка мужской половой системы).

Функции микроворсинок:

1. увеличивают апикальную поверхность клеток (например - для оптимального всасывания в кишечнике, почечных канальцах и др.; увеличения "рецепторного поля").
2. создают оптимальные условия для протекания примембранных процессов (например - мембранного пищеварения, рецепции {например, рецепторные клетки вкусовых почек}).

Отличия от ресничек и жгутиков: Микроворсинки

1. всегда имеют меньшие размеры;
2. их "скелет" составляют не микротрубочки, а микрофиламенты (более тонкие, их сократимых белков);
3. нет базального тельца в основании;
4. иногда могут ветвиться (стереоцилии);
5. выполняют совершенно другие функции.

Восприятие звуковых раздражений упрощённо включает следующие события. -

Колебания перилимфы в барабанной лестнице

Резонансные колебания определённых участков базилярной пластинки

Изменение контакта стереоцилий сенсорных клеток с покровной мембраной

Возбуждение сенсорных клеток

Передача возбуждения на дендриты чувствительных нейронов.

Наружная поверхность клеток спирального (Кортиева) органа



наружные (***волосковые***) сенсоэпителиальные клетки

поддерживающие эпителиоциты

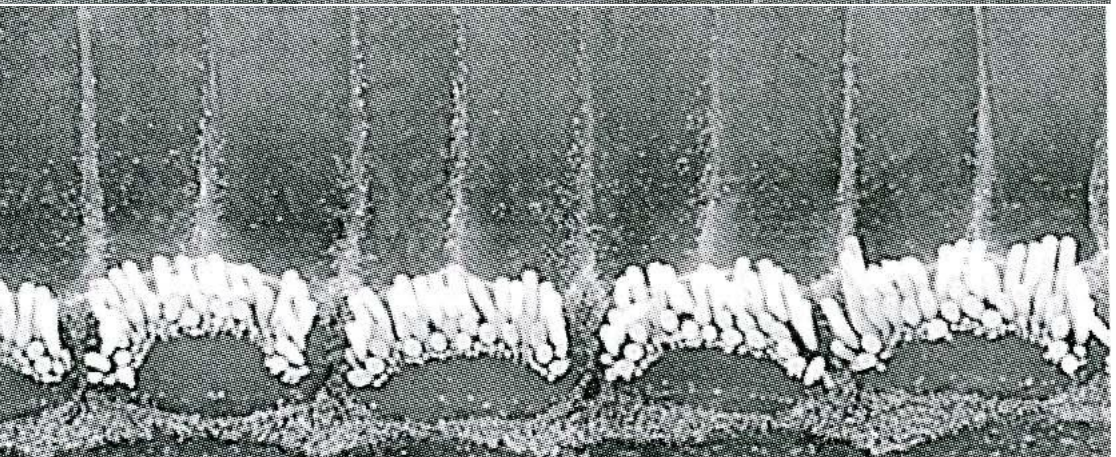

внутренние (***волосковые)*** сенсоэпителиальные клетки

Органы слуха и равновесия

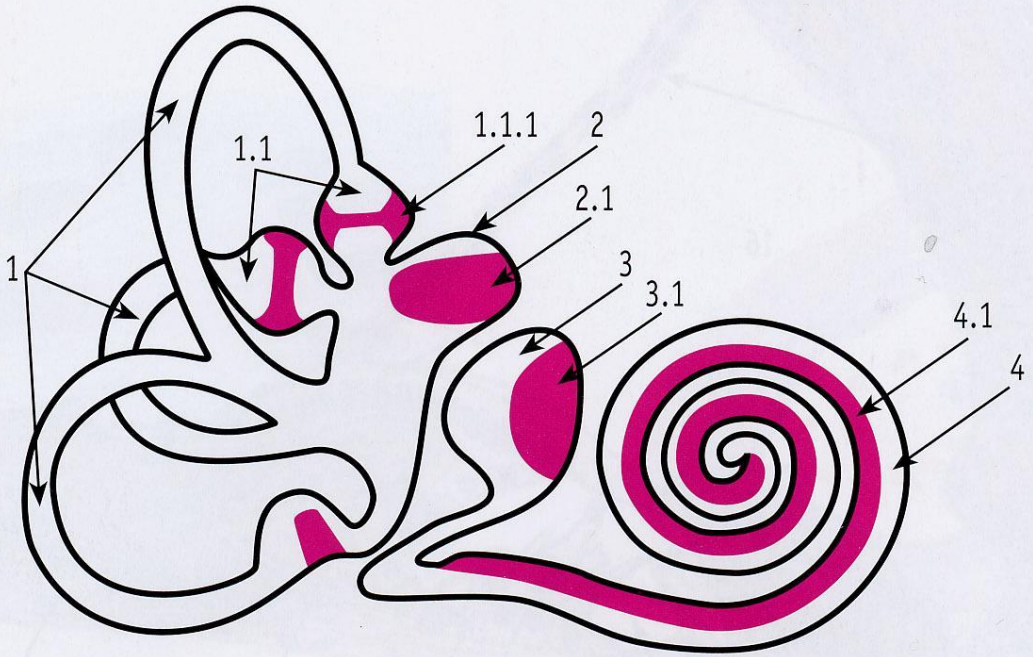

Рис. 121. Внутреннее ухо. Органы слуха и равновесия (схема)

1 – полукружные каналы: 1.1 – ампулы полукружных каналов, 1.1.1 – ампулярные гребешки; 2 – маточка (эллиптический пузырек): 2.1 – пятно маточки; 3 – мешочек (сферический пузырек): 3.1 – пятно мешочка; 4 – канал улитки: 4.1 – кортиев орган

Рецепторные зоны органов слуха и равновесия выделены цветом

Орган равновесия

<u>Специализированные рецепторы</u>

расположены в

* мешочке – пятно (макула)
* маточке – пятно (макула)
* ампулах полукружных каналов – ампулярные гребешки

Орган равновесия

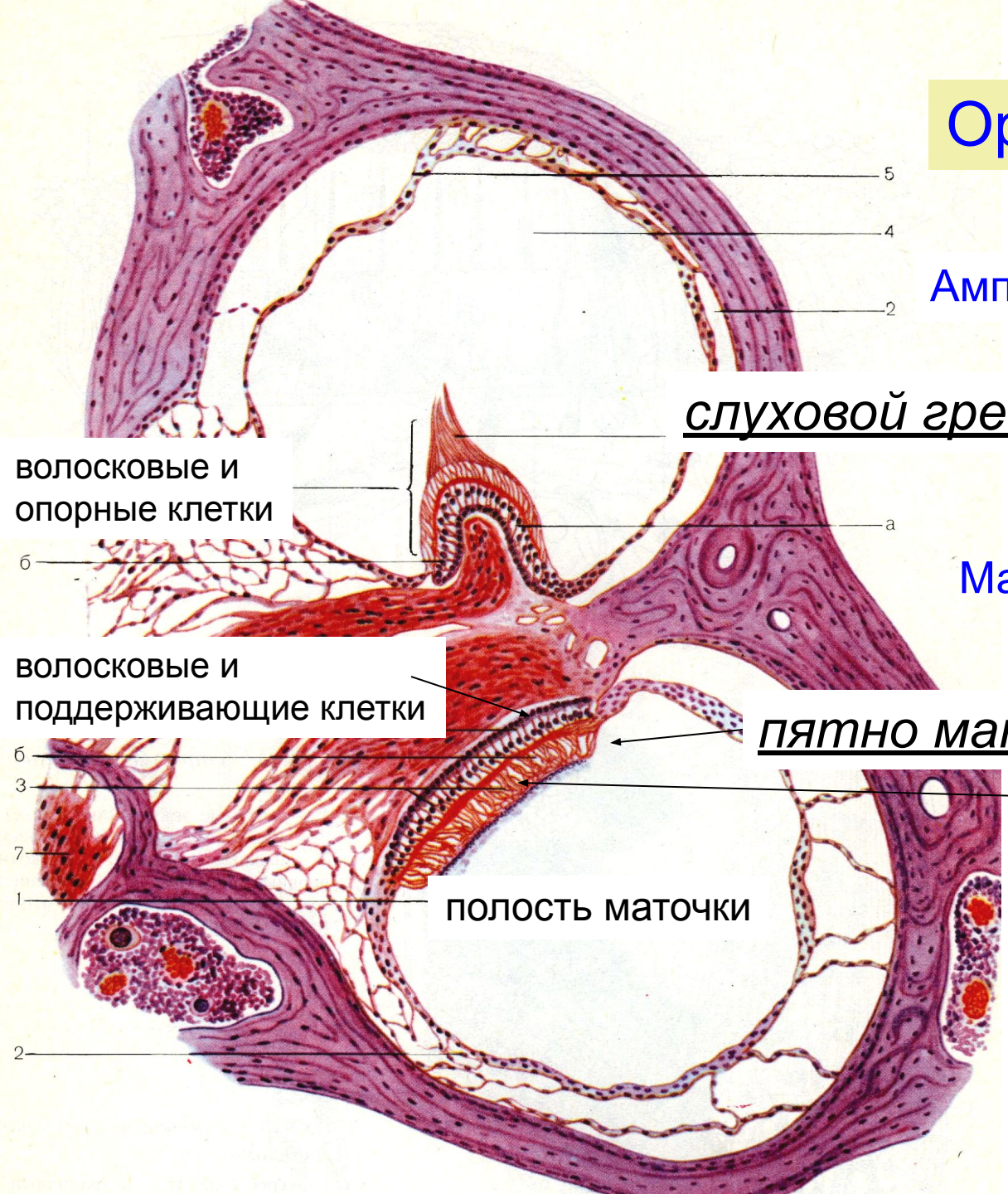

Ампула полукружного канала

слуховой гребешок

волосковые и
опорные клетки

Маточка преддверия

волосковые и
поддерживающие клетки

пятно маточки

студенистое вещество
с отолитами

полость маточки

Орган равновесия пятно

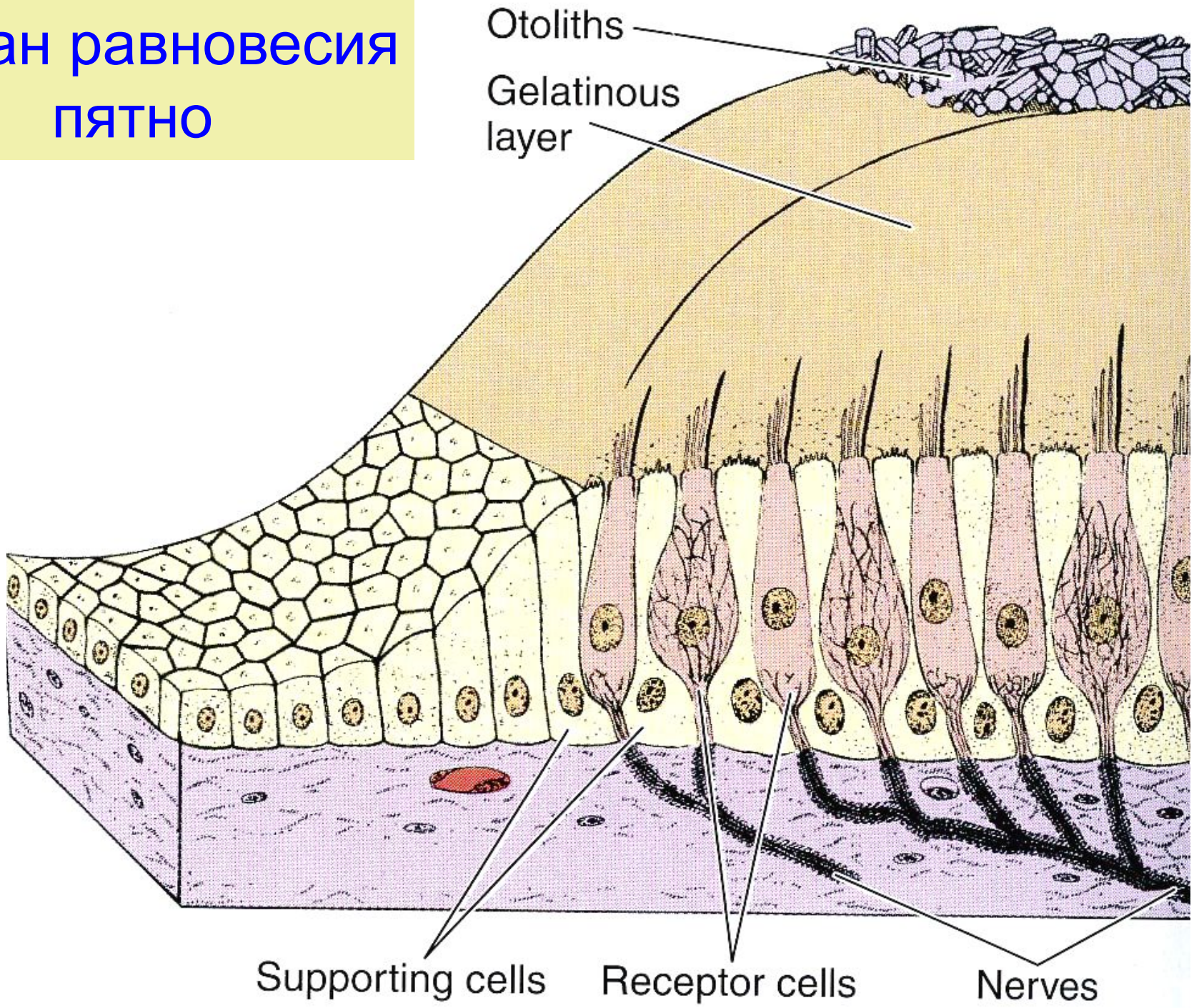

Ампулярный гребешок

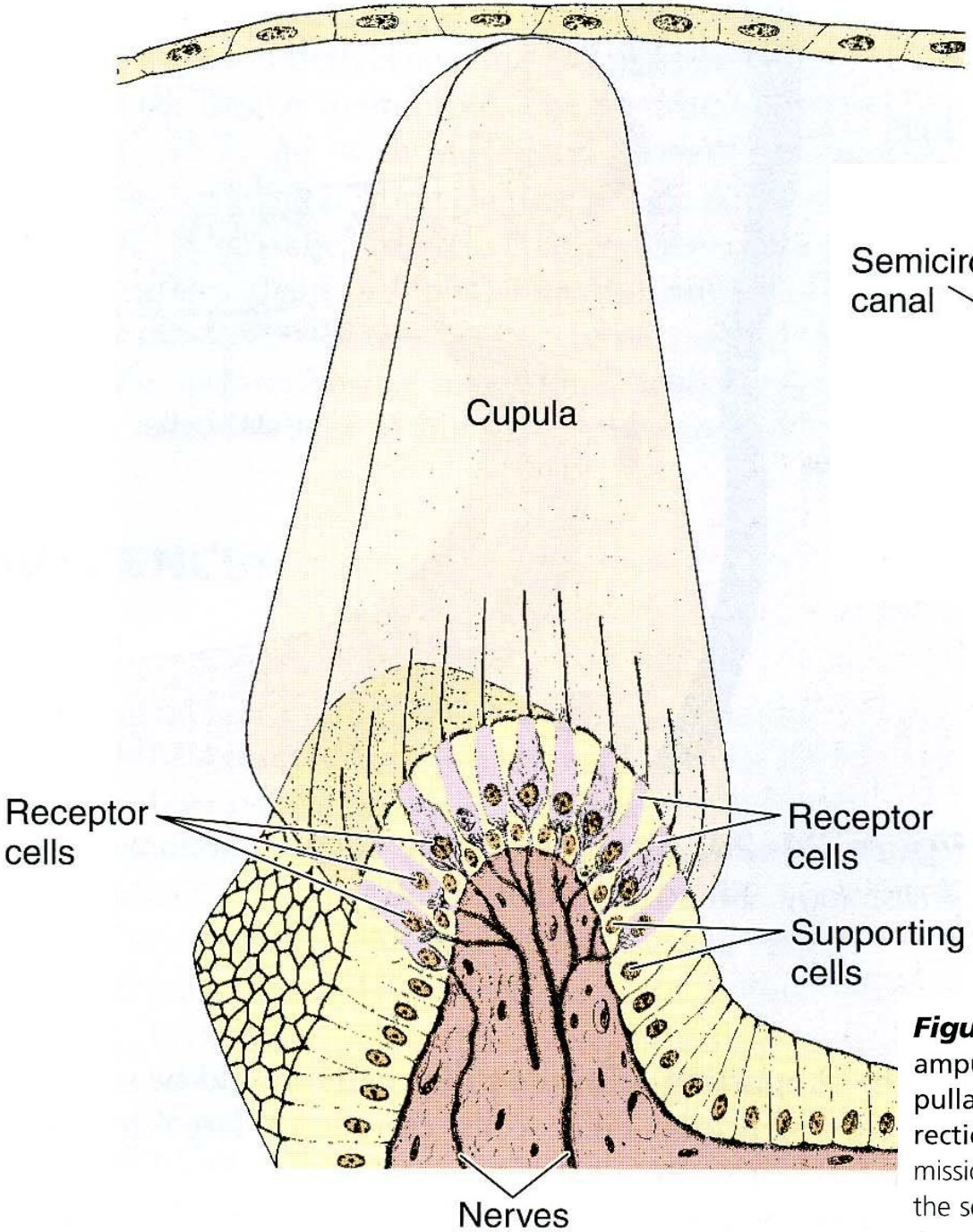

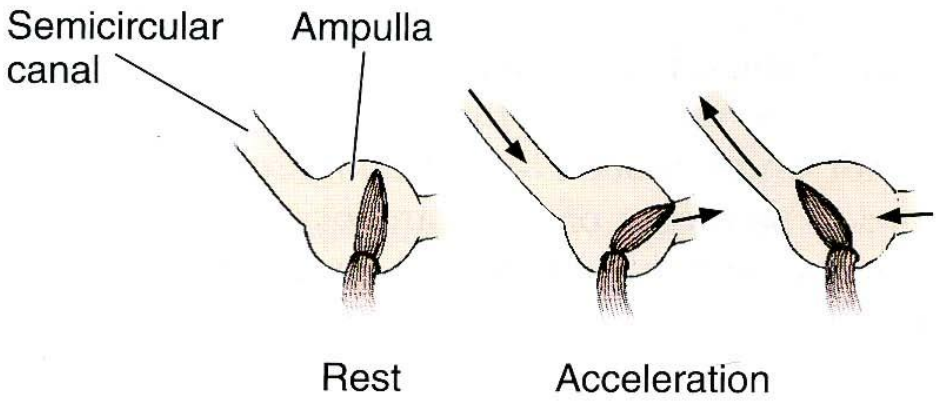

Figure 24–23. Crista ampullaris. **Top:** Structure of the crista ampullaris. **Bottom:** Movements of the cupula in a crista ampullaris during rotational acceleration. Arrows indicate the direction of fluid movement. (Redrawn and reproduced, with permission, from Wersall J: Studies of the structure and innervation of the sensory epithelium of the cristae ampullares in the guinea pig. Acta Otolaryngol [Stockh] Suppl 1956;126:1.)

Отолиты

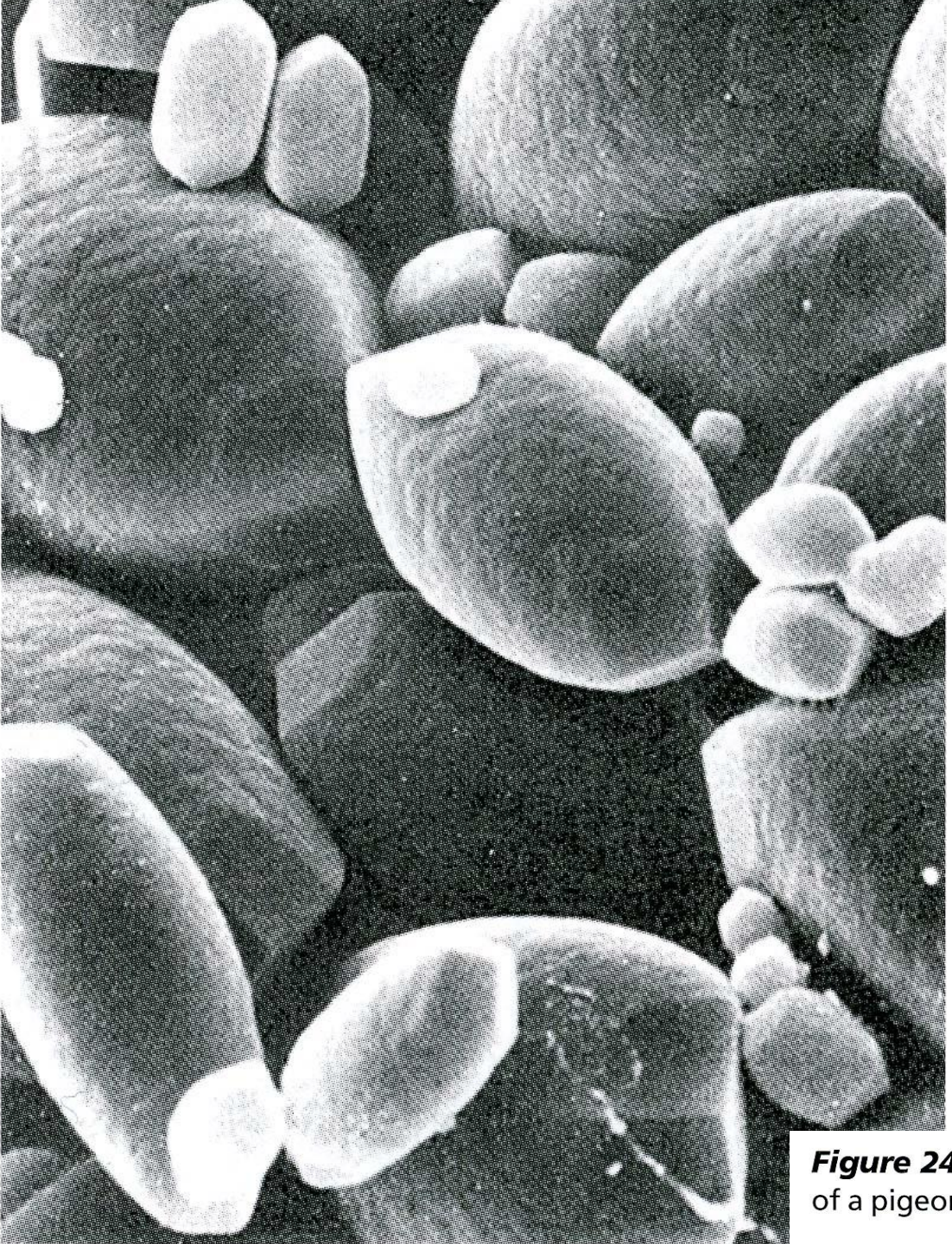

Figure 24–22. Scanning electron micrograph of the surface of a pigeon's macula showing the otoliths. (Courtesy of DJ Lim.)