Препарирование и пломбирование кариозных полостей III класса по Блэку

Выполнила: студентка 271 группы Смолина А.Ю.

Кариес зубов -

Сложный, медленно развивающийся и медленно текущий патологический процесс в твердых тканях зуба, возникающий в результате сочетанного воздействия неблагоприятных внешних и внутренних, общих и местных факторов, характеризующийся в начале своего развития очаговой деминерализацией неорганической части эмали, разрушением ее органического матрикса и заканчивающийся, как правило, деструкцией твердых тканей зуба с образованием дефекта в эмали и дентине, а при отсутствии лечения – воспалительным осложнениями со стороны пульпы и периодонта.

Классификация кариеса

Наибольшее распространение и признание среди стоматологов получили классификация кариозных полостей по их локализации и классификация кариеса в зависимости от глубины поражения.

Класс I - кариес естественных фиссур и углублений эмали любой группы зубов .

Класс II - Кариес контактных поверхностей моляров и премоляров.

Класс III – полости на контактных (апроксимальных) поверхностях резцов и клыков, которые не требуют удаления и восстановления режущего кра

Класс IV – полости на контактных поверхностях резцов и клыков, которые требуют восстановления режущего края

Класс V – полости в пришеечной области всех групп зубов.

- гистологическая (международная)
  - ✔Кариес эмали
  - ✔Кариес дентина
  - ✔Кариес цемента
- по отношению к состоянию пульпы
  - ✔Простой
  - ✔Осложненный
- по количеству пораженные зубов
  - ✔Одиночный
  - ✔Множественный
  - ✔Генерализованный

Практический интерес представляет также классификация, отражающая интенсивность кариозного поражения, так как она позволяет оценить тяжесть поражения кариеса.

- По глубине кариозного поражения
  - ✔Кариес в стадии пятна
  - ✔Поверхностный кариес
  - ✔Средний кариес
  - ✔Глубокий кариес

- по клиническому течению
  - ✔Острый
  - ✔Хронический

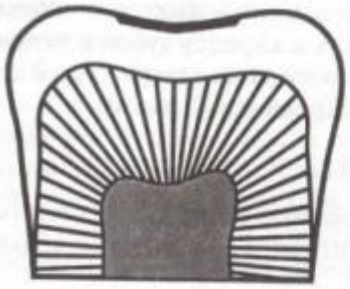

Рис. 5. Кариес в стадии пятна – очаговая деминерализация эмали без образования полости

Рис. 6. Поверхностный кариес – кариозная полость в пределах эмали

Рис. 7. Средний кариес – кариозная полость в пределах эмали и поверхностных слоев дентина

Рис. 8. Глубокий кариес – кариозная полость в пределах эмали и околопульпарного дентина

Препарирование кариозных полостей III класса

1 Обезболивание.
Каждый врач должен помнить, что безболезненность всех диагностических и лечебных манипуляций является важнейшим условием эффективного лечения стоматологических заболеваний.

Обоснованное применение методов позволяет уменьшить психоэмоциональное напряжение не только пациента, но и врача, повысить эффективность его работы.

Проведение инъекционной анестезии обычно сопровождается болезненностью, особенно при вколе иглы и продвижении ее в тканях.

В таких случаях рекомендуют применять 3хэтапную анестезию:

✔На первом этапе проводится аппликация на месте будущего вкола иглы на 1-1,5 минуты местоанестезирующего средства

✔Второй этап – субмукозное введение 0,2 – 0,3 мл раствора анестетика

Рис. 17. Положение среза иглы при проведении анестезии

✔ Третий этап – через 1-2 минуты поднадкостничное введение раствора анестетика

Инструменты для препарирования кариозных полостей

Для препарирования кариозных полостей используют специальное оборудование и инструменты.

✔Универсальная стоматологическая установка

✔Стоматологический наконечник

Выбор тактики препарирования кариозной полости

Метод «профилактического расширения»

- Достоинства:
  - ✔ долговечность пломб
  - ✔ низкая частота рецидивного кариеса
  - ✔ простота выработки стандартного подхода к препарированию полости.
- Недостатки:
  - ✔ большой объем иссекаемых здоровых тканей зуба
  - ✔ ослабление прочности коронки
  - ✔ большие временные затраты.

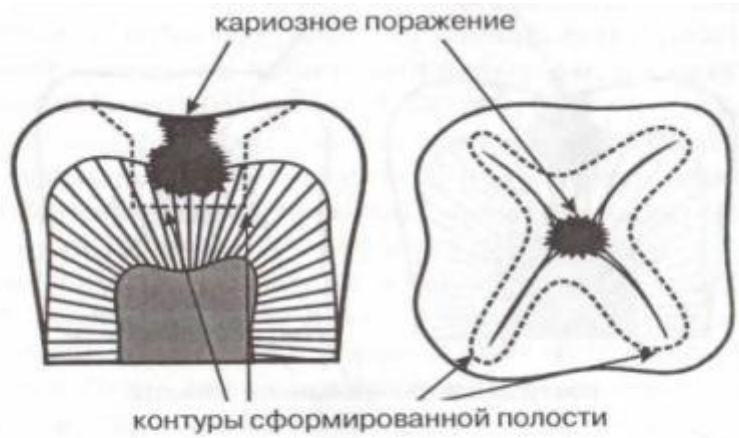

Рис. 31. Профилактическое расширение кариозной полости I класса

Метод показан при использовании высокопрочных, долговечных пломбировочных материалов, не обладающих адгезией к тканям зуба.

Метод «биологической целесообразности»

Предусматривает щадящее отношение к непораженным тканям зуба, иссекаются только пораженные кариозным процессом участки зуба.

- Достоинства:
  - ✔Сохранение тканей зуба
  - ✔Простота
  - ✔Минимальные затраты времени
- Недостатки:
  - ✔Недолговечность пломб из-за развития кариеса по краю пломб.

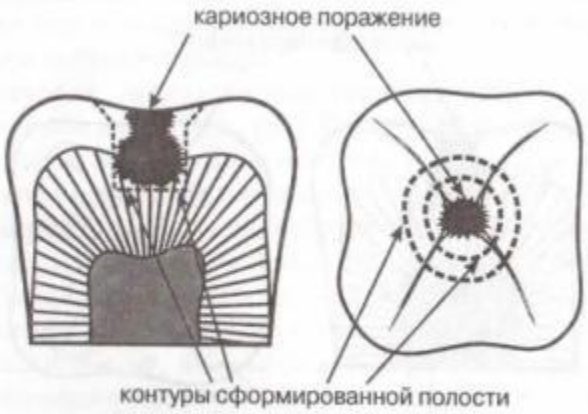

Рис. 32. Препарирование кариозной полости I класса в соответствии с принципом «биологической целесообразности»

Метод показан при вынужденном применении материалов с не удовлетворительными физико-химическими свойствами для уменьшения потери твердых тканей при последующих заменах пломб.

Метод «профилактического пломбирования»

Метод, наиболее современный, предполагает минимальное иссечение здоровых тканей зуба и пломбирование до иммунных зон. Он сочетает препарирование, пломбирование полости, профилактическое запечатывание фиссур и местную флюоризацию.

- Достоинства:
  - ✔ Минимальное иссечение здоровых тканей
  - ✔ Тактика врача регулируется клинической ситуацией
  - ✔ Длительное сохранение пломб
- Недостатки:
  - ✔ Необходима точная постановка диагноза
  - ✔ Высокая квалификация врача, чтобы правильно оценить клиническую ситуацию и выбрать тактику лечения.

Рис. 34. Препарирование кариозной полости I класса в соотве с принципами М.I.–терапии

Метод показан при использовании качественных пломбировочных материалов.

Этапы препарирования кариозных полостей III класса

Первый этап - раскрытие кариозной полости.
Цель этапа – удаление всех нависающих краев эмали до создания отвесных стенок.
Раскрытие проводят шаровидными, фиссурными алмазными или твердосплавными борами, по размеру соответствующими диаметру входного отверстия полости, на большой скорости с помощью турбинного наконечника.

Существует 4 типа кариозных полостей III класса:

1. Кариозная полость при отсутствии рядом стоящего зуба.
   Раскрытие в этом случае осуществляется со стороны контактной поверхности.

2. Кариозная полость на контактной поверхности резцов и клыков, расположенная ближе к оральной поверхности.

Раскрытие кариозной полости осуществляется с оральной поверхности.

С эстетической целью эмаль с вестибулярной стороны максимально сохраняется, не смотря на то, что она не имеет подлежащего дентина и по сути является нависающей.

3. Кариозные полости на контактной поверхности, расположенные ближе к вестибулярной поверхности.
Раскрытие осуществляют с вестибулярной поверхности.

4. Разрушены как вестибулярная, так и оральная поверхности (сквозной дефект).
Раскрытие полости производят с двух сторон.

Второй этап – расширение кариозной полости по принципу профилактического расширения.

Цель этапа – предотвратить появление «рецидивного» кариеса.

При расширении используют фиссурные, обратноконусовидные алмазные или твердосплавные боры на большой скорости с турбинным наконечником.

При препарировании широкое профилактическое иссечение тканей не показано.

- Для кариозных полостей 1 типа: если полость распространяется на пришеечную часть, то расширяют до десневого края.
- Для кариозных полостей 2 типа: расширяют в пришеечной области до уровня десны, в сторону режущего края полость не расширяют, чтобы оставить неповрежденным угол коронки.
- Для кариозных полостей 3 типа: расширяют редко, в основном в пришеечной области.
- Для кариозных полостей 4 типа: расширяют в пришеечной области.

Третий этап – некректомия, «удаление кариеса»

Этап предусматривает полное удаление пигментированного дентина из кариозной полости.

Производят острым экскаватором движениями от дна к стенкам во избежание случайного вскрытия полости зуба. Затем шаровидным бором на малой скорости снимают тонкий слой пограничного дентина.

Определение оптимального объема дентина, подлежащего иссечению, - проблема довольно сложная.

Японский профессор T.Fusayama установил, что кариозный дентин состоит из 2х слоев:

- ✔Наружный – инфицированный и нежизнеспособный, нечувствительный к раздражителям, его нельзя реминерализовать
- ✔Внутренний – неинфицированный, жизнеспособный, частично деминерализованный и размягченный, но способный к реминерализации.

Для индикации слоев определения уровня некрэктомии профессор предложил препарат «Caries detector» - 0,5% раствор основного фуксина или 1% раствор красного кислого в пропиленгликоле.

При этом нежизнеспособный слой окрашивается, а внутренний – нет.

Прокрашенные участки удаляются бором.

- Для полостей 1 типа: некрэктомия производится по общим правилам.
- Для полостей 2 типа: удаляют размягченный и пигментированный дентина. Если оставить слой пигментированного дентина (даже, если он не окрашивается кариес – детектором), он может просвечивать через тонкий слой твердых тканей и нарушать эстетику.
- Для полостей 3 и 4типа: необходимо удаление всего размягченного и пигментированного дентина.

Четвертый этап – формирование кариозной полости.

Цель этого этапа – придание кариозной полости формы, обеспечивающей запломбированному зубу достаточную устойчивость, сопротивляемость при функциональной нагрузке и способствующей прочному удержанию пломбы.

Этап проводят фиссурными, обратноконусовидными, пламевидными алмазными или тврдосплавными борами на большой скорости с турбинным наконечником.

Нужную форму полости получают с учетом ретенции и резистентности.

- Резистентная форма – устойчивость оставшихся после препарирования тканей зуба и наложенной пломбы к функциональной нагрузке.
- Ретенция – обеспечивается созданием дополнительных условий для фиксации пломбы, препятствующих ее смещению.

Сформированная полость любого класса должна отвечать следующим требованиям:

- Полость формируется в пределах эмали и поверхностного слоя дентина;
- На жевательной поверхности полость должна быть с плоским дном и отвесными стенками. Угол между дном и стенками должен быть равен 90°;
- Очертания полости должны быть сложными;

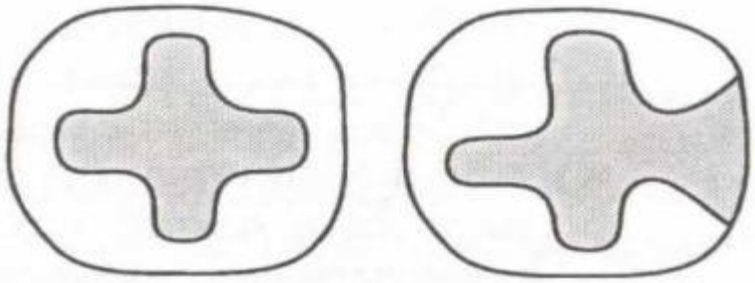

Рис. 46. Наружные очертания полости

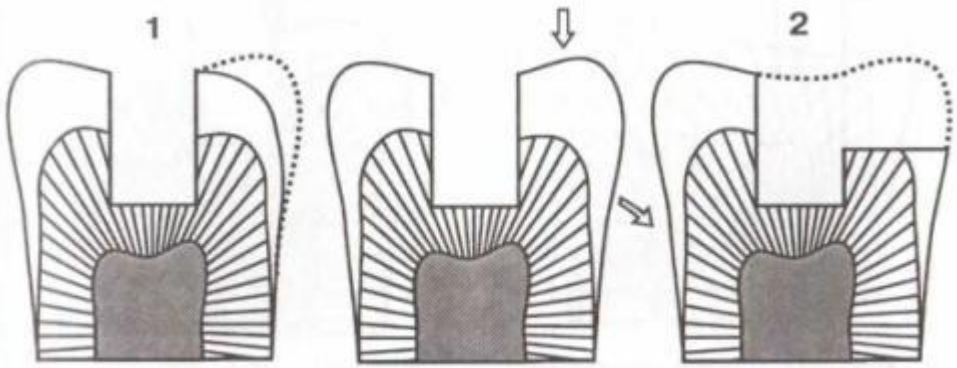

Рис. 48. Способы предупреждения откола жевательных бугров

✔Для получения устойчивой формы истонченные стенки иссекаются;

✔При МОД-полостях для предупреждения отколабугров производится или сошлифовывание или укорочение не менее на 2 мм и восстановление пломбировочным материалом;

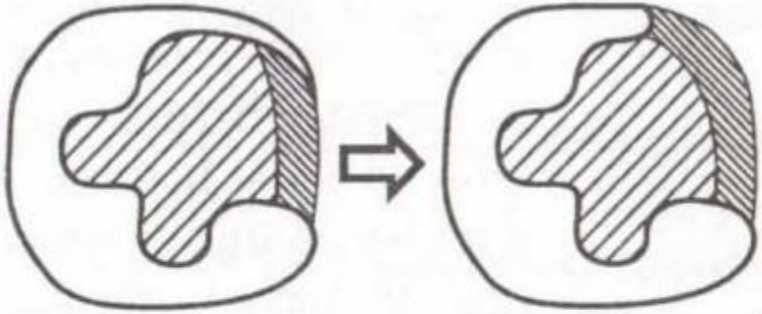

Рис. 47. Иссечение истонченных стенок кариозной полости

✔В некоторых случаях необходимо создание дополнительной площадки со следующими параметрами:

- Глубина – примерно на 1 мм ниже эмалево-дентинной границы;
- Длина – в 2 раза больше длины основной полости;
- Ширина – примерно ⅓ ширины жевательной поверхности;
- Угол между дном основной полости и дополнительной площадки должен быть равен 90°;
- Форма должна иметь форму «ласточкиного хвоста» для опоры пломбы, края ее должны быть доведены до гладких эмалевых скатов бугров.

✔Для улучшения ретенции пломбы рекомендуется создавать легкую конвергенцию стенок т.е. между дном и стенками должны быть острые углы;

✔Для улучшения фиксации пломбы целесообразно делать ретенционную бороздку в области эмалево-дентинной границы колесовидным бором. Обычно выполняется после наложения изолирующей прокладки, производя при этом удаление избытка прокладочного материала;

Рис. 51. Создание ретенционной подрезки

✔Если не возможно добиться надежной ретенции пломбы препарированием, целесообразно применять парапульпарные штифты – пины;

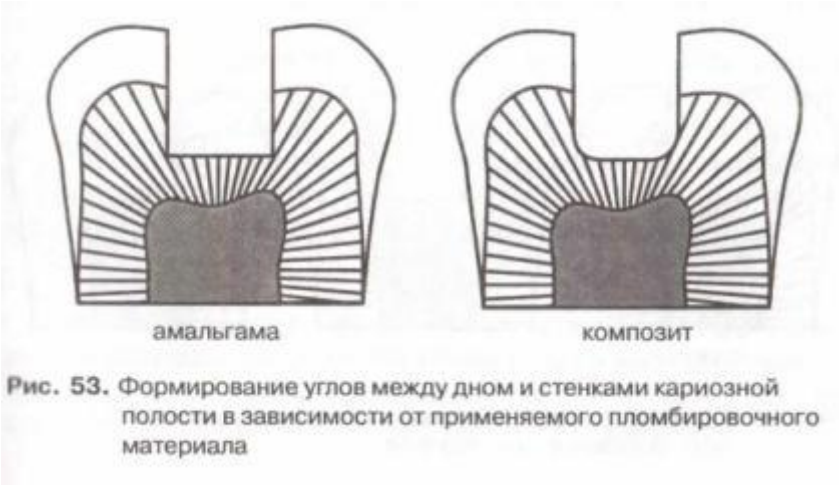

Рис. 53. Формирование углов между дном и стенками кариозной полости в зависимости от применяемого пломбировочного материала

✔С учетом особенностей пломбировочных материалов при формировании полости под амальгаму углы между дном и стенками делаются прямым, под композиты – закругленными;

✓Создание скоса эмали увеличивает резистентность тканей зуба и пломбы. При пломбировании материалами прочнее эмали делается скос на 45⁰

- Под амальгаму – на всю толщину
- Под композиты – на половину толщины эмали

При пломбировании кариозных полостей материалами, менее прочными, чем эмаль (цементы, пластмассы) скос не делается

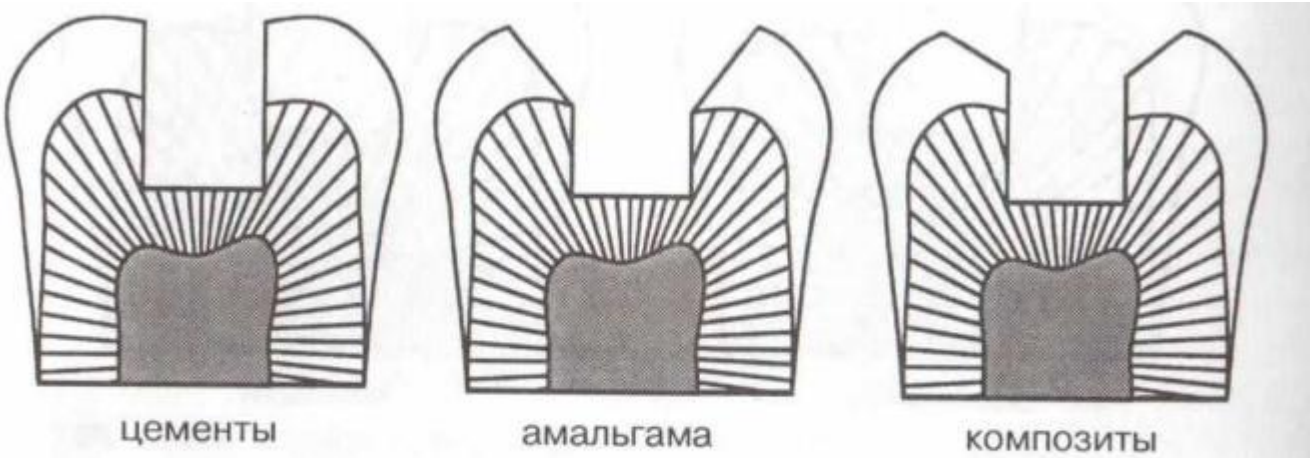

Рис. 54. Создание скоса эмали в зависимости от применяемого пломбировочного материала

Формирование кариозной полости III класса

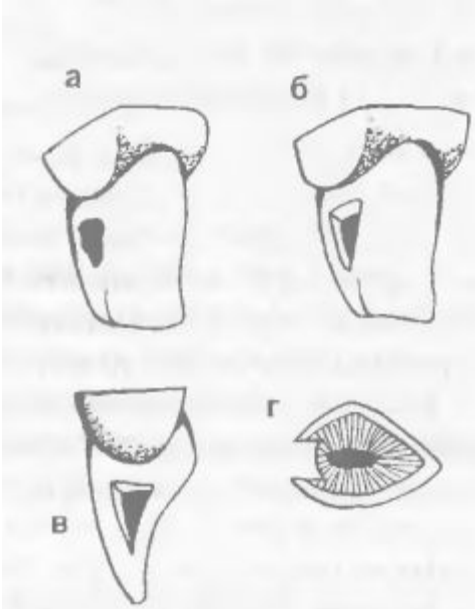

Рис. 93. Кариозная полость III класса:
а — до препарирования; б, в — та же полость после обработки; г — на поперечном распиле

Для полостей 1 типа: формируют полость треугольной формы с вершиной, обращенной к режущему краю, дно и стенки перпендикулярно друг другу, придесневая стенка может быть сформирована под прямым или острым углом по отношению к дну кариозной полости.
Для полостей 2 типа: формируют полость следующим образом: придесневая стенка может распологаться под углом 90^0 или 45^0 к дну полости, если для пломбирования будет использован материал, не обладающий адгезивными свойствами, на оральной поверхности создается дополнительная площадка по общим правилам, дно формируется в соответствие с формой полости зуба – полукруглое.

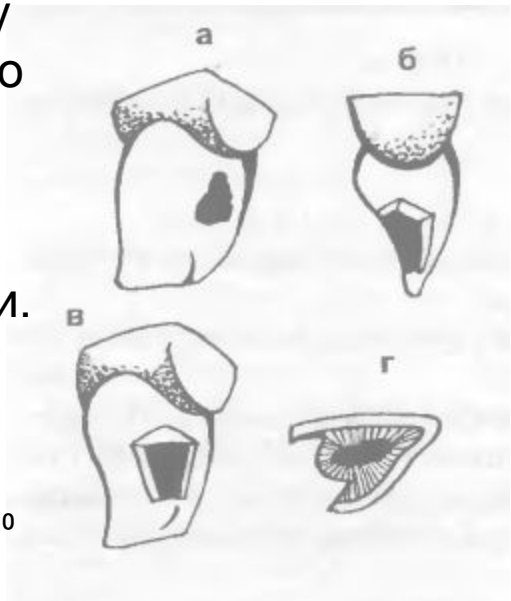

Рис. 94. Кариозная полость III класса (поражение язычной поверхности):
а — до препарирования; б, в — та же полость после обработки; г — на поперечном распиле

Для кариозных полостей 3 типа: при формировании полости создают ровное дно и перпендикулярные стенки, дополнительная площадка на вестибулярной поверхности не создается из эстетических соображений. При использовании композиционных пломбировочных материалов на вестибулярной поверхности делается скос эмали до 2мм.

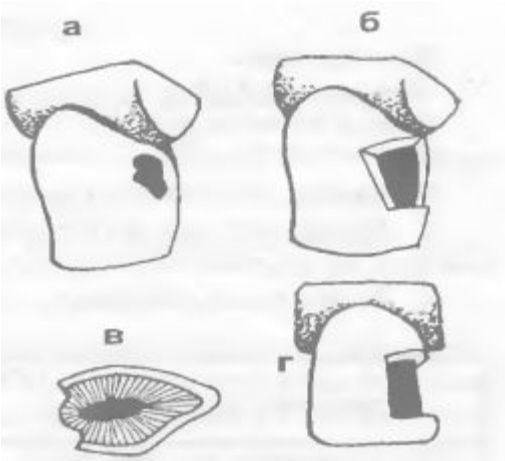

Рис. 95. Кариозная полость III класса (поражение губной и язычной поверхностей: а — до препарирования; б, в — вид сформированной полости; г — вид полости с вестибулярной поверхностью

Для полостей 2 и 3 типа при наличие кариеса с двух сторон у одного зуба, формирование нужно проводить на каждой поверхности раздельно, не соединяя их дополнит площадкой (это уменьшает прочность и может привести к отлому коронки).

Для кариозных полостей 4 типа: Формирование полости представляет определенные трудности – дно должно соответствовать форме полости зуба, придесневая стенка под углом 90^0 или 45^0, остальные стенки перпендикулярно дну, дополнительная площадка на оральной поверхности формируется по общим правилам. Скос эмали на вестибулярной поверхности до 2мм при использовании композитов.

Пятый этап - финирование краев эмали.
После обработки алмазными или твердосплавными борами на большой скорости эмаль по краям кариозной полости имеет трещины, неровности, эмалевые призмы фрагментированы, не имеют связи с подлежащими тканями. Это диктует необходимость заключительной обработки краев полости – финирования, т.е. удаления поврежденных участков эмали.
Финирование обеспечивает наилучшее взаимодействие между пломбировочным материалом и тканями зуба.
Манипуляция выполняется карборундовым камнем, финишным 16 или 32 гранным твердосплавным бором или мелкозернистой алмазной головкой на малой скорости без давления.

Пломбирование -

Восстановление анатомической формы, внешнего вида и функций зуба, предупреждение дальнейшего рзвития кариеса.

При пломбировании кариозных полостей важное значение имеет очистка и высушивание . После препарирования в полости могут остаться дентинные опилки. Чтобы их удалить полость промывают теплой водной струей или теплыми физиологическими антисептиками:

- 0,02% раствором фурацилина,
- 0,05% раствором этакридина лактата,
- 0,06% раствором хлоргексина,
- 0,5% раствором димексида,
- 0,05% раствором новокаина с ферментами.

Затем полость тщательно высушивают.
Оптимальным высушиванием является высушивание теплым воздухом. При отсутствии такой возможности высушивают ватными тампонами со спиртом, а затем с эфиром.
Следует обращать внимание на то, чтобы полость была хорошо изолирована от слюны.

Для пломбирования полостей III класса используют силикатные, стеклоиономерные цементы, композиционные материалы.
При глубокой кариозной полости необходимо наложение лечебной прокладки.
В качестве лечебной прокладки накладывают материалы:

- на основе гидроксида кальция:
  - ✔Водные суспензии;
  - ✔Лаки;
  - ✔Кальцийсалицилатные цементы химического отверждения;
  - ✔Светоотверждаемые полимерные материалы;
- Цинк-эвгенольный цемент
- Комбинированные лекарственные пасты.

С учетом того, что лечебная прокладка обладает слабой адгезией к дентину, не следует покрывать данным материалом все дно. Достаточно парадонтальным зондом нанести каплю материала на место проекции рога пульпы или на самое глубокое место. После затвердевания материала накладывается изолирующая прокладка.

Далее накладывают изолирующую прокладку, в качестве которой чаще всего используют стеклоиономерные цементы, с целью:

- ✔изолировать дентин и пульпу от токсических веществ, содержащихся в некоторых пломбировочных материалах;
- ✔создать преграду для теплопроводности пломбировочных материалов;
- ✔создать дополнительные точки фиксации на дне и стенках полости.

Изолирующая прокладка должна покрывать дно и стенки кариозной полости до эмалево-дентинной границы тонким слоем, не изменять конфигурацию полости, не выходить за пределы отпрепарированной полости, в прокладке не должно быть бугров или ямок

В настоящее время с учетом функций изолирующих прокладок, особенностей наложения и применяемых материалов выделяют:

- Базовую прокладку – ее назначение защита пульпы от химических, термических раздражителей, создание или сохранение оптимальной геометрии полости с сохранением ретенционных свойств, уменьшение объема пломбировочного материала.
- Лайнерную прокладку – изолирует пульпу от химических раздражителей и обеспечивает связь между стенками полости и постоянным реставрационным материалом.

При постановки пломбы из силикатного цемента массу вносят единой порцией, чтобы пломба не потеряла монолитности. Материал не следует уплотнять штопфером. Пломбу моделируют целлулоидной пластинкой до момента активного схватывания цемента.

Целлюлоидную полоску вводят одним краем под десневой сосочек, стараясь его не травмировать, на такую глубину, чтобы другой край полоски достиг режущего края. Применение деревянных или пластмассовых клиньев и матрицедержателя предотвращают нависание пломбы и улучшает краевое к зубу.

Во избежание изменения цвета пломбировочный материал замешивают пластмассовым шпателем и вносят пластмассовой гладилкой.

При постановке пломбы из стеклоиономерного цемента материал замешивают на бумажной пластинке при помощи пластмассового шпателя, в соотношении, указанном в рекомендации. Вносят материал в сформированную полость пластмассовой гладилкой в большом количестве под компрессией.

Учитывая, что превые 24 часа поверхность пломбы очень чувствительна к влаге, ее покрывают не наполненными светоотверждаемыми смолами и лаками.

Окончательная обработка пломбы из стеклоиономерного цемента производится через 24 часа после чего ее еще раз покрывают защитным лаком.

При пломбировании композиционными материалами, для получения эффекта интактного зуба необходимо воссоздать дентин и эмаль,

комбинируя материал разной прозрачности. При наличии в наборе фотополимера опаковых тонов, рекоминдуется восоздать дентин опаком, а затем накладывать более прозрачные эмалевые слои. Чтобы линия перехода композит-эмаль не была заметной, следует перекрывать скос эмали на 2-3 мм.

При пломбировании полостей III класса без кофердама можно использовать ретракционные нити и контурные прозрачные матрицы. После наложения пломбы они удаляются и производится обработка пришеечной части реставрации финишными борами, избегая травмирования десны.

Рис. 5.14. Микрогибридные композиты.
а — Tetric Ceram (Германия); б — Esthet-X (Англия).

Рис. 5.17. Пакуемые композиты.
а — Sure Fil (Англия); б — Tetric Ceram HB (Лихтенштейн).

Следует помнить, что первое отсвечивание пломбировочного материала следует производить со стороны эмали для образования максимальной адаптации «эмаль-композит» и для предотвращения усадочного отрыва.

Через определенный промежуток времени у пломбы, на которую было затрачено много усилий и она казалась совершенной, наблюдается характерное изменение цвета. Пломба приобретает «географические» свойства, выраженные в коричневом ободке, очерчивающим ее границы.

Идеальным способом снять этот ободок и очистить зуб в целом является обработка поверхности зуба хендибластером. Хендибластер – компактный пескоструйный аппарат, в котором абразивным элементом является оксид алюминия с размерами частиц в 50 мкм.

Ошибки и осложнения при лечении кариеса зубов.

- **Осложнения, связанные с неправильной постановкой диагноза.**
- **Осложнения при оперативной и медикаментозной подготовке кариозной полости.**

1. Вскрытие полости зуба – травматический пульпит. Ошибки, которые могут привести к данному осложнению:
   - небрежная работа врача;
   - плохой обзор препарируемой кариозной полости – может быть связан с
     - недостатком света;
     - неправильно проведенным этапом раскрытия кариозной полости.
   - отсутствие мануальных навыков у врача;
   - неправильно выбранный бор при работе в области дна кариозной полости;
   - отсутствие знаний топографии полости зуба.
2. Слишком сильное иссечение тканей зуба, отлом стенки кариозной полости во время препарирования. Ошибки:
   - небрежная работа врача;
   - отсутствие мануальных навыков;
   - неправильная работа стоматологическими инструментами (экскаватор, зонд) – рычагообразные движения с опорой на стенку кариозной полости.

3. Повреждение эмали соседнего зуба. Ошибки:
   - небрежная работа врача;
   - плохой обзор кариозной полости;
   - пренебрежение в работе дополнительными защитными средствами – метал. матрица для защиты контактной поверхности соседнего зуба.
4. Травма десневого сосочка или края десны. Ошибки:
   - небрежная работа врача;
   - отсутствие коффердама.
5. Травма мягких тканей режущим инструментом. Ошибки:
   - небрежная работа врача;
   - отсутствие внимания;
   - неправильная работа стом. зеркалом;
   - отсутствие ассистента.
6. Химический ожог слизистой оболочки сильнодействующими веществами – спирт, перекись водорода (большой %), ортофосфорная кислота и др.

✓**Осложнения, проявляющиеся в ближайшие и отдаленные сроки после лечения.**

1. Воспаление или некроз пульпы. Ошибки:
   - травматическая обработка дна глубокой кариозной полости происходит перегревание пульпы, что в последующем может привести к ее воспалению;

- отсутствие водно – воздушного охлаждения;
- препарирование тупыми борами – требуется больше усилий и времени для препарирования;
- обработка кариозной полости веществами, раздражающими пульпу;
- отсутствие или некачественная постановка изолирующей подкладки (в тех случаях, когда она необходима);
- токсическое воздействие протравки – длительность воздействия или остатки протравки, не смытые водой;
- неправильная техника бондинга;
- оставленный размягченный инфицированный дентин в области дна кариозной полости.

2. Воспаление десневого сосочка или десневого края, вплоть до резорбции костной ткани. Ошибки:

- давление пломбировочного материала на десневой сосочек при нарушении правил постановки пломб на контактной поверхности;
- сильная травма десневого сосочка матрицей или клином во время постановки пломбы;
- отсутствие контактного пункта – постоянная травма десны пищевым комком;
- некачественная обработка пломбы в пришеечной области.

3. Рецидив кариеса. Ошибки:
   - неполное удаление нависающих краев эмали – скол – нарушение краевого прилегания – рецидив кариеса;
   - неправильно проведенный этап профилактического расширения;
   - неправильно проведенный этап некрэктомия;
   - неправильно сформированная полость – недостаточная фиксация пломбы – смещение – рецидив кариеса;
   - не выполнен скос эмали для амальгамы и композитов;
   - отсутствие этапа финирования краев эмали;
   - нарушение техники замешивания и постановки подкладки и постоянной пломбы;
   - некачественное проведение этапа окончательной обработки пломбы – образуется зазор между пломбой и зубом – рецидив;
   - отсутствие этапа покрытия пломбы защитным лаком.
4. Дефект пломбы, скол стенки, бугра зуба. Ошибки:
   - неправильное формирование полости;
   - пренебрежение ортопедическими методами лечения;
   - оставление тонких эмалевых стенок без основы дентина;
   - постановка одной пломбы на два зуба при пломбировании смежных полостей.

5. Выпадение пломбы. Ошибки аналогичны ошибкам, приводящим к рецидиву кариеса.
6. Острый верхушечный периодонтит. Ошибки:
   - неправильно проведенный этап обработки пломбы – завышение прикуса на одном зубе – воспаление периодонта, в результате травматической перегрузки.
7. Несоответствие цвета реставрации и зуба. Ошибки:
   - несоблюдение правил подбора цвета реставрации;
   - несоблюдение техники реставрации;
   - некачественно проведенный этап полировки;
   - наличие зубного налета.
8. Отсутствие блеска реставрации. Ошибки:
   - некачественно проведенный этап окончательной обработки реставрации;
   - не проведено финишное отсвечивание;
   - не проведено покрытие реставрации защитным лаком.
9. Несоответствие формы реставрации форме лица пациента, его полу, возрасту, форме соседних зубов.