Вспомогательный аппарат мышц

И.Н. Путалова

План лекции

- Вспомогательный аппарат мышц: фасции, влагалища сухожилий мышц, слизистые сумки, блоки, сесамовидные кости.
- Роль Н. И. Пирогова в развитии учения о мягком остове.

Вспомогательный аппарат мышц

- Фасции.
- Влагалища сухожилий мышц (синовиальные, фиброзные, костно-фиброзные).
- Слизистые (синовиальные) сумки.
- Блоки мышц.
- Сесамовидные кости.

Фасции

Фасция (*fascia* (лат.) — полоска, бинт, повязка) — это соединительнотканное (фиброзное) пластинчатое образование, как правило, формирующее фиброзные или костно-фиброзные футляры для мышц.

Функциональное значение фасций.

1. Опорная функция.
2. Разграничительная функция.
3. Защитная функция.
4. Гемодинамическая.
5. Клиническое значение.

Классификация фасций по строению

Рыхлые фасции.

1. Коллагеновые волокна развиты слабо, имеют небольшие размеры и образуют пучки среднего размера — 25-30 мкм.
2. Количество эластических волокон гораздо больше и выражены они лучше.
3. Направление волокон разнообразное. Они густо переплетаются, формируя «войлочнообразные» структуры, а также могут располагаться более упорядоченно — «пучковая» форма строения фасций.

К **рыхлым фасциям** относятся поверхностная фасция, паравазальные и параневральные влагалища, а также некоторые футлярные фасции, к примеру, большой грудной мышцы.

Классификация фасций по строению

Плотные фасции.

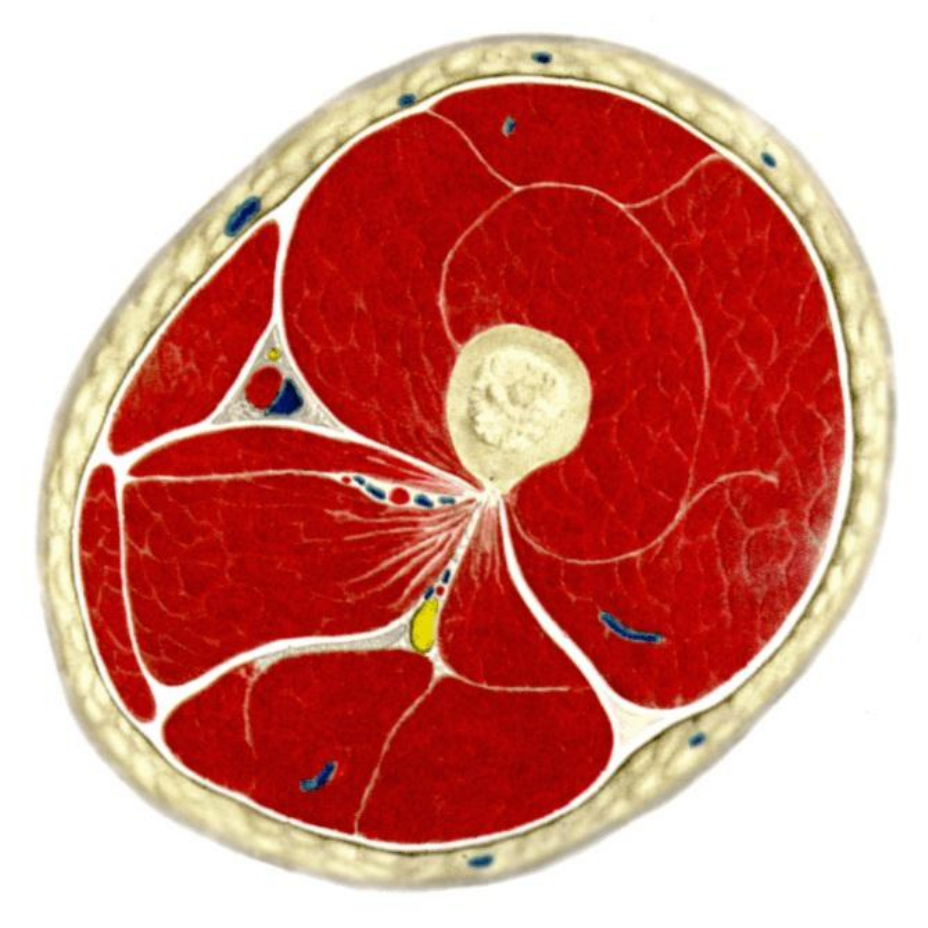

Классификация фасций по положению

- Поверхностная фасция
- Собственная фасция
- Внутренняя фасция

Фасции шеи

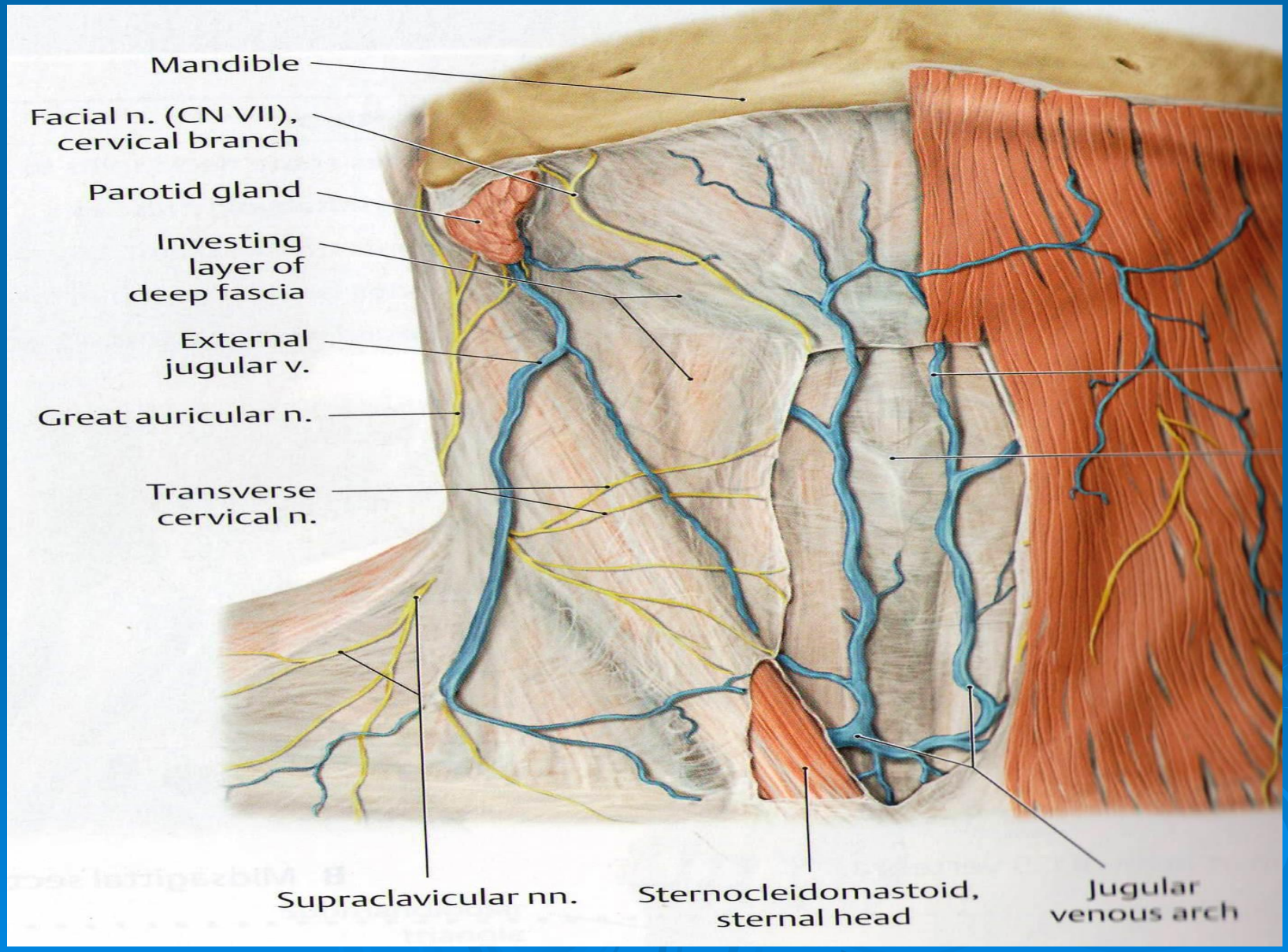
Mandible
Facial n. (CN VII), cervical branch
Parotid gland
Investing layer of deep fascia
External jugular v.
Great auricular n.
Transverse cervical n.
Supraclavicular nn.
Sternocleidomastoid, sternal head
Jugular venous arch

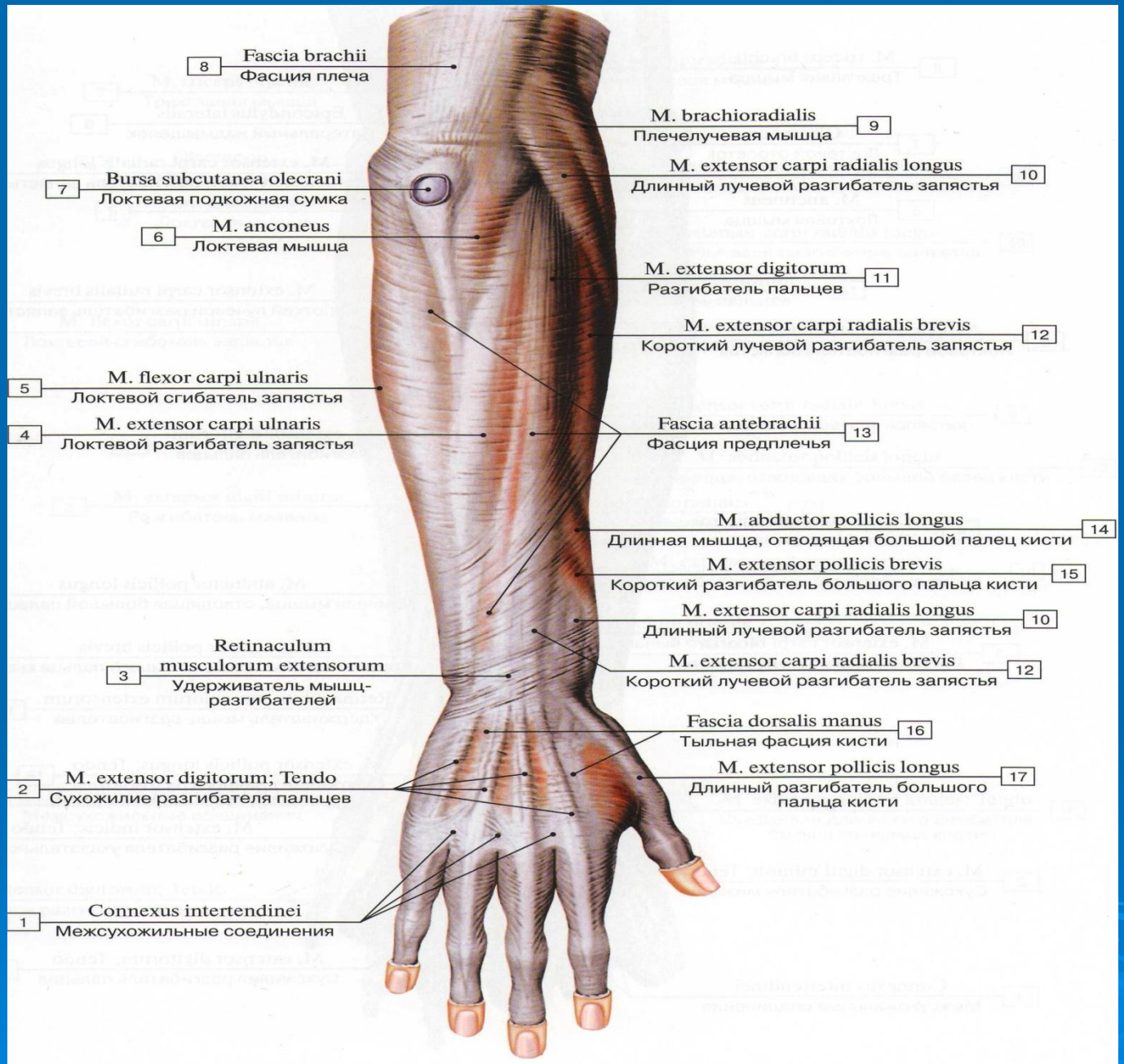

Рис. 657. Мышцы и фасции предплечья, правого, вид сзади:

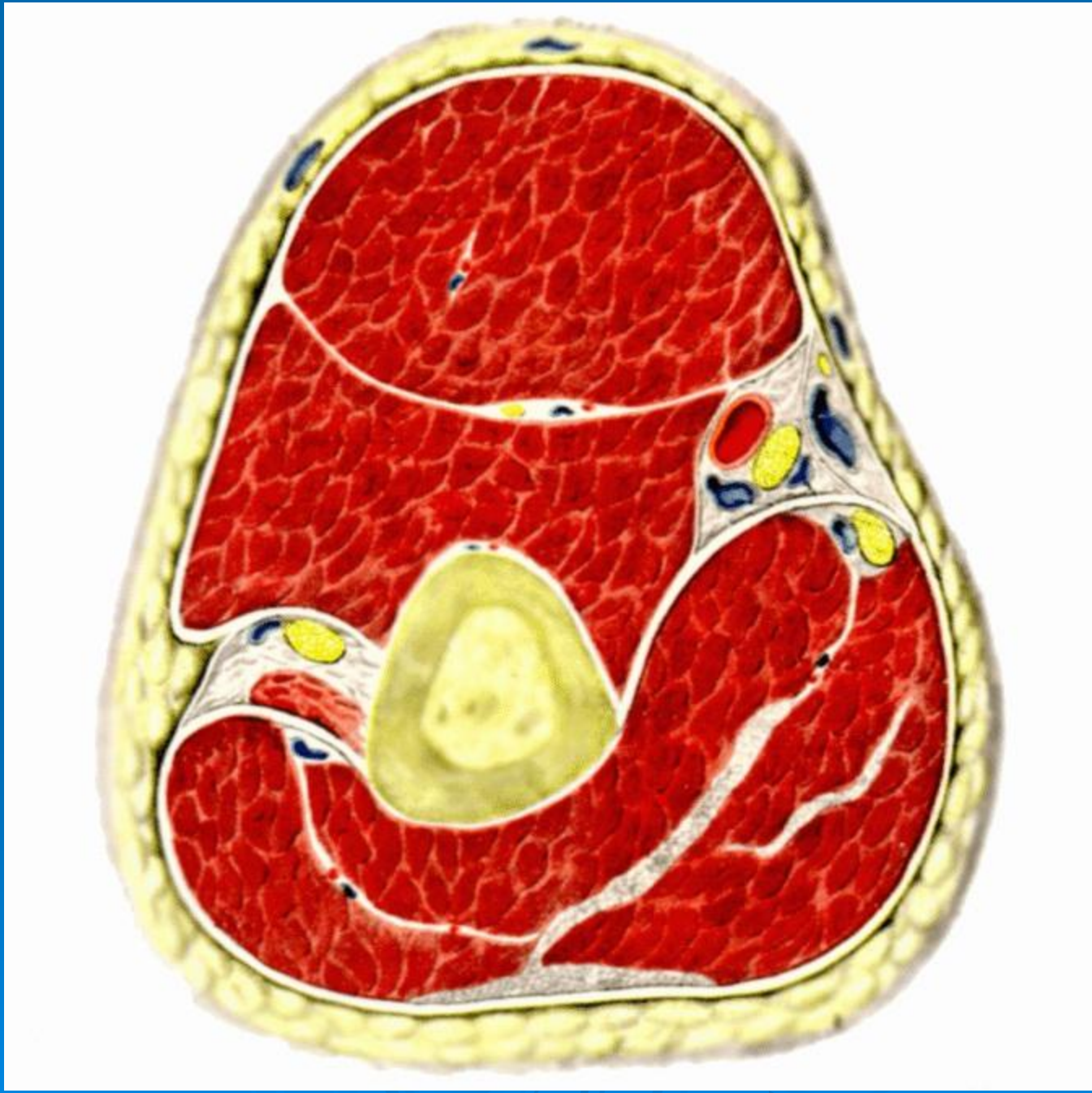

Апоневроз — (*apo* (греч.) — от, из) + (*neuron* — жила, нерв)

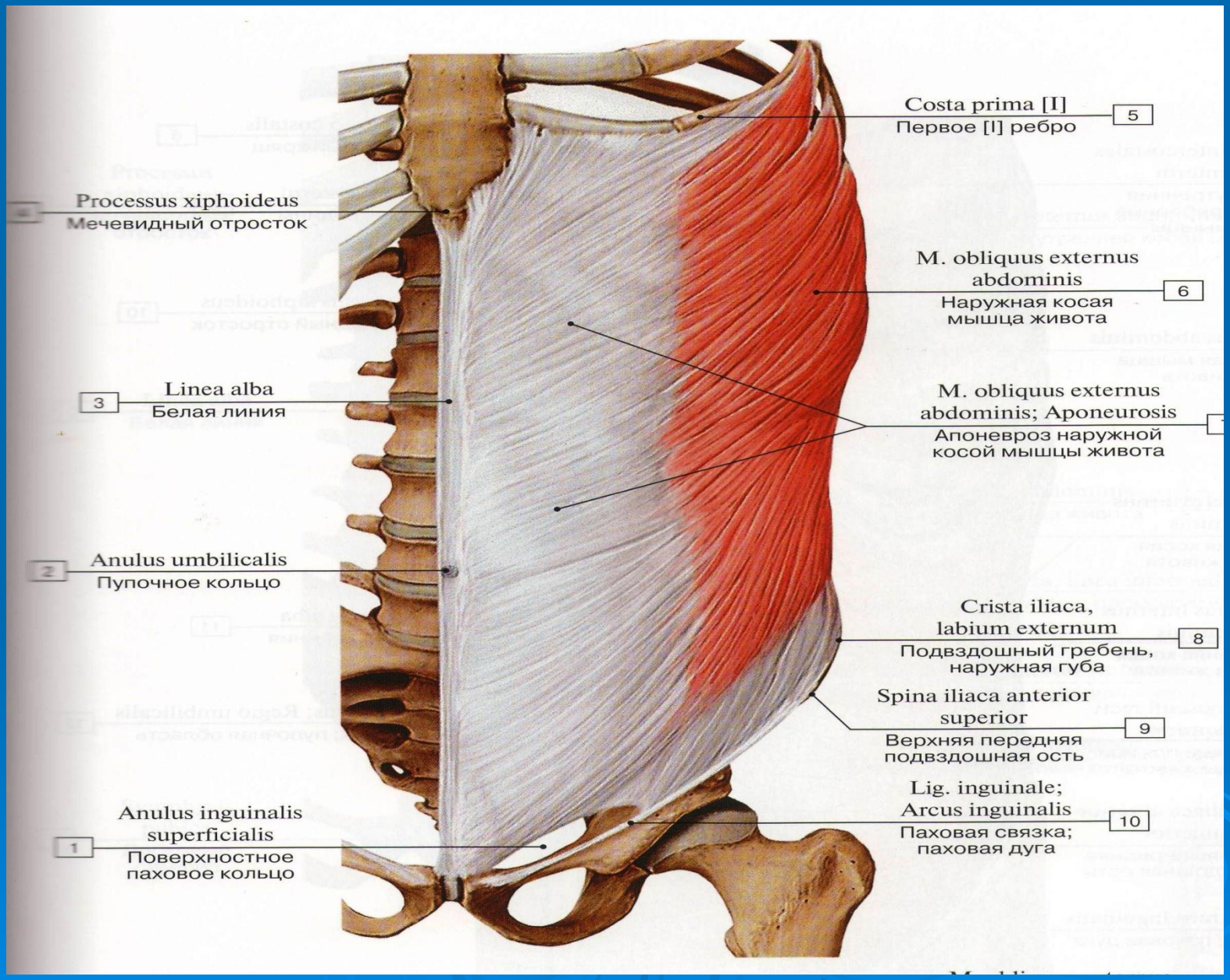
Costa prima [I]
Первое [I] ребро
5
Processus xiphoideus
Мечевидный отросток
M. obliquus externus abdominis
Наружная косая мышца живота
6
Linea alba
Белая линия
3
M. obliquus externus abdominis; Aponeurosis
Апоневроз наружной косой мышцы живота
Anulus umbilicalis
Пупочное кольцо
2
Crista iliaca, labium externum
Подвздошный гребень, наружная губа
8
Spina iliaca anterior superior
Верхняя передняя подвздошная ость
9
Lig. inguinale; Arcus inguinalis
Паховая связка; паховая дуга
10
Anulus inguinalis superficialis
Поверхностное паховое кольцо
1

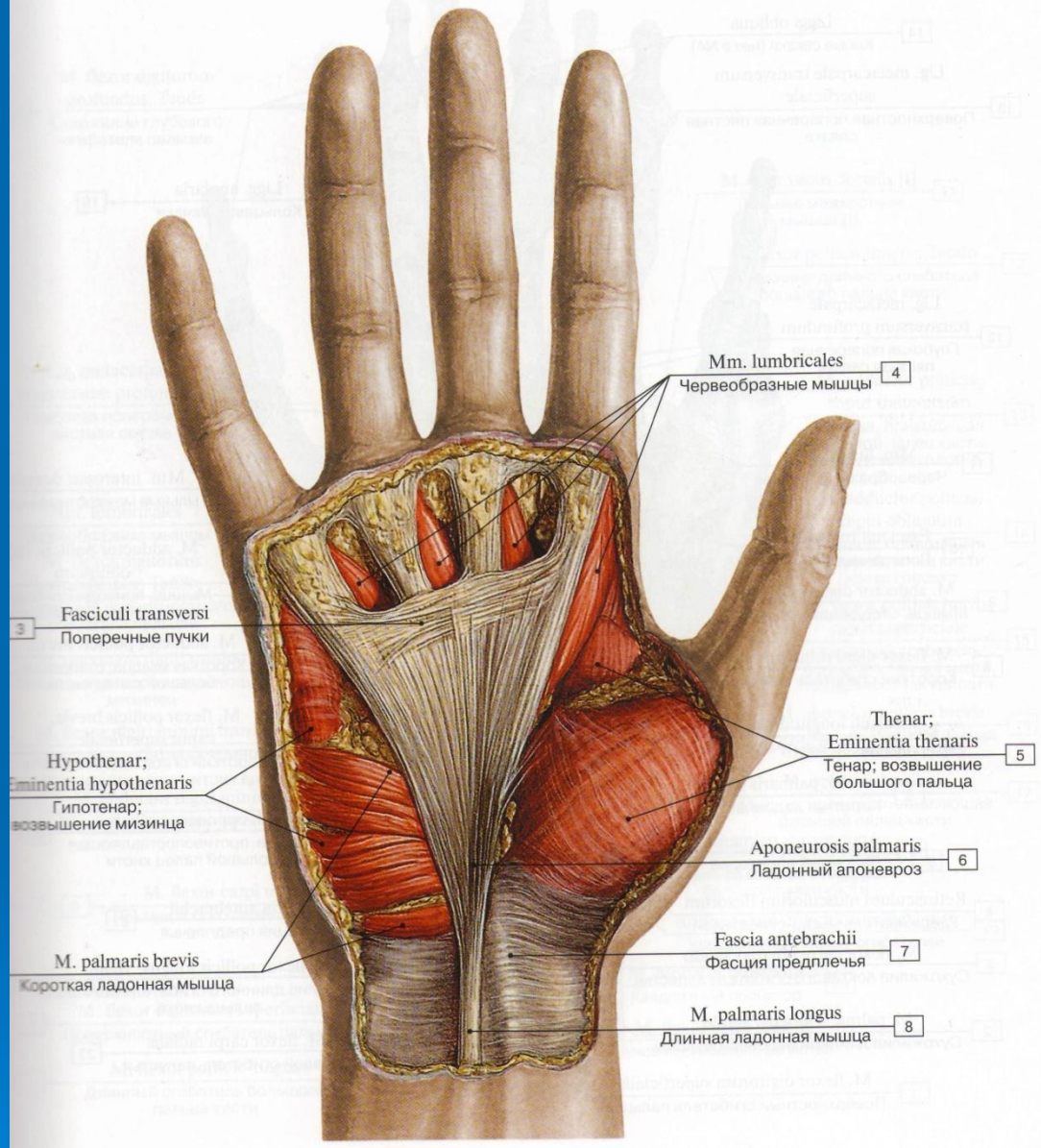

Рис. 677. Ладонный апоневроз, фасция предплечья, правого:

Функции фасций

- 1. Отделяют мышцы от кожи и устраняют смещение кожи при движениях сокращающихся мышц.
- 2. Экономят силу сокращения мышц, устраняя трение межэду мышцами во время сокращения.
- 3. Растягивают крупные вены при натяжении, в результате чего кровь с периферии «присасывается» в эти вены.
- 4. Имеют значение барьеров, препятствующих распространению инфекции и опухолей.

Функции фасций

- 5. Во время операций помогают определить расположение мышц, кровеносных сосудов, внутренностей.
- 6. Играют большую роль в водно-солевом обмене.
- Используют в качестве пластического материала при операциях на суставах, черепе.

Влагалища сухожилий мышц

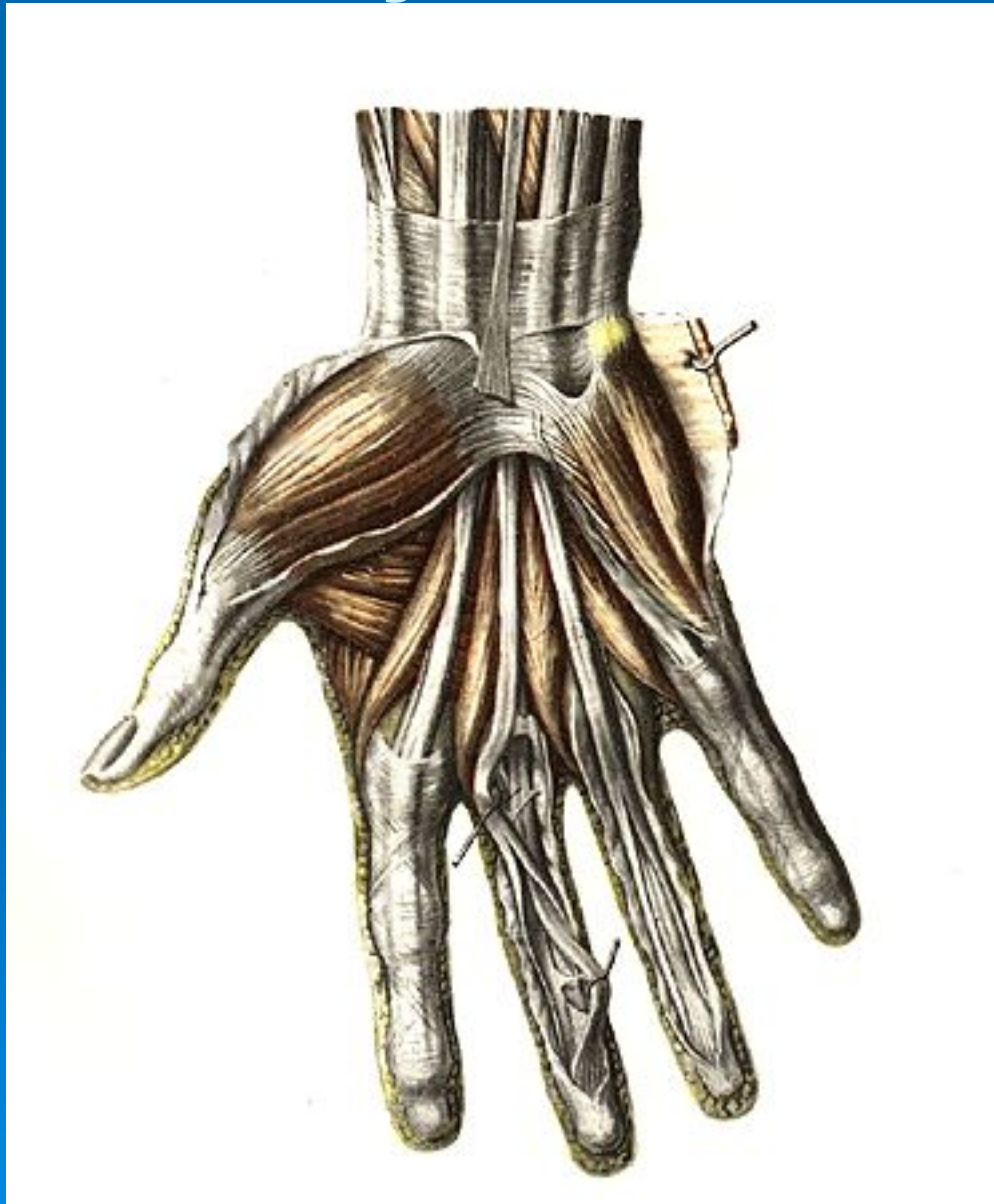

Влагалища сухожилий мышц

Синовиальные влагалища обеспечивают:

- Защитную функцию (препятствуют повреждению).
- Уменьшение трения сухожилия о кость, так как в этих местах, как правило, сухожилие тесно прилегает к кости.

Влагалища сухожилий мышц

- Облегчению действия мышцы, способствуя направлению мышечной тяги.
- Изоляцию сухожилия мышцы от окружающих анатомических образований.

Строение синовиального влагалища

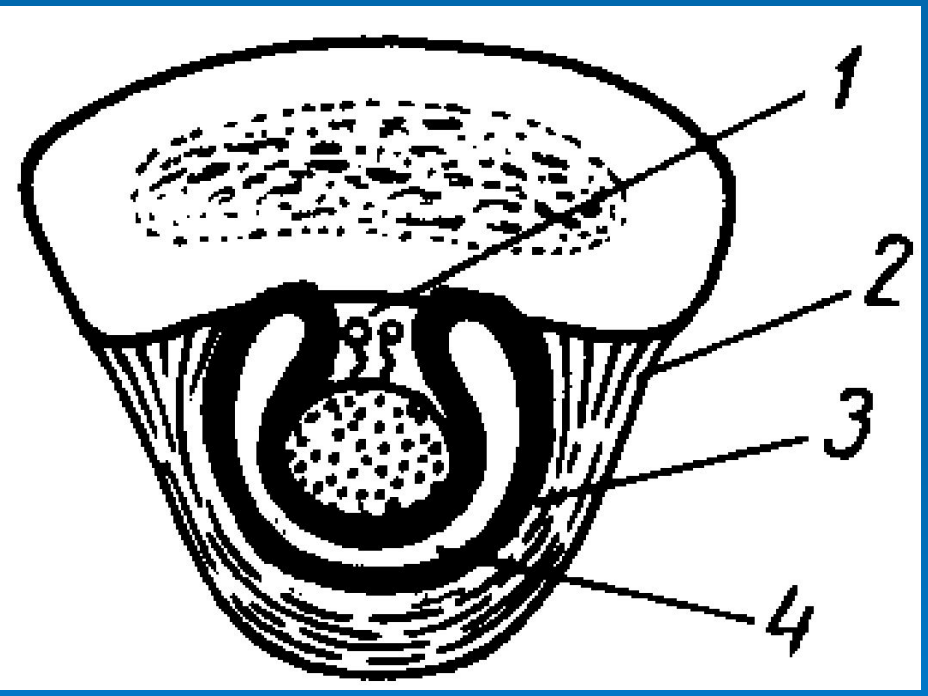

1 — мезотендиний (брыжейка сухожилия);

2 — фиброзное влагалище;

3 — париетальный листок;

4 — висцеральный листок.

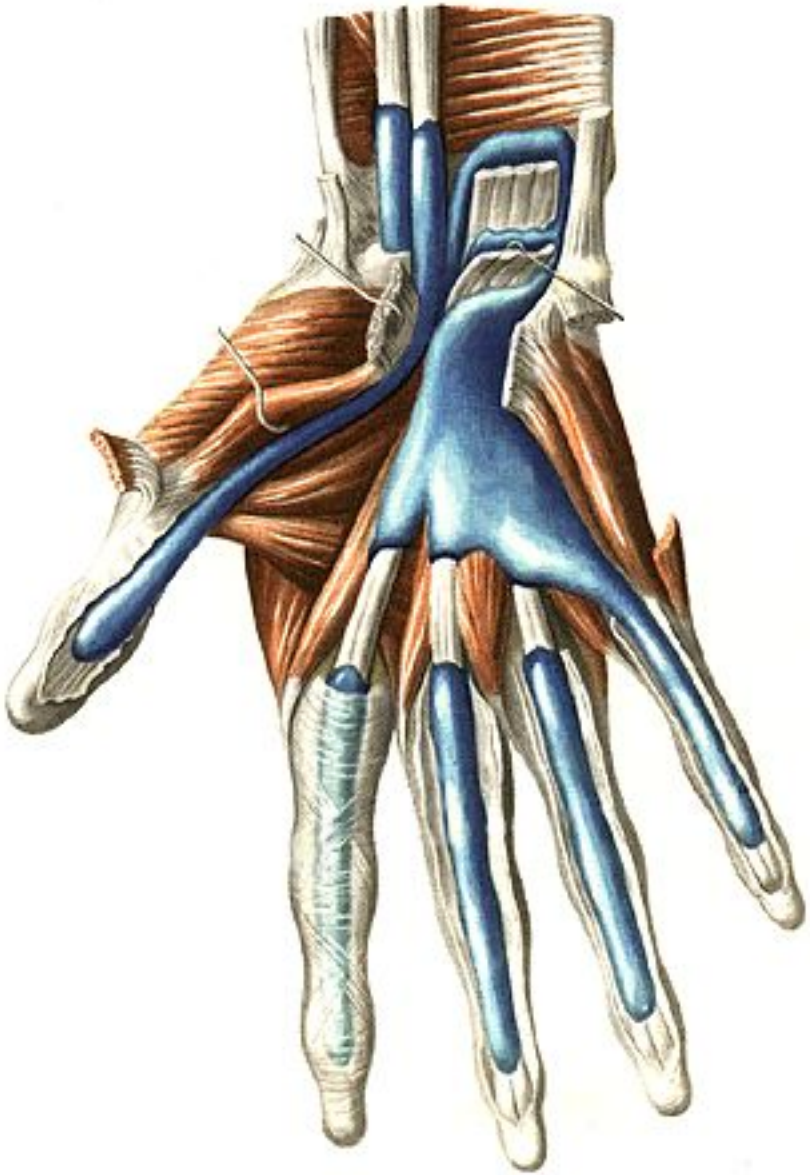

Слизистые (синовиальные) сумки

По положению выделяются:

- **Подкожные сумки**. Они располагаются под кожей перед костными выступами (коленный сустав, локтевой отросток и т. д.).
- **Подфасциальные сумки**. Находятся под фасциями (впереди надколенника).

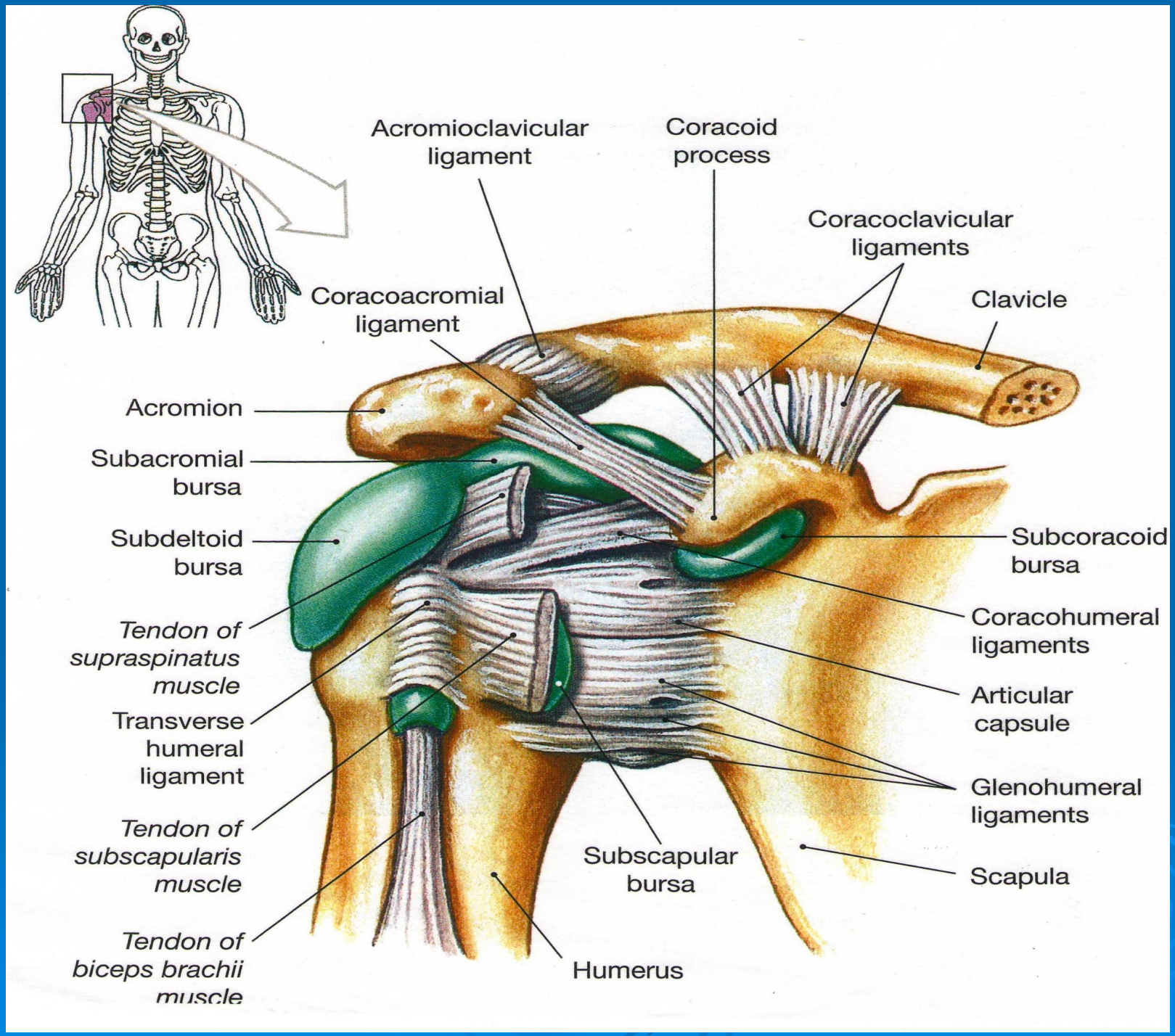
Acromioclavicular ligament
Coracoid process
Coracoclavicular ligaments
Coracoacromial ligament
Clavicle
Acromion
Subacromial bursa
Subdeltoid bursa
Subcoracoid bursa
Tendon of supraspinatus muscle
Coracohumeral ligaments
Articular capsule
Transverse humeral ligament
Glenohumeral ligaments
Tendon of subscapularis muscle
Subscapular bursa
Scapula
Tendon of biceps brachii muscle
Humerus

Слизистые (синовиальные) сумки

- **Подмышечные сумки**. Находятся между мышцей и костными выступами. К примеру, большая ягодичная мышца и большой вертел бедренной кости.
- **Подсухожильные сумки.** Располагаются между сухожилиями и костью (коленный сустав).

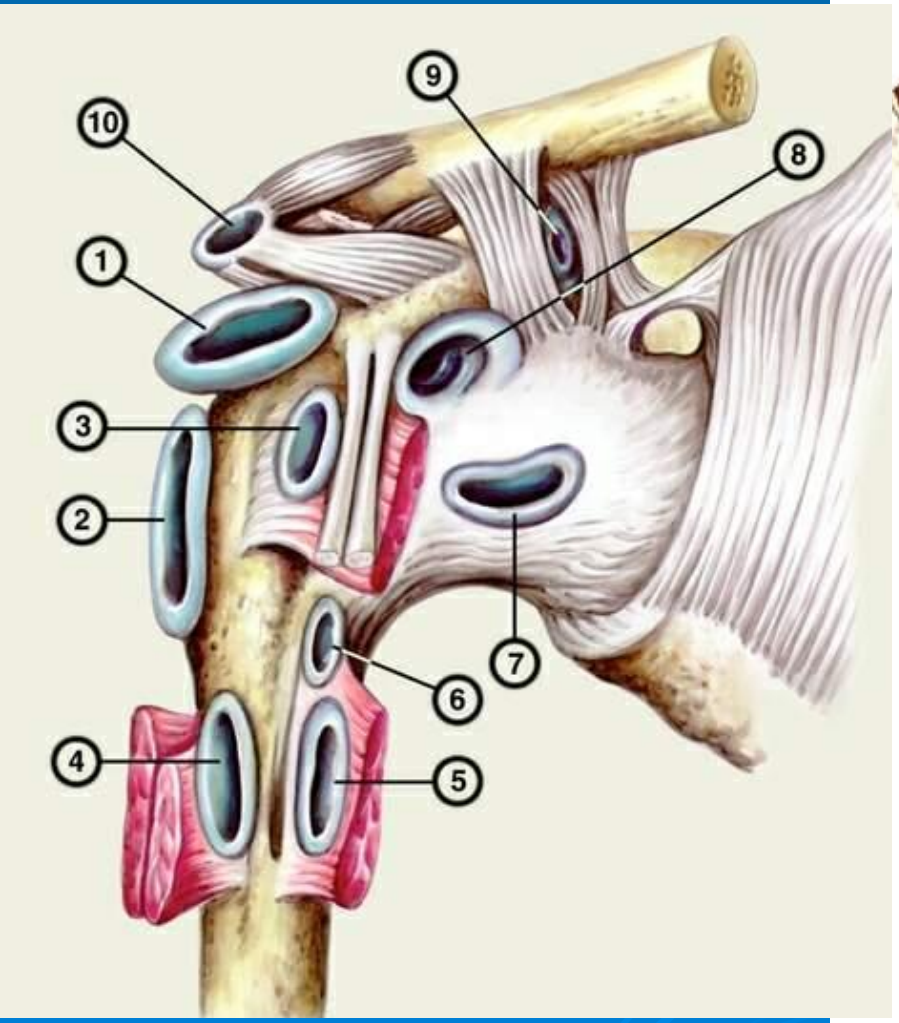
10
9
8
1
3
2
7
6
4
5

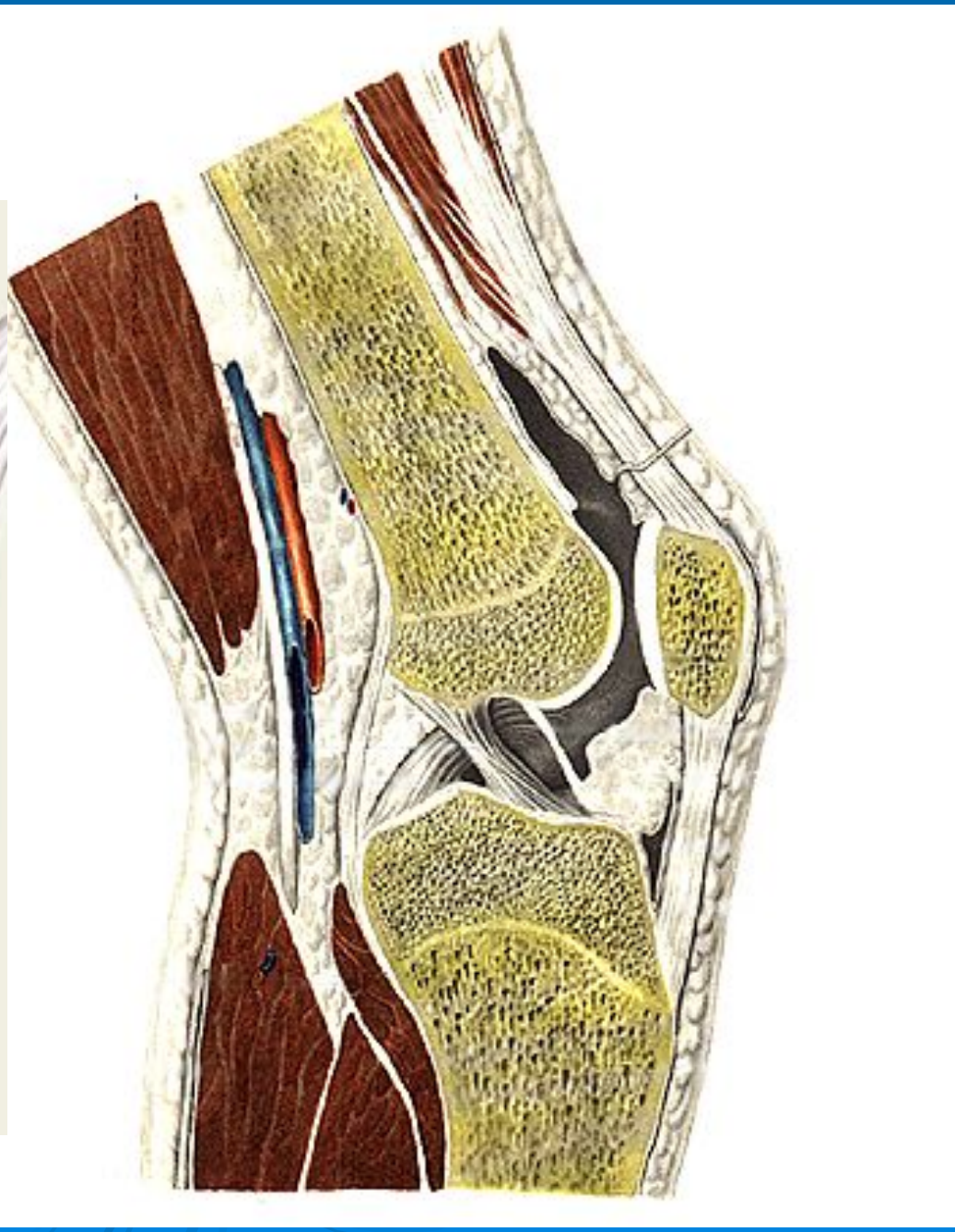

Блоки мышц

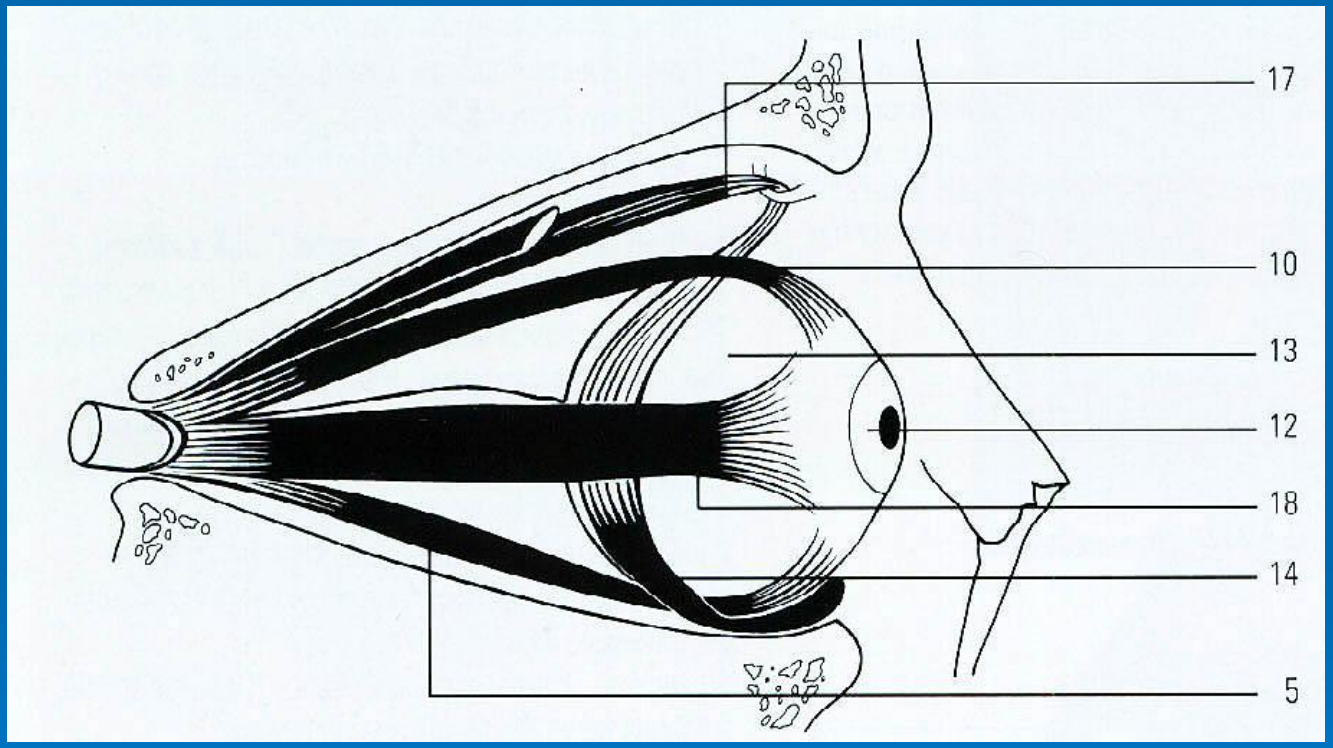

Сесамовидные кости

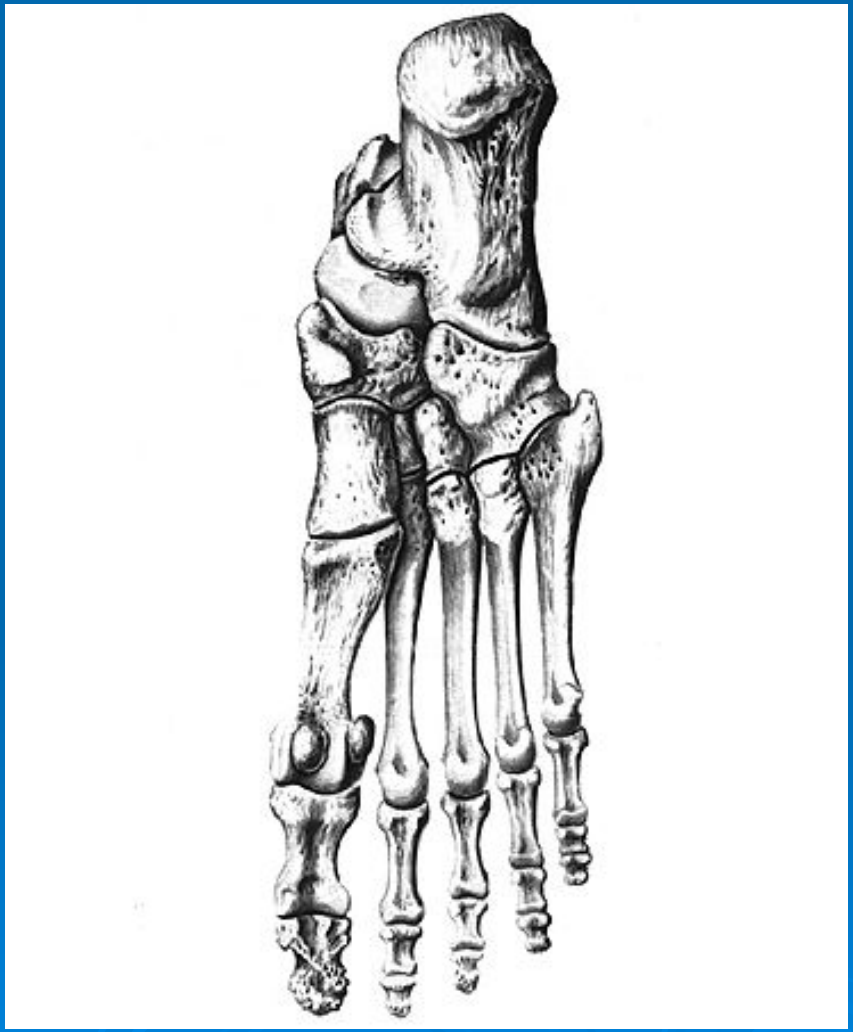

Николай Иванович Пирогов (1810-1881)



Основоположник госпитальной (топографической, хирургической) анатомии. Распилы замороженных трупов, учение о мягком остове тела человека.

Спасибо за внимание !