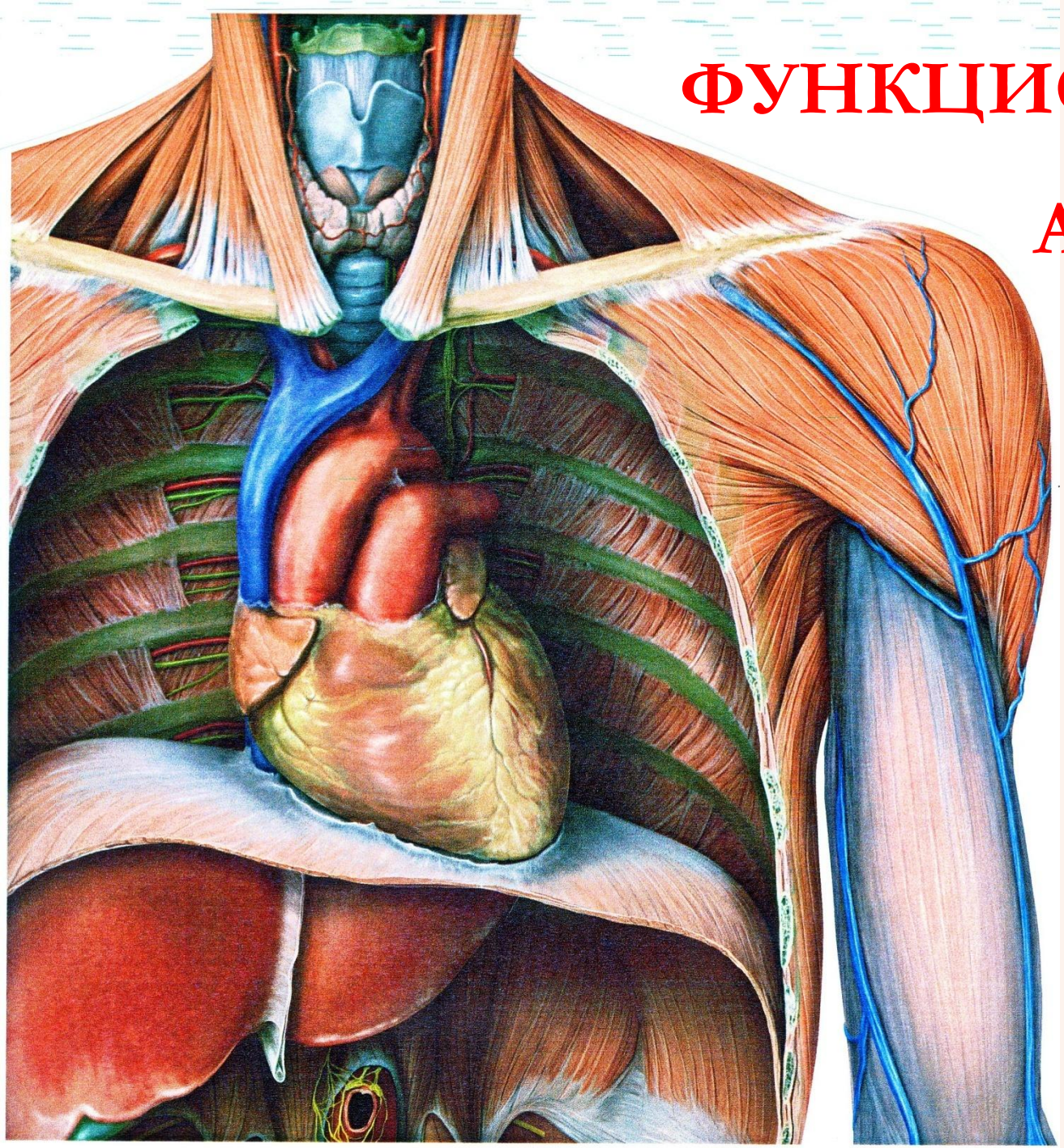

ФУНКЦИОНАЛЬНАЯ АНАТОМИЯ СЕРДЦА

План лекции:

1. Общий план строения сердца.
2. Органогенез сердца и пороки его.
3. Особенности кровообращения у плода.

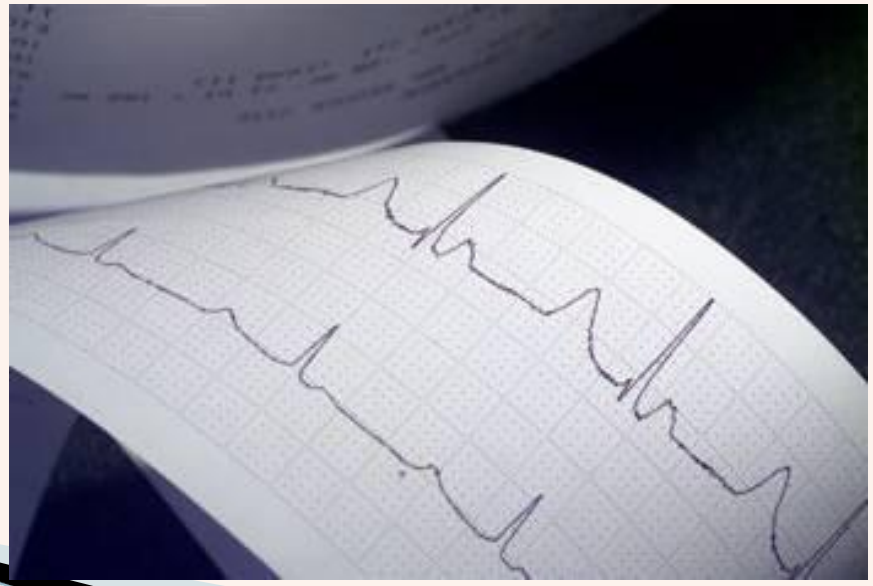

Функциональная анатомия сердца

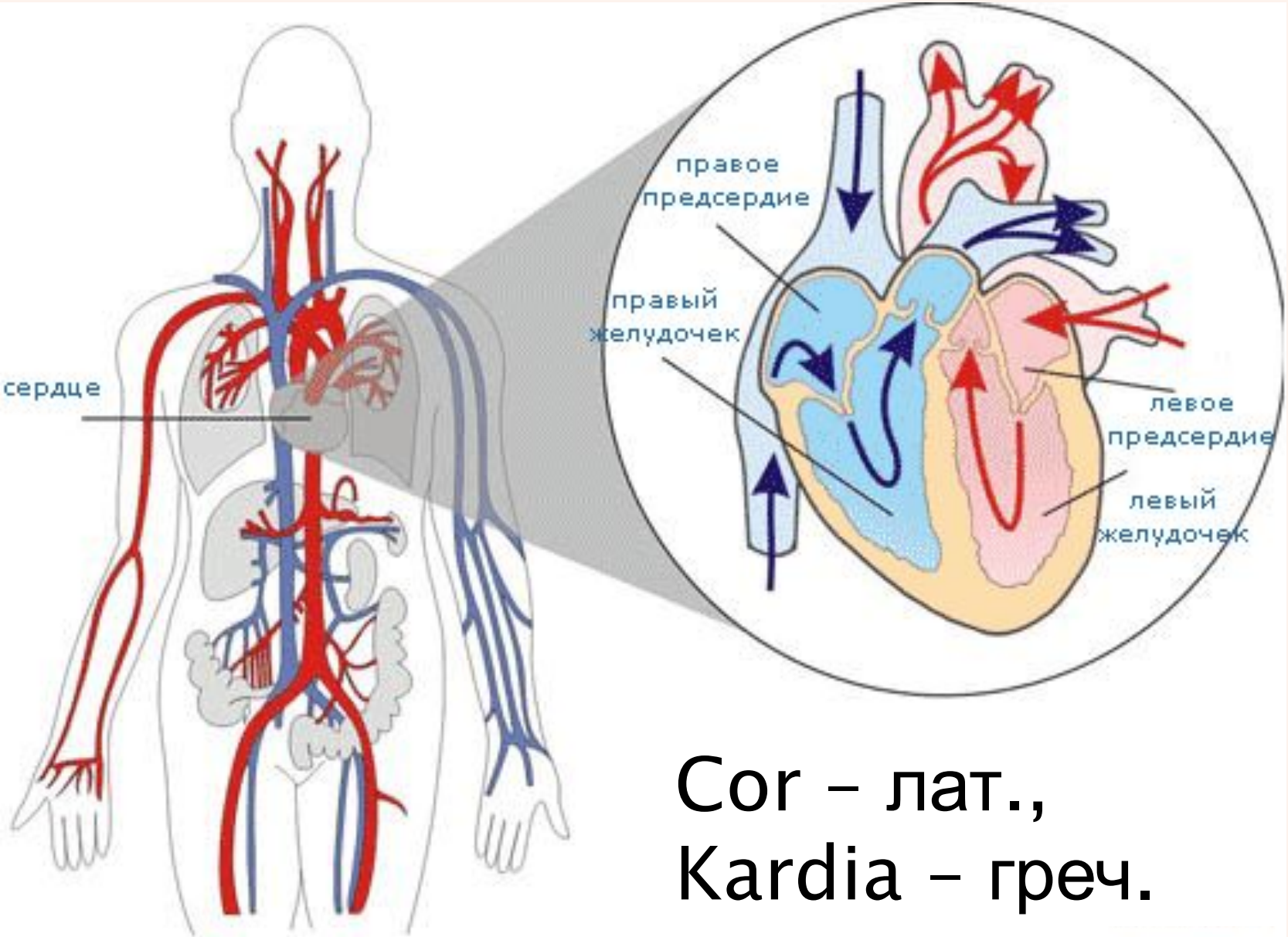

Cor – лат.,
Kardia – греч.

Функциональная анатомия сердца

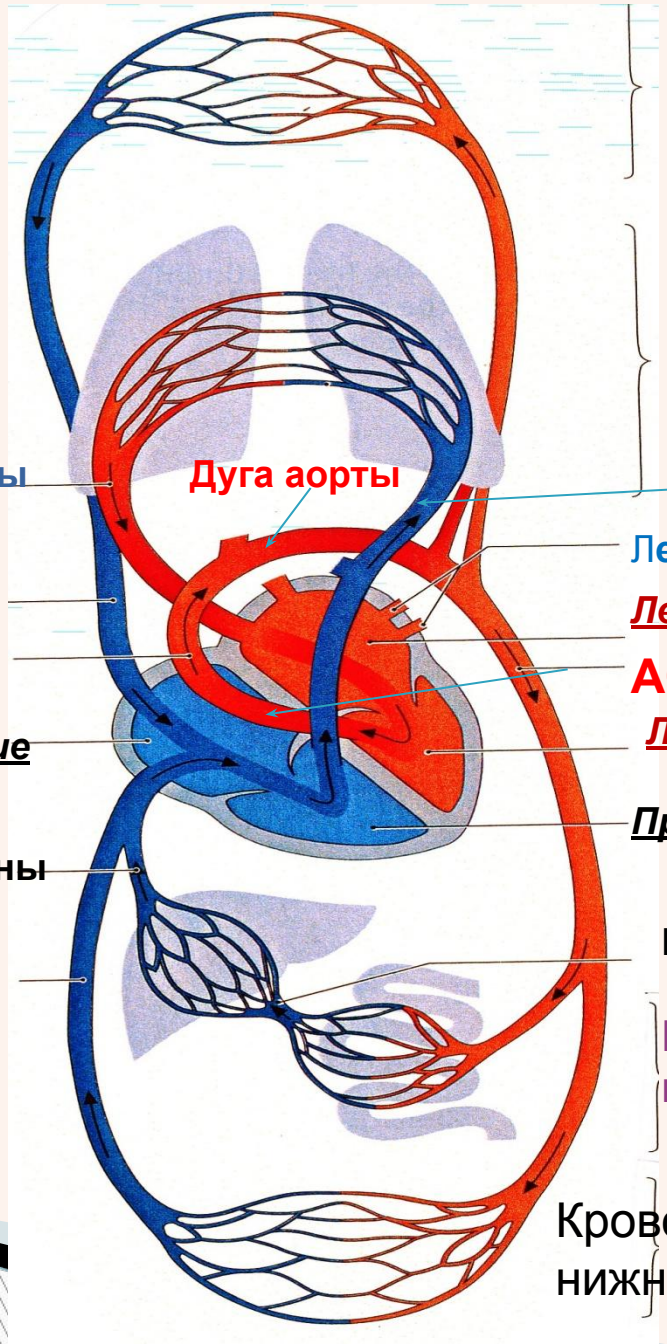

Функциональная анатомия сердца



Около 20 тыс. лет назад в пещерах Альтамиры (Испания) был изображен мамонт, сердце которого было помечено красной краской. Считают, что именно это изображение является первым анатомическим рисунком.

Древние мексиканцы видели в сердце источник жизненной силы, которую необходимо поставлять солнцу для поддержания его деятельности.

В Библии сердце объявлялось мыслящим, думающим, органом воли. Считалось, что сердце принимает решения, проявляет любовь и ненависть, в нем помещается совесть.

Функциональная анатомия сердца

<u>Египетские</u> бальзамировщики сердце покойнику не удаляли. Объясняли это тем, что вместилище человеческого сознания послужит свидетелем в загробном суде.

Функциональная анатомия сердца

У <u>древних греков</u> сердце обозначало «душу», «настроение», «взгляд»,«мысль», «благоразумие», «убеждение». В это время врачи не сомневались, что сердце не подвержено болезням.

Функциональная анатомия сердца

ГИППОКРАТ (460-377 гг. до н.э.)

Обобщил многие данные по анатомии человека («О сердце», «О железах», «О переломах» и др.)

Функциональная анатомия сердца



Аристотель
(384-322 гг. до н.э.)

К. Гален
(131-ок.200 гг.н.э.)



Функциональная анатомия сердца

Леонардо да Винчи (1452-1519)

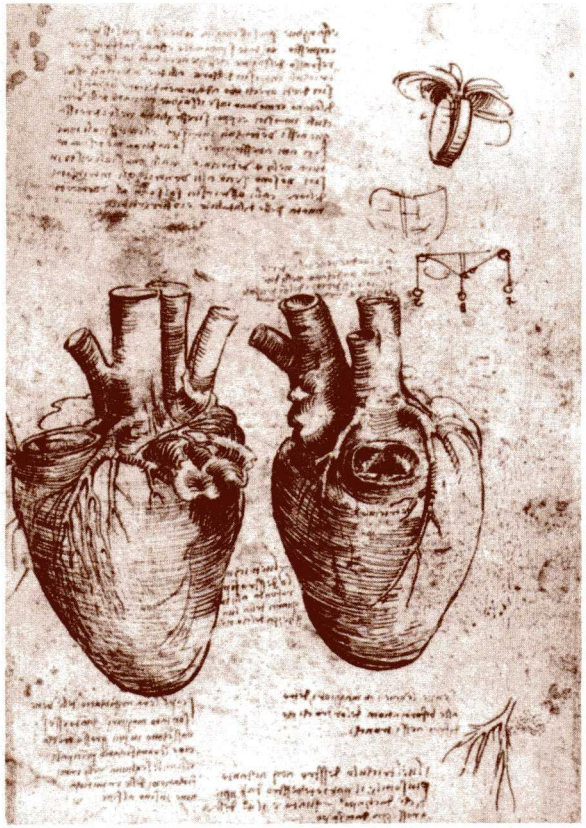

8. Леонардо да Винчи. Сердце и его сосуды. «Анатомические тетради», т. II, лист 3 оборотный

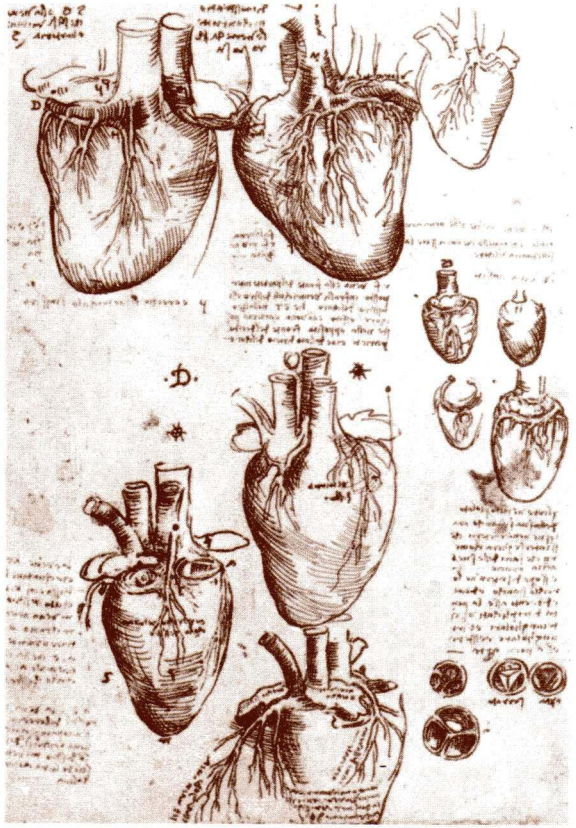

9. Леонардо да Винчи. Сердце, его сосуды и клапаны. «Анатомические тетради», т. II, лист 4 лицевой

Функциональная анатомия сердца



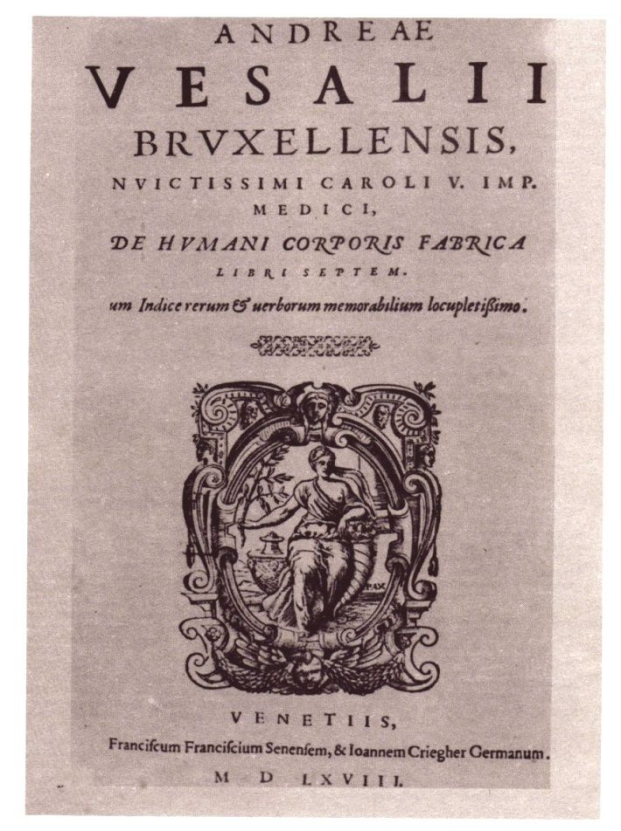

А.Везалий (1514-1564)

Кристиан Барнард – кардиохирург

В 1967г. первая пересадка сердца

Функциональная анатомия сердца

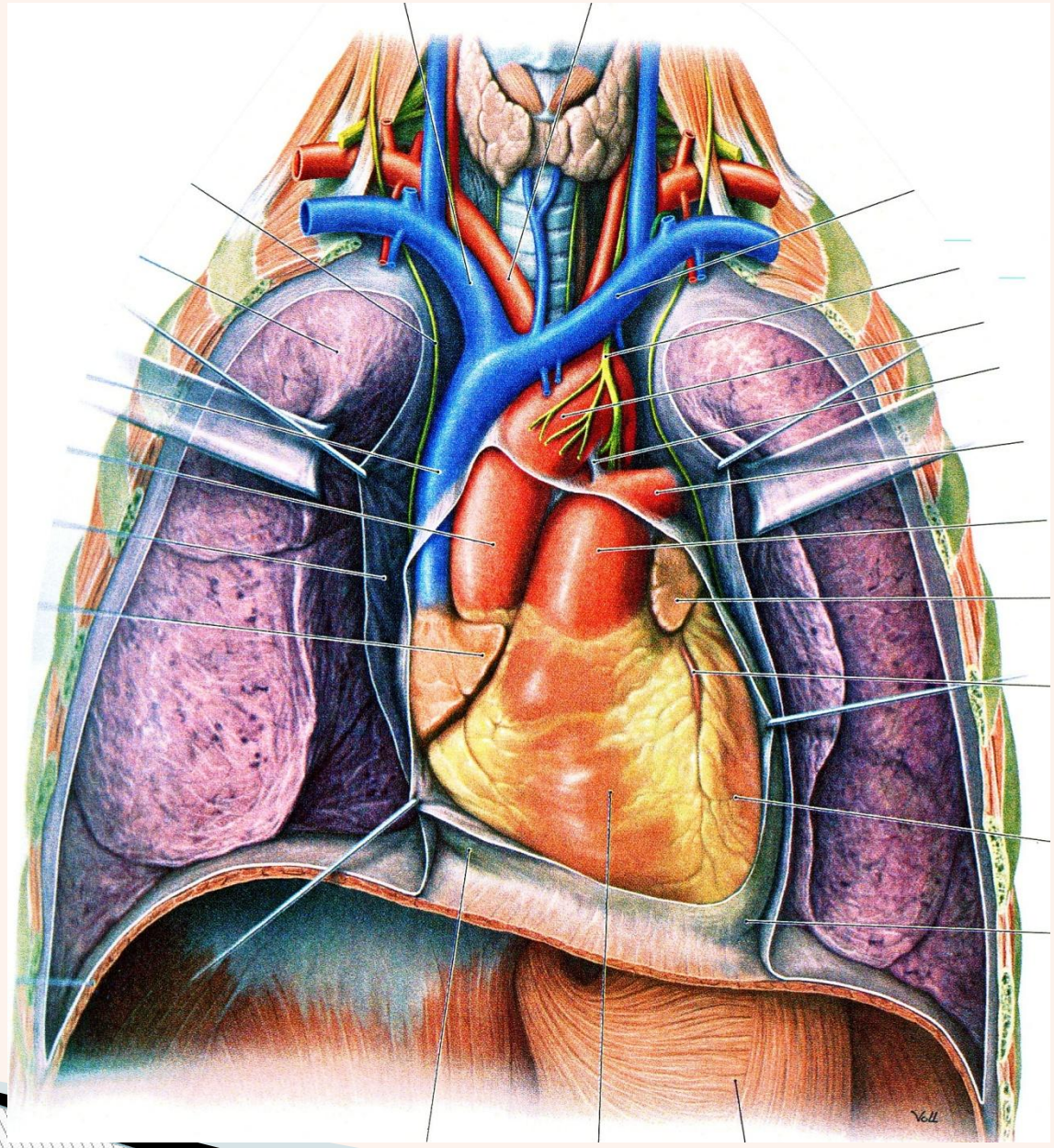

Функциональная анатомия сердца

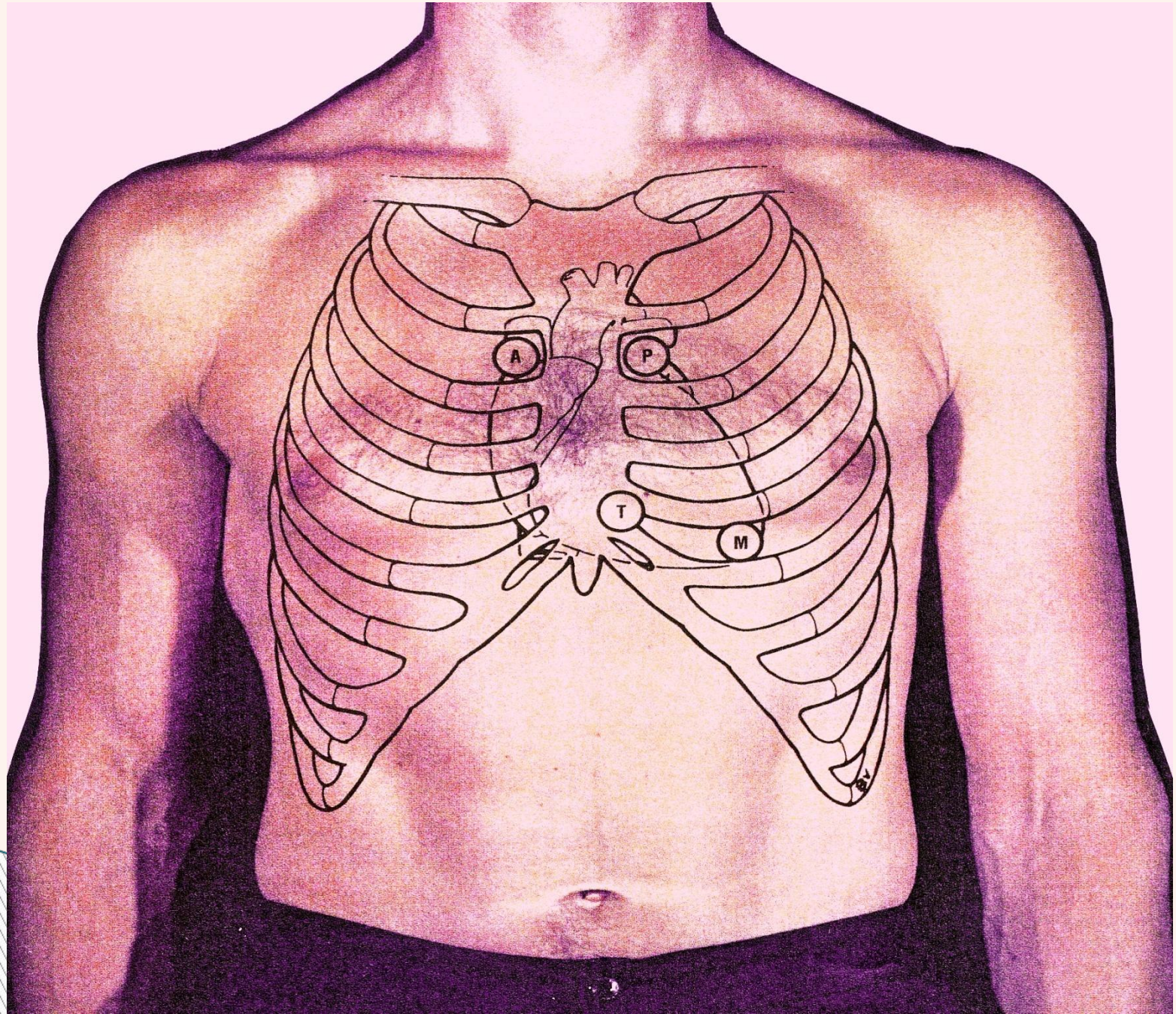

Функциональная анатомия сердца

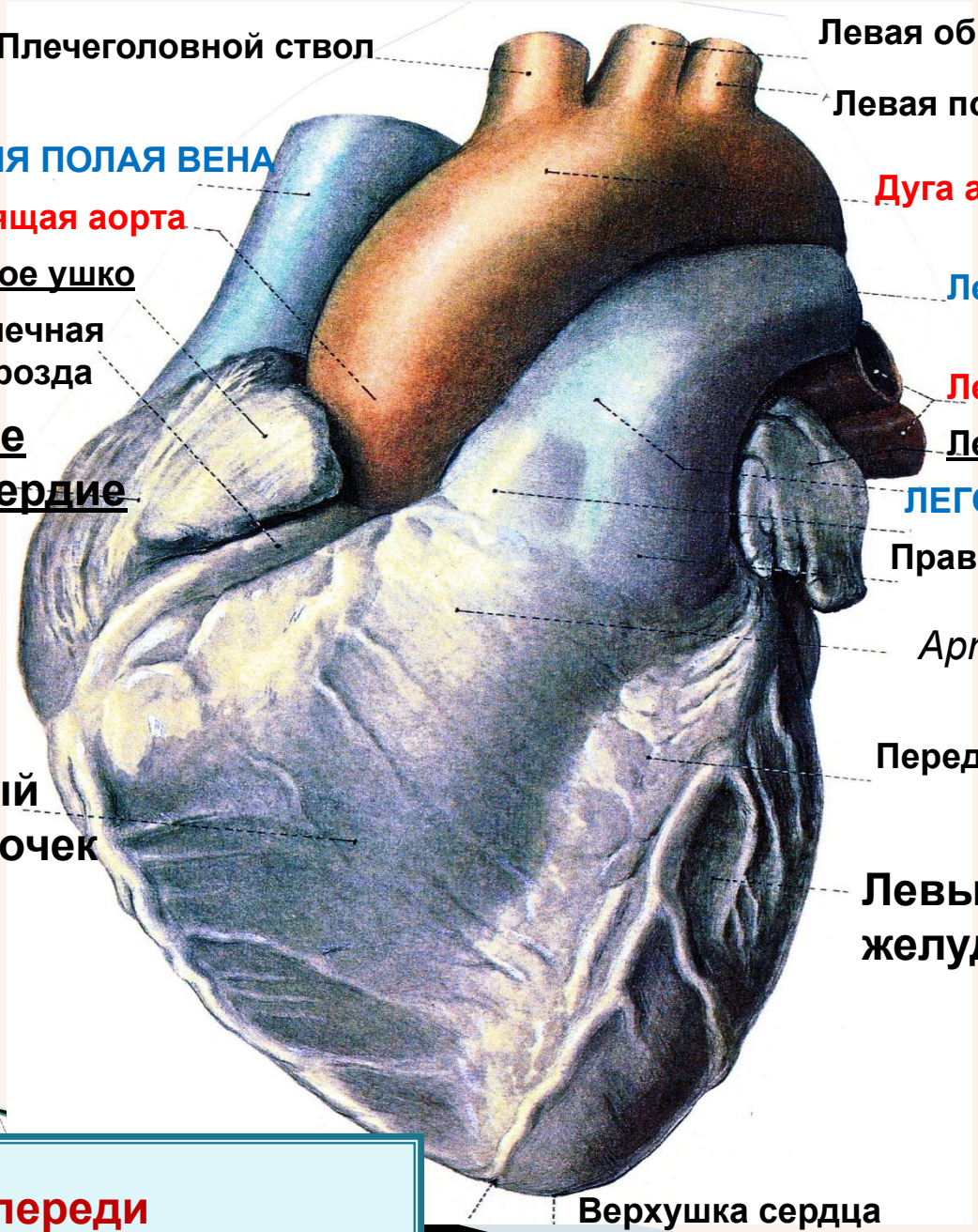

Вид спереди

Функциональная анатомия сердца

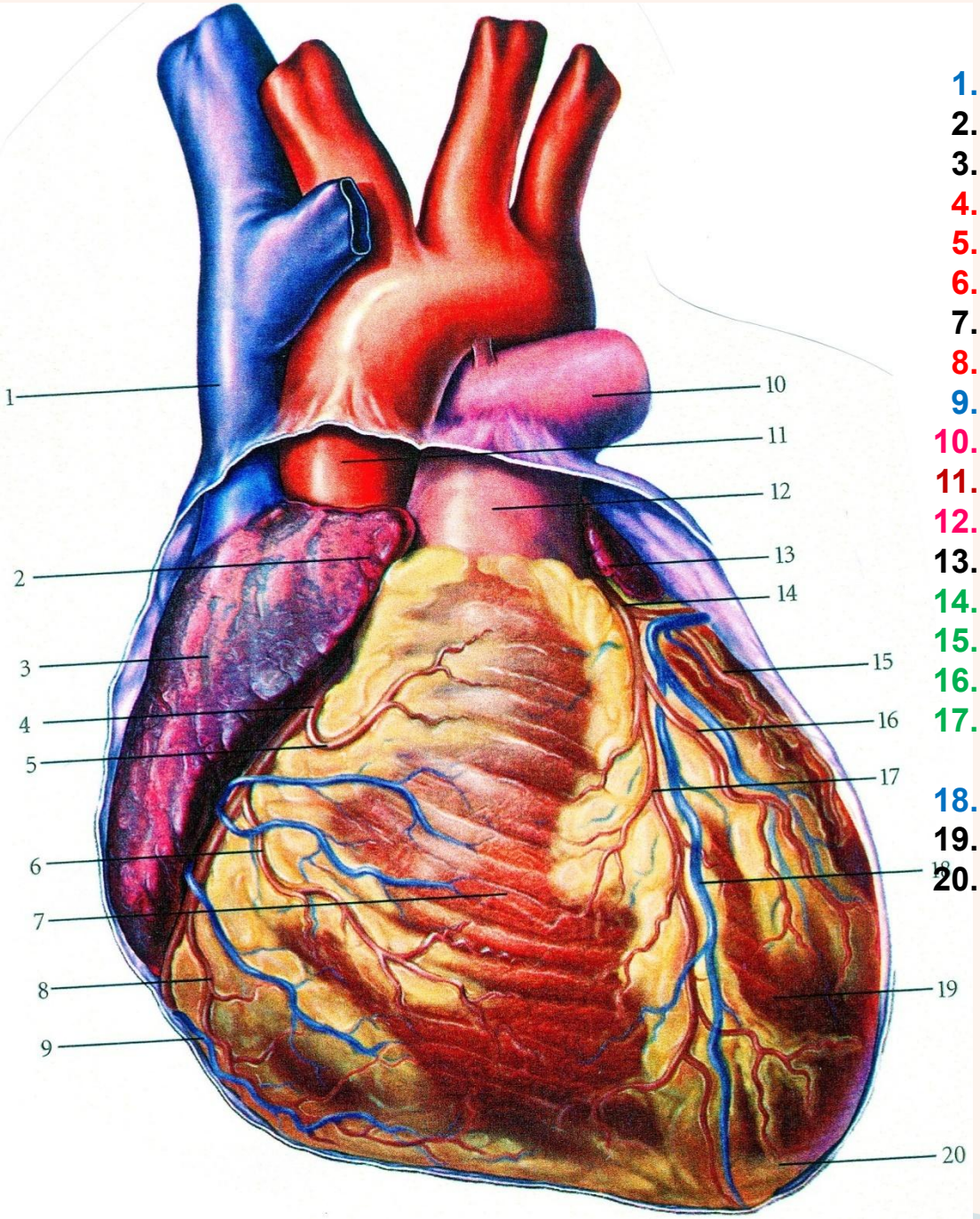

1. ВЕРХНЯЯ ПОЛАЯ ВЕНА
2. Ушко правого предсердия
3. Правое предсердие
4. Правая венечная артерия (ПВА)
5. Ветвь артериального конуса ПВА
6. Правая желудочковая ветвь ПВА
7. Правый желудочек
8. Правая краевая ветвь ПВА
9. Малая сердечная вена
10. ЛЕВАЯ ЛЕГОЧНАЯ АРТЕРИЯ
11. АОРТА
12. ЛЕГОЧНОЙ СТВОЛ
13. Ушко левого предсердия
14. Левая венечная артерия (ЛВА)
15. Левая краевая ветвь ЛВА
16. Окружающая ветвь ЛВА
17. Передняя межжелудочковая ветвь ЛВА
18. Большая вена сердца
19. Левый желудочек
20. Верхушка сердца

Функциональная анатомия сердца

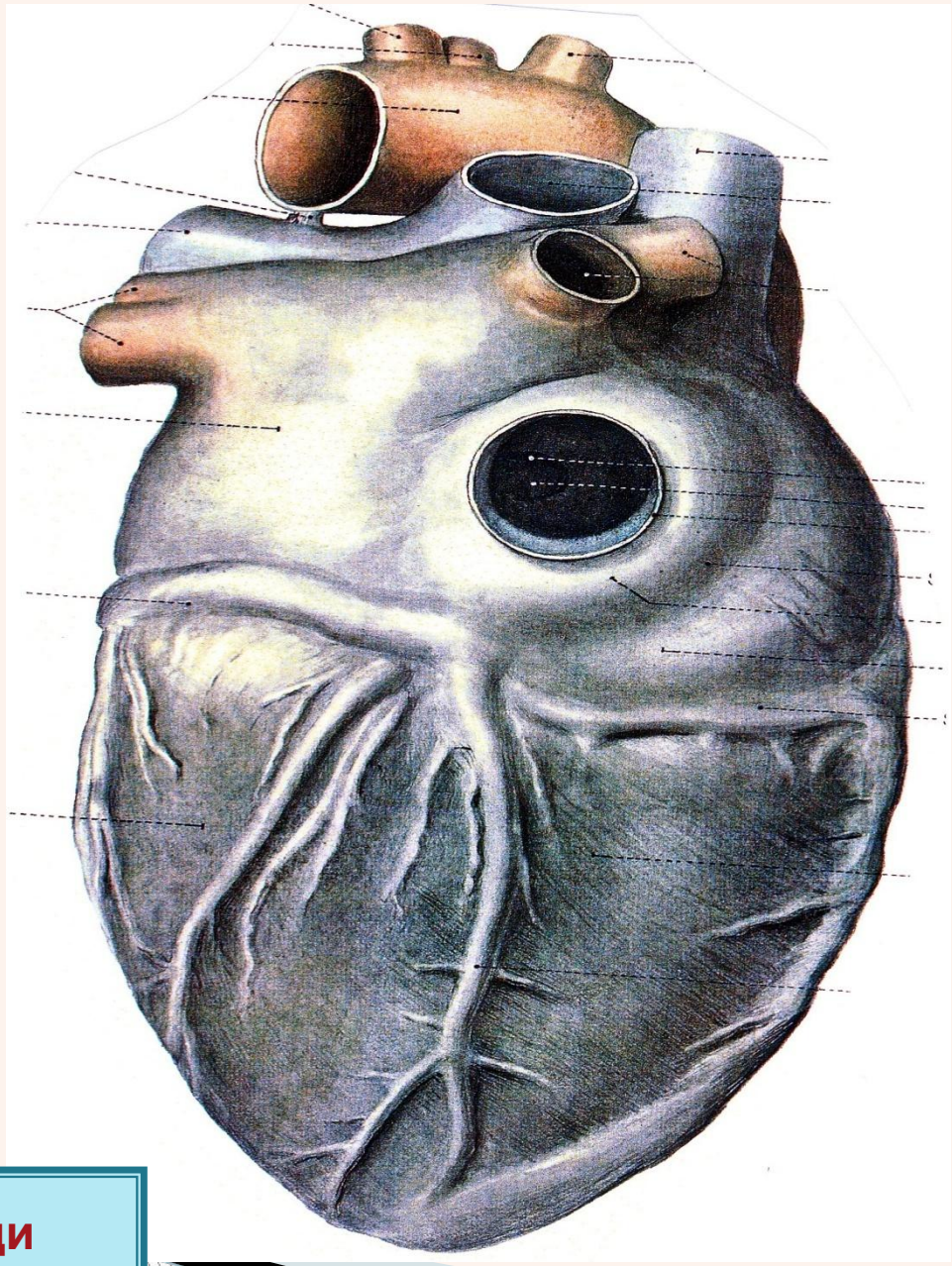

Вид сзади

Функциональная анатомия сердца

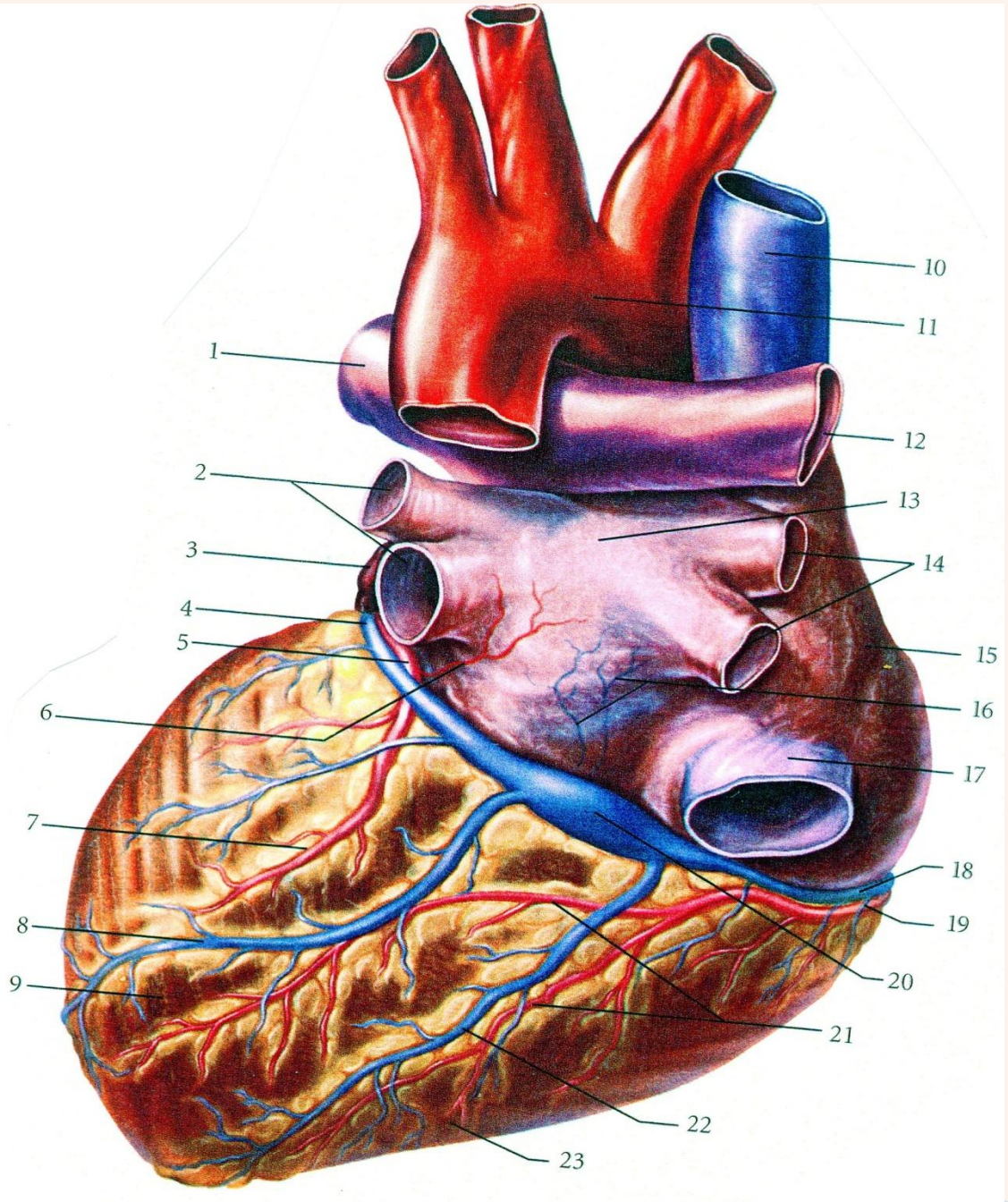

Функциональная анатомия сердца

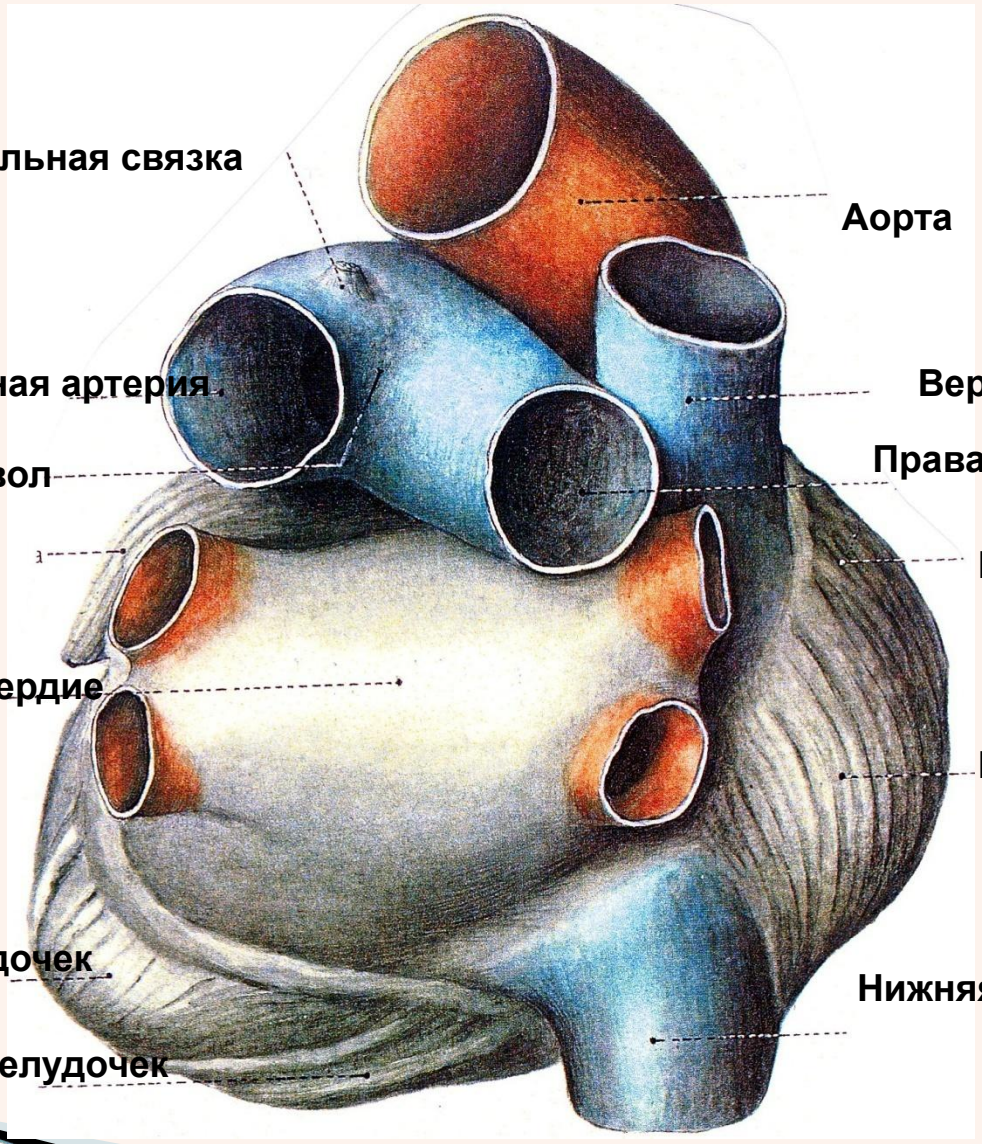

ОСНОВАНИЕ СЕРДЦА

Функциональная анатомия сердца

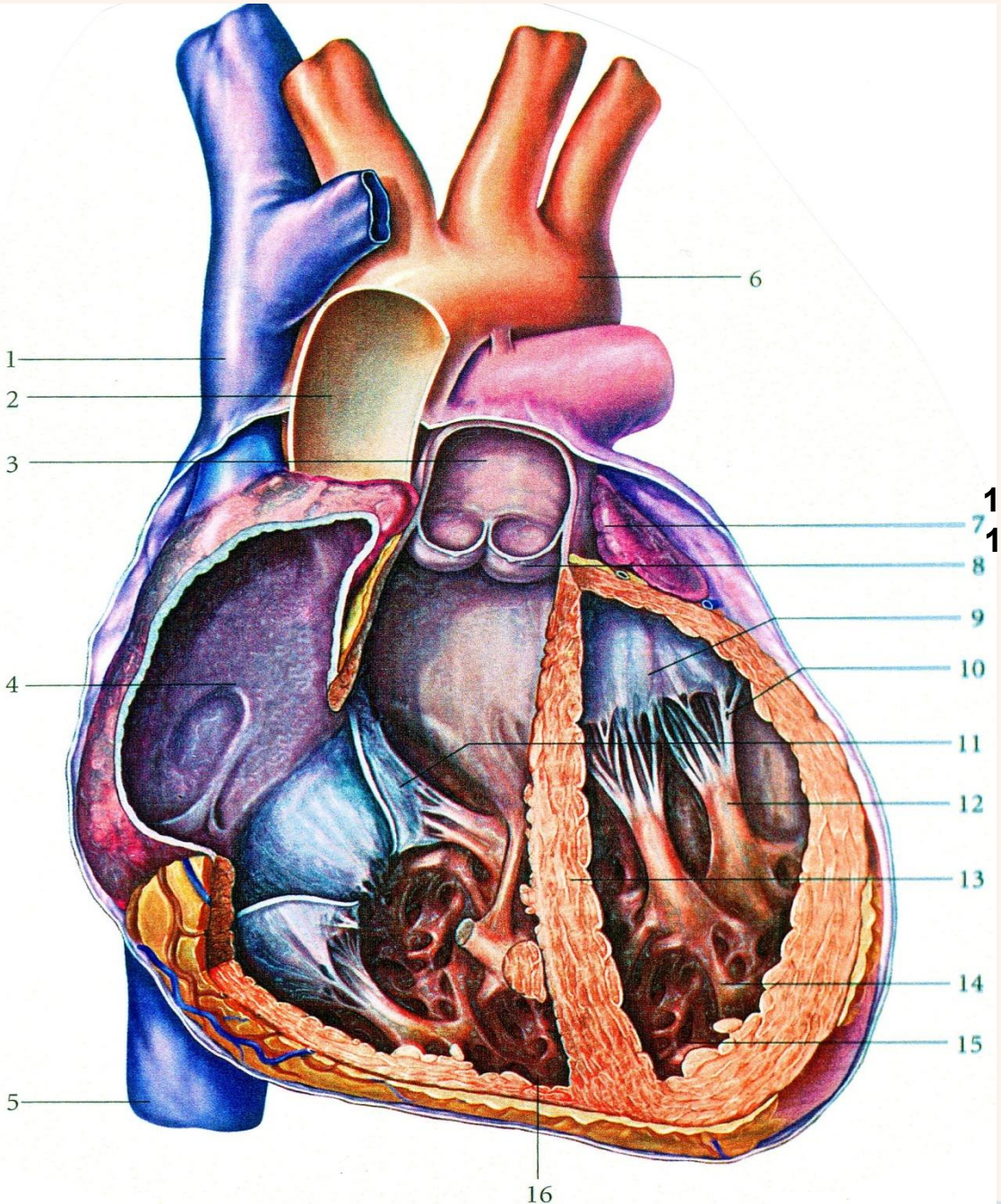

1. Верхняя полая вена
2. Аорта
3. Легочной ствол
4. Правое предсердие
5. Нижняя полая вена
6. Дуга аорты
7. Левое предсердие
8. Клапан легочного ствола
9. Двустворчатый (митральный), левый предсердно-желудочковый клапан
10. Сухожильные нити
11. Створки трехстворчатого клапана
12. Сосочковые мышцы

Створчатый клапан

13. Межжелудочковая перегородка
14. Трабекула
15. Левый желудочек
16. Правый желудочек

Функциональная анатомия сердца

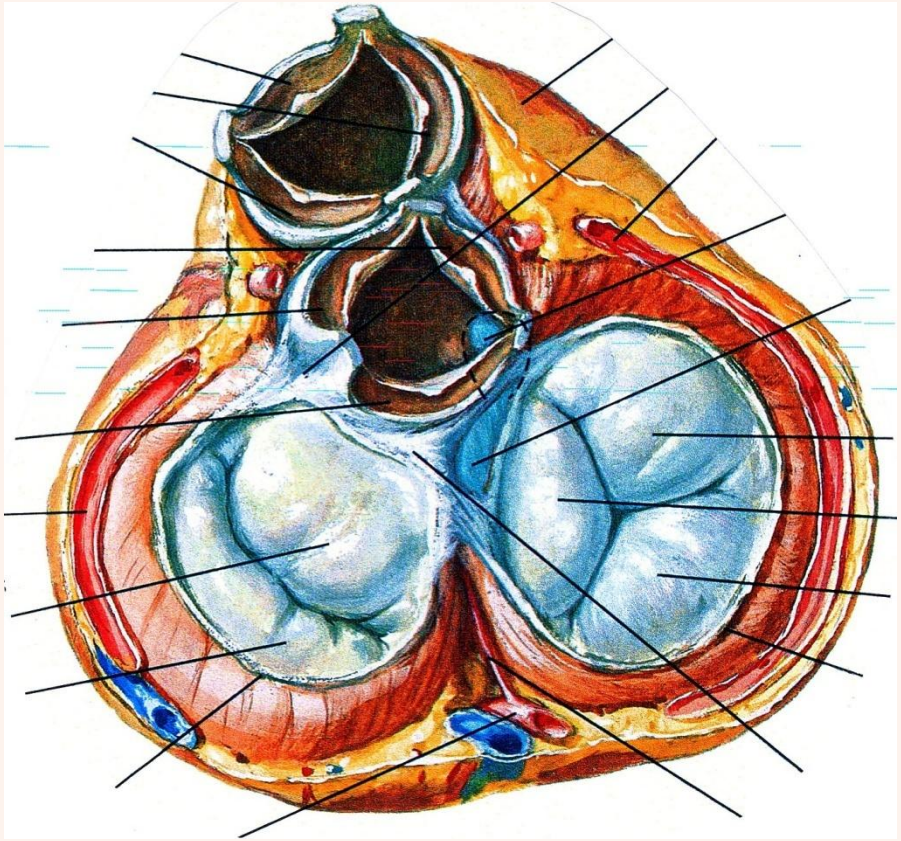

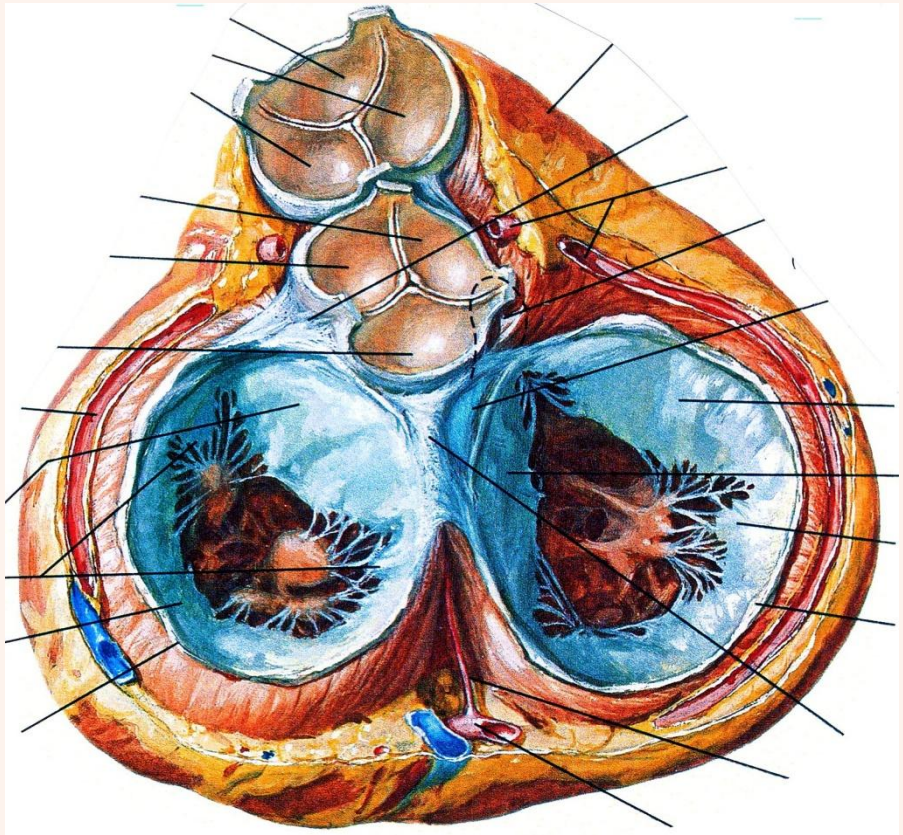

Функциональная анатомия сердца

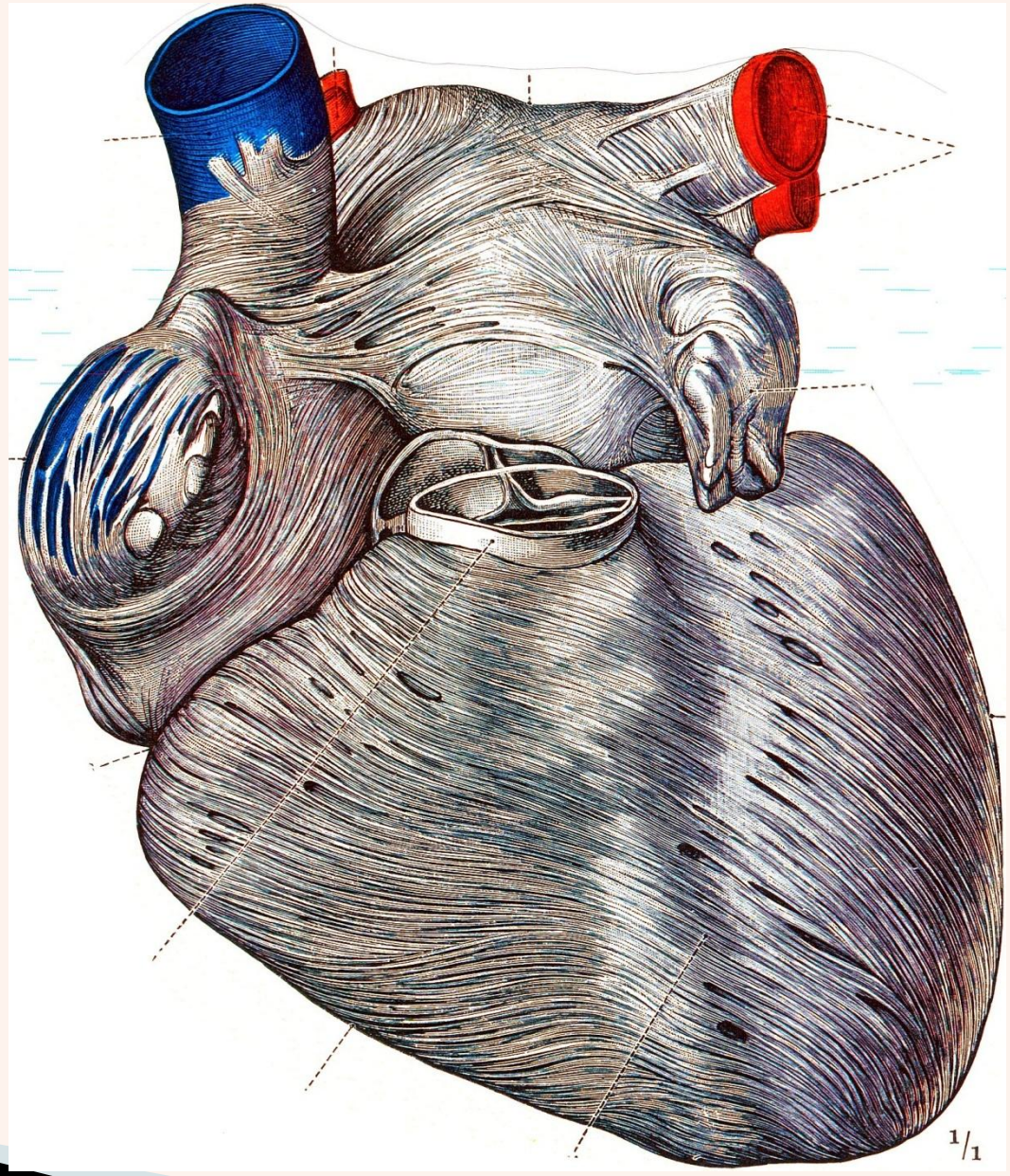

Функциональная анатомия сердца

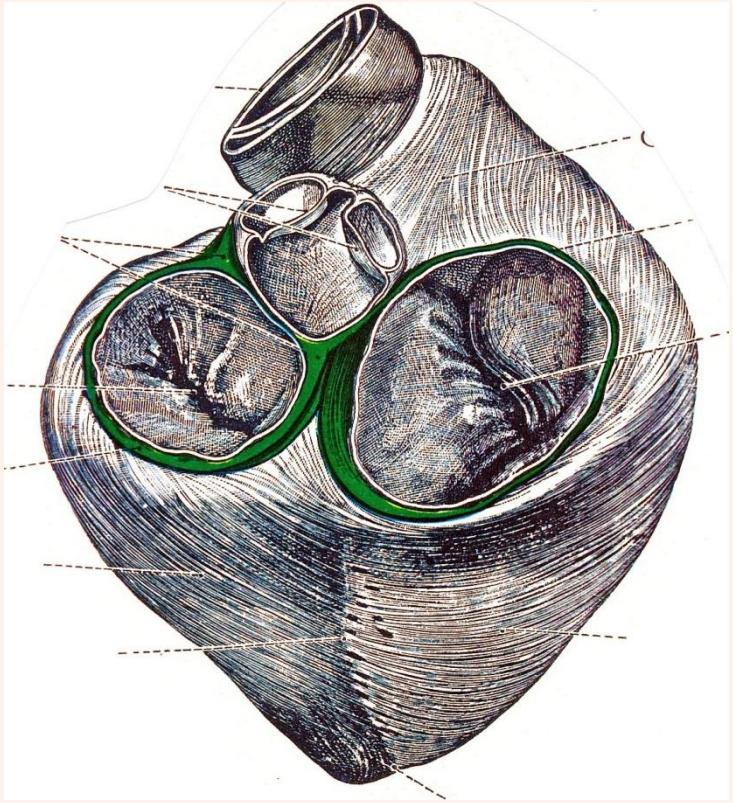

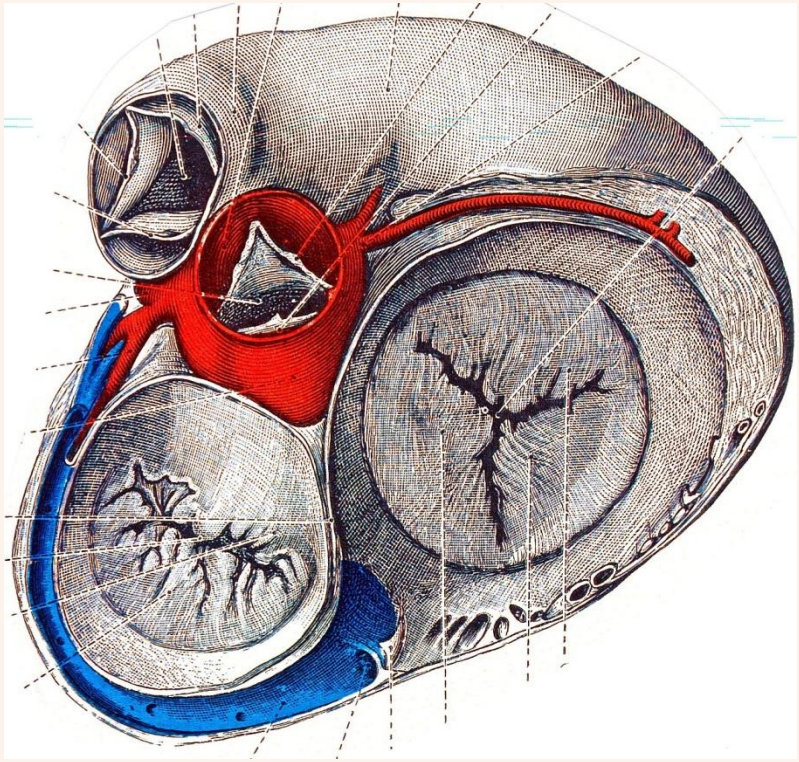

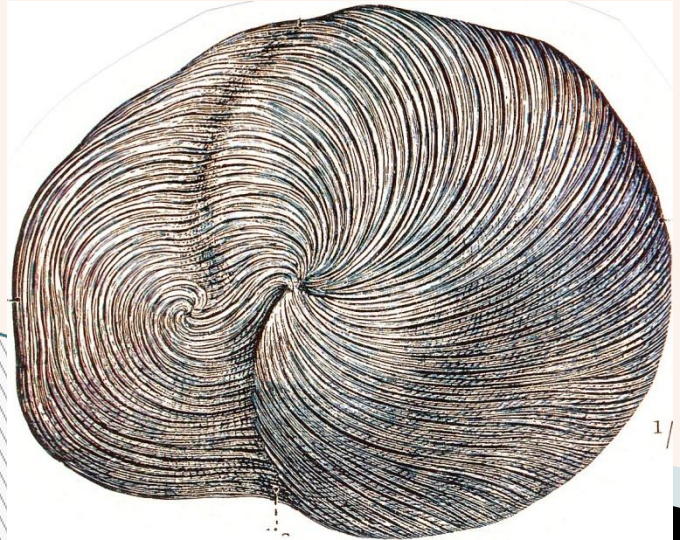

Функциональная анатомия сердца

Масса сердца взрослого человека колеблется от 200 до 440 г, что составляет приблизительно 1/175 – 1/200 массы тела.

При весе эмбриона 1 г сердце весит 10 мг (составляет 1/100 от массы тела).

При рождении масса сердца достигает 20 г, увеличиваясь за время утробного развития в 2000 раз. Учитывая массу сердца у взрослых, становится ясными необычайно высокие темпы роста у эмбриона.

Критерии «возрастной формулы сердца» (по структурным показателям): до 2-х лет – быстрый; от 2 до 6 и от 7 до 10 лет – плавный; от 10 до 12 – соответствует взрослому (кроме размеров).

Функциональная анатомия сердца

Форма сердца меняется с возрастом.

У новорожденных и до 3 мес. оно имеет шаровидную форму, предсердия относительно большие в сравнении со взрослыми. К 5 годам нарастают камеры желудочков при относительном отставании размеров предсердий. С 11-12 до 14-15 лет происходит так называемое юношеское увеличение сердца.

- Форма сердца весьма различна у лиц неодинаковой конституции. При брахиморфном телосложении сердце чаще округлой формы, при долихоморфном – конусообразной, иногда капельной формы.

Сердечный цикл – 0,8-0,9 сек

1 сокращение – 70-80 мл крови

Минутный объем крови (МОК) – 4-7 л

За 1 час – 300л

За сутки – более 7000 л

За год – около 2,5 млн л

За 70 лет – 175 млн л

Функциональная анатомия сердца

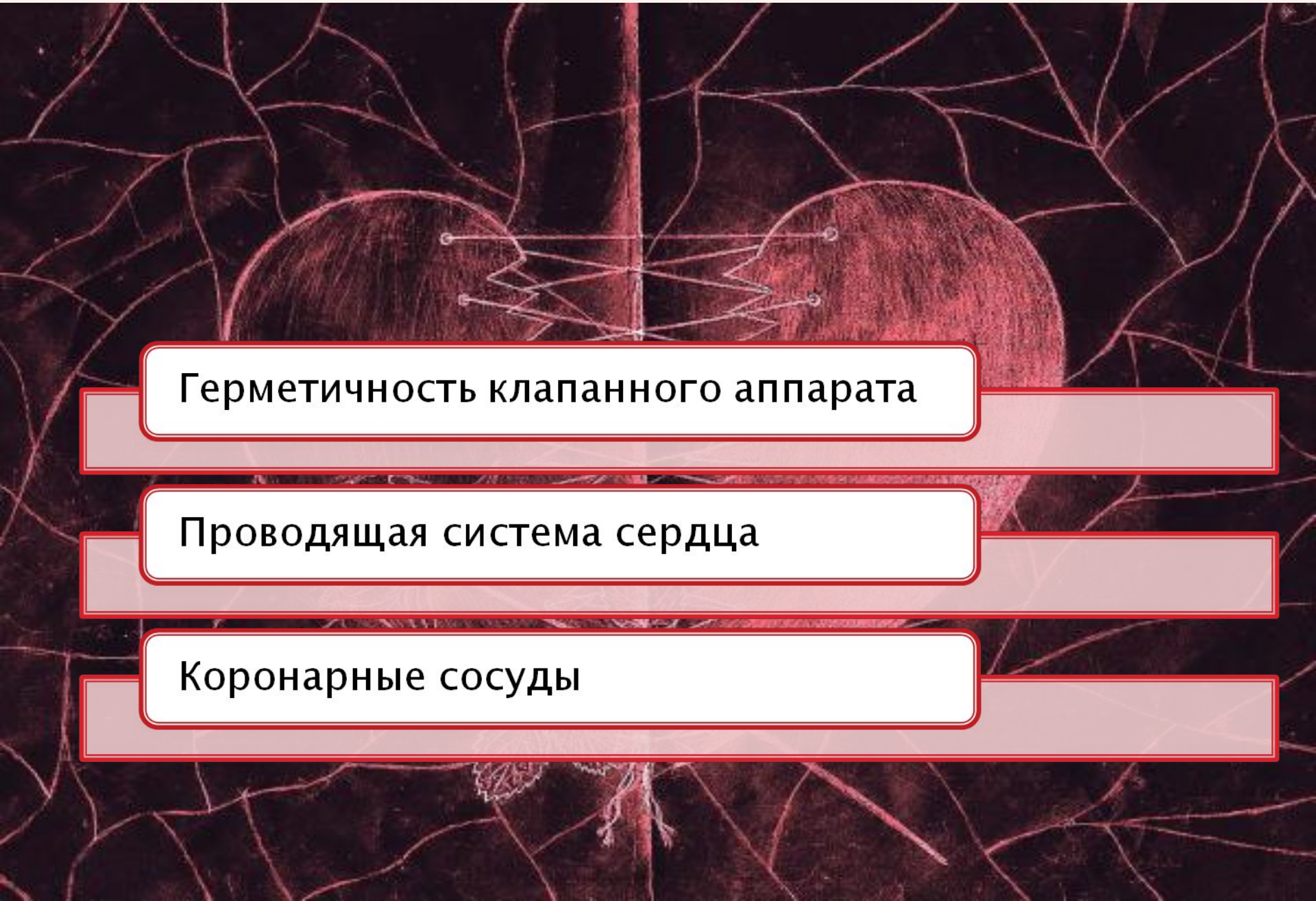

Герметичность клапанного аппарата

Проводящая система сердца

Коронарные сосуды

Функциональная анатомия сердца

Клапанный аппарат

- Предсердно-желудочковые клапаны
  - Створчатые
- Клапан аорты и легочного ствола
  - Полулунные заслонки

Функциональная анатомия сердца

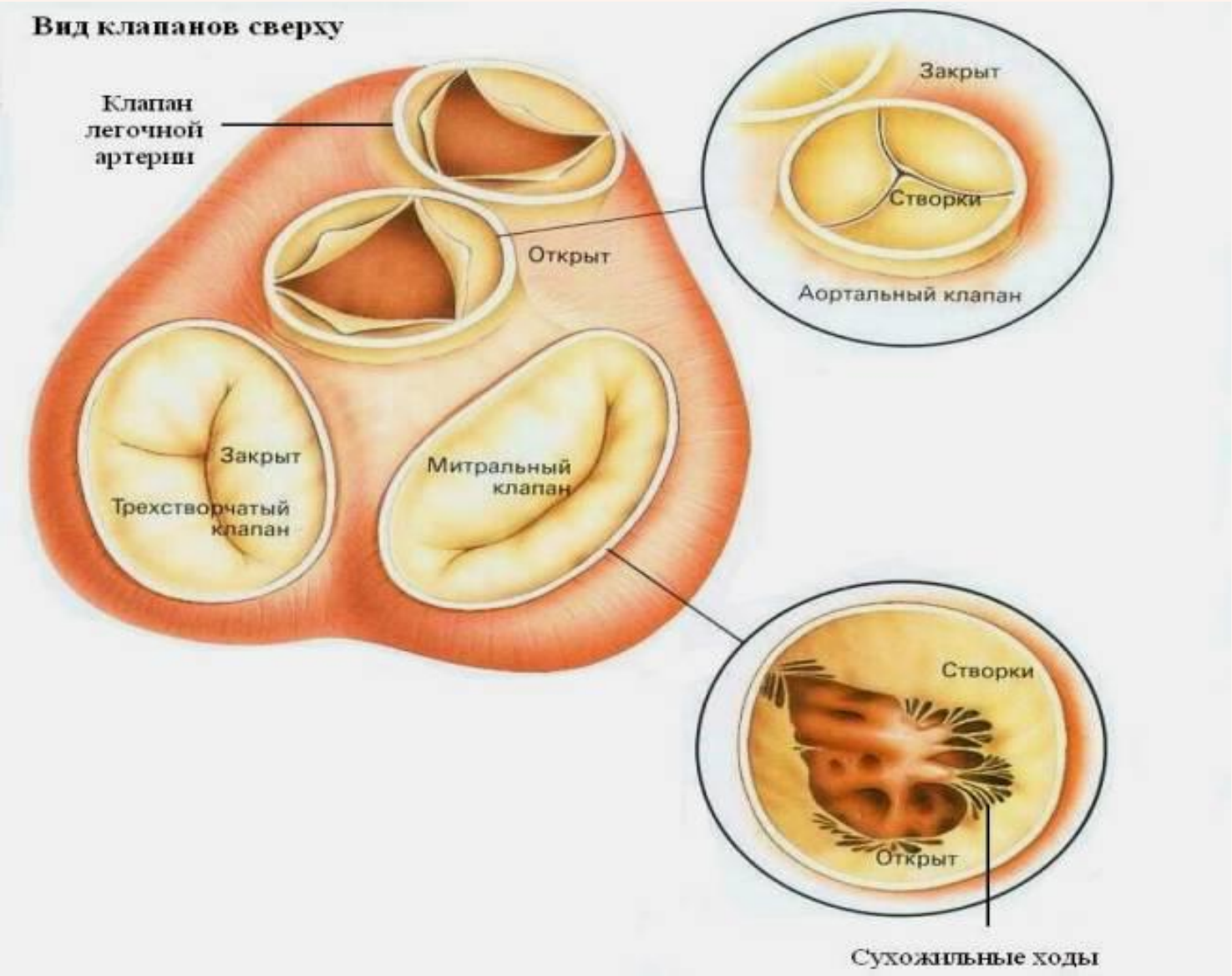

Проводящая система сердца (обеспечивает ритмичную работу сердца и координацию деятельности мускулатуры отдельных камер)

Представлена специфическими нервно-мышечными образованиями:

1. Синусно-предсердный узел, открыт в 1907 году англ. врачами – Артуром Кисом и Мартином Фляком. Располагается в стенке правого предсердия, под эпикардом, между правым ушком и верхней полой веной.
2. Предсердно-желудочковый расположен субэндокардиально, в задненижнем отделе межпредсердной перегородки.
3. Пучок Гиса.
4. Волокна Пуркинье (бедны миофибриллами и богаты саркоплазмой).

Функциональная анатомия сердца

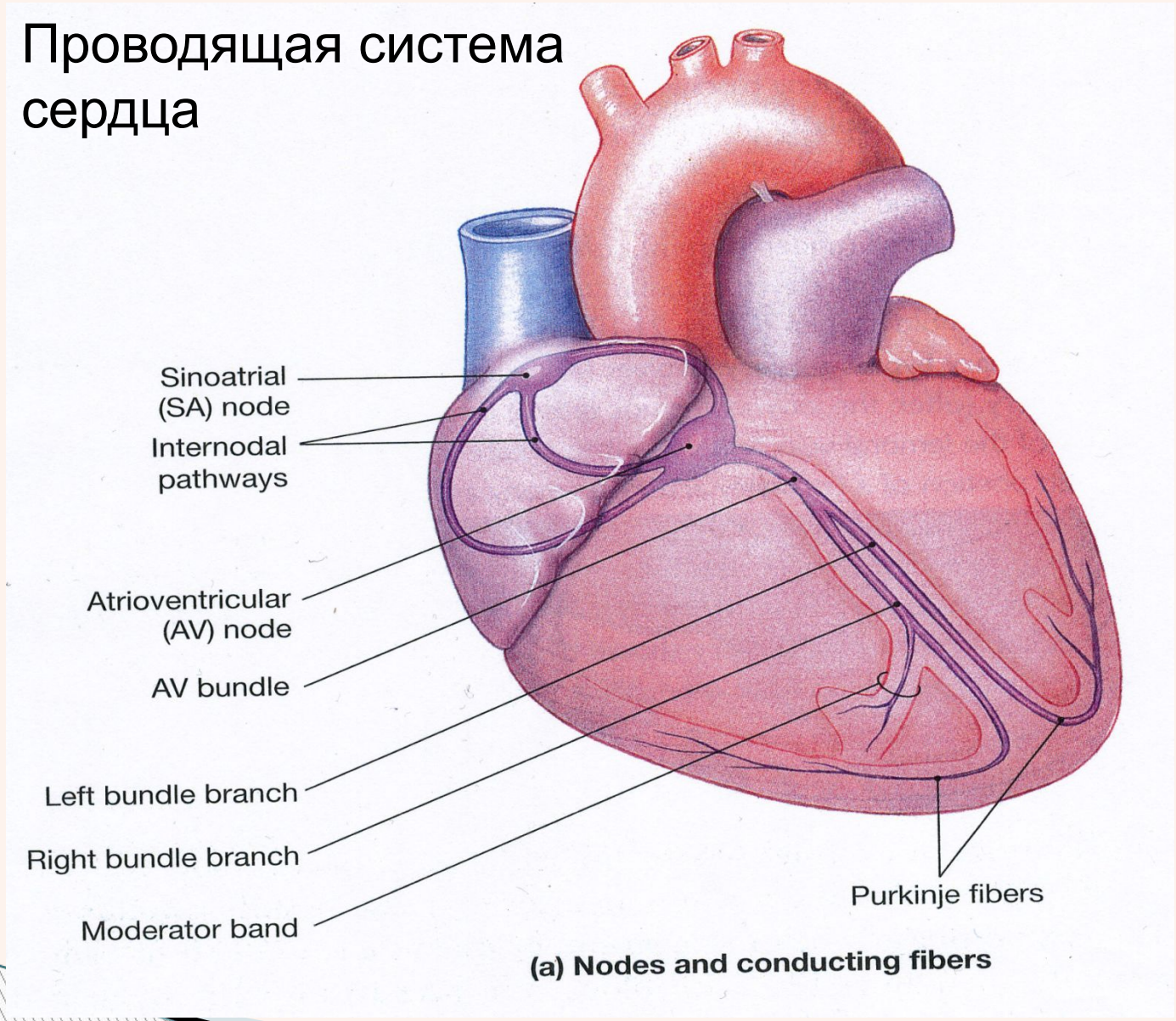

Функциональная анатомия сердца

Синусо-предсердный узел

Предсердно-желудочковый узел

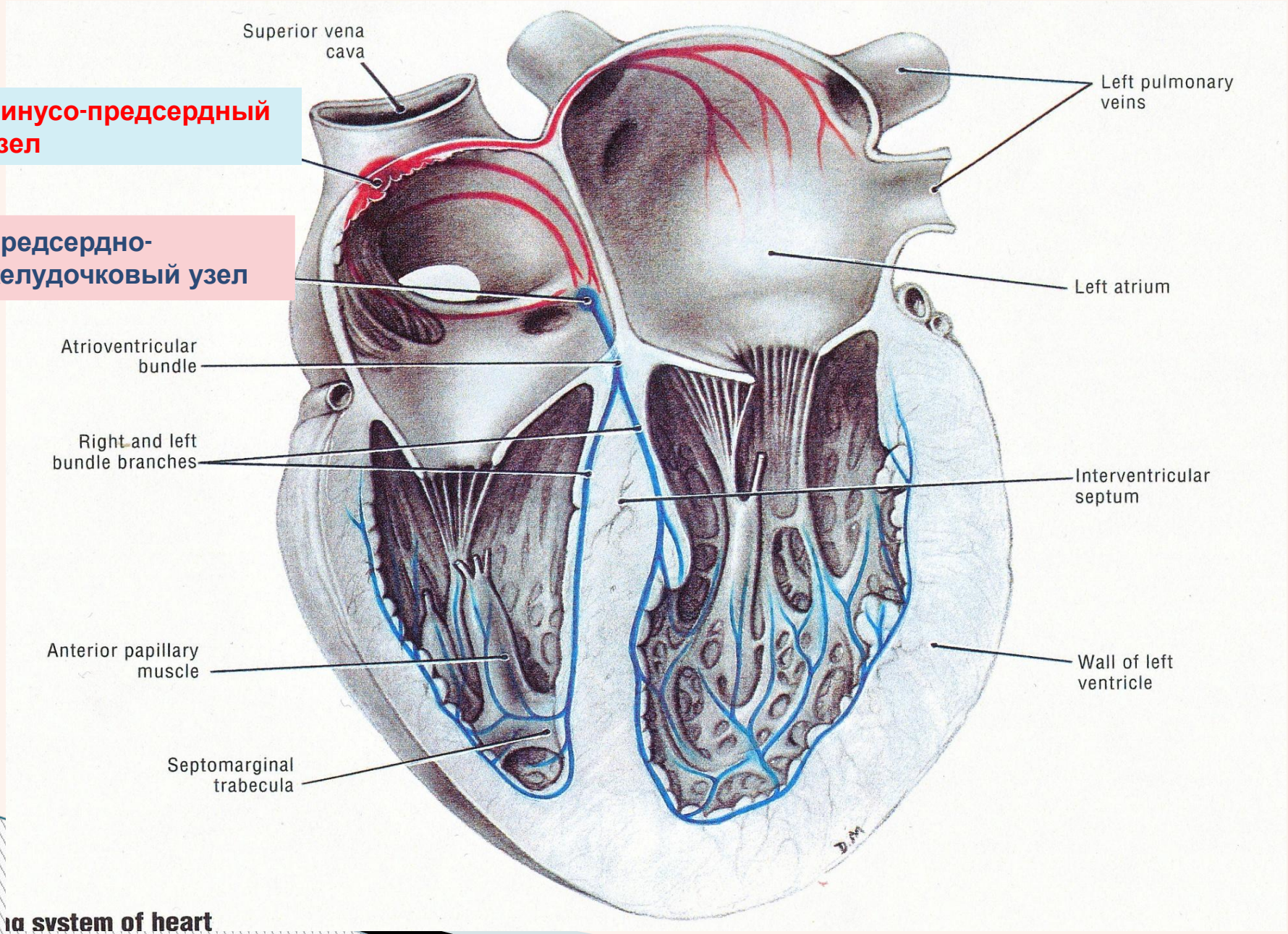

ıa system of heart

Функциональная анатомия сердца

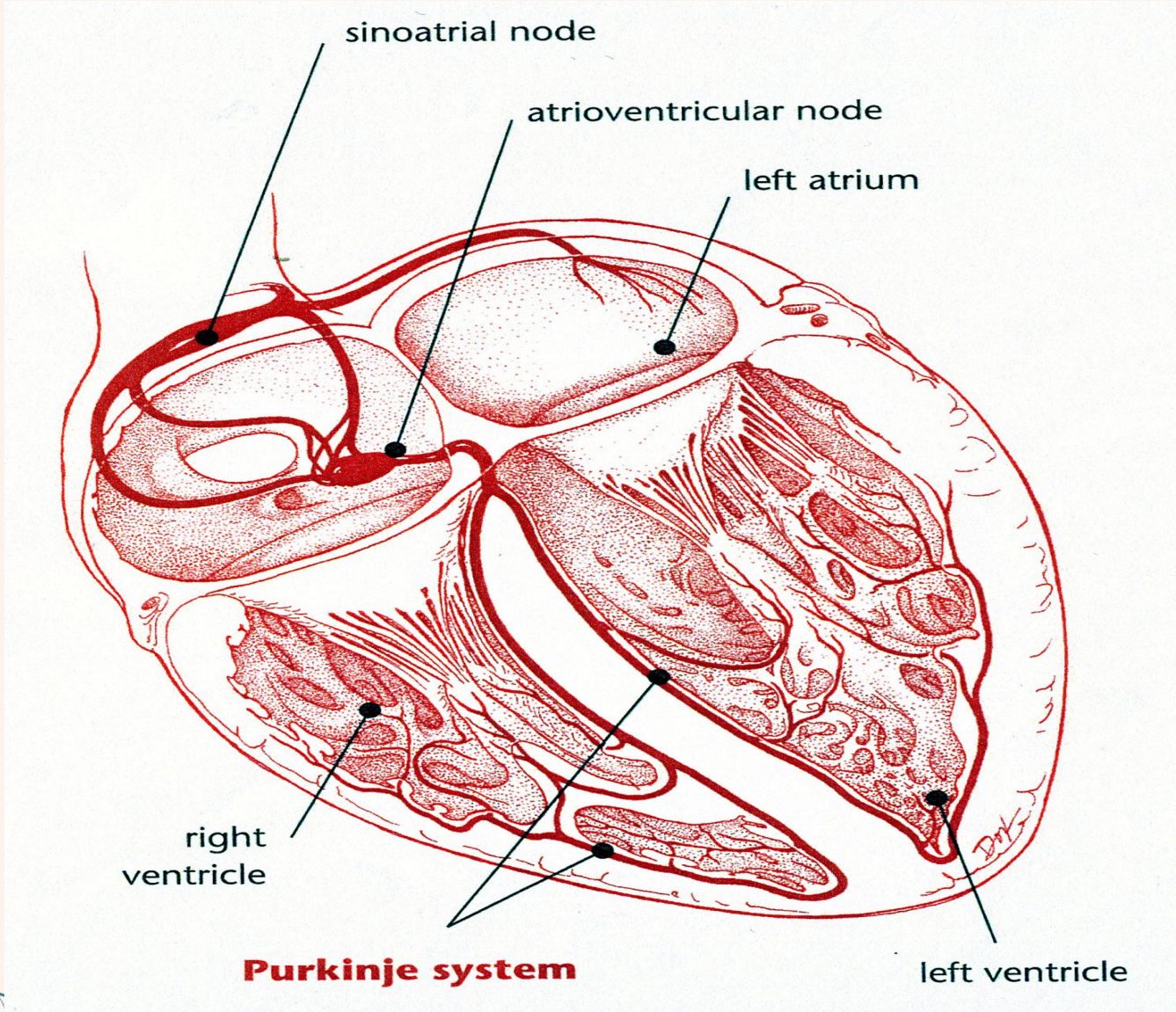

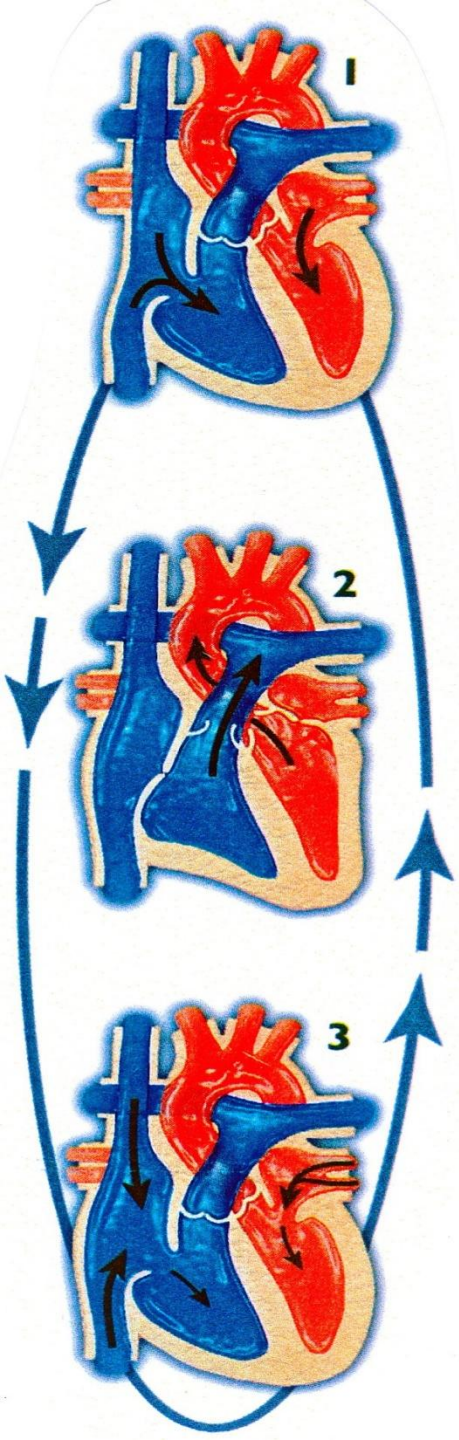

Функциональная анатомия сердца

Систола предсердий – 0,1 сек

Систола желудочков – 0,3 сек
Створки предсердно-желудочковых клапанов захлопываются, возникает 1-й тон

Общая диастола – 0,4 сек
Заслонки полулунных клапанов смыкаются,
Возникает 2-й тон

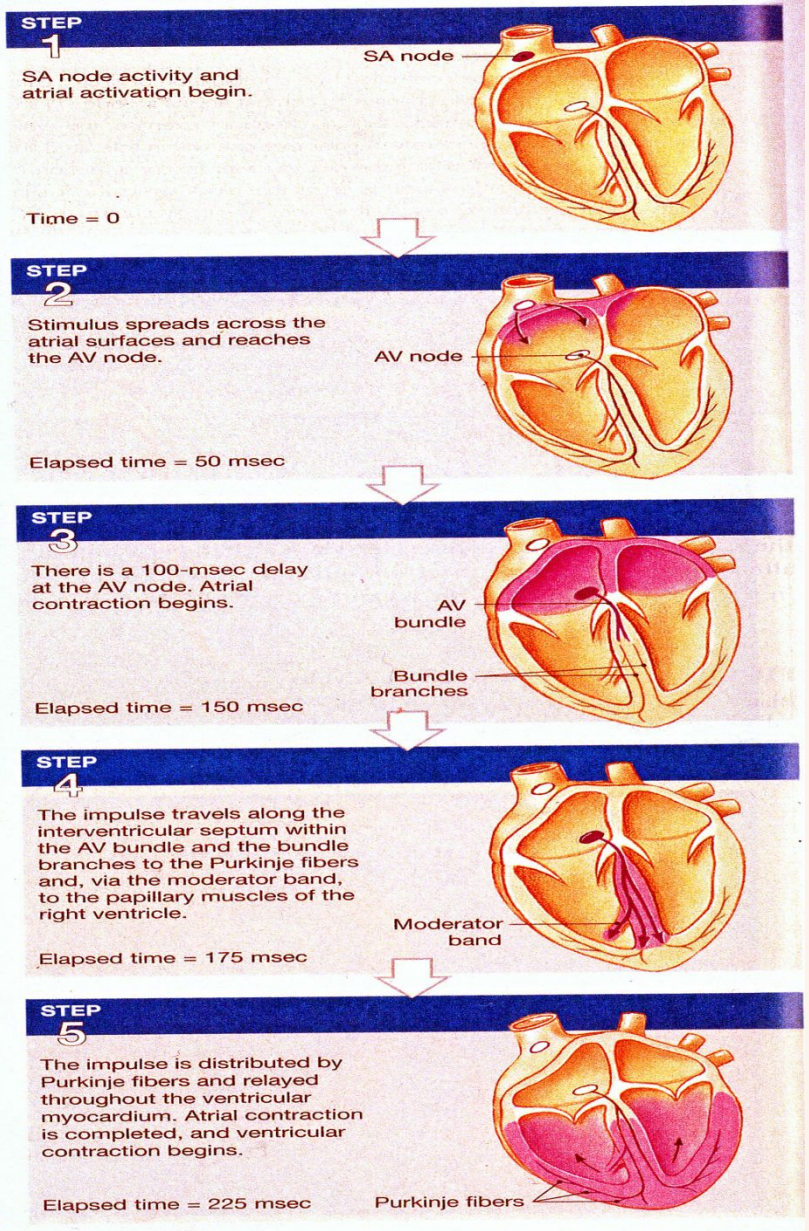

FIGURE 21.12 The Conducting System of the Heart

(a) The stimulus for contraction is generated by pacemaker cells at the SA node. From there, impulses follow three different paths through the atrial walls to reach the AV node. After a brief delay, the impulses are conducted to the bundle of His (AV bundle), and then on to the bundle branches, the Purkinje cells, and the ventricular myocardial cells. **(b)** The movement of the contractile stimulus through the heart is shown in **STEPS 1–5**.

Коронарные артерии

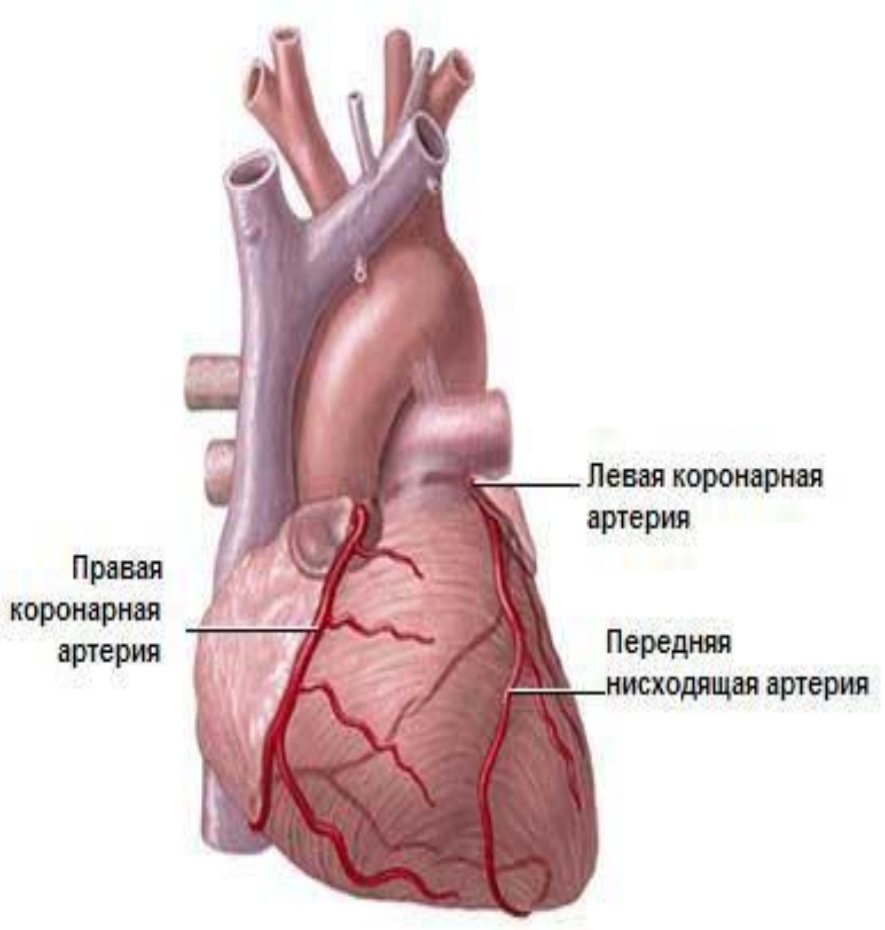

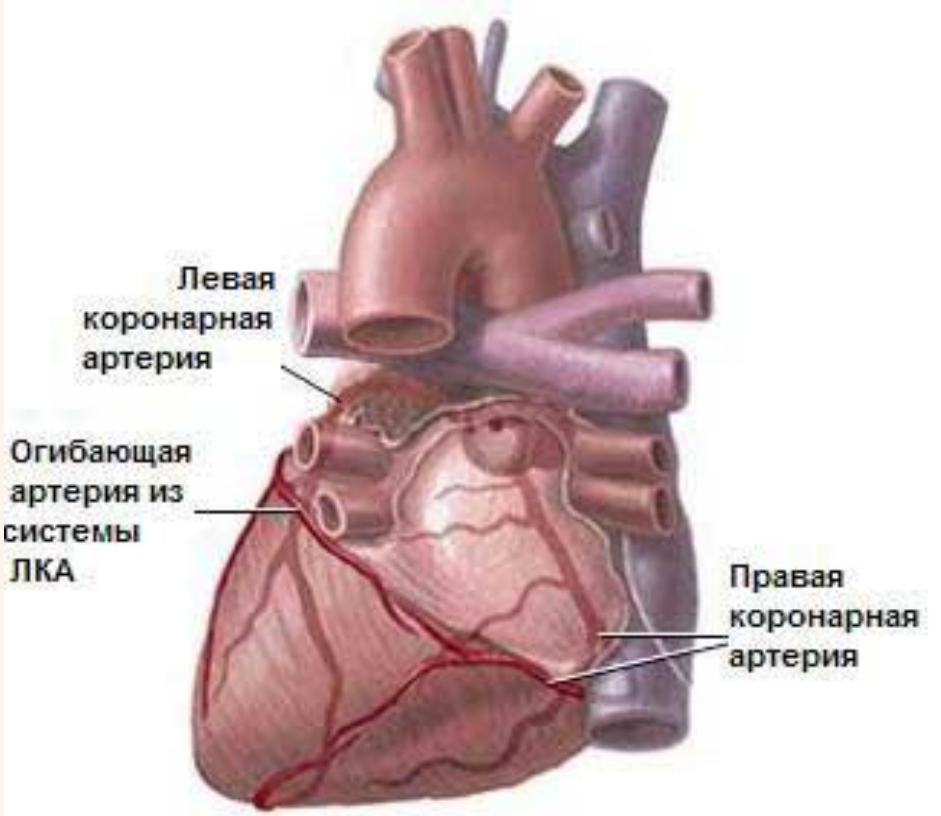

Коронарные артерии

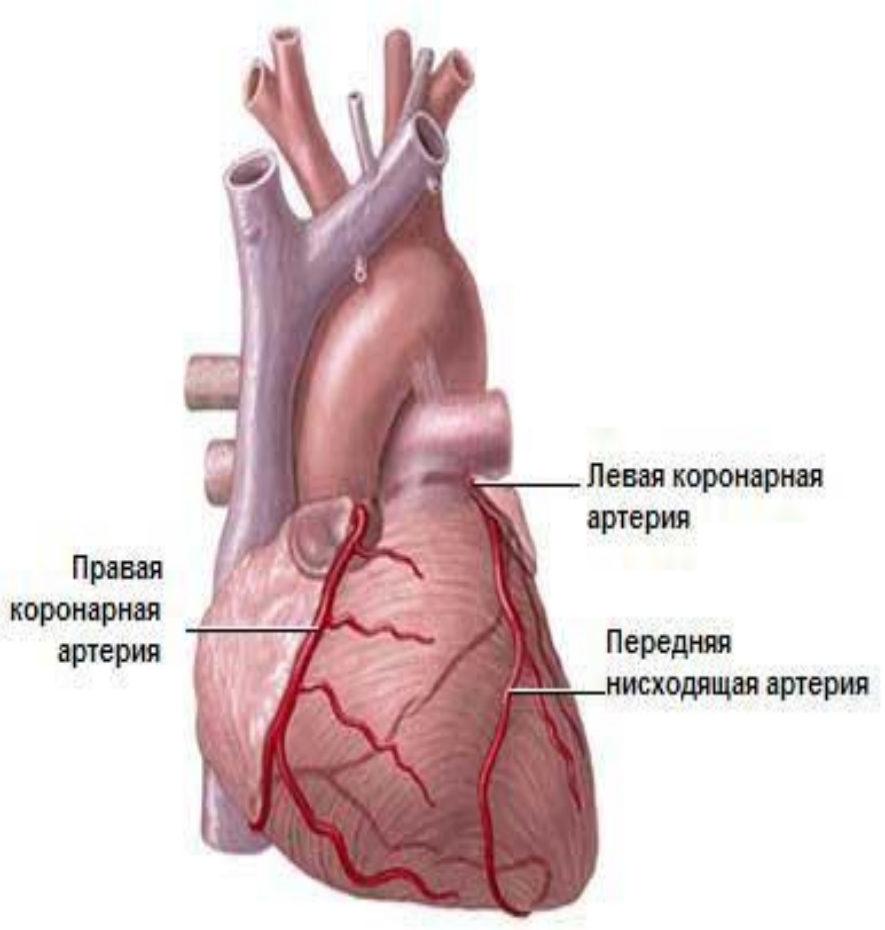

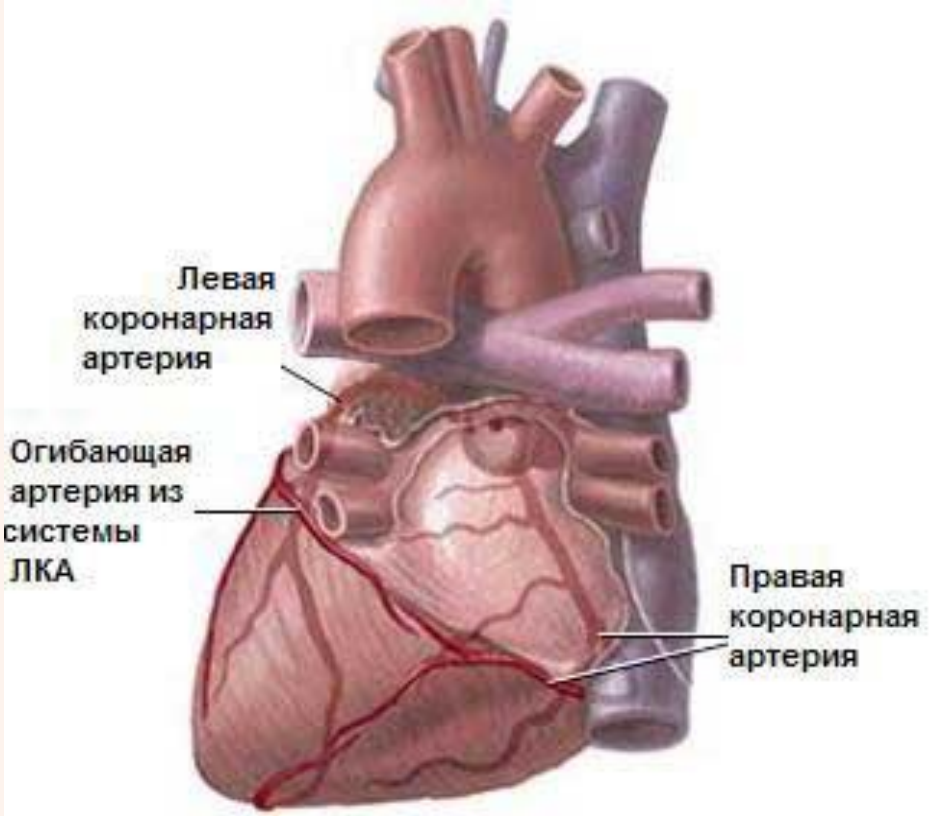

Левая венечная артерия

Выходит из аорты у левой полулунной заслонки, ложится в венечную борозду кпереди от левого предсердия. Между легочным стволом и левым ушком она дает две ветви:

1) более тонкую – **переднюю межжелудочковую**, которая спускается по передней межжелудочковой борозде до верхушки сердца и анастомозирует с ветвью правой венечной артерией,

2) более толстую – **левую огибающую**, которая продолжает основной ствол левой венечной артерии, огибает по венечной борозде сердце с левой стороны и также соединяется с правой венечной артерией.

Ветви левой венечной артерии васкуляризируют:

Левое предсердие, всю переднюю и большую часть задней стенки левого желудочка, часть передней стенки правого желудочка, передние 2/3 межжелудочковой перегородки и переднюю сосочковую мышцу левого желудочка.

Коронарные артерии

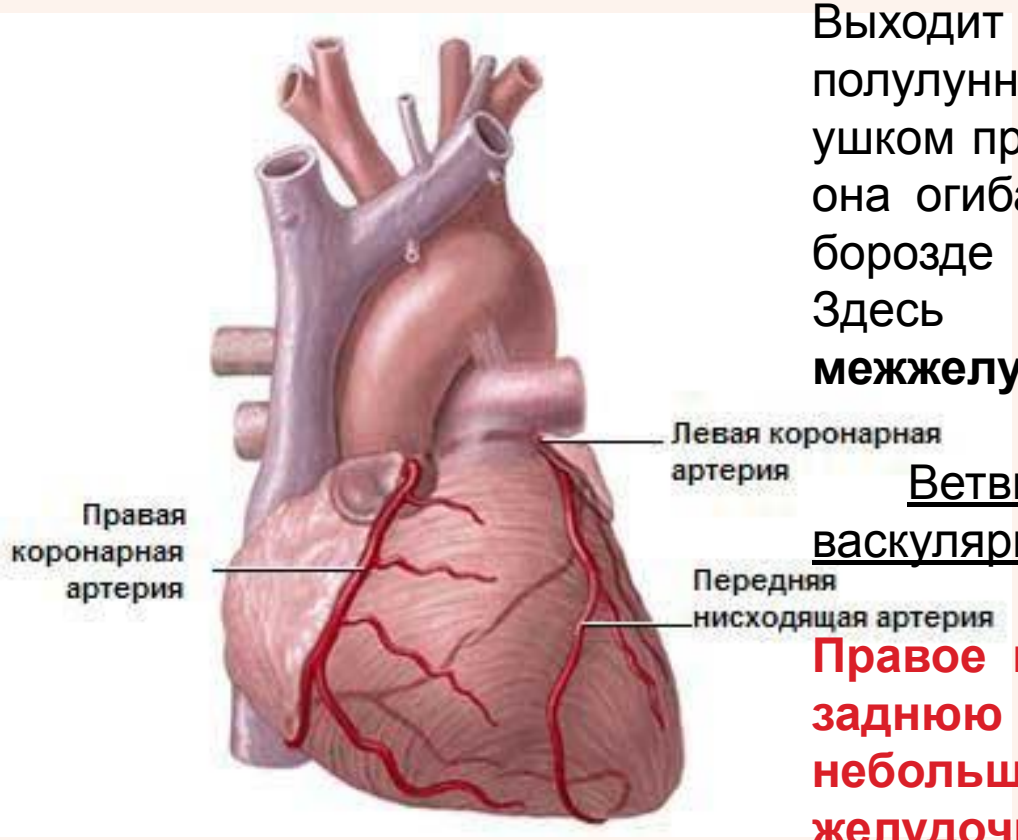

Правая венечная артерия

Выходит из аорты соответственно правой полулунной заслонке и ложится между аортой и ушком правого предсердия, кнаружи от которой она огибает правый край сердца по венечной борозде и переходит на заднюю поверхность. Здесь она продолжается в **заднюю межжелудочковую ветвь**.

Ветви правой венечной артерии васкуляризируют:

Правое предсердие, часть передней и всю заднюю стенку правого желудочка, небольшой участок задней стенки левого желудочка, межпредсердную перегородку, заднюю треть межжелудочковой перегородки, сосочковые мышцы правого желудочка и заднюю сосочковую мышцу левого желудочка

Функциональная анатомия сердца

В зависимости от степени развитости **правой**, обычно более мощной, и **левой** коронарных артерий различают типы коронарного кровообращения:

1. **Правовенечный (48%).**
2. **Уравновешенный (34%).**
3. **Левовенечный (18%),**

При этом типе чаще встречаются инфаркты миокарда в области передней стенки и передней части межжелудочковой перегородки.

Функциональная анатомия сердца

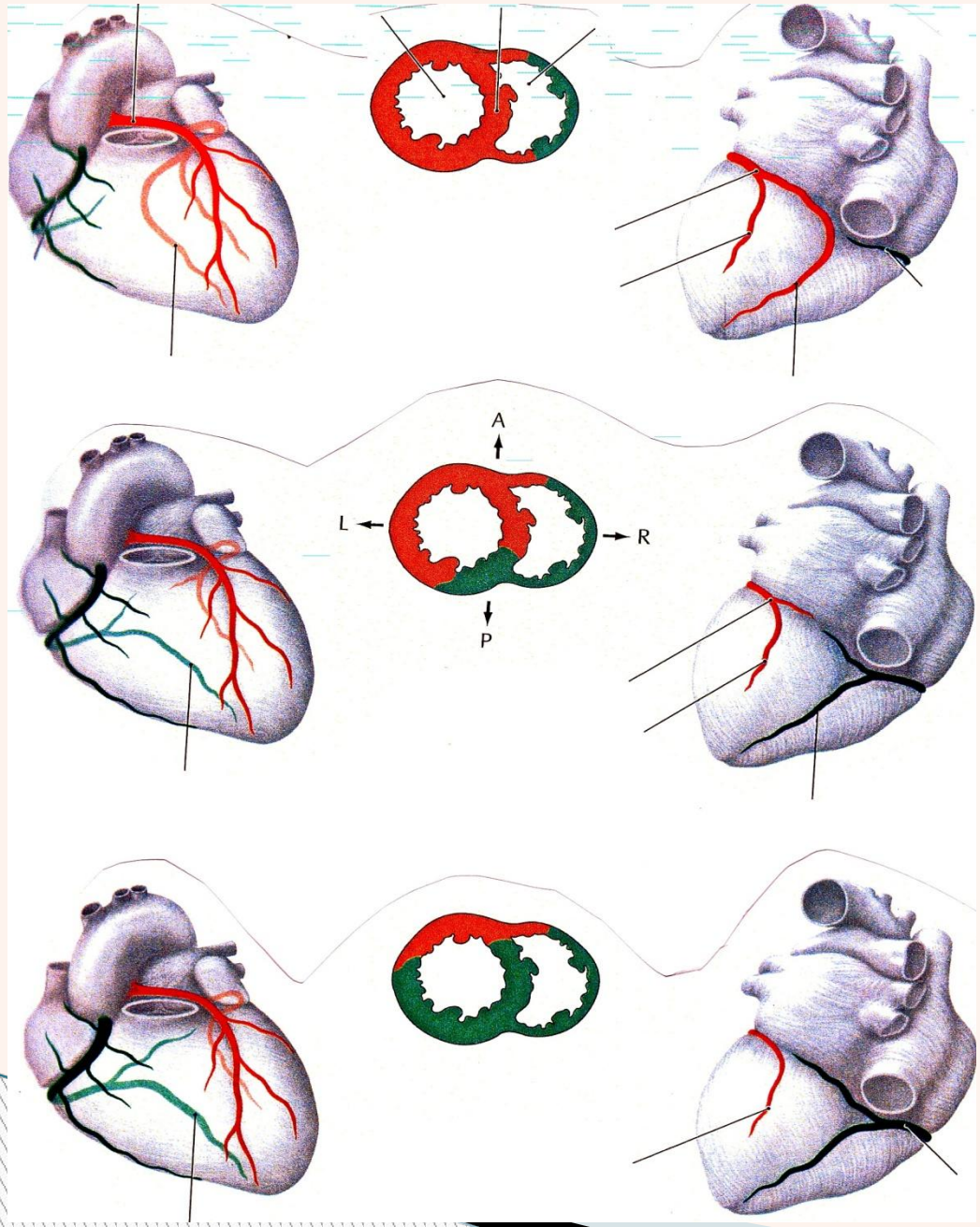

Левовенечный тип коронарного кровообращения

Уравновешенный тип коронарного кровообращения

Правовенечный тип коронарного кровообращения

Вены сердца

Венозный отток от отделов сердца идет по трем путям:

1) В венечный синус: большая вена сердца, задняя вена левого желудочка, косая вена левого предсердия, средняя вена сердца и малая вена сердца

2) В передние вены (расположены на передней поверхности правого желудочка и впадают непосредственно в правое предсердие)

3) В малые вены (не появляются на поверхности и впадают прямо в полости предсердий и желудочков)

Коронарные артерии и вены сердца

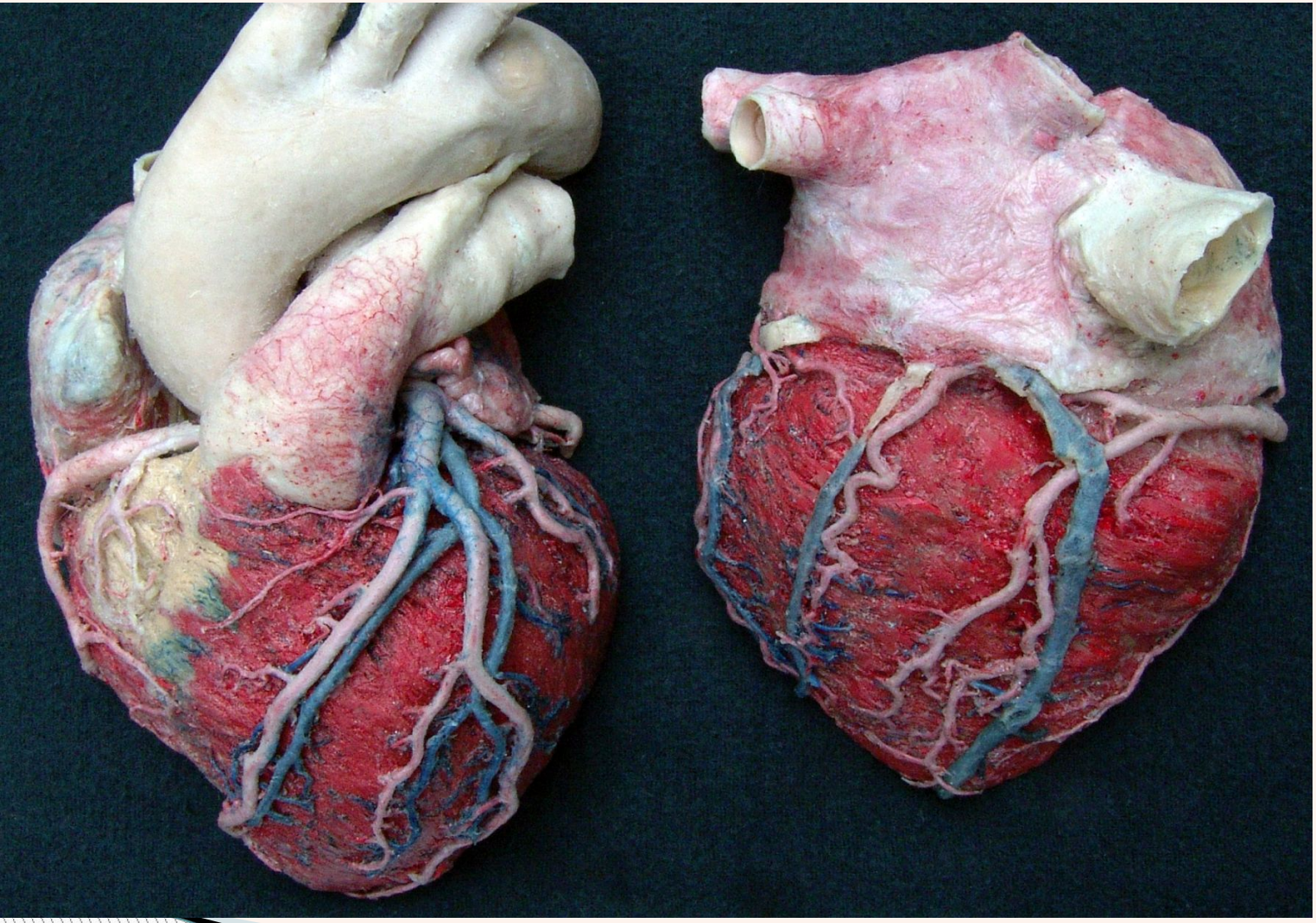

РАЗВИТИЕ СЕРДЦА
сердечные эндотелиальные трубки
артериальный ствол (конус)
эндокардиальная трубка
венозный синус

Функциональная анатомия сердца

Межпредсердная перегородка

Атрио-вентрикулярные подушки

Межжелудочковая перегородка

Перегородка артериального ствола

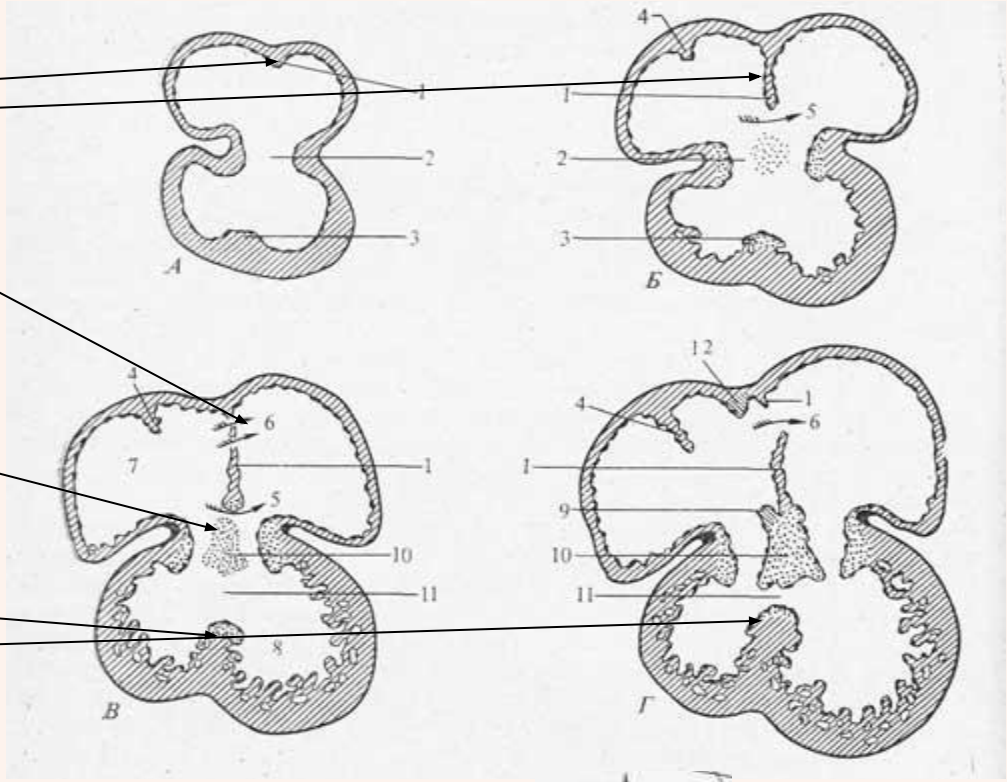

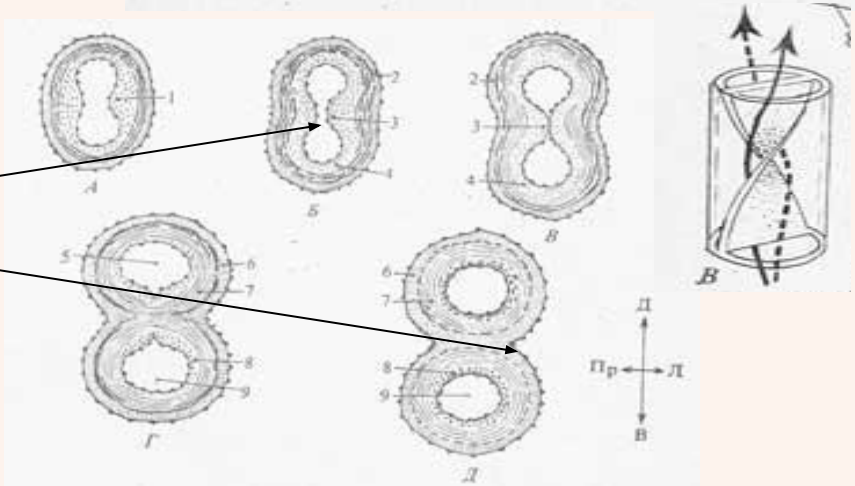

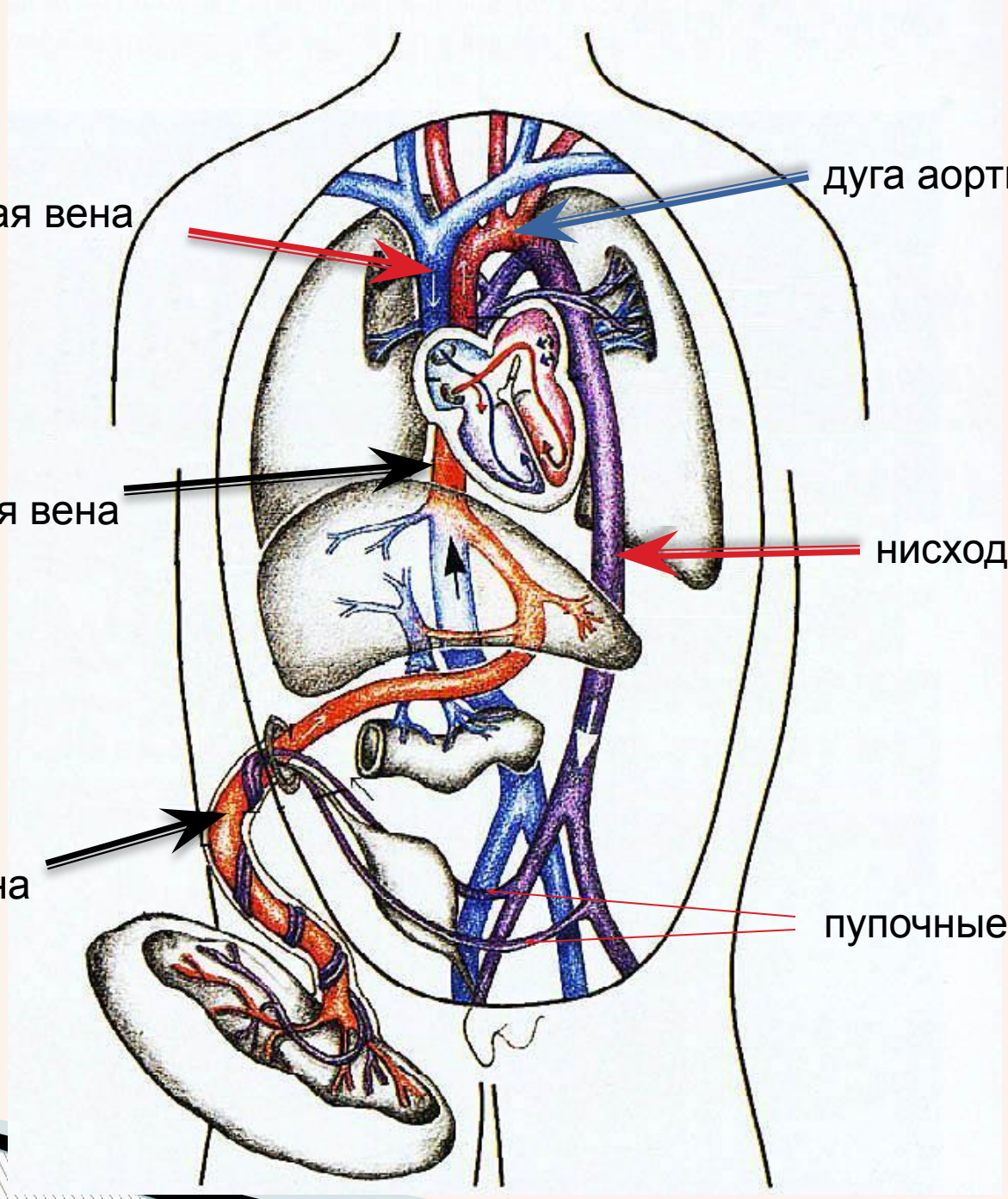
верхняя полая вена
дуга аорты
нижняя полая вена
нисходящая аорта
пупочная вена
пупочные артерии

Кровообращение плода

- **Желточное** – первичное, примитивное (за счёт пупочно-желточных артерии и вены)
- **Плацентарное** – васкуляризирует хорион и хориальные ворсины плаценты. Представлено пупочными веной и артерией. Функционирует до рождения плода.
- После рождения сосуды зарастают:

  артерии – в течение первых 2-3 дней,

  вены – 6-7 дней

Плацента

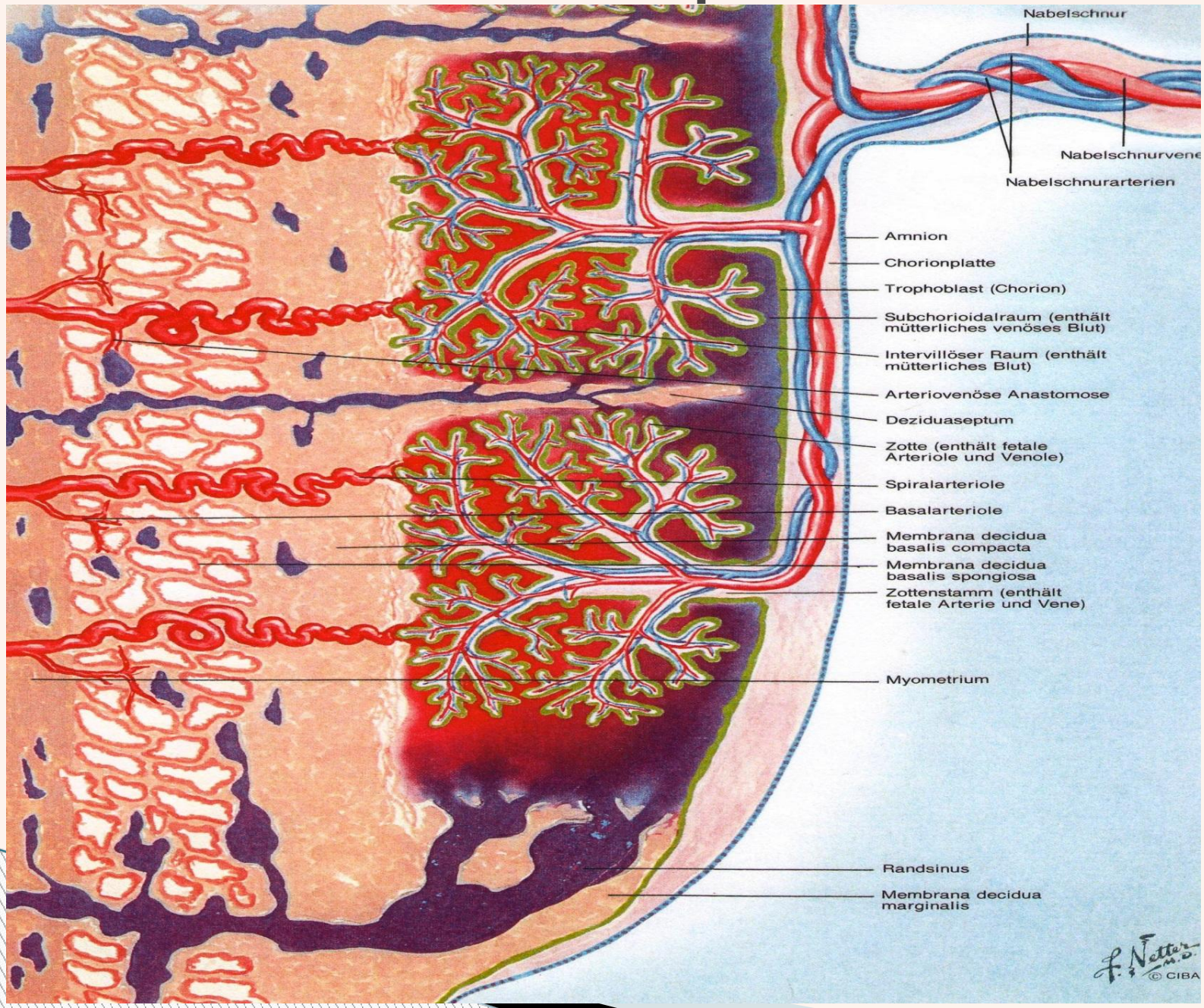
Nabelschnur
Nabelschnurvene
Nabelschnurarterien
Amnion
Chorionplatte
Trophoblast (Chorion)
Subchorioidalraum (enthält mütterliches venöses Blut)
Intervillöser Raum (enthält mütterliches Blut)
Arteriovenöse Anastomose
Deziduaseptum
Zotte (enthält fetale Arteriole und Venole)
Spiralarteriole
Basalarteriole
Membrana decidua basalis compacta
Membrana decidua basalis spongiosa
Zottenstamm (enthält fetale Arterie und Vene)
Myometrium
Randsinus
Membrana decidua marginalis
F. Netter M.D.
© CIBA

Врожденные пороки сердца и сосудов

По статистике один из 125 детей в России рождается с врожденным пороком сердца.

При этом количество врожденных пороков сердца в России ежегодно увеличивается на 3-4%.

На 2006 год родилось примерно 1,5 млн детей с ВПС.

40% детей с ВПС умирают в течении первого года жизни, из них 70% - в первые месяцы.

НАИБОЛЕЕ ЧАСТЫЕ ПОРОКИ (75% всех Врожденных Пороков Сердца)

Дефект МежЖелудочковой Перегородки - до 25%

Открытый Артериальный Проток - до 10%
Изолированный стеноз ЛА - до 10%

Дефект МежПредсердной Перегородки - до 7,5%

Коарктация аорты - до 7,5%
Стеноз аорты - до 5%

Спасибо за внимание!